

Bir Grup Çocuk ve Ergen Hastada Konik Işınlı Bilgisayarlı Tomografi İsteme Nedenleri: Retrospektif Çalışma

Reasons for Requesting Cone-Beam Computed Tomography in a Group of Child and Adolescent Patients: A Retrospective Study

¹Beyza BALLI AKGÖL^a, ²Aslıhan AKBULUT^b

^aİstanbul Medipol Üniversitesi Dış Hekimliği Fakültesi, Çocuk Dış Hekimliği ABD, İstanbul, Türkiye

^bİstanbul Medipol Üniversitesi Dış Hekimliği Fakültesi, Ağız, Dış ve Çene Radyolojisi ABD, İstanbul, Türkiye

ÖZET Amaç: Bu çalışmanın amacı, İstanbul Medipol Üniversitesi Dış Hekimliği Fakültesi Çocuk Dış Hekimliği ABD'ye başvuran çocuk ve ergen hastalarda teşhis ve tedavi amacıyla istek yapılmış konik ışınli bilgisayarlı tomografilerin (KIBT) kullanım alanlarının retrospektif olarak incelenmesidir. **Gereç ve Yöntemler:** Çalışmaya Temmuz 2011-Ocak 2020 tarihleri arasında muayene edilen, teşhis ve tedavi planlaması için KIBT görüntüleri alınmış olan 6-17 yaş arasındaki sistemik olarak sağlıklı hastalar dâhil edilmiştir. KIBT görüntüleri ağız dış ve çene radyolojisi uzmanı tarafından aksiyel, koronal ve sagittal düzlemde 3 boyutlu olarak incelenmiştir. Hastaların yaş, cinsiyet, sistemik durumları ve KIBT isteme nedenleri kaydedilmiştir. **Bulgular:** Yaşları 6-17 arasında (ortalama 10,45±2,65) değişen, 106'sı (%56,1) erkek, 83'ü (%43,9) kız olmak üzere toplam 189 çocuğun KIBT görüntüleri incelenmiştir. En sık KIBT istenme nedeni supernümerer dişlerin (%37,2) ve sürme gecikmelerinin (%35,9) değerlendirilmesidir. Çocuk dış hekimliğinde; KIBT'ye kist, supernümerer diş, sürme gecikmesi, odontoma, kondense osteit, travma, ankiroz, endodontik cerrahi gibi karmaşık tedavi gerektiren olgularda, doğru teşhis ve tedavi planlaması için başvurulmaktadır. **Sonuç:** Büyüme ve gelişimi devam eden çocuk hastalarda, yüksek radyoduyarlılıkları nedeniyle teşhis ve tedavi planlamasında yalnızca gerekli olduğu durumlarda KIBT'lere başvurulmalıdır.

ABSTRACT Objective: The aim of this study is to examine retrospectively the usage of cone beam computed tomography (CBCT) for diagnosis and treatment planning of pediatric patients who referred to İstanbul Medipol University Faculty of Dentistry, Department of Pediatric Dentistry. **Material and Methods:** Healthy patients aged between 6 and 17 years, who were examined between July 2011 and January 2020, and whose CBCT images were taken for diagnosis and treatment planning, were included in the study. CBCT images were examined in three dimensions in the axial, coronal and sagittal planes by an oral and maxillofacial radiology specialist. The patients' age, gender, systemic conditions, and reasons for requesting CBCT were recorded. **Results:** The CBCT images of 106 (56.1 %) boys and 83 (43.9 %) girls; aged between 6-17 (mean age 10.45±2.65); a total of 189 children were scanned. The most common reasons for CBCT are supernumerary teeth evaluations (37.2%) and eruption delays (35.9%). In pediatric dentistry, CBCT's are used for the accurate diagnosis and treatment planning of complex cases such as cyst, supernumerary tooth, eruption delay, odontoma, condensed osteitis, trauma, ankylosis, endodontic surgery. **Conclusion:** CBCT should be considered only when it is necessary in diagnosis and treatment planning due to high radio-sensitivities of pediatric patients with ongoing growth and development.

Anahtar Kelimeler: Konik ışınli bilgisayarlı tomografi; çocuk dış hekimliği; teşhis

Keywords: Cone beam computed tomography; pediatric dentistry; diagnosis

Konik ışınli bilgisayarlı tomografi (KIBT), 1990'lı yılların sonunda birbirlerinden bağımsız olarak Japonya'da Arai ve ark., İtalya'da da Mozzo ve ark. tarafından geliştirilmiştir.¹ KIBT, çalışma alanında 3 boyutlu görüntü sağlayan bir radyografik tetkik olup; diş hekimliğinde çok çeşitli endikasyon-

larda kullanımı artmıştır.² Teknik, dedektörün ve X ışını kaynağının, başı bir tutucuyla sabitlenen hastanın çevresinde eş zamanlı olarak 360°lik bir tarama yapmasıyla uygulanır. Bu dönüş sırasında belirli açılarla iz düşümleri, bilgisayar yazılımlarıyla işlenir.^{3,4}

Correspondence: Beyza BALLI AKGÖL

İstanbul Medipol Üniversitesi Dış Hekimliği Fakültesi, Çocuk Dış Hekimliği ABD, İstanbul, Türkiye

E-mail: beyzaballi@gmail.com



Peer review under responsibility of Türkiye Klinikleri Journal of Dental Sciences.

Received: 27 Aug 2021

Received in revised form: 12 Oct 2021

Accepted: 13 Oct 2021

Available online: 18 Oct 2021

2146-8966 / Copyright © 2022 by Türkiye Klinikleri. This is an open access article under the CC BY-NC-ND license (<http://creativecommons.org/licenses/by-nc-nd/4.0/>).

KIBT, yüksek teşhis kalitesi sağlayan dental ve maksillofasiyal radyolojide kullanılan bir radyolojik tekniktir. Aksiyel, sagittal ve koronal düzlemde 3 boyutlu görüntü verir.^{4,5} Ancak teknik, geleneksel dental radyografik tekniklere kıyasla hastalara nispeten yüksek radyasyon dozu oluşturur, fakat bu doz BT'de daha azdır.^{5,6} Çocuklarda KIBT, düşük radyasyon dozu nedeniyle dentoalveoler morfolojinin, kraniyofasiyal anomalilerin ve patolojilerin değerlendirilmesinde BT'ye alternatif olarak tercih edilmektedir.⁶⁻⁹

Çocuk hastalarda KIBT'nin başlıca avantajları; görüntü doğruluğu, hızlı tarama süresi, görüntü artefaktının az olması, radyasyon dozunun az olması, X ışını sınırlaması ve çocuklarda daha az karmaşık apanattan oluşması nedeniyle kaygıyı azaltması sayılabilmektedir.^{10,11}

KIBT'nin, çocuk diş hekimliğinde kullanımının Avrupa Komisyonu (Sedentext) tarafından bildirilen birkaç gerekçesi vardır. Bunlar arasında gelişmekte olan lokalize ve generalize dişlenmenin değerlendirilmesi, dental travma, cerrahi değerlendirme ve endodontik uygulamalar, ortodontik anomalilerin teşhis ve tedavi planlamasında, tükürük bezi, maksiller sinüs ve temporomandibular eklem incelenmesi sayılabilir.^{2,9,12}

Çocuk diş hekimlerinin, ne zaman ve neden KIBT görüntülerine ihtiyaç duyduğuna dair sınırlı sayıda literatür vardır. KIBT, multidisipliner olguların planlanmasına yardımcı olmaktadır.² KIBT, özellikle dens invaginatus, füzyon ve geminasyon gibi morfolojik anomali gözlenen dişlerin endodontik tedavilerinin planlanması açısından yararlı bulunmaktadır.¹³ Çocuk hastalarda, periodontal hastalıklarda KIBT kullanımı için literatürde yeterli kanıt bulunmamaktadır.^{13,14} Konu ile ilgili sistematik bir derlemede, KIBT'nin kistler, iyi huylu tümörler ve diğer iyi huylu durumlar için tanısal etkinliğine ilişkin kanıtların çok sınırlı olduğu ve olgu temelli olduğu bildirilmektedir.¹³ KIBT, çürük teşhisi için endike değildir. Konvansiyonel radyografinin enfeksiyonun kaynağını göstermediği, ancak bir diş veya kemik lezyonundan şüphelenildiği istisnai akut enfeksiyon olgularında nadiren endike olabilir. Konvansiyonel radyografik incelemenin tedavi için yeterli bilgi sağlamadığı durumlarda, kök kırığından şüphelenilen

dişlerde KIBT endike olabilir. Ayrıca KIBT, lezyon özelliklerini göstermek ve cerrahi planlamaya yardımcı olmak için büyük kemik patolojilerinin (kistler, iyi huylu tümörler ve diğer kemik patolojileri) görüntülenmesinde kullanılmaktadır.^{13,14}

KIBT'nin 2 boyutlu görüntüleme tekniklerine göre daha fazla avantajları olmasına rağmen Uluslararası Radyolojik Koruma Komisyonu, çocuk hastalarda KIBT kullanımının daha yüksek radyoduyarlılıkları nedeniyle endişe verici olduğunu belirtmektedir.^{2,15} Diş hekimleri, büyüme ve gelişimi devam eden çocuklarda, yalnızca gerekli durumlarda KIBT ve diğer radyolojik görüntüleme tekniklerine başvurularının öneminin farkında olmalıdırlar.^{15,16} Radyasyondan korunmada 3 temel prensip dikkate alınmalıdır:

1. Gerekçelendirme ilkesi: Gerekli bilgiye ulaşmak için röntgenden başka bir yol yoksa röntgen alınmalıdır. Hasta, prosedürle baş edemiyorsa radyografi çekilmemelidir (Örneğin bir çocuk panoramik bir radyografi çekimi sırasında yeterince uzun süre ayakta duramazsa devam edilmemelidir).

2. Sınırlama ilkesi: Hekim, hastaya uygulanacak radyasyon dozunu her zaman makul ölçüde gerçekleştirebilir ve mümkün olan en düşük doz değerinde uygulamalıdır.

3. Optimizasyon ilkeleri: Önceki 2 prensip göz önünde bulundurularak mümkün olan en iyi teşhis görüntüsü alınmaya çalışılmalıdır.^{10,11,16}

Çocuk hastalarda, teşhis ve tedavi planlamasında ülkemizde de kullanımı artan KIBT'ye başvurmadan önce bu 3 prensip göz önünde bulundurulmalıdır. Bu çalışmanın amacı, çocuk diş hekimliğinde en sık olarak hangi nedenlerle KIBT'ye ihtiyaç duyulduğunu tespit etmek, KIBT çekilen olguların yaş, cinsiyet ve çenelere göre dağılımlarını saptamaktır.

GEREÇ VE YÖNTEMLER

Bu çalışma için İstanbul Medipol Üniversitesi Diş Hekimliği Fakültesi Etik Kurulundan onay alınmıştır (Tarih: 05.02.2020, Etik Kurul No: 10840098-604.01.01-E.7237). Çalışma, Helsinki Deklarasyonu Prensipleri'ne uygun olarak gerçekleştirilmiştir. İstanbul Medipol Üniversitesi Diş Hekimliği Fakültesi

Çocuk Diş Hekimliği Kliniğine, Temmuz 2011-Ocak 2020 tarihleri arasında çeşitli sebeplerle başvuran hastalar çocuk diş hekimi (B.B.A.) tarafından muayene edilmiştir. Teşhis ve tedavi planı için 2 boyutlu görüntüleme tekniklerinin yetersiz kaldığı olgularda, 3 boyutlu değerlendirme yapılabilmesi amacıyla KIBT görüntüleri alınmıştır. Bu retrospektif çalışmaya, KIBT görüntüsü bulunan 6-17 yaş arasındaki hastalar dâhil edilmiştir. Anamnezinde genetik sendrom ve/veya sistemik hastalık tanısı olan hastalar çalışma dışı bırakılmıştır. Çalışmaya, görüntü kalitesi yüksek olan ve artefakt bulunmayan tomografi görüntüleri dâhil edilmiştir.

Üç boyutlu değerlendirme için kullanılan KIBT cihazı, i-CAT 17-19 görüntüleme sistemidir (Imaging Sciences International, Inc., Hatfield, PA, ABD). 16 cmx6 cm rekonstrükte edilen yapı boyutu, 120 kV, 20,27 mAs, çözünürlük 0,25 voksel 14,7 sn'dir. KIBT çekimi aynı teknisyen tarafından aynı koşullar altında, hastanın baş pozisyonu Frankfort düzlemi yere paralel ve sagittal düzlem yere dik olacak şekilde ayarlanmıştır.

Elde edilen KIBT görüntüleri, aynı oral radyolog (A.A.) tarafından aksiyel, koronal ve sagittal planda incelenmiştir. Yirmi dört inç monitörde 1.920x1.200 çözünürlüğe sahip, ince film transistörlü likit kristal ekranda 60 Hz ve 0,27x0,27 mm piksel aralığında (U2410 LCD monitör; Dell, Round Rock, TX, ABD) değerlendirilmiştir. Tüm tomografik görüntüler, karanlık bir odada aynı bilgisayarda (Intel® Core™ 2 Duo CPU E6400, 2,13 GHz, 2 MB, GeForce GTX 470, 24 inç TFT LCD monitör, 3 GB bellek, Windows XP işletim sistemi; Intel Corporation, Santa Clara, CA, ABD) incelenmiştir.

Hastaların yaş, cinsiyet, sistemik durumları ve KIBT isteme nedenleri kaydedilmiştir. Tomografi istek nedenleri; kist, süpernümerer diş, sürme gecikmesi, odontoma, kondense osteit, travma, ankiloz, endodontik cerrahi, sökestr, pozisyon anomalisi, eksternal rezorpsiyon, damak yarığı, ortodontik değerlendirme, germ eksikliği olarak gruplandırılmıştır.

İSTATİSTİKSEL ANALİZ

Çalışmada elde edilen bulgular değerlendirilirken, istatistiksel analizler için IBM SPSS Statistics 22

(IBM SPSS, Türkiye) programı, çalışma verileri değerlendirilirken tanımlayıcı istatistiksel metotlar (ortalama, standart sapma, frekans) kullanılmıştır. Niteliksel verilerin karşılaştırılmasında ise ki-kare testi ve "Fisher-Freeman-Halton exact testi" kullanılmıştır.

BULGULAR

Bu çalışmada, 106'sı (%56,1) erkek, 83'ü (%43,9) kız olmak üzere toplam 189 çocuğun 323 KIBT sonucu incelenmiştir. Çocukların yaş ortalaması 10,45±2,65 yıldır. Çocukların 7'sinde (%3,7) sistemik hastalık olduğu tespit edilmiştir. Sistemik hastalığı bulunan çocuklar çalışmaya dâhil edilmiştir.

KIBT isteklerinin; %37,2'si süpernümerer diş, %35,9'u sürme gecikmesi, %12,7'si kist, %3,4'ü odontoma, %2,8'i pozisyon anomalisi, %2,2'si ankiloz, %1,5'i travma, %1,2'si kondense osteit, %0,9'u endodontik cerrahi, %0,6'sı eksternal rezorpsiyon, %0,6'sı ortodontik değerlendirme ve birer (%0,3) tanesi sökestr, damak yarığı ve germ eksikliği kaynaklıdır.

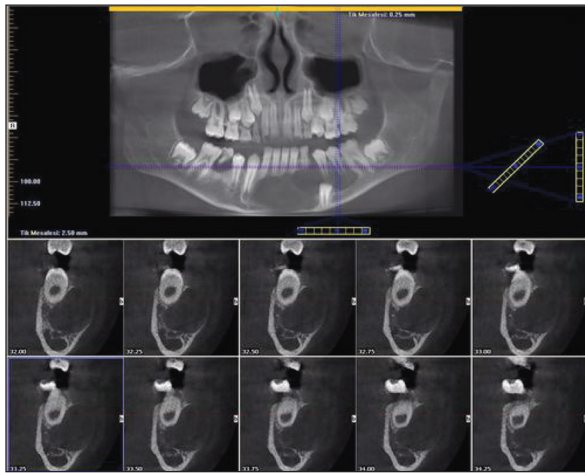
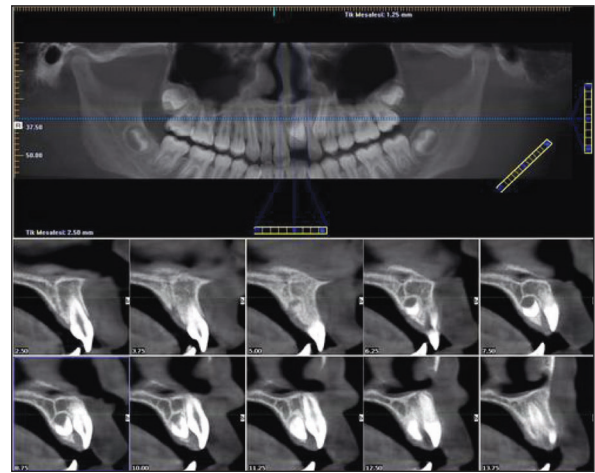
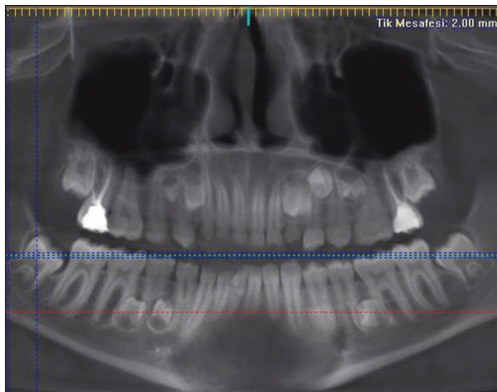
Tablo 1'de ise KIBT bulgularının lokalizasyonları belirtilmiştir. Kist sebebiyle tomografi istenen 41 dişin %41,5'i üst ön bölgede, süpernümerer diş sebebiyle KIBT istenen 120 dişin %82,5'i üst ön bölgede yer almaktadır (**Resim 1**, **Resim 2**, **Resim 3**).

Yaş grupları arasında KIBT istek dağılımları açısından anlamlılığa çok yakın olmakla birlikte istatistiksel olarak anlamlı bir farklılık bulunmamaktadır ($p>0,05$). Yaşa göre KIBT istek dağılımları **Tablo 2**'de görülmektedir. Altı yaş grubu ve 7-12 yaş grubu çocuklarda en sık KIBT istek nedeni süpernümerer diş iken, 13-18 yaş grubu çocuklarda en sık KIBT isteme nedeni sürme gecikmesidir.

Cinsiyete göre KIBT istek nedenleri **Tablo 3**'te görülmekte olup, cinsiyetler arasında istatistiksel olarak anlamlı farklılık bulunmaktadır ($p=0,003$; $p<0,05$). Erkeklerde süpernümerer diş sebebiyle KIBT istek nedeni (%44,5), kızlardan (%26,5) anlamlı şekilde yüksek iken; kızlarda kist sebebiyle KIBT istek nedeni (%18,2), erkeklerden (%8,9) anlamlı şekilde yüksektir.

TABLO 1: Konik ışınli bilgisayarlı tomografi bulgularının yerleşimi.

Lokalizasyon	Kist (n=41) n (%)	Süpernümerer diş (n=120) n (%)	Odontoma (n=11) n (%)	Kondense Osteit (n=4) n (%)	Travma (n=5) n (%)	Ankiloz (n=7) n (%)	Damak yarığı (n=1) n (%)	Total (n=189) n (%)
Üst ön	17 (41,5)	99 (82,5)	5 (45,5)	0 (0)	3 (60)	0 (0)	1 (100)	125 (66,1)
Sağ üst premolar	1 (2,4)	3 (2,5)	0 (0)	1 (25)	0 (0)	1 (14,3)	0 (0)	6 (3,2)
Sağ üst molar	0 (0)	1 (0,8)	0 (0)	0 (0)	1 (20)	1 (14,3)	0 (0)	3 (1,6)
Sol üst premolar	3 (7,3)	1 (0,8)	0 (0)	0 (0)	0 (0)	1 (14,3)	0 (0)	5 (2,6)
Sol üst molar	0 (0)	1 (0,8)	0 (0)	0 (0)	0 (0)	1 (14,3)	0 (0)	2 (1,1)
Alt ön	4 (9,8)	7 (5,8)	4 (36,4)	1 (25)	1 (20)	0 (0)	0 (0)	17 (9)
Sağ alt premolar	4 (9,8)	3 (2,5)	1 (9,1)	0 (0)	0 (0)	1 (14,3)	0 (0)	9 (4,8)
Sağ alt molar	4 (9,8)	2 (1,7)	0 (0)	1 (25)	0 (0)	0 (0)	0 (0)	7 (3,7)
Sol alt premolar	4 (9,8)	2 (1,7)	0 (0)	0 (0)	0 (0)	1 (14,3)	0 (0)	7 (3,7)
Sol alt molar	4 (9,8)	1 (0,8)	1 (9,1)	1 (25)	0 (0)	1 (14,3)	0 (0)	8 (4,2)

**RESİM 1:** Alt çenede geniş alanı kapsayan kistik oluşum.**RESİM 3:** Palatinal pozisyondeki gömük süpernümerer dişin konik ışınli bilgisayarlı tomografideki görünümü.**RESİM 2:** Konik ışınli bilgisayarlı tomografi görüntüsünde çok sayıda süpernümerer dişler.

TARTIŞMA

Bu çalışmada, KIBT'nin çocuk hastalardaki kullanım alanları retrospektif olarak incelenmiştir. Çocuk diş hekimliğinde, gelişimsel anomalilerin ve sürme problemlerinin klinik olarak değerlendirilmesinde, radyografiler kritik öneme sahiptir. Görüntünün düzgün bir şekilde saklanması, yoğunluk ve kontrastta değişiklik yapılması ve görüntülerin dijital bir görüntüleme ağı ile başka merkezlere gönderilmesi dijital görüntüleme yöntemlerinin avantajlarından. KIBT gibi görüntüleme teknolojilerine, diş hekimliğinde birçok uygulamaya sahip olan 3 boyutlu özellikler eklemiştir.¹⁷

TABLO 2: Yaşa göre konik ışınli bilgisayarlı tomografi istek dağılımları.

KIBT istek	6 yaş n (%)	7-12 yaş n (%)	13-18 yaş n (%)	p değeri
Kist	2 (13,3)	27 (11,7)	12 (15,6)	0,052
Süpernümerer diş	11 (73,3)	90 (39)	19 (24,7)	
Sürme gecikmesi	1 (6,7)	82 (35,5)	33 (42,9)	
Odontoma	0 (0)	5 (2,2)	6 (7,8)	
Kondense osteit	0 (0)	3 (1,3)	1 (1,3)	
Travma	0 (0)	4 (1,7)	1 (1,3)	
Ankiloz	1 (6,7)	6 (2,6)	0 (0)	
Endodontik cerrahi	0 (0)	1 (0,4)	2 (2,6)	
Sökestr	0 (0)	1 (0,4)	0 (0)	
Pozisyon anomalisi	0 (0)	9 (3,9)	0 (0)	
Eksternal rezorpsiyon	0 (0)	0 (0)	2 (2,6)	
Damak yarığı	0 (0)	1 (0,4)	0 (0)	
Ortodontik değerlendirme	0 (0)	1 (0,4)	1 (1,3)	
Germ eksikliği	0 (0)	1 (0,4)	0 (0)	

Ki-kare testi; KIBT: Konik ışınli bilgisayarlı tomografi.

TABLO 3: Cinsiyete göre konik ışınli bilgisayarlı tomografi istek dağılımları.

KIBT isteme sebepleri	Erkek n (%)	Kız n (%)	p değeri
Kist	17 (8,9)	24 (18,2)	0,003*
Süpernümerer diş	85 (44,5)	35 (26,5)	
Sürme gecikmesi	68 (35,6)	48 (36,4)	
Odontoma	7 (3,7)	4 (3)	
Kondense osteit	2 (1)	2 (1,5)	
Travma	3 (1,6)	2 (1,5)	
Ankiloz	5 (2,6)	2 (1,5)	
Endodontik cerrahi	0 (0)	3 (2,3)	
Sökestr	0 (0)	1 (0,8)	
Pozisyon anomalisi	3 (1,6)	6 (4,5)	
Eksternal rezorpsiyon	1 (0,5)	1 (0,8)	
Damak yarığı	0 (0)	1 (0,8)	
Ortodontik değerlendirme	0 (0)	2 (1,5)	
Germ eksikliği	0 (0)	1 (0,8)	

*p<0,05; Fisher-Freeman-Halton exact testi; KIBT: Konik ışınli bilgisayarlı tomografi.

KIBT, dişlerin ve çevre dokuların ayrıntılı kesit görüntülerini sağlayabilir.¹⁴ Horner ve ark., KIBT'nin dental ve maksillofasiyal görüntüleme şüphesiz büyük bir ilerlemeyi temsil ettiğini bildirmektedirler.¹⁸

Amerikan Çocuk Diş Hekimliği Akademisinin bebekler, çocuklar, ergenler ve özel sağlık bakımı ih-

tiyacı olan bireyler için diş radyografileri ile ilgili hazırladığı rehberde; KIBT'nin kullanımı, endodontide periapikal patolojiyi değerlendirmede, oral patolojide, gelişmekte olan diş yapısındaki anomalilerde (örneğin gömülü, ektopik veya fazla diş), oral maksillofasiyal cerrahide (örneğin yarık damak), diş ve yüz travması ve ortognatik cerrahi için ortodontik ve cerrahi hazırlıkta yardımcı bir tanı aracı olarak oldukça değerli olduğunu belirtmektedir.¹⁹

Düşük doz ayarları, daha kısa ışınlama süresi, daha düşük miktarda çözünürlük, daha düşük akım, gerilimin azaltılması ve otomatik ışınlama kontrolünün kullanılması gibi görüntü ayarlarında yapılabilen değişiklikler ile radyasyon dozunun ayarlanabilmesi avantajları arasında sayılabilmektedir.¹⁴

Nematolahi ve ark.nın, bir çocuk hastada gömülü süpernümerer diş pozisyonunu KIBT kullanılarak değerlendirdikleri çalışmalarında, 2 farklı radyografik teşhis yöntemini seçmişlerdir. İlk olarak intraoral ve ekstraoral olarak geleneksel radyografiler (panoramik radyografi, okluzal ya da periapikal radyografiler) almışlar, fakat gömülü dişin şeklini ve pozisyonunun kesin teşhisi için KIBT görüntülerine ihtiyaç duymuşlardır. Kliniğimizde de başlangıç panoramik grafi ya da periapikal röntgenlerinde süpernümerer dişler saptanan hastalarda, kesin tanı ve tedavi planlaması için geleneksel radyografik görüntülerin yeterli olmadığı durumlarda KIBT görüntülerine başvurulmuştur. Bu nedenle yoğun hasta kapasitesine sahip üniversite hastanemizde, 9 yıl gibi uzun bir sürede çok sınırlı sayıda çocuk hastadan KIBT çekilmiştir.⁸

İşman ve ark.nın, bir grup Türk çocuk ve genç hastada KIBT endikasyonlarını inceledikleri çalışmada, değerlendirilen çocuk hastalar 3 farklı yaş grubunda incelenmiştir; bu grupta, çocukların dişlenme dönemine göre yapılmış olup süt dişlenme, karışık dişlenme ve daimî dişlenmedir. Mevcut çalışmada çocukların yaş grupları aynı şekilde sınıflandırılmıştır. İşman ve ark.nın çalışmasında, KIBT'nin en sık istendiği yaş grubu daimî dişlenme (13-17 yaş) dönemi iken, bu çalışmada en fazla KIBT karışık dişlenme döneminde alınmıştır (7-12 yaş). Bu durumun,

çok sayıda çocuk hastanın tedavi gördüğü kliniğimize sıklıkla sürme gecikmesi ve süpernümerer dişler nedeni ile başvuran hasta sayısının fazla olması ve sürme gecikmelerinin, çoğunlukla değerlendirildiği dönemin karışık dişlenme dönemi olmasından kaynaklı olduğu düşünülmektedir.²⁰

Hidalgo-Rivas ve ark.nın, Birleşik Krallık'taki 3 farklı diş hastanesinde muayene olan çocuklarda ve gençlerde KIBT kullanımını inceledikleri çalışmalarında, en sık KIBT endikasyonlarının dişlerin lokalizasyonlarının değerlendirilmesi, kök rezorpsiyonlarının varlığının tespiti ve kemik patolojilerinin değerlendirilmesi olduğu sonucuna ulaşmışlardır. Komşu dişlerin rezorpsiyonu dikkate alınarak veya dikkate alınmadan dişlerin lokalizasyonu için kullanılmasının ötesinde, bir sonraki en sık gruplandırmayı kemik patolojileri oluşturmaktadır ve "kemik patolojileri" esas olarak kistlerden ve odontomlardan oluşmaktadır. Hidalgo-Rivas ve ark.nın çalışmaları ile uyumlu şekilde bu çalışmada da en sık 3 istek nedeni; süpernümerer dişlerin, sürme gecikmelerinin ve kistlerin değerlendirilmesidir.²¹

Mizban ve ark.nın, KIBT sonuçlarının çocuk diş hekimliğinde tedavi planlamasına ve hasta yönetimine etkisini değerlendirdikleri çalışmalarında, KIBT değerlendirmesi sonrası tedavi planının %44 oranında değiştiğini tespit etmişlerdir. Bu sayede tedavi planlarının çoğu önemli ölçüde değişmiş, sağlıklı dişlerin çekilmesi gibi yanlış teşhislerin ve tedavi hatalarının önlenmesine yardımcı olmuştur. Örneğin daha önce alınan radyografilerde kist tespit edilmemiş bir olguda, KIBT ile kist tespit etmişler ve enükleasyon yapılmasını planlamışlar; farklı bir olguda ise radyografide üst kesici diş kaynaklı periapikal patoloji olduğu düşünülen hastanın KIBT değerlendirilmesi sonucunda nazopalatin kanal kisti tanısı koymuşlardır. Bu sayede çekilmesi düşünülen vital diş kurtarılmıştır. Mizban ve ark., hatalı tedavi yapma riskini azaltmak için KIBT kullanımının hasta sonuçlarını dikkate değer bir şekilde etkilediğini savunmaktadırlar.²²

Kolçakoğlu ve ark., çocuk diş hekimliğinde KIBT istek nedenlerini inceledikleri çalışmalarında, İşman ve ark. ile uyumlu olarak KIBT istenme nedeni ile cinsiyet arasında anlamlı bir ilişki olmadığını

bildirmişlerdir.^{20,23} Bu çalışmada ise cinsiyete göre tomografi istek nedenlerinde istatistiksel olarak anlamlı farklılık bulunduğu saptanmıştır. Bu nedenle konu ile ilgili daha kapsamlı çalışmalar yapılmasının faydalı olacağı düşünülmektedir.

Giray ve ark.nın, 2019 yılında çocuk diş hekimleri arasında dijital radyografi ve KIBT kullanım sıklığını ve nedenlerini belirlemek, bilgi ve özel eğitim ihtiyaçlarını değerlendirmek amacıyla gerçekleştirdikleri çalışmalarında, genel olarak çalışmaya katılan çocuk diş hekimlerinin %36'sının KIBT hakkında bilgisinin olmadığını tespit etmişlerdir. Çalışmaya katılan çocuk diş hekimlerinden 70 (%61,3) kişi KIBT kullanma nedeni olarak diş travması, 138 (%71) kişi diş gelişimi sorunları ve 147 (%75,8) kişi çenede patoloji cevabını vermiştir. Çalışmalarında genç yaşlardaki çocuk diş hekimlerinin (1-9 yıllık deneyim), daha yaşlı profesyonellerden (10 yıl veya daha fazla deneyim) önemli ölçüde daha yüksek KIBT bilgisine sahip olduğunu bildirmişlerdir (p<0,05).¹⁷

Temur ve ark., Türk pedodontistleri arasında KIBT kullanım sıklığını, endikasyonlarını değerlendirmek ve eğitim ihtiyacını araştırdıkları çalışmalarında, Türk pedodontistlerin KIBT'ye en sık kist ve tümör vakalarında başvurduklarını ve KIBT konusunda daha fazla eğitime ihtiyaç duyduklarını belirtmişlerdir. Bu çalışmada, KIBT istek nedenlerinde kistler; süpernümerer dişler ve sürme gecikmelerinden sonra 3. en sık istek nedeni olarak saptanmıştır. KIBT'nin pek çok farklı nedenle istenebileceği gözlenmiştir ve çocuk diş hekimlerine yardımcı olabileceği düşünülmektedir.²⁴

Yüksek dozda radyasyona maruz kalmanın kötü huylu tümörlere, kısırlığa, katarakta ve diğer bozukluklara neden olduğu bilinmektedir. Çocuklar, erişkinlere göre radyasyona daha duyarlıdır ve kalan ömürleri daha uzun olduğundan, radyasyon maruziyeti sonucu gelecekte kötü huylu tümör gelişme riski daha yüksektir. Bu nedenle tetkiklerin dikkatli bir şekilde yapılması ve alternatif tetkiklerin değerlendirilmesi gerekmektedir. Radyasyon kullanılıyorsa gerekli olan minimum seviyede tutulmalıdır. Eğer sonuçlar tedavi planını değiştirmiyorsa KIBT görüntülerine başvurulmamalıdır.²⁵

SONUÇ

Çocuk diş hekimliğinde KIBT'ler; sürme gecikmeleri, süpernumerer dişler, kistler, odontomolar gibi patolojik oluşumların tespitinde ve tedavi planlamasında önemli bir yere sahiptir, ancak faydaları potansiyel risklerinden açık bir şekilde fazla olduğu durumlarda kullanılmalıdır. Bu çalışmada, KIBT'lerin çocuk diş hekimliğindeki kullanım alanları ve teşhisteki önemi saptanmış olup daha yeni görüntüleme tekniklerinden olan KIBT'lerin, özellikle daha ileri yaşlardaki çocuk diş hekimleri için çocuk diş hekimliğindeki kullanım alanlarını göstermek açısından yarar sağlayacağı düşünülmektedir.

Finansal Kaynak

Bu çalışma sırasında, yapılan araştırma konusu ile ilgili doğrudan bağlantısı bulunan herhangi bir ilaç firmasından, tıbbi alet,

gereç ve malzeme sağlayan ve/veya üreten bir firma veya herhangi bir ticari firmadan, çalışmanın değerlendirme sürecinde, çalışma ile ilgili verilecek kararı olumsuz etkileyebilecek maddi ve/veya manevi herhangi bir destek alınmamıştır.

Çıkar Çatışması

Bu çalışma ile ilgili olarak yazarların ve/veya aile bireylerinin çıkar çatışması potansiyeli olabilecek bilimsel ve tıbbi komite üyeliği veya üyeleri ile ilişkisi, danışmanlık, bilirkişilik, herhangi bir firmada çalışma durumu, hissedarlık ve benzer durumları yoktur.

Yazar Katkıları

Fikir/Kavram: Ashhan Akbulut, Beyza Ballı Akgöl; **Tasarım:** Ashhan Akbulut, Beyza Ballı Akgöl; **Denetleme/Danışmanlık:** Beyza Ballı Akgöl; **Veri Toplama ve/veya İşleme:** Beyza Ballı Akgöl; **Analiz ve/veya Yorum:** Beyza Ballı Akgöl; **Kaynak Taraması:** Beyza Ballı Akgöl; **Makalenin Yazımı:** Beyza Ballı Akgöl; **Eleştirel İnceleme:** Ashhan Akbulut.

KAYNAKLAR

1. Van Acker JW, Martens LC, Aps JK. Cone-beam computed tomography in pediatric dentistry, a retrospective observational study. Clin Oral Investig. 2016;20(5):1003-10. [Crossref] [PubMed]
2. Gallichan N, Albadi S, Dixon C, Jorgenson K. Trends in CBCT current practice within three UK paediatric dental departments. Eur Arch Paediatr Dent. 2020;21(4):537-42. [Crossref] [PubMed] [PMC]
3. Görgen VA, Güler Ç, Kızılcı E. Diş hekimliğinde konik ışınli bilgisayarlı tomografi (CBCT) [Cone beam computed tomography in dentistry (CBCT)]. İnönü Üniversitesi Sağlık Bilimleri Dergisi. 2014;3(2):36-40. [Link]
4. Özdede M, Paksoy Ç. Konik ışınli bilgisayarlı tomografi: teknik, ön hazırlık ve oluşum. Kamburoğlu K, editör. Dentomaksillofasiyal Konik Işınli Bilgisayarlı Tomografi: Temel Prensipler, Teknikler ve Klinik Uygulamalar. 1. Baskı. Ankara: Türkiye Klinikleri; 2019. p.1-6. [Link]
5. Hajem S, Brogårdh-Roth S, Nilsson M, Hellén-Halme K. CBCT of Swedish children and adolescents at an oral and maxillofacial radiology department. A survey of requests and indications. Acta Odontol Scand. 2020;78(1): 38-44. [Crossref] [PubMed]
6. Cantekin K, Sekerci AE, Miloglu O, Buyuk SK. Identification of the mandibular landmarks in a pediatric population. Med Oral Patol Oral Cir Bucal. 2014;19(2):e136-41. [Crossref] [PubMed] [PMC]
7. Büyük C, Arsan B, Erdem TL. Çocuk hastada diş hekimliği korkusu ve konik ışınli bilgisayarlı tomografi [Dental fear in pediatric patients and cone beam computed tomography]. Türkiye Klinikleri J Pediatr Dent-Special Topics. 2018;4(2):173-6. [Link]
8. Nematolahi H, Abadi H, Mohammadzade Z, Soofiani Ghadim M. The use of cone beam computed tomography (CBCT) to determine supernumerary and impacted teeth position in pediatric patients: a case report. J Dent Res Dent Clin Dent Prospects. 2013;7(1):47-50. [PubMed] [PMC]
9. Oenning AC, Jacobs R, Pauwels R, Stratis A, Hedesiu M, Salmon B; DIMITRA Research Group, http://www.dimitra.be. Cone-beam CT in paediatric dentistry: DIMITRA project position statement. Pediatr Radiol. 2018;48(3):308-16. [Crossref] [PubMed]
10. Mehta V, Ahmad N. Cone beamed computed tomography in pediatric dentistry: concepts revisited. J Oral Biol Craniofac Res. 2020;10(2): 210-1. [Crossref] [PubMed] [PMC]
11. Dhillon JK, Kalra G. Cone beam computed tomography: an innovative tool in pediatric dentistry. J Pediatr Dent. 2013;1(2):27-31.
12. Yalçın ED, Artaş A. Konik ışınli bilgisayarlı tomografi istek nedenlerinin incelenmesi [Examination of cone-beam computerized tomography requests reasons]. Selcuk Dent J. 2019; 6:309-14. [Crossref]
13. Horner K, Barry S, Dave M, Dixon C, Littlewood A, Pang CL, et al. Diagnostic efficacy of cone beam computed tomography in paediatric dentistry: a systematic review. Eur Arch Paediatr Dent. 2020;21(4):407-26. Erratum in: Eur Arch Paediatr Dent. 2020. [Crossref] [PubMed] [PMC]
14. Kühnisch J, Anttonen V, Duggal MS, Spyridonos ML, Rajasekharan S, Sobczak M, et al. Best clinical practice guidance for prescribing dental radiographs in children and adolescents: an EAPD policy document. Eur Arch Paediatr Dent. 2020;21(4):375-86. [Crossref] [PubMed]
15. Dave M, Barry S, Henderson N, Loughlin A, Walker E, Davies J. Evaluating compliance of dental radiography for paediatric patient assessment in specialised tertiary care units: a United Kingdom multi-centre survey. Br Dent J. 2020;229(3):184-9. [Crossref] [PubMed]
16. Aps JK. Cone beam computed tomography in paediatric dentistry: overview of recent literature. Eur Arch Paediatr Dent. 2013;14(3):131-40. [Crossref] [PubMed]
17. Giray FE, Peker S, Yalcinkaya SE, Kargul B, Aps J. Attitudes and knowledge of paediatric dentists' on digital radiography and cone beam computed tomography. J Pak Med Assoc. 2019;69(2):205-10. [PubMed]
18. Horner K, Islam M, Flygare L, Tsiklakis K, Whaites E. Basic principles for use of dental cone beam computed tomography: consensus guidelines of the European Academy of Dental and Maxillofacial Radiology. Dentomaxillofac Radiol. 2009;38(4):187-95. [Crossref] [PubMed]
19. American Academy of Pediatric Dentistry (AAPD). Prescribing dental radiographs for infants, children, adolescents, and individuals with special health care needs. 2021. [Link]

20. İşman Ö, Yılmaz HH, Aktan AM, Yılmaz B. Indications for cone beam computed tomography in children and young patients in a Turkish sub-population. *Int J Paediatr Dent.* 2017;27(3):183-90. [[Crossref](#)] [[PubMed](#)]
21. Hidalgo-Rivas JA, Theodorakou C, Carmichael F, Murray B, Payne M, Horner K. Use of cone beam CT in children and young people in three United Kingdom dental hospitals. *Int J Paediatr Dent.* 2014;24(5):336-48. [[Crossref](#)] [[PubMed](#)]
22. Mizban L, El-Belihy M, Vaidyanathan M, Brown J. An audit and service evaluation of the use of cone beam computed tomography (CBCT) in a paediatric dentistry department. *Dentomaxillofac Radiol.* 2019;48(5): 2018 0393. [[Crossref](#)] [[PubMed](#)] [[PMC](#)]
23. Solak Kolçakoğlu K, Amuk M. Çocuk diş hekimliğinde konik ışınli bilgisayarlı tomografi istek nedenleri [Indications of conic beam computerized tomography in pediatric dentistry]. *Sağlık Bilimleri Dergisi.* 2021;30:68-73. [[Crossref](#)]
24. Temur KT, Soğukpınar A, Hatipoğlu Ö. The approaches of Turkish pediatric dentists to the use of cone beam computed tomography. *J Dent Fac Atatürk Uni.* 2020;30(3):406-11. [[Link](#)]
25. Hayashi T, Arai Y, Chikui T, Hayashi-Sakai S, Honda K, Indo H, et al; A Committee on Clinical Practice Guidelines; Japanese Society for Oral and Maxillofacial Radiology. Clinical guidelines for dental cone-beam computed tomography. *Oral Radiol.* 2018;34(2):89-104. [[Crossref](#)] [[PubMed](#)]