



Артроскопическая менискэктомия у больных гонартрозом: разрыв между доказательной медициной и мнением практикующего специалиста

А.В. Сараев¹, Н.Н. Корнилов^{1,2}, Т.А. Куляба¹, М.И. Шубняков¹, А.С. Демин¹,
А.А. Столяров⁴, А.П. Середа^{1,3}

¹ ФГБУ «Национальный медицинский исследовательский центр травматологии и ортопедии им Р.Р. Вредена»,
г. Санкт-Петербург, Россия

² ФГБОУ ВО «Северо-Западный государственный медицинский университет им. И.И. Мечникова»,
г. Санкт-Петербург, Россия

³ Академия постдипломного образования ФГБУ «Федеральный научно-клинический центр специализированных видов
медицинской помощи и медицинских технологий ФМБА России», г. Москва, Россия

⁴ ФГБОУ «Ставропольский государственный университет», г. Ставрополь, Россия

Актуальность. Артроскопия многие десятилетия считалась наименее инвазивным из всех существующих хирургических методов лечения больных гонартрозом, однако проведенные в начале XXI в. рандомизированные клинические исследования (РКИ) продемонстрировали бесполезность изолированного лаважа и дебридмента у данной категории пациентов. В отношении частичной менискэктомии при гонартрозе существующая доказательная база остается весьма разнородной, что отражается в противоречивости или неопределенности клинических рекомендаций большинства профессиональных сообществ, посвященных данной проблеме.

Целью исследования стало проведение критического анализа публикаций высокого уровня доказательности и актуальных клинических рекомендаций, посвященных частичной менискэктомии у пациентов с гонартрозом для сравнения с мнением практикующих специалистов по данной проблеме.

Материал и методы. Нами были проанализированы РКИ и метаанализы РКИ в базах данных eLIBRARY и PubMed, а также действующие клинические рекомендации ведущих профессиональных сообществ, посвященные частичной менискэктомии у больных гонартрозом. Для детализации понимания процесса принятия решений в реальной клинической практике и оценки роли мнения эксперта в иерархии доказательной медицины был произведен анонимный опрос 60 практикующих травматологов-ортопедов, специализирующихся на лечении пациентов с данной патологией.

Результаты. Актуальные научные исследования высокого уровня доказательности демонстрируют, что более 2/3 больных гонартрозом с повреждением мениска достигают купирования симптомов в результате комплексного консервативного лечения, поэтому показания к артроскопии при дегенеративных заболеваниях коленного сустава носят весьма ограниченный характер. Большинство действующих клинических рекомендаций склоняются к артроскопической менискэктомии в качестве метода выбора лечения второго уровня после неэффективности неоперативного подхода и только у пациентов с минимальными клинико-рентгенологическими проявлениями гонартроза. В то же время проведенный нами опрос свидетельствует об отсутствии единого мнения о данной проблеме среди практикующих отечественных специалистов.

Заключение. Основываясь на полученных данных, следует констатировать необходимость проведения качественных многоцентровых исследований, которые позволят выявить конкретную группу пациентов с определенным фенотипом гонартроза, у которых артроскопическая менискэктомия может быть эффективной в долгосрочной перспективе, не ускоряя прогрессирование заболевания с последующей необходимостью эндопротезирования.

Ключевые слова: гонартроз, остеоартрит, коленный сустав, артроскопия, дегенеративный разрыв мениска, резекция мениска.

📖 Сараев А.В., Корнилов Н.Н., Куляба Т.А., Шубняков М.И., Демин А.С., Столяров А.А., Середа А.П. Артроскопическая менискэктомия у больных гонартрозом: разрыв между доказательной медициной и мнением практикующего специалиста. *Травматология и ортопедия России*. 2022;28(4):5-20. <https://doi.org/10.17816/2311-2905-2019>.

✉ Сараев Александр Викторович; e-mail: saraev@drkoleno.ru

Рукопись получена: 30.10.2022. Рукопись одобрена: 05.12.2022. Статья опубликована: 16.12.2022.

© Сараев А.В., Корнилов Н.Н., Куляба Т.А., Шубняков М.И., Демин А.С., Столяров А.А., Середа А.П., 2022



Arthroscopic Meniscectomy for Knee Osteoarthritis: the Gap Between Evidence Based Medicine and Expert Opinion

Aleksandr V. Saraev¹, Nikolai N. Kornilov^{1,2}, Taras A. Kuliaba¹, Maxim I. Shubnyakov¹, Aleksandr S. Demin¹, Aleksey A. Stolyarov⁴, Andrei P. Sereda^{1,5}

¹ Vreden National Medical Research Center of Traumatology and Orthopedics, St. Petersburg, Russia

² Mechnikov North-Western State Medical University, St. Petersburg, Russia

³ Academy of Postgraduate Education of Federal Medical Biological Agency, Moscow, Russia

⁴ Stavropol State University, Stavropol, Russia

Background. For many decades arthroscopy considered to be the least invasive procedure among all surgical interventions for treatment of knee osteoarthritis (OA). In the beginning of XXI century several randomized clinical studies (RCS) demonstrated inefficiency of lavage and debridement for knee OA. The evidence regarding partial meniscectomy for this category of patients remained uncertain. Therefore the published clinical guidelines are either controversial or inconclusive.

The aim of this study was to critically review the current RCS and meta-analyses of RCS as well as actual clinical guidelines of international orthopedic societies and compare them to expert opinions.

Methods. We searched PubMed and eLIBRARY databases for high evidence research and analyzed the current clinical guidelines dedicated to partial meniscectomy for knee OA. Sixty orthopedic surgeons specialized in this field interviewed anonymously to clarify the decision making process in real clinical practice.

Results. More than patients with knee 2/3 OA of with degenerative meniscal tear benefit from non-surgical treatment therefore indication for arthroscopic partial meniscectomy is limited. The majority of current clinical guidelines consider surgery as an second option if conservative treatment failed and only for non-advanced knee OA. On the contrary experts interview demonstrated the lack of standardized approach as well as a lot of controversies in clinical decision making.

Conclusion. The future research dedicated to partial meniscectomy in knee OA should be appropriately designed to clearly differentiate the sub-population of patient who may benefit from arthroscopy in the long-term without carrying the risk of rapid disease progression with premature conversion to arthroplasty.

Keywords: knee osteoarthritis, arthroscopy, degenerative meniscal tear, meniscectomy.

Cite as: Saraev A.V., Kornilov N.N., Kuliaba T.A., Shubnyakov M.I., Demin A.S., Stolyarov A.A., Sereda A.P. [Arthroscopic Meniscectomy for Knee Osteoarthritis: the Gap Between Evidence Based Medicine and Expert Opinion]. *Travmatologiya i ortopediya Rossii* [Traumatology and Orthopedics of Russia]. 2022;28(4):5-20. (In Russian). <https://doi.org/10.17816/2311-2905-2019>.

✉ Aleksandr V. Saraev; e-mail: saraev@drkoleno.ru

Submitted: 30.10.2022. Accepted: 05.12.2022. Published: 16.12.2022.

© Saraev A.V., Kornilov N.N., Kuliaba T.A., Shubnyakov M.I., Demin A.S., Stolyarov A.A., Sereda A.P., 2022

ВВЕДЕНИЕ

Остеоартрит коленного сустава (гонартроз) — весьма распространенное и актуальное как с медицинской, так и социально-экономической точки зрения заболевание: около 25% людей старше 50 лет испытывают боль ввиду дегенеративного поражения коленного сустава [1, 2, 3].

В многочисленных монографиях, рекомендациях и руководствах представлены, как правило, четыре стратегии лечения, которые часто комбинируются:

- консервативное немедикаментозное,
- консервативное медикаментозное,
- инъекционная терапия,
- хирургическое: органосохраняющие и органозамещающие (эндопротезирование) операции.

Мы специально не приводим здесь ссылки на конкретные клинические рекомендации, поскольку они варьируют в точном названии стратегии лечения и составе ее компонентов.

В реальности существует еще и пятая стратегия — стратегия взвешенного наблюдения и разумного решения об операции. Даже не разумного, а хотя бы сколь-нибудь научно обоснованного решения о переходе от нехирургического к оперативному лечению. В профессиональном сообществе все чаще обсуждается именно эта проблема — критериев перехода. Однако мы полностью лишены возможности сослаться хоть на какие-нибудь публикации в этом вопросе, потому что проблема выбора между консервативным и оперативным лечением существует, но исследований на этот счет обнаружить не удается.

Наиболее сложен выбор врача в части безвозвратного эндопротезирования и попытки выполнения суставосохраняющей операции (корректирующая остеотомия, артроскопия). Абсолютно понятно желание хирурга сохранить сустав и выполнить, например, артроскопию. Но помогает ли артроскопия при остеоартрите коленного сустава?

Артроскопическая попытка помочь пациенту с остеоартритом коленного сустава включает в себя лаваж, дебридмент (с лаважем) и/или частичную менискэктомию. В этой статье мы попытаемся провести критический анализ существующей доказательной базы и актуальных рекомендаций именно по частичной менискэктомии как более проблемной, так как неэффективность изолированного лаважа и дебридмента в профессиональной среде травматологов-ортопедов практически не вызывает сомнений [3].

Нами были проанализированы РКИ и метаанализы РКИ в базах данных eLIBRARY и PubMed, а также действующие клинические рекомендации ведущих профессиональных сообществ, посвященные частичной менискэктомии у больных гонартрозом.

Дегенеративное заболевание коленного сустава

Традиционно к остеоартриту подходят как к рентгенологическому диагнозу, отождествляя остеоартроз или остеоартрит с дегенеративным заболеванием. Впервые этот термин именно в таком понимании (синонимичность дегенеративного заболевания и рентгенологического артроза) предложили J. Puranen и H. Rönty в 1978 г. [4].

Однако развитие магнитно-резонансной томографии (МРТ) и артроскопии меняет эту парадигму: существует именно дегенеративное заболевание коленного сустава, которое может и не иметь рентгенологическую форму. Нельзя сказать, что «дорентгенологическая» форма артроза обязательно переходит в «рентгенологическую» — в клинической практике весьма часто встречаются пациенты преклонного возраста с дегенеративными повреждениями мягкотканых структур без каких-либо рентгенологических изменений в коленном суставе. В этом аспекте мы абсолютно согласны с мнением R.A.C. Siemieniuk с соавторами [2] о том, что корректнее выделять две формы (но не стадии) дегенеративного заболевания коленного сустава:

- без признаков остеоартрита,
- с признаками остеоартрита.

Дегенеративное заболевание коленного сустава — инклюзивный термин, понимание которого важно для принятия решения о попытке артроскопической помощи. Этот «диагноз» применим для пациентов старше 35–40 лет с болью в коленном суставе с или без (по R.A.C. Siemieniuk с соавторами [2] с изменениями и дополнениями):

- острым и подострым началом болей;
- признаками остеоартрита при визуализационных обследованиях, в первую очередь рентгенологических;
- повреждениями менисков нетравматического или малотравматического генеза;
- механическими симптомами (подзаклинивания, болезненные щелчки) за исключением объективного блока коленного сустава при «больших» повреждениях (разрывы мениска по типу «ручки лейки», блок сустава культей при значительном разрыве мениска или культей передней крестообразной связки и т.д.).

Большинство пациентов с дегенеративным заболеванием коленного сустава имеют как минимум один из перечисленных выше критериев [5]. Термин дегенеративного заболевания коленного сустава, на наш взгляд, малоприменим к пациентам с острым началом симптомов после адекватной травмы вне зависимости от их возраста.

Рекомендации профессиональных сообществ по частичной менискэктомии при дегенеративном заболевании коленного сустава

На вершине доказательной пирамиды находятся метаанализы [6], на основе которых и формулируются гайдлайны или клинические рекомендации. В нашей стране в соответствии с законодательством клинические рекомендации уже практически обязательны к исполнению, в то время как во многих других странах врач гораздо более свободен в выборе лечения. Например, К.Р. Меуарран с соавторами изучили вопрос о том, как строго ортопеды США в своей практике соблюдают рекомендации AAOS [7]. При анализе 1096 визитов пациентов с первичным остеоартритом к ортопедам оказалось, что:

- при первом обращении (впервые установленный диагноз) назначенное лечение соответствовало рекомендациям AAOS в 65% случаев;
 - у обратившихся пациентов к этому врачу в первый раз, но ранее уже получавших терапию, — в 60%;
 - у повторных пациентов — всего лишь в 40%.
- Артроскопические попытки помочь пациентам с остеоартритом были весьма распространены в XX в., но спорность результатов и появление тех или иных гайдлайнов, не рекомендующих артро-

скопию при остеоартрите, в последние два десятилетия стали уменьшать хирургическую активность. Например, в первом шведском национальном руководстве 2012 г. появилась рекомендация о неэффективности артроскопии при остеоартрите коленного сустава [8]. Оказалось, что число артроскопий в Швеции в течение двух лет после выхода данных рекомендаций уменьшилось на 28,6% при остеоартрите и на 34,7% при дегенеративных повреждениях мениска [9].

Однако в разных гайдлайнах формулировки по поводу артроскопии несколько варьируют, и в ряде случаев, чаще при рентгенологически недоказанном остеоартрите, артроскопия, особенно частичная менискэктомия, при дегенеративном заболевании коленного сустава допускается.

В 2021 г. вышла очередная, третья редакция клинических рекомендаций AAOS по лечению остеоартрита [10] которая вызвала некоторое удивление и вместе с интересной критикой S.S. Leopold [11] побудила нас написать эту статью.

Таблица 1 содержит эволюцию рекомендаций AAOS по артроскопии при остеоартрите. Остальные рекомендации мы не включили в эту таблицу специально, поскольку пристальный анализ рекомендаций AAOS и ряда других гайдлайнов (см. ниже) выявил некоторую бессмысленность сведения рекомендаций в единую таблицу.

Таблица 1

Эволюция рекомендаций AAOS по артроскопии при остеоартрите (с ориентацией в сторону частичной менискэктомии, а не лаважа/дебридмента — такая детализация была во второй и третьей редакциях гайдлайна)

1-я редакция, 2008 [12]	Артроскопическая частичная менискэктомия или удаление суставной мыши — опция у пациентов с симптоматическим остеоартритом, у которых также имеются признаки разорванного мениска и/или свободного внутрисуставного тела Уровень доказательности — V. Степень рекомендации — C
2-я редакция, 2013 [13]	Мы не можем рекомендовать или не рекомендовать артроскопическую частичную менискэктомию у пациентов с остеоартритом с разрывом мениска Сила рекомендации — неубедительная
3-я редакция, 2021 [10]	Артроскопическая частичная менискэктомия может использоваться для лечения разрывов менисков у пациентов с конкомитантным остеоартритом, которые не получили эффекта от физиотерапии или другого нехирургического лечения Сила рекомендации — умеренная

Итак, другими словами, эволюция рекомендаций AAOS выглядит следующим образом: сначала «иногда да», затем — «нельзя сказать», потом «иногда да, если не помогла консервативная тактика». При этом в третьем случае «иногда» не такое, как в первом, и добавилось утверждение о «после неэффективной консервативной стратегии».

Проведенный нами анализ показал целый ряд важных особенностей, понимание которых, как нам кажется, очень важно для практического врача, интерпретирующего рекомендации и принимаю-

щего вместе со своим пациентом непосредственное решение об операции.

В первой редакции гайдлайна AAOS (2008) рекомендация была не обоснована никакими исследованиями и являлась исключительно экспертным мнением. Как отмечают сами авторы: «Нет исследований, изучавших пользу артроскопической парциальной менискэктомии и/или удаления свободного внутрисуставного тела у пациентов с первичным диагнозом разрыва мениска и/или свободного внутрисуставного тела и вторичным диагнозом остеоартрита...» [12].

Во второй редакции гайдлайна AAOS (2013) рекомендация базировалась только на одном исследовании S. Herrlin с соавторами [14]. Это исследование было опубликовано еще в 2007 г., так что совершенно непонятно, почему оно было проигнорировано авторами первой редакции 2008 г. Ведь никакой трудоемкий метаанализ на основании одной работы не нужен, и включить в таком случае единственную публикацию в обоснование заняло бы буквально несколько минут. В своей работе S. Herrlin с соавторами при анализе 90 пациентов обнаружили, что артроскопическая парциальная менискэктомия при дегенеративном разрыве с послеоперационными упражнениями по эффективности ничем не отличается от консервативного лечения (упражнения) [14]. Стоит отметить, что в исследовании очень много пациентов было потеряно для наблюдения. Формулировка гайдлайна AAOS 2013 г. не давала практическому врачу информации о том, какая стратегия (консервативная или артроскопическая менискэктомия) предпочтительнее [13]. Фактически врачи воспринимали эти стратегии как равные, хотя имевшаяся к тому моменту доказательная база должна была бы склонять к отказу от артроскопии.

Чуть позже вышли другие качественные работы, показавшие равную эффективность артроскопии и консервативной тактики [14, 15, 16, 17, 18]. Были и другие исследования, правда, чуть худшего качества, не позволявшие включить их в рассмотрение экспертами последующих гайдлайнов, но тем не менее аналогично не показавших преимуществ артроскопии [19, 20, 21].

В связи с накапливающейся доказательной базой в 2017 г. в профессиональном сообществе появились обоснованные призывы обновить рекомендации AAOS, изменив формулировку на более конкретную и дающую врачам более четкое понимание бесполезности артроскопии [22]. И вот в 2021 г. вышла третья редакция гайдлайна AAOS [10]. Рекомендация в части частичной менискэктомии уже базировалась на трех исследованиях. Помимо уже упомянутой работы 2007 г. S. Herrlin с соавторами [14], это были публикации J.N. Katz с соавторами 2013 г. [15] и V.A. van de Graaf с соавторами 2018 г. [16].

J.N. Katz с соавторами провели многоцентровое РКИ симптоматических пациентов 45 лет и старше с разрывами менисков и признаками умеренно- и средневыраженного гонартроза. Сравнивались частичная менискэктомия и стандартная консервативная физиотерапия/упражнения. Оказалось, что при intention-to-treat (ITT) анализе (пациент анализируется в той группе, в которую он попал изначально при рандомизации, даже если пациенту из консервативной группы потом была выполнена операция) через 6 и 12 мес. не было достоверных

различий по функциональным исходам. Однако 30% пациентов из группы консервативного лечения были прооперированы в связи с неэффективностью консервативной тактики [15].

V.A. van de Graaf с соавторами выполнили аналогичное многоцентровое РКИ. Критериями исключения являлись: блокада сустава, операции в анамнезе, нестабильность из-за повреждения крестообразных связок, тяжелый гонартроз (4-я стадия по Kellgren–Lawrence) и ИМТ >35 кг/м². Различий между группами также не было обнаружено. В группе консервативного лечения в связи с неэффективностью 29% пациентов была выполнена частичная менискэктомия в периоде наблюдения до 24 мес. [16].

Таким образом, все три исследования не показали разницы между консервативной тактикой и парциальной менискэктомией. Однако эксперты AAOS сформулировали свою рекомендацию, как вполне допускающую частичную менискэктомию [10] (см. табл. 1). Это несколько удивительно.

Кроме того, не совсем понятен тот факт, что эксперты AAOS сформулировали возможность артроскопической менискэктомии после неэффективной консервативной тактики: в настоящее время не существует исследований, в которых бы изучалась эффективность артроскопии после неудачной консервативной тактики. При всей внешней логичности такой постановки вопроса о последовательной смене стратегии на самом деле нужно думать о том, что есть пациенты, у которых артроскопическая менискэктомия была показана изначально, т.е. это не пациенты с остеоартритом, а пациенты с изолированным дегенеративным разрывом мениска без костного остеоартрита. Критерии включения в описанных выше исследованиях не проводят эту границу четко либо не проводят вообще [14, 15, 16, 17, 18, 19, 20, 21].

Пожалуй, единственная работа, которая показала эффективность артроскопии при остеоартрите, — это публикация H. Gauffin с соавторами [23]. Авторы сравнивали группы «частичная резекция + физиотерапия» и «физиотерапия». Однако критерием включения пациентов являлось наличие механических симптомов и 0 стадия остеоартрита по Ahlbäck (в гайдлайне ESSKA 2017 [24] ошибочно указано, что критерием включения была стадия по Kellgren–Lawrence ≤ 2). Это весьма важная ремарка, поскольку, опять же, это пациенты, подходящие для артроскопии при остеоартрите, который на самом деле не костный остеоартрит, а дегенеративное заболевание коленного сустава с дегенеративным разрывом.

S.S. Leopold считает, что новая редакция гайдлайна AAOS, разрешающая артроскопию при остеоартрите — это шаг в неправильном направлении, а формулировка о применении артроско-

пии после безуспешного консервативного лечения имеет этические проблемы [11]. При этом ни гайдлайн AAOS 2021 г. [10], ни S.S. Leopold [11] не упоминают работу Н. Gauffin с соавторами [23]. Мы склонны думать, что артроскопия не показана при остеоартрите, но необходимо выделять пациентов с дегенеративным заболеванием коленного сустава и механическими симптомами, у которых артроскопия может быть показана, а не группу больных гонартрозом и механическими симптомами, у которых подобная органосохраняющая операция несет только риски.

Помимо этого существуют и другие рекомендации: ESSKA (2017) [24], NICE [25], BASK [26], шведские национальные рекомендации [8], позиции ряда профессиональных сообществ Канады [27], Австралии [28] и метаанализы. Мы обнаружили 13 метаанализов [29, 30, 31, 32, 33, 34, 35, 36, 37, 38, 39, 40, 41] и еще 6 метаанализов от наших китайских коллег, которые весьма активно публикуют их в последние два-три года [42, 43, 44, 45, 46, 47]. Во всех этих документах существуют разнообразные вариации формулировок.

Тупик доказательной медицины

Активной эре доказательной медицины уже более четверти века. Предполагалось, что на вершине пирамиды будут метаанализы, обобщающие результаты РКИ. В метаанализе есть раздел рекомендаций о последующих научных исследованиях. На практике получается, что в метаанализах всегда присутствует призыв к необходимости дальнейших РКИ, так как имеющихся — мало, а корректных — еще меньше.

Применительно к частичной менискэктомии при остеоартрите все метаанализы основываются на пяти-шести РКИ [14, 15, 16, 17, 18, 23]. Реже авторы включают менее качественные работы, но их тоже немного [19, 20, 21]. Совсем недавно были опубликованы еще два качественных РКИ [48, 49]. Достаточно много публикаций с сообщением о неэффективности артроскопии при остеоартрите в целом, но мы не будем их приводить, так как в них смешаны лаваж/дебридмент и/или частич-

ная менискэктомия. В целом можно отметить, что качественных РКИ по теме меньше десятка, а метаанализов, рекомендующих выполнять больше качественных работ, как минимум 20, если добавить к уже упомянутым метаанализам работу S.R. Bollen с соавторами [50].

Не может быть устойчивой пирамида доказательной медицины, если ее вершина больше, чем основание. Если метаанализов в два с лишним раза больше, чем самих РКИ, то это тупик. Качественные работы суммарно включают всего 400–700 пациентов в зависимости от строгости отбора РКИ и критериев включения пациентов.

S.R. Bollen с соавторами говорят о настоящем кошмаре для исследователя, пытающегося сделать метаанализ [50]. Мы согласны с ними, так как небольшое количество РКИ просто не позволяет выделить разных пациентов. В клинике все пациенты разные. Идеального пациента из метаанализа не существует. Если бы РКИ было больше, то мы бы получали более детализированную картину, но этого не происходит: на стройке архитекторов в два раза больше, чем рабочих. А если добавить официальные позиции профессиональных сообществ, гайдлайны, национальные рекомендации, то архитекторов будет больше, чем рабочих как минимум в три-четыре раза. Такая пирамида не может быть устойчивой — она перевернется сама, либо мы будем жить (точнее, уже живем) в королевстве кривых зеркал. А значит, в 2022 г. по-прежнему на вершине доказательной медицины находится личное мнение.

Часто при составлении гайдлайнов одни и те же исследования сначала включаются в рассмотрение экспертами, а в последующей редакции они исключаются [51], либо меняется их сила, как произошло с работой S. Herrlin с соавторами [14] при составлении рекомендаций AAOS.

Часто на конференциях можно увидеть следующий прием: авторы, обосновывая актуальность изучаемой темы, приводят как доказательство увеличивающееся число публикаций по теме. По любой теме. При этом на слайде демонстрируется красивый график числа публикаций по годам в PubMed, устремленный ввысь. К сожалению, этот рост числа публикаций обусловлен не актуальностью, а просто ростом числа публикаций в целом. Чтобы убедиться в этом, достаточно задать любой ключ поиска: будь то дегенеративный мениск, надколенник, остеоартрит коленного сустава, пиявки или гомеопатия (рис. 1).

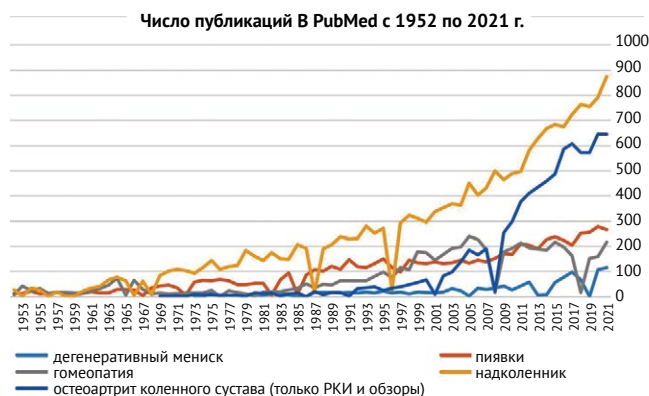

Рис. 1. Неуклонный рост числа публикаций в PubMed практически по любой тематике

Fig. 1. Exponential increase of publication in PubMed irrespective of research

За последние 10 лет число публикаций по любой теме удвоилось-утроилось. И экспоненциальная тенденция жива. Если, например, в 2000-х гг. для понимания проблемы факторов риска перипротезной инфекции исследователь находил всего 250 работ за десятилетие, то только за два года (2020–2021) таких публикаций было уже 1397, т.е. по две публикации каждый день, включая выходные и праздники. Во многом такой взрывной рост числа публикаций происходит не за счет качественных исследований, РКИ, а за счет сборников, «хищных» журналов и обилия метаанализов. В общем, эта вселенная уже давно живет своей жизнью, и мы не можем на нее влиять. В выдаче результатов поиска нет никакой фильтрации: «показывать только в любимых журналах» или «показывать только в журналах с импакт-фактором выше». Таким образом, вся стратегия развития доказательной медицины и стимуляции публикационной деятельности привела к тому, что в практическом смысле ничего не изменилось по сравнению с концом XX в., его серединой, началом, да даже XIX в.: точно так же успех можно обрести, читая избранный журнал, а во главе — личное мнение.

Впрочем, в последние пять лет действительно появилось что-то совершенно новое, о чем стоит сказать отдельно. Да, личное мнение — сильно, как всегда. Обычно под этим понимают личное мнение эксперта. А эксперт — это врач. Но лечим мы пациента. И пациент — такой же эксперт, чье мнение ничуть не менее важно. R.A.C. Siemieniuk с соавторами выпустили гайдлайн по артроскопии при остеоартрите [2]. Решение принималось панелью экспертов путем голосования. В состав панели экспертов с равной силой голоса вошло три пациента, которым была выполнена артроскопия при остеоартрите. Рекомендация гайдлайна: артроскопия не рекомендована (рис. 2).

Личное мнение специалистов

Роль личного мнения в иерархии доказательной медицины ничуть не умаляется, а фактически находится на самой вершине пирамиды доказательности, и, чтобы оценить его, нами был разработан оригинальный опросник, состоящий из 7 вопросов, на которые было предложено от 4 до 6 вариантов ответов (табл. 2).

В анонимном опросе приняло участие 46 специалистов, занимающихся артроскопией коленного сустава нашей клиники и 14 слушателей вебинара, посвященного данной тематике, из других медицинских учреждений РФ. Выполняя оценку результатов опроса, нами был выявлен тот факт, что некоторые врачи предпочли отвечать не на все вопросы.

Результаты опроса

Обсуждая показания к артроскопии коленного сустава при гонартрозе (вопрос № 1), большая часть специалистов как нашей клиники, так и из других клиник РФ, склоняется к тому, что показанием является начальная стадия, когда комплексное консервативное лечение неэффективно (рис. 3). На сегодняшний день это соответствует выводам зарубежных руководящих принципов и клиническим рекомендациям РФ [52]. Но при этом надо отметить, что единого мнения на этот счет нет даже среди профессиональных сообществ (табл. 3, 4), хотя исследования последних лет свидетельствуют о том, что исходы консервативного лечения не уступают результатам после артроскопии при гонартрозе [14, 15, 16, 53].

Мнение большинства врачей нашей клиники и других врачей РФ о противопоказаниях к артроскопии при гонартрозе (вопрос № 2) едино и сводится к тому, что у пациентов с полнослойными дефектами хряща на сочленяющихся поверхностях (стадия «кость на кость») с патологическими изменениями в субхондральной кости различной степени выраженности вплоть до остеонекроза, с умеренной деформацией нижней конечности в коленном суставе, подтвержденными рентгенологически или на МРТ, артроскопия не способна продемонстрировать положительный исход (рис. 4, табл. 4).

В XX в. исследователи считали, что эффект от артроскопии при гонартрозе достигается за счет лаважа, удаления нестабильных участков хряща и применения микрофрактуринга и, как видно из результатов опроса на вопрос теста № 3, практически половина опрошенных до сих пор считают точно так же, хотя исследования последних лет убедительно доказывают обратное (рис. 5).

РКИ демонстрируют, что частота артроскопической резекции мениска среди пациентов из групп неоперативного лечения вследствие ее неэффективности составляет лишь 30% и менее, то есть 2/3 больных, которым была рекомендована артроскопическая резекция мениска при гонартрозе, достигают купирования симптомов после комплексного консервативного лечения [15, 16]. Объяснить это можно строением и функцией мениска. Иннервация мениска локализуется только в периферической зоне (паракапсулярная часть). В аваскулярной зоне мениска нервных окончаний нет, следовательно, ее повреждение не приводит к возникновению боли в коленном суставе [54]. Основными функциями мениска являются улучшение конгруэнтности бедренно-большеберцового сочленения и перераспределение/поглощение механических нагрузок, а также стабилизация сустава [55].

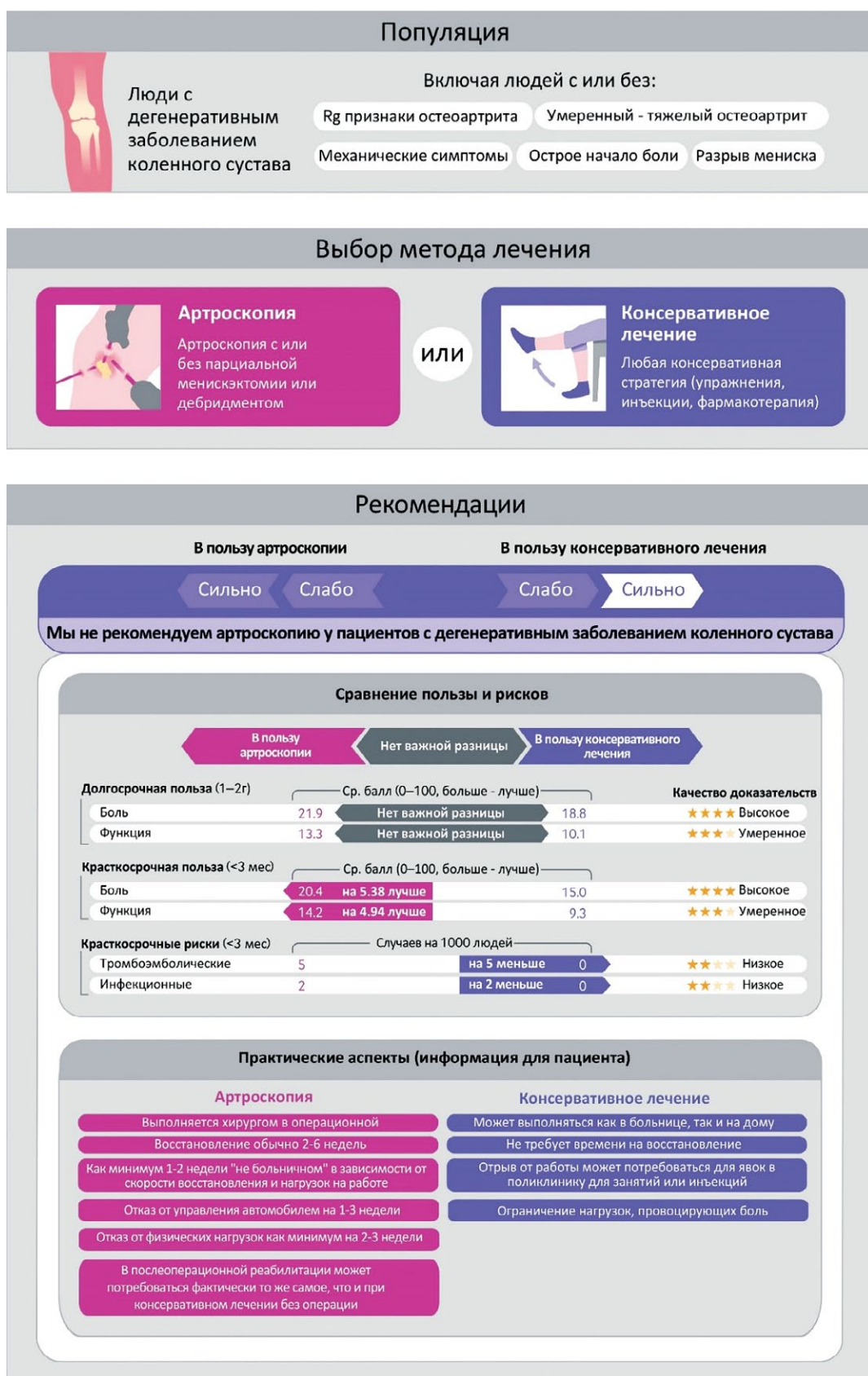


Рис. 2. Рекомендации R.A.C. Siemieniuk с соавторами [2] с русскоязычной адаптацией, изменениями и дополнениями авторов текущей статьи

Fig. 2. Russian adaptation of recommendations from original paper of Siemieniuk et al. [2] with changes and additions of current authors

Таблица 2

Оригинальный опросник

Вопрос	Вариант ответа
1. Показана ли артроскопия больным гонартрозом?	Нет Да, при начальной стадии артроза, когда консервативное лечение неэффективно Да, при начальной стадии артроза, когда консервативное лечение неэффективно и сформировалась умеренная контрактура Да, при любой стадии, если есть механические симптомы/контрактура, а от эндопротезирования пациент отказывается Другое
2. Когда артроскопия при гонартрозе противопоказана?	Стадия «кость-на-кости» Экструзия мениска к периферии Фронтальная деформация конечности более 5° Остеонекроз Перечисленные критерии не имеют значения Никогда, только соматические противопоказания
3. При артроскопии у больных гонартрозом лечебный эффект достигается за счет:	Лаважа (промывания) Удаления нестабильных фрагментов хряща и мениска, остеофитов Обработки обнаженной субхондральной кости Не достигается
4. Если у больного с начальным гонартрозом на МРТ выявляется дегенеративное повреждение мениска Stoller III, то:	Показано консервативное лечение Показана резекция поврежденного участка мениска Показана реконструкция (шов) мениска Решение о тактике с мениском определяется интраоперационно
5. Продолжительность клинического эффекта после артроскопии у больных гонартрозом составляет:	Нисколько 0–3 мес. 3–6 мес. 6–12 мес. Год и более Нет правильного ответа
6. Артроскопия у больных гонартрозом может провоцировать:	Ускорение прогрессирования заболевания Развитие остеонекроза Хронический постхирургический болевой синдром Не провоцирует
7. Что для Вас является определяющим (наиболее важным) в назначении артроскопии пациенту с гонартрозом?	Личный опыт выполнения подобных операций Мнение более опытных коллег Рандомизированные клинические исследования и метаанализы Клинические рекомендации профессиональных сообществ Желание пациента сохранить сустав Ваше желание спасти сустав

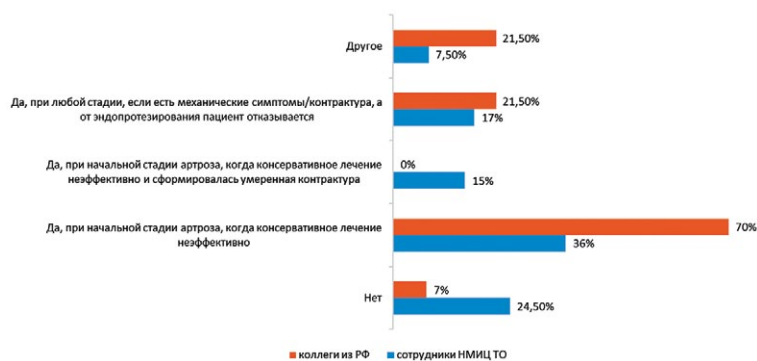

Рис. 3. Распределение ответов на вопрос № 1: показана ли артроскопия больным гонартрозом?

Fig. 3. Distribution of the answers to the question 1: Is arthroscopy indicated in knee OA?

Таблица 3

Мнение ведущих профессиональных сообществ относительно лаважа и дебридмента при остеоартрите коленного сустава

Сообщество	Лаваж или дебридмент		
	Рентгенологически подтвержденный OA	Рентгенологически не подтвержденный OA	Механические симптомы
ESSKA	Против	За	За
AAOS	Против	Возможно	Возможно
AOA	Против	no comments	no comments
NICE	Против	Против	За
РФ	Против	Возможно	Возможно

ESSKA — European Society for Sports Traumatology, Knee Surgery and Arthroscopy [24]; AAOS — American Academy of Orthopaedic Surgeons [10]; AOA — Australian Orthopaedic Association [28]; NICE — National Institute of Health and Care Excellence [25]; РФ — Российская Федерация [52]; За — явное утверждение, что артроскопия показана этим пациентам; Против — явное утверждение, что артроскопия не показана этим пациентам; Возможно — артроскопия рекомендована по отдельным показаниям.

Таблица 4

Рекомендации ведущих ортопедических сообществ по выполнению менискэктомии при остеоартрите коленного сустава

Сообщество	Менискэктомия	
	Доказанный OA	Недоказанный OA
ESSKA	Против	За
AAOS	Возможно	Возможно
AOA	Против	За
NICE	no comments	no comments
РФ	Против	Возможно

ESSKA — European Society for Sports Traumatology, Knee Surgery and Arthroscopy [24]; AAOS — American Academy of Orthopaedic Surgeons [10]; AOA — Australian Orthopaedic Association [28]; NICE — National Institute of Health and Care Excellence [25]; РФ — Российская Федерация [52]; За — явное утверждение, что артроскопия показана этим пациентам; Против — явное утверждение, что артроскопия не показана этим пациентам; Возможно — возможная поддержка артроскопии в определенных условиях.

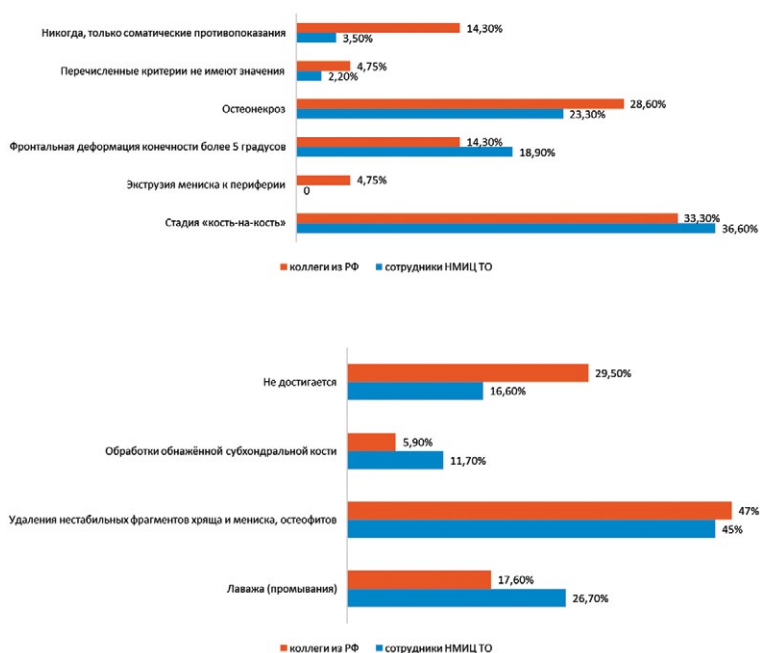


Рис. 4. Распределение ответов на вопрос № 2: когда артроскопия при гонартрозе противопоказана?

Fig. 4. Distribution of the answers to the question 2: When arthroscopy is contraindicated in knee OA?

Рис. 5. Распределение ответов на вопрос № 3: при артроскопии у больных гонартрозом лечебный эффект достигается за счет...

Fig. 5. Distribution of the answers to the question 3: The clinical effect after arthroscopy in knee OA develops due to ...

Механизм возникновения боли в коленном суставе при повреждении мениска понятен, если оно распространяется до капсулы (рис. 6).

Происходит нарушение целостности циркулярных волокон мениска, которые удерживают его между бедренно-большеберцовым сочленением. Это приводит к его экструзии кнаружи (выдавливание мениска) и вследствие этого к увеличению механической нагрузки на хрящ и субхондральную кость, что в свою очередь приводит к возникновению боли [56, 57].

Поэтому консервативное лечение дегенеративных разрывов мениска оказывает клинический эффект за счет уменьшения перегрузки

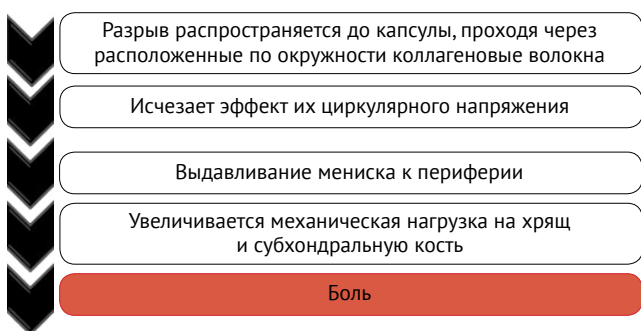


Рис. 6. Механизм появления боли в коленном суставе при повреждении мениска

Fig. 6. Pain pathway after meniscus degenerative tear

субхондральной кости путем улучшения функционального состояния мышц нижней конечности и снижения воспаления после приема НПВП. Как видно из ответов на вопрос № 4, 50% участников из медицинских учреждений РФ считают так же, в отличие от сотрудников нашей клиники, которые все-таки склоняются к резекции поврежденной аваскулярной части мениска, вероятно, руководствуясь рекомендациями профессиональных сообществ, которые обсуждались нами ранее (рис. 7).

Широкая разнородность мнений была продемонстрирована при ответе на вопрос №5 о потенциальной продолжительности клинического эффекта после артроскопии у больных гонартрозом (рис. 8). Большинство исследователей склоняется к тому, что если больной гонартрозом и испытывает улучшение после артроскопии, то продолжается оно не более 3 мес. Видно, что по личному опыту каждого из респондентов стабильного эффекта от артроскопического лечения гонартроза также не наблюдалось, т.е. были как пациенты, у которых эффект отсутствовал полностью, так и те, у которых он сохранялся в течение нескольких месяцев или даже более года. Открытым в этом случае остается вопрос, насколько детализированно отслеживали опрошенные врачи результаты артроскопии у больных гонартрозом и пользовались ли они какими-либо инструментами оценки функции коленного сустава (субъективные и объективные шкалы, рентгенография, МРТ и т.п.), что является обязательным при проведении научных исследований.

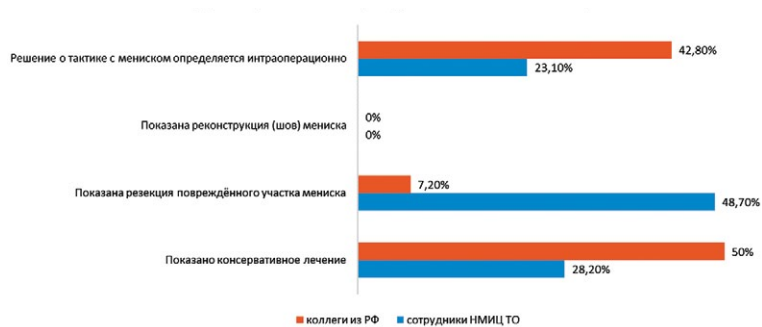


Рис. 7. Распределение ответов на вопрос № 4: если у больного с начальным гонартрозом на МРТ выявляется дегенеративное повреждение мениска Stoller III, то...

Fig. 7. Distribution of the answers to the question 4: If the patient with early OA demonstrates degenerative meniscus tear Stoller type III on MRI, then ...

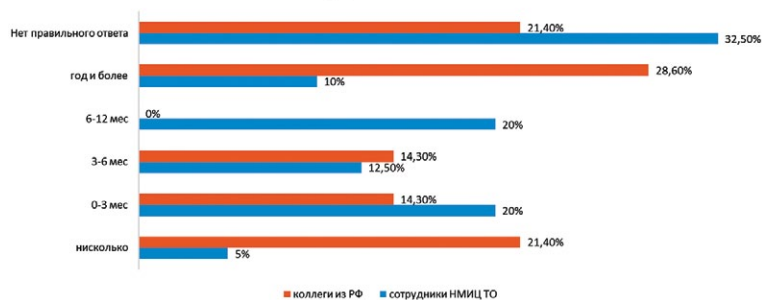


Рис. 8. Распределение ответов на вопрос № 5: продолжительность клинического эффекта после артроскопии у больных гонартрозом составляет...

Fig. 8. Distribution of the answers to the question 5: After knee arthroscopy in OA patient the clinical effect continues...

Практически все опрошенные были единогласны в том, что артроскопия при гонартрозе приводит к ускорению прогрессирования заболевания (вопрос № 6) и может провоцировать остеонекроз мыщелков бедренной и большеберцовой костей, что также доказано научными исследованиями высокого уровня доказательности (рис. 9). В частности, J.N. Katz с соавторами показали, что частота ТЭП в 4,9 раза выше после артроскопии с частичной резекцией мениска [58].

Отвечая на последний, 7-й вопрос, большинство респондентов сошлись в том, что в основе выбора артроскопии должны лежать РКИ и основанные на них рекомендации профессиональных клинических сообществ (рис. 10). Таким образом,

важно использовать МРТ для определения картины повреждения мениска в совокупности с симптомами гонартроза; различать те симптомы, которые не будут улучшены в результате артроскопии, и первоначально лечить консервативно. Выполнение менискэктомия должно рассматриваться, если сохраняются симптомы в течение 3 мес. на фоне продолжающегося консервативного лечения при условии подтвержденного на МРТ повреждения мениска. Также хирургическое лечение показано при разрыве мениска по типу «ручки лейки» и неустранимой блокаде коленного сустава. Пациент должен быть информирован о возможных, хоть и редких осложнениях, которые могут возникнуть после артроскопии.

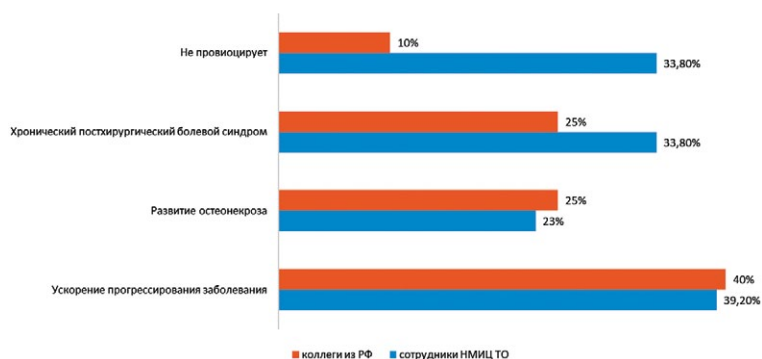


Рис. 9. Распределение ответов на вопрос № 6: артроскопия у больных гонартрозом может провоцировать...

Fig. 9. Results of the vote to the question 6: Arthroscopy in knee OA may leads to development of...

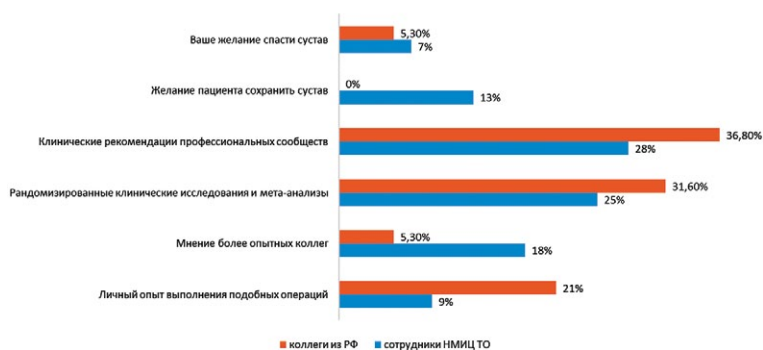

Рис. 10. Распределение ответов на вопрос № 7: что для Вас является определяющим (наиболее важным) в назначении артроскопии пациенту с гонартрозом?

Fig. 10. Distribution of the answers to the question 7: What is the most important when you consider offering arthroscopy to patient with knee OA?

ЗАКЛЮЧЕНИЕ

Артроскопия как метод выбора лечения терминального гонартоза исчерпал себя: большинство исследований доказывают неэффективность лаважа, дебридмента, микрофрактуринга субхондральной кости и частичной менискэктомии. Выводы работ, в которых выполнено сравнение результатов консервативного лечения и артроскопии при легко или умеренно выраженном гонартрозе, даже с признаками повреждения или выдавливания мениска по МРТ, указывают на неоднозначную эффективность хирургического подхода. У 2/3 пациентов, которым была рекомендована артроскопическая резекция мениска при начальном гонартрозе, боль купируется после комплексного консервативного лечения.

ДОПОЛНИТЕЛЬНАЯ ИНФОРМАЦИЯ

Заявленный вклад авторов

Сараев А.В. — поиск публикаций, написание статьи, редактирование статьи, мнение эксперта.

Корнилов Н.Н. — поиск публикаций, редактирование статьи, мнение эксперта.

Куляба Т.А. — редактирование статьи, мнение эксперта.

Шубняков М.И. — статистическая обработка данных.

Демин А.С. — поиск публикаций.

Столяров А.А. — редактирование статьи, мнение эксперта.

Серёда А.П. — поиск публикаций, написание статьи, редактирование статьи, мнение эксперта.

Все авторы прочли и одобрили финальную версию рукописи статьи. Все авторы согласны нести ответственность за все аспекты работы, чтобы обеспечить надлежащее рассмотрение и решение всех возможных вопросов, связанных с корректностью и надежностью любой части работы.

Источник финансирования. Авторы заявляют об отсутствии внешнего финансирования при проведении исследования.

Конфликт интересов. Авторы декларируют отсутствие явных и потенциальных конфликтов интересов, связанных с публикацией настоящей статьи.

Этическая экспертиза. Не применима.

Информированное согласие на публикацию. Не требуется.

Таким образом, хотя с точки зрения доказательной медицины в настоящее время показания для артроскопии коленного сустава при дегенеративных заболеваниях коленного сустава носят весьма ограниченный характер, проведенный нами опрос свидетельствует об отсутствии единого клинического подхода среди травматологов-ортопедов даже в рамках одной клиники. Поэтому требуется проведение качественных многоцентровых исследований, которые позволят выявить конкретную группу пациентов с определенным фенотипом гонартроза, у которых артроскопия коленного сустава может быть эффективной.

DISCLAIMERS

Author contribution

Saraev A.V. — search for publications, writing an article, editing an article, expert opinion.

Kornilov N.N. — search for publications, editing an article, expert opinion.

Kuliaba T.A. — editing of the article, expert opinion.

Shubnyakov M.I. — statistical data processing.

Demin A.S. — search for publications.

Stolyarov A.A. — editing of the article, expert opinion.

Sereda A.P. — search for publications, writing an article, editing an article, expert opinion.

All authors have read and approved the final version of the manuscript of the article. All authors agree to bear responsibility for all aspects of the study to ensure proper consideration and resolution of all possible issues related to the correctness and reliability of any part of the work.

Funding source. This study was not supported by any external sources of funding.

Competing interests. The authors declare that they have no competing interests.

Ethics approval. Not applicable.

Consent for publication. Not required.

ЛИТЕРАТУРА [REFERENCES]

- Turkiewicz A., Gerhardtsson de Verdier M., Engström G., Nilsson P.M., Mellström C., Lohmander L.S. et al. Prevalence of knee pain and knee OA in southern Sweden and the proportion that seeks medical care. *Rheumatology (Oxford)*. 2015;54(5):827-835. doi: 10.1093/rheumatology/keu409.
- Siemieniuk R.A.C., Harris I.A., Agoritsas T., Poolman R.W., Brignardello-Petersen R., Van de Velde S. et al. Arthroscopic surgery for degenerative knee arthritis and meniscal tears: a clinical practice guideline. *BMJ*. 2017;357:j1982. doi: 10.1136/bmj.j1982.
- Сараев А.В., Куляба Т.А., Расулов М.Ш., Корнилов Н.Н. Артроскопия при гонартрозе в XXI веке: систематический обзор актуальных исследований высокого уровня доказательности и рекомендаций профессиональных сообществ. *Травматология и ортопедия России*. 2020;26(4):150-162. doi: 10.21823/2311-2905-2020-26-4-150-162. Saraev A.V., Kulyaba T.A., Rasulov M.Sh., Kornilov N.N. [Arthroscopy for Knee Osteoarthritis in the XXI Century: a Systematic Review of Current High Quality Researches and Guidelines of Professional Societies]. *Travmatologiya i ortopediya Rossii* [Traumatology and Orthopedics of Russia]. 2020;26(4):150-162. (In Russian). doi: 10.21823/2311-2905-2020-26-4-150-162.
- Puranen J., Rönty H. A new anti-inflammatory drug, proquazone, and ibuprofen in the treatment of degenerative joint disease of the knee (gonarthrosis). A double-blind comparative study. *Scand J Rheumatol Suppl*. 1978;(21):21-24.
- Englund M., Guermazi A., Gale D., Hunter D.J., Aliabadi P., Clancy M. et al. Incidental meniscal findings on knee MRI in middle-aged and elderly persons. *N Engl J Med*. 2008;359(11):1108-1115. doi: 10.1056/NEJMoa0800777.
- Murad M.H., Asi N., Alsawas M., Alahdab F. New evidence pyramid. *Evid Based Med*. 2016;21(4):125-127. doi: 10.1136/ebmed-2016-110401.
- Meiyappan K.P., Cote M.P., Bozic K.J., Halawi M.J. Adherence to the American Academy of Orthopaedic Surgeons Clinical Practice Guidelines for Nonoperative Management of Knee Osteoarthritis. *J Arthroplasty*. 2020;35(2):347-352. doi: 10.1016/j.arth.2019.08.051.
- The National Board of Health and Welfare Nationella riktlinjer för rörelseorganens sjukdomar 2012 (national guideline for musculoskeletal disorders 2012). Sweden, 2012. Available from: <https://www.socialstyrelsen.se/globalassets/sharepoint-dokument/artikelkatalog/nationella-riktlinjer/2012-5-1.pdf>. (Updated 10.01.2022).
- Kiadaliri A., Bergkvist D., Dahlberg L.E., Englund M. Impact of a national guideline on use of knee arthroscopy: An interrupted time-series analysis. *Int J Qual Health Care*. 2019;31(9):G113-G118. doi: 10.1093/intqhc/mzz089.
- American Academy of Orthopaedic Surgeons Management of Osteoarthritis of the Knee (NonArthroplasty) Evidence-Based Clinical Practice Guideline. Available from: <https://www.aaos.org/oak3cpg> Published 08/31/2021. (Updated 10.01.2022).
- Leopold S.S. Editorial: The New AAOS Guidelines on Knee Arthroscopy for Degenerative Meniscus Tears are a Step in the Wrong Direction. *Clin Orthop Relat Res*. 2022;480(1):1-3. doi: 10.1097/CORR.0000000000002068.
- Richmond J., Hunter D., Irrgang J., Jones M.H., Levy B., Marx R. et al. Treatment of osteoarthritis of the knee (nonarthroplasty). *J Am Acad Orthop Surg*. 2009;17(9):591-600. doi: 10.5435/00124635-200909000-00006.
- Jevsevar D.S. Treatment of osteoarthritis of the knee: evidence-based guideline, 2nd edition. *J Am Acad Orthop Surg*. 2013;21(9):571-576. doi: 10.5435/JAAOS-21-09-571.
- Herrlin S., Hallander M., Wange P., Weidenhielm L., Werner S. Arthroscopic or conservative treatment of degenerative medial meniscal tears: a prospective randomised trial. *Knee Surg Sports Traumatol Arthrosc*. 2007;15(4):393-401.
- Katz J.N., Brophy R.H., Chaisson C.E., de Chaves L., Cole B.J., Dahm D.L. et al. Surgery versus physical therapy for a meniscal tear and osteoarthritis. *N Engl J Med*. 2013;368(18):1675-1684. doi: 10.1056/NEJMoa1301408.
- van de Graaf V.A., Noorduyn J.C.A., Willigenburg N.W., Butter I.K., de Gast A., Mol B.W. et al. Effect of Early Surgery vs Physical Therapy on Knee Function Among Patients With Nonobstructive Meniscal Tears: The ESCAPE Randomized Clinical Trial. *JAMA*. 2018;320(13):1328-1337. doi: 10.1001/jama.2018.13308.
- Yim J.H., Seon J.K., Song E.K., Choi J.I., Kim M.C., Lee K.B. et al. A comparative study of meniscectomy and nonoperative treatment for degenerative horizontal tears of the medial meniscus. *Am J Sports Med*. 2013;41(7):1565-1570. doi: 10.1177/0363546513488518.
- Sihvonen R., Paavola M., Malmivaara A., Itälä A., Joukainen A., Nurmi H. et al. Arthroscopic partial meniscectomy versus sham surgery for a degenerative meniscal tear. *N Engl J Med*. 2013;369(26):2515-2524. doi: 10.1056/NEJMoa1305189.
- Kise N.J., Risberg M.A., Stensrud S., Ranstam J., Engebretsen L., Roos E.M. Exercise therapy versus arthroscopic partial meniscectomy for degenerative meniscal tear in middle aged patients: randomised controlled trial with two year follow-up. *BMJ*. 2016;354:i3740. doi: 10.1136/bmj.i3740.
- Moseley J.B., O'Malley K., Petersen N.J., Menke T.J., Brody B.A., Kuykendall D.H. et al. A controlled trial of arthroscopic surgery for osteoarthritis of the knee. *N Engl J Med*. 2002;347(2):81-88. doi: 10.1056/NEJMoa013259.
- Vermesan D., Prejbeanu R., Laitin S., Damian G., Deleanu B., Abbinante A. et al. Arthroscopic debridement compared to intra-articular steroids in treating degenerative medial meniscal tears. *Eur Rev Med Pharmacol Sci*. 2013;17(23):3192-3196.
- Leopold S.S. Guidelines on Arthroscopic Surgery for Degenerative Meniscus Tears Need Updating. *Clin Orthop Relat Res*. 2017;475(5):1283-1286. doi: 10.1007/s11999-017-5296-7.
- Gauffin H., Tagesson S., Meunier A., Magnusson H., Kvist J. Knee arthroscopic surgery is beneficial to middle-aged patients with meniscal symptoms: A prospective, randomised, single-blinded study. *Osteoarthritis Cartilage*. 2014;22:1808-1816. doi: 10.1016/j.joca.2014.07.017.
- Beaufils P., Becker R., Kopf S., Englund M., Verdonk R., Ollivier M. et al. Surgical management of degenerative meniscus lesions: the 2016 ESSKA meniscus consensus. *Knee Surg Sports Traumatol Arthrosc*. 2017;25(2):335-346. doi: 10.1007/s00167-016-4407-4.
- National Institute for Health and Clinical Excellence. Osteoarthritis: care and management (clinical guideline CG177). 2014. Available from: www.nice.org.uk/guidance/cg177.

26. Price A.J., Haddad F.S., Beard D.J. New guidelines for the use of arthroscopic meniscal knee surgery. *Bone Joint J.* 2019;101-B(6):625-626. doi: 10.1302/0301-620X.101B6.BJJ-2019-0550.
27. Wong I., Hiemstra L., Ayeni O.R., Getgood A., Beavis C., Volesky M. et al. Position Statement of the Arthroscopy Association of Canada (AAC) Concerning Arthroscopy of the Knee Joint-September 2017. *Orthop J Sports Med.* 2018;6(2):2325967118756597. doi: 10.1177/2325967118756597.
28. Australian Knee Society on Arthroscopic Surgery of the Knee. Position statement from the Australian Knee Society on Arthroscopic Surgery of the Knee, including reference to the presence of osteoarthritis or degenerative joint disease. 2016. Available from: www.kneesociety.org.au/resources/aks-arthroscopy-position-statement.pdf. (Updated 10.01.2022).
29. Thorlund J.B., Juhl C.B., Roos E.M., Lohmander L.S. Arthroscopic surgery for degenerative knee: systematic review and meta-analysis of benefits and harms. *BMJ.* 2015;350:h2747. doi: 10.1136/bmj.h2747.
30. Lien-Iversen T., Morgan D.B., Jensen C., Risberg M.A., Engebretsen L., Viberg B. Does surgery reduce knee osteoarthritis, meniscal injury and subsequent complications compared with non-surgery after ACL rupture with at least 10 years follow-up? A systematic review and meta-analysis. *Br J Sports Med.* 2020;54(10):592-598. doi: 10.1136/bjsports-2019-100765.
31. Palmer J.S., Monk A.P., Hopewell S., Bayliss L.E., Jackson W., Beard D.J. et al. Surgical interventions for symptomatic mild to moderate knee osteoarthritis. *Cochrane Database Syst Rev.* 2019;7(7):CD012128. doi: 10.1002/14651858.CD012128.pub2.
32. Charlesworth J., Fitzpatrick J., Perera N.K.P., Orchard J. Osteoarthritis – a systematic review of long-term safety implications for osteoarthritis of the knee. *BMC Musculoskelet Disord.* 2019;20(1):151. doi: 10.1186/s12891-019-2525-0.
33. Karpinski K., Müller-Rath R., Niemeyer P., Angele P., Petersen W. Subgroups of patients with osteoarthritis and medial meniscus tear or crystal arthropathy benefit from arthroscopic treatment. *Knee Surg Sports Traumatol Arthrosc.* 2019;27(3):782-796. doi: 10.1007/s00167-018-5086-0.
34. Liebs T.R., Ziebarth K., Berger S. Randomized Controlled Trials for Arthroscopy in Degenerative Knee Disease: Was Conservative Therapy Appropriately Tried Prior to Arthroscopy? *Arthroscopy.* 2018;34(5):1680-1687.e6. doi: 10.1016/j.arthro.2017.12.016.
35. Brignardello-Petersen R., Guyatt G.H., Buchbinder R., Poolman R.W., Schandelmaier S., Chang Y. et al. Knee arthroscopy versus conservative management in patients with degenerative knee disease: a systematic review. *BMJ Open.* 2017;7(5):e016114. doi: 10.1136/bmjopen-2017-016114.
36. van de Graaf V.A., Wolterbeek N., Mutsaerts E.L., Scholtes V.A., Saris D.B., de Gast A. et al. Arthroscopic Partial Meniscectomy or Conservative Treatment for Nonobstructive Meniscal Tears: A Systematic Review and Meta-analysis of Randomized Controlled Trials. *Arthroscopy.* 2016;32(9):1855-1865.e4. doi: 10.1016/j.arthro.2016.05.036.
37. Lamplot J.D., Brophy R.H. The role for arthroscopic partial meniscectomy in knees with degenerative changes: a systematic review. *Bone Joint J.* 2016; 98-B(7):934-938. doi: 10.1302/0301-620X.98B7.37410.
38. Barlow T., Downham C., Griffin D. Arthroscopy in knee osteoarthritis: a systematic review of the literature. *Acta Orthop Belg.* 2015;81(1):1-8.
39. Khan M., Evaniew N., Bedi A., Ayeni O.R., Bhandari M. Arthroscopic surgery for degenerative tears of the meniscus: a systematic review and meta-analysis. *CMAJ.* 2014;186(14):1057-1064. doi: 10.1503/cmaj.140433.
40. Evidence Development and Standards Branch, Health Quality Ontario. Arthroscopic Debridement of the Knee: An Evidence Update. *Ont Health Technol Assess Ser.* 2014;14(13):1-43.
41. Spahn G., Hofmann G.O., Klinger H.M. The effects of arthroscopic joint debridement in the knee osteoarthritis: results of a meta-analysis. *Knee Surg Sports Traumatol Arthrosc.* 2013;21(7):1553-1561. doi: 10.1007/s00167-012-2169-1.
42. Lee S.H., Lee O.S., Kim S.T., Lee Y.S. Revisiting Arthroscopic Partial Meniscectomy for Degenerative Tears in Knees With Mild or No Osteoarthritis: A Systematic Review and Meta-Analysis of Randomized Controlled Trials. *Clin J Sport Med.* 2020;30(3):195-202. doi: 10.1097/JSM.0000000000000585.
43. Yang X., Liang W., Li J., Liu P. A meta-analysis and systematic review of the therapeutic effects of arthroscopy combined with intra-articular injection of sodium hyaluronate in the treatment of knee osteoarthritis. *Ann Palliat Med.* 2021;10(9):9859-9869. doi: 10.21037/apm-21-2145.
44. Tian J., Wang Z., An J., Dong L. Arthroscopic debridement combined with proximal fibular osteotomy in medial tibial articular genu osteoarthritis treatment: systematic review and meta-analysis. *Ann Palliat Med.* 2021;10(7):7894-7904. doi: 10.21037/apm-21-1381.
45. Ma J., Chen H., Liu A., Cui Y., Ma X. Medical exercise therapy alone versus arthroscopic partial meniscectomy followed by medical exercise therapy for degenerative meniscal tear: a systematic review and meta-analysis of randomized controlled trials. *J Orthop Surg Res.* 2020;15(1):219. doi: 10.1186/s13018-020-01741-3.
46. Pan H., Zhang P., Zhang Z., Yang Q. Arthroscopic partial meniscectomy combined with medical exercise therapy versus isolated medical exercise therapy for degenerative meniscal tear: A meta-analysis of randomized controlled trials. *Int J Surg.* 2020;79:222-232. doi: 10.1016/j.ijssu.2020.05.035.
47. Li J., Zhu W., Gao X., Li X. Comparison of Arthroscopic Partial Meniscectomy to Physical Therapy following Degenerative Meniscus Tears: A Systematic Review and Meta-analysis. *Biomed Res Int.* 2020;2020:1709415. doi: 10.1155/2020/1709415.
48. Başar B., Başar G., Büyükkuşçu M.Ö., Başar H. Comparison of physical therapy and arthroscopic partial meniscectomy treatments in degenerative meniscus tears and the effect of combined hyaluronic acid injection with these treatments: A randomized clinical trial. *J Back Musculoskelet Rehabil.* 2021;34(5):767-774. doi: 10.3233/BMR-200284.
49. Sihvonen R., Paavola M., Malmivaara A., Itälä A., Joukainen A., Kalske J. et al. Arthroscopic partial meniscectomy for a degenerative meniscus tear: a 5 year follow-up of the placebo-surgery controlled FIDELITY (Finnish Degenerative Meniscus Lesion Study) trial. *Br J Sports Med.* 2020;54(22):1332-1339. doi: 10.1136/bjsports-2020-102815.
50. Bollen S.R. Is arthroscopy of the knee completely useless? Meta-analysis – a reviewer's nightmare. *Bone Joint J.* 2015;97-B:1591-1592. doi: 10.1302/0301-620X.97B12.37456.

51. Середа А.П. Ацетилсалициловая кислота для профилактики тромбоэмболических осложнений. Реально работает или гримаса доказательной медицины? *Травматология и ортопедия России*. 2018;24(1):144-154. doi: 10.21823/2311-2905-2018-24-1-144-154. Sereda A.P. [Acetylsalicylic Acid for Thromboembolism Prophylaxis. Does It Really Work or it's a Grimace of the Evidence-Based Medicine?]. *Travmatologiya i ortopediya Rossii* [Traumatology and Orthopedics of Russia]. 2018;24(1):144-154. (In Russian). doi: 10.21823/2311-2905-2018-24-1-144-154.
52. Гонартроз: клинические рекомендации. Режим доступа: https://cr.minzdrav.gov.ru/recomend/667_1 Gonarthrosis: clinical recommendations. Available from: https://cr.minzdrav.gov.ru/recomend/667_1. (In Russian).
53. Migliorini F., Oliva F., Eschweiler J., Cuozzo F., Hildebrand F., Maffulli N. No evidence in support of arthroscopic partial meniscectomy in adults with degenerative and nonobstructive meniscal symptoms: a level I evidence-based systematic review. *Knee Surg Sports Traumatol Arthrosc.* 2022. doi: 10.1007/s00167-022-07040-0. Epub ahead of print.
54. Brian D., Mackenzie W.G., Shim S.S., Leung G. The vascular and nerve supply of the human meniscus. *Arthroscopy*. 1985;1(1):58-62.
55. Bae J.Y., Park K.S., Seon J.K., Kwak D.S., Jeon I., Song E.K. Biomechanical analysis of the effects of medial meniscectomy on degenerative osteoarthritis. *Med Biol Eng Comput.* 2012;50(1):53-60. doi: 10.1007/s11517-011-0840-1.
56. Beaufils P., Becker R., Kopf S., Englund M., Verdonk R., Ollivier M. et al. Surgical Management of Degenerative Meniscus Lesions: The 2016 ESSKA Meniscus Consensus. *Joints*. 2017;5(2):59-69. doi: 10.1055/s-0037-1603813.
57. Krych A.J., Johnson N.R., Mohan R., Dahm D.L., Levy B.A., Stuart M.J. Partial meniscectomy provides no benefit for symptomatic degenerative medial meniscus posterior root tears. *Knee Surg Sports Traumatol Arthrosc.* 2018;26(4):1117-1122. doi: 10.1007/s00167-017-4454-5.
58. Katz J.N., Shrestha S., Losina E., Jones M.H., Marx R.G., Mandl L.A. et al. Five-Year Outcome of Operative and Nonoperative Management of Meniscal Tear in Persons Older Than Forty-Five Years. *Arthritis Rheumatol.* 2020;72(2):273-281. doi: 10.1002/art.41082.

Сведения об авторах

✉ Сараев Александр Викторович — канд. мед. наук
Адрес: Россия, 195427, г. Санкт-Петербург,
ул. Академика Байкова, д. 8
<http://orcid.org/0000-0002-9223-6330>
e-mail: saraev@drkoleno.ru

Корнилов Николай Николаевич — д-р мед. наук
<http://orcid.org/0000-0001-6905-7900>
e-mail: drkornilov@hotmail.com

Куляба Тарас Андреевич — д-р мед. наук
<http://orcid.org/0000-0003-3175-4756>
e-mail: taraskuliaba@mail.ru

Шубняков Максим Игоревич — канд. мед. наук
<http://orcid.org/0000-0002-4774-4272>
e-mail: Drshubnyakov@gmail.com

Демин Александр Сергеевич
<http://orcid.org/0000-0001-9415-0023>
e-mail: demin-medic@mail.ru

Столяров Алексей Александрович — канд. мед. наук
<http://orcid.org/0000-0002-0301-8439>
e-mail: drstolyarov1@gmail.com

Середа Андрей Петрович — д-р мед. наук
<https://orcid.org/0000-0001-7500-9219>
e-mail: drsereda@gmail.com

Authors' information

✉ Aleksandr V. Saraev — Cand. Sci. (Med.)
Address: 8, Akademika Baykova st., St. Petersburg, 195427,
Russia
<http://orcid.org/0000-0002-9223-6330>
e-mail: saraev@drkoleno.ru

Nikolai N. Kornilov — Dr. Sci. (Med.)
<http://orcid.org/0000-0001-6905-7900>
e-mail: drkornilov@hotmail.com

Taras A. Kuliaba — Dr. Sci. (Med.)
<http://orcid.org/0000-0003-3175-4756>
e-mail: taraskuliaba@mail.ru

Maxim I. Shubnyakov — Cand. Sci. (Med.)
<http://orcid.org/0000-0002-4774-4272>
e-mail: Drshubnyakov@gmail.com

Aleksandr S. Demin
<http://orcid.org/0000-0001-9415-0023>
e-mail: demin-medic@mail.ru

Aleksey A. Stolyarov — Cand. Sci. (Med.)
<http://orcid.org/0000-0002-0301-8439>
e-mail: drstolyarov1@gmail.com

Andrei P. Sereda — Dr. Sci. (Med.)
<https://orcid.org/0000-0001-7500-9219>
e-mail: drsereda@gmail.com