

MONITORIZAÇÃO ELETROCARDIOGRÁFICA CONTÍNUA EM CÃES PORTADORES DE DEGENERAÇÃO MIXOMATOSA VALVULAR MITRAL

*(Continuous electrocardiographic monitoring in dogs with
mitral valve mixomatic degeneration)*

Luzia Ferreira RABÊLO NETA; Felipp da Silveira FERREIRA*; Sávio
Glicério da Silva DUARTE; Marcelo Borges dos SANTOS JUNIOR

Dpto de Cardiologia Veterinária da Faculdade Qualittas. Rua Padre Leonel França, 641.
Jardim Leonor, Campinas/SP. CEP: 13.041-190. *E-mail: felipp.sf@gmail.com

RESUMO

A Degeneração Mixomatosa Valvar (DMV) representa um processo degenerativo crônico dos folhetos atrioventriculares, impedindo sua perfeita coaptação. Consequentemente podem ocorrer a ativação de mecanismos compensatórios congestivos e o início de uma importante sintomatologia. Em muitos casos esta enfermidade correlaciona-se com a ocorrência de importantes arritmias. Neste trabalho descrevem-se sob os aspectos clínicos e arritmogênicos, por meio do método Holter, de dois casos de DMV em pacientes de diferentes classificações funcional, segundo os critérios do Colégio Americano de Medicina Veterinária Interna, um em estágio B1 e outro em estágio D crônico. Os achados apontam que as arritmias cardíacas são eventos recorrentes em pacientes portadores de Degeneração Mixomatosa Valvar Mitral (DMVM), e que ainda em estágios iniciais, sem remodelamento, esta pode estar presente em baixa densidade; bem como nos estágios avançados, o índice de remodelamento cardíaco pode estar diretamente correlacionado à incidência de arritmias, comumente descritas na literatura, ou outras mais graves não relatadas, como a disfunção sinusal.

Palavras-chave: Degeneração mixomatosa valvar, mitral, arritmias, cães, Holter.

ABSTRACT

Myxomatous Valve Degeneration (DMV) represents a chronic degenerative process of the atrioventricular leaflets, preventing their perfect coaptation. Consequently, the activation of congestive compensatory mechanisms and the beginning of an important symptomatology may occur. In many cases this disease is correlated with the occurrence of important arrhythmias. In this work, two clinical cases of DMV in patients with different functional classification according to the American College of Internal Veterinary Medicine criteria are described under clinical and arrhythmogenic aspects, one in stage B1 and the other in chronic stage D. The findings indicate that cardiac arrhythmias are recurrent events in patients with Myxomatous Mitral Valve Degeneration (DMVM), and that even in the early stages without remodeling, they may be present in low density; as well as in the advanced stages, the cardiac remodeling index it may be directly correlated with the incidence of arrhythmias commonly described in the literature, or other more serious ones not reported, such as sinus dysfunction.

Key words: Myxomatous valve degeneration, mitral, arrhythmias, dogs, Holter.

INTRODUÇÃO

A degeneração mixomatosa da valva mitral (DMVM) representa a principal cardiopatia da medicina veterinária, acometendo principalmente cães de pequeno porte (BORGARELLI e BUCHANAN, 2012; KEENE *et al.*, 2019). É representada pelo processo de degeneração dos folhetos valvares, levando a uma regurgitação atrioventricular e consequente redução do débito cardíaco (BORGARELLI e HAGGSTROM, 2010), identificadas por meio do ecocardiograma (BOON, 2011).

As arritmias cardíacas também podem estar presentes na DMVM (PETRIC, 2015). Estudos evidenciaram que 72% dos cães sintomáticos apresentam arritmias supraventriculares e 86% arritmias ventriculares, enquanto em cães assintomáticos, 50% apresentam arritmias supraventriculares e 57% apresentam arritmias ventriculares (CROSARA, *et al.*, 2010). Em casos graves pode ocorrer fibrilação atrial, que Guglielmini *et al.* (2000) e Soares *et al.* (2005), sugeriram associação ao aumento do átrio esquerdo (AE). Porém, muitas destas alterações podem ser transitórias (OLIVEIRA, *et al.*, 2012) e não observadas ao eletrocardiograma de repouso (ECG), tornando-se necessária a monitorização prolongada pela eletrocardiografia contínua (Holter).

No Holter são obtidas informações quanti-qualitativas das arritmias e o período do dia em que ocorreram, possibilitando o diagnóstico de arritmias não demonstradas ao ECG (BARRETTO *et al.*, 2013). Ele também avalia a variabilidade da frequência cardíaca (VFC), os indicando os efeitos da modulação autonômica sobre o coração.

Estudos envolvendo o Holter em animais com DMVM estão disponíveis na literatura. Crosara *et al.* (2010) concluíram que o Holter é superior ao ECG para avaliar as arritmias e a frequência cardíaca (FC), além de demonstrarem importante correlação entre a evolução do quadro congestivo com a incidência de arritmias supra e/ou ventriculares. Oliveira *et al.* (2012) e Rasmussen *et al.* (2012) concluíram que as variáveis autonômicas (VFC) sofrem influência com a progressão da DMVM e demonstram severidade e evolução da congestão; indicando, não apenas a atenuação do tônus vagal, bem como uma maior ativação simpática compensatória.

Oliveira *et al.* (2012) também demonstraram a existência de arritmias de elevada complexidade, associadas a uma maior malignidade e menor sobrevida em animais portadores de DMVM, como em casos de fibrilação atrial, demonstrados por Jung *et al.* (2016) e de arritmias ventriculares demonstradas por Carvalho *et al.* (2018).

Em face do exposto, o objetivo deste estudo foi relatar dois casos de DMVM classificados em diferentes estágios segundo os critérios do Colégio Americano de Medicina Veterinária Interna (ACVIM) (KEENE *et al.*, 2019), comparando-se, por meio do método Holter, a arritmogenicidade observada em cada um dos diferentes casos.

ATENDIMENTO AO PACIENTE

O paciente 1 foi atendido no mês de outubro de 2017 em uma clínica veterinária de Campos dos Goytacazes-RJ. Canino, macho, raça Poodle, cor branca, 12 anos, 4,1kg, admitido em função de quadro de fraqueza súbita, semelhante a um quadro de pré-síncope, do qual recuperava-se espontaneamente. Segundo a tutora, o animal apresentava tosse

esporádica, sobretudo quando agitado. Ao exame físico, observou-se condição de escore corporal II/VI, alerta, ativo, bulhas cardíacas arrítmicas e normofonéticas, com presença de sopro sistólico de regurgitação II/VI em focos mitral e tricúspide. Auscultação de campos pulmonares sem alterações dignas de nota. Mucosas normocoradas, com tempo de preenchimento capilar (TPC) <2 segundos e pressão arterial sistólica (PAS) em 150mmHg (método Doppler). Pulso irregular, com temperatura corporal e frequência respiratória dentro da normalidade.

O paciente 2 foi atendido no mês de abril de 2019 em uma clínica veterinária em Natal-RN. Canino, fêmea, raça Shih-tzu, cor branca/amarela, 7 anos, 8,1kg., admitido para avaliação cardiológica pré-cirúrgica (ovariohisterectomia). Paciente em bom estado, sem queixas de cansaço, engasgo, tosse, convulsão ou desmaio. Ao exame físico, condição corporal IV/VI, alerta, ativa, normohidratada, coloração de mucosas oral e genital normocoradas, TPC 2 segundos. Temperatura, pulso femural e frequência respiratória encontravam dentro da normalidade, PAS em 140mmHg, auscultação pulmonar sem alterações, auscultação cardíaca evidenciando sopro sistólico de regurgitação II/VI, em foco mitral e arritmia.

Os dois animais foram submetidos a exames complementares para melhor impressão diagnóstica: Eletrocardiograma de repouso (ECG) e Ecodopplercardiograma (ECO). Após a constatação da presença de arritmias cardíacas no ECG de repouso de ambos, ainda foi solicitado o monitoramento eletrocardiográfico contínuo de 24 horas (Holter).

As avaliações eletrocardiográficas foram realizadas com os pacientes em decúbito lateral direito e com fixação dos eletrodos, seguindo o padrão descrito por Tilley (1992), com eletrocardiógrafo digital de seis canais (InCardio for Vets[®]–InPulse Animal Health), calibrado em 50mm/s e N.

A avaliação ecodopplercardiográfica foi realizada por meio de um ecocardiógrafo equipado com transdutor multifrequencial de 3,5–10 MHz (MyLab - Esaote[®]) para o paciente 1. Já, para o paciente 2, utilizou-se um equipamento com transdutor multifrequencial de 3,5–10 MHz (MicroMax – Sonosite[®]). Em ambos os casos, os animais foram posicionados em decúbito lateral, utilizando-se as janelas paraesternais direita e esquerda para avaliação pelos modos bidimensional, modo-M, e modo Doppler pulsado e contínuo. Foram avaliados as câmaras cardíacas (átrios ventrículos), dimensão interna da artéria aorta (Ao), diâmetro do átrio esquerdo (AE), bem como a relação destes (AE/Ao), aspecto da valva mitral (espessamento na cúspide, na zona média, na zona basal e completo), segundo Boon (2011).

Para a realização do Holter foi utilizado o gravador de Holter DMS 300-7 (DMS Brasil[®]) de três canais. Os eletrodos auto adesivos (eletrodo para monitoração cardíaca 2223-3M[®], 3M, Brasil) foram fixados na pele do animal na região torácica, mediante tricotomia prévia e limpeza da região com álcool 70% para retirada dos pelos e oleosidade da pele. Os eletrodos foram posicionados segundo o padrão das derivações pré-cordiais, adaptado de Barretto *et al.* (2013): eletrodo branco em V1, eletrodo vermelho em V2 e eletrodo preto em V4. A fixação dos eletrodos foi garantida com auxílio de fita adesiva e envoltos por ataduras circundadas ao tórax do animal. O registro contínuo foi realizado durante 24 horas em domicílio, sendo o tutor responsável por anotar as atividades realizadas, bem como quaisquer manifestações clínicas agudas (síncope ou dispneia aguda). Após a retirada do aparelho, as

informações foram repassadas ao software CardioScan 12 (DMS Brasil®) para análise e elaboração do laudo.

RESULTADOS E DISCUSSÃO

Os resultados das avaliações complementares (ECG, ecocardiografia e Holter) para os casos 1 e 2 são apresentados a seguir. O ECG do paciente 1 revelou ritmo sinusal (esporádico), alternando para ritmo juncional, com presença de episódios de parada sinusal e escapes juncionais e supraventriculares (Fig. 01). Já o ECG do paciente 2 revelou arritmia sinusal, com atividade ectópica ventricular polimórfica (3 episódios em 7:03 minutos de monitoramento (Fig. 02).

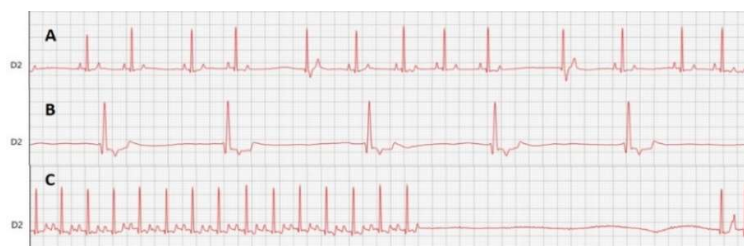

Figura 01: Eletrocardiograma de repouso de paciente 1 (canino, poodle), com DMVM.

Obs.: Em A: ritmo sinusal com episódios de parada sinusal e escapes juncionais (N e 25mm/s); Em B: ritmo juncional regular. Presença de ondas P retrógradas no segmento ST (N e 50mm/s). Em C: taquicardia sinusal com presença de parada sinusal e escape juncional (N e 25mm/s) (Arquivo pessoal, 2017).

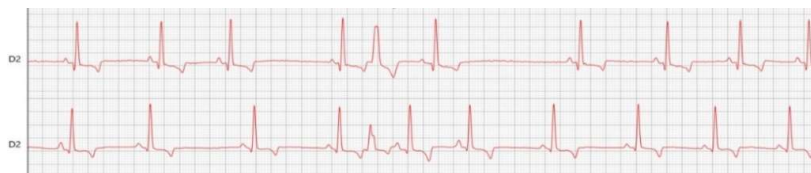

Figura 02: Eletrocardiograma de repouso de paciente 2 (canino, Shih-tzu), com DMVM.

Obs.: Nota-se ritmo arritmia sinusal com extrassístoles ventriculares polimórficas interpoladas, de origem de ventrículo direito (N e 50mm/s) (Arquivo pessoal, 2019).

A avaliação ecocardiográfica revelou diagnóstico semelhante entre os casos 1 e 2, sendo identificada a DMVM. Os parâmetros ecodopplercardiográficos para ambos os casos são apresentados na Tab. 01.

Em função dos achados ecocardiográficos observados na tabela 1, o caso 1 (Fig. 03) foi estagiado como C crônico, posteriormente reclassificado para D crônico em função da refratariedade à terapia inicialmente instituída.

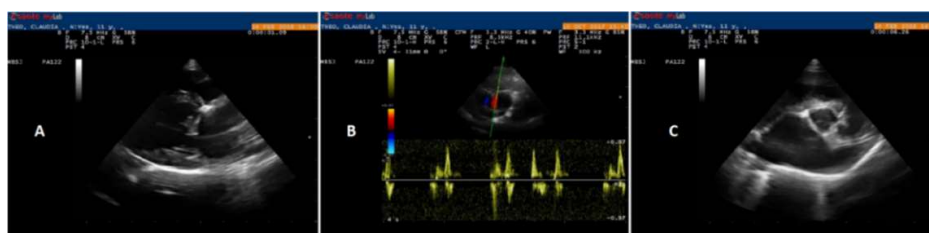


Figura 03: Ecodopplercardiografia em paciente 1 (canino, Poodle), com DMVM.

Obs.: Em A, nota-se espessamento do aparato valvar, com destaque para folheto septal da valva mitral. Em B, fluxo transmitral ao doppler tecidual com inversão de Ondas E e Onda A. Em C, relação AE/Ao perdida (Arquivo pessoal, 2017).

Tabela 01: Ecodopplercardiografia dos casos clínicos 1 e 2 portadores de DMVM.

Parâmetro	Caso 1	Caso 2	Referência
Ao (mm)	10,3	13,4	-
AE (mm)	20,9	18,9	-
AE/Ao (mm)	2,03	1,41	<1,6
SIVd (mm)	5,7	7,2	-
VEd (mm)	24,2	22,9	-
PLVEd (mm)	5,9	6,9	-
SIVs (mm)	11,6	9,2	-
VEs (mm)	6,2	12,9	-
PLVEs (mm)	7,1	9,2	-
FEC (%)	74	43,7	29 - 47
FE% (%)	97	77	>50
Onda E (m/s)	0,84	0,83	0,52-0,81
Onda A (m/s)	0,87	0,75	0,52-0,81
E/A mitral	0,96	1,11	1 - 1,6
LVIDDN	1,65	1,24	<1,6
Estadiamento ACVIM	D crônico	B1	-

Legenda: Ao=aorta; AE=átrio esquerdo; AE/Ao=relação átrio esquerdo/aorta; SIVd=septo interventricular em diástole; VEd=diâmetro do ventrículo esquerdo em diástole; PLVEd=parede livre do ventrículo esquerdo em diástole; SIVs=septo interventricular em sístole; VEs=diâmetro do ventrículo esquerdo em sístole; PLVEs=parede livre do ventrículo esquerdo em sístole; FEC=fração de encurtamento; FE=fração de ejeção; E/A=relação onda E/onda A transmitral; LVIDDN=diâmetro interno do ventrículo esquerdo indexado pelo peso.

O caso 2 (Fig. 04) foi classificado como B2, respeitando-se os critérios propostos pelo ACVIM (KEENE *et al.*, 2019).

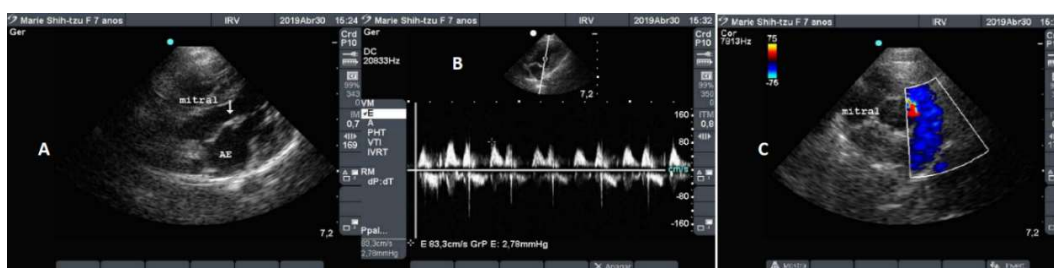


Figura 04: Ecodopplercardiografia em paciente 2 (canino, Shih-tzu), com DMVM.

Obs.: Em A, nota-se discreto espessamento do aparato valvar. Em B, fluxo transmitral ao doppler tecidual com preservação da relação entre as Ondas E e Onda A. Em C, relação AE/Ao preservada e fluxo transpulmonar normal (Arquivo pessoal, 2019).

Ademais, por meio do Holter, foi possível explorar de forma mais ampla e adequada a função elétrica do coração dos dois pacientes. O exame do paciente 1 (Fig. 05) mostrou ritmo juncional irregular, com momentos de ritmo juncional acelerado. A FC mínima registrada foi de 38bpm e a máxima de 160bpm, com FC média de 51bpm, ao longo das 24 horas de monitoramento. Foram observados 6173 episódios de parada sinusal, consideradas

como pausas superiores a 2 segundos de duração. O intervalo PR mostrou-se irregular durante o período de exame, com sobreposição P/QRS ou supressão/inversão de onda P em CN1 e CN2. Ainda, foram observados 3676 episódios de atividade ectópica ventricular monomórfica, com características de escapes ventriculares. Finalmente, considerou-se o paciente com importante disfunção sinusal, com atividade nodal atrioventricular compensatória e severa atividade ectópica ventricular de escape.

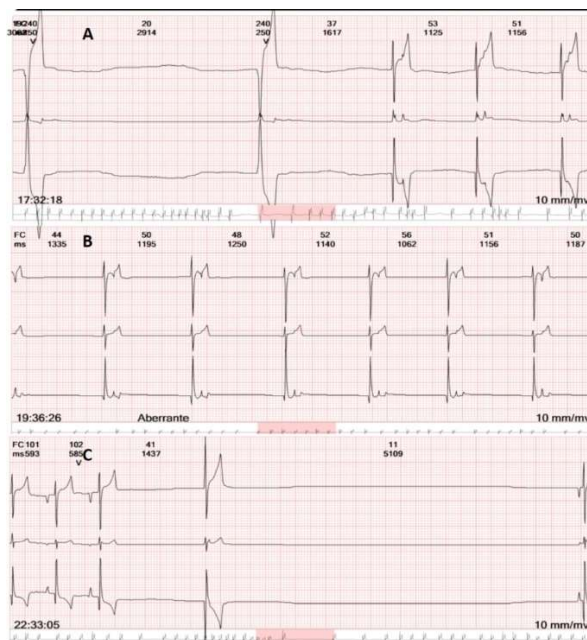


Figura 05: Holter em paciente 1 (canino, Poodle), com DMVM.

Obs.: Em A, nota-se ritmo juncional com parada sinusal. Presença de Onda P retrógrada, no segmento ST. Em B nota-se ritmo juncional regular. Presença de Onda P retrógrada, no segmento ST. Em C, nota-se ritmo juncional, com parada sinusal e escape juncional. Presença de Onda P anterógrada, negativa em CN1 e CN2 (Arquivo pessoal, 2017).

O exame do paciente 2 (Fig. 06) revelou ritmo sinusal predominante, alternando-se momentos de arritmia sinusal com boa correspondência autonômica. A FC mínima registrada foi de 52bpm, enquanto a FC máxima foi de 224bpm, com média de 99bpm, sem alterações no Intervalo PR. Presença de ectopias supraventriculares isoladas, de baixa densidade, de origem atrial e juncional (únicas). Presença de atividade ectópica ventricular (633 episódios). Em suma, o paciente apresentou severa atividade ectópica ventricular de origem de ventrículo direito, sem demais alterações elétricas significativas.

Além do diagnóstico de DMVM, no paciente 1 foi identificada uma disfunção sinusal associada. Dessa forma, as terapias instituídas procederam-se com base na literatura especializada (KEENE *et al.*, 2019).

Para o paciente 1, instituiu-se um protocolo composto por: benazepril 0,25mg/kg por via oral (VO), uma vez ao dia (SID); espironolactona 2mg/kg VO, SID, furosemida 3mg/kg VO, três vezes ao dia (TID), pimobendan 0,25mg/kg VO, duas vezes ao dia (BID) e ômega 3 500mg/animal VO, SID. Em função da refratariedade, pela terapia e não remissão dos sinais clínicos, optou-se pela adição do sildenafil 1mg/kg VO, BID. Todo o protocolo terapêutico foi prescrito para uso contínuo. Já para o paciente 2, ainda que a literatura não

recomende tratamento para o estágio B1, orientou-se a terapia para controle arritmogênico, porém este não foi instituído, em função da resistência do tutor. Para ambos os casos, revisões periódicas foram solicitadas e, até o momento, ambos permanecem estáveis, sem demais queixas.

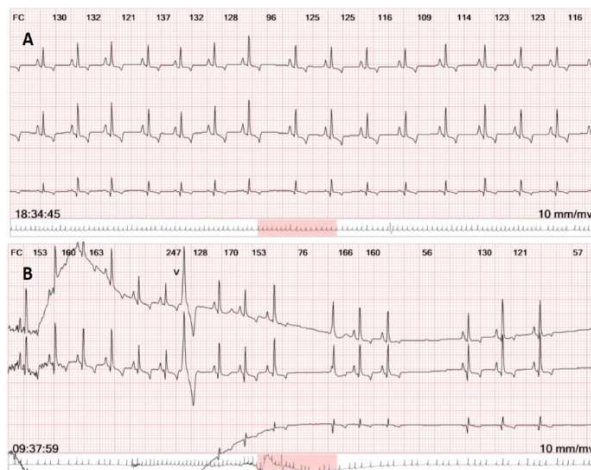


Figura 06: Holter em paciente 2 (canino, Shih-tzu), com DMVM.

Obs.: Em A, nota-se discreta arritmia sinusal. Em B, nota-se arritmia sinusal, com ectopia ventricular de origem do ventrículo direito e escape juncional (Arquivo pessoal, 2019).

Sabe-se que a DMVM representa uma enfermidade crônica e progressiva, de elevada incidência na rotina clínica, com consequente ativação de mecanismos fisiológicos compensatórios que podem evoluir ao quadro de insuficiência cardíaca, com importantes sinais (BORGARELLI e BUCHANAN, 2012; KIM *et al.*, 2017; MEURS *et al.*, 2019).

A ativação destes mecanismos pode desencadear, ainda, severas oscilações na frequência cardíaca, além de importantes arritmias cardíacas. Tais arritmias podem ser causadas por diversos mecanismos, com diferentes níveis de malignidade. Estes achados são relatados por diversos autores nos últimos anos (CROSARA *et al.*, 2010; JUNG *et al.*, 2016, CARVALHO *et al.*, 2018) e também foram observados no estudo em tela.

Dentre os principais sinais clínicos dos pacientes portadores de DMVM com ou sem histórico arritmogênico associado, está a congestão e os quadros de síncope, evento que esteve presente no caso 1. Este achado está associado à perda súbita de perfusão cerebral. Sendo assim, pode-se associá-lo a fatores como arritmias ou disfunções miocárdicas, levando à redução do fluxo de ejeção e do débito cardíaco, que mostrou-se insuficiente para manutenção das necessidades energéticas diárias ou exercícios (HAGGSTROM e BORGARELLI, 2010).

Ainda que muitas arritmias representem a causa da síncope em animais com DMVM, mesmo com um quadro arritmogênico importante como o observado no caso 1, não foram registrados episódios de síncope durante o período de monitoramento, o que pode indicar que o animal apresente algum estado de adaptação hemodinâmica e perfusional ao quadro arritmogênico ou que não tenha ocorrido alguma demanda perfusional central maior durante o período de exame proposto. De toda forma, existem autores que correlacionam a maior probabilidade de desenvolvimento de um quadro de síncope a outros fatores, como simplesmente a redução da ocorrência da arritmia sinusal e a redução da VFC, demonstrando

um menor tônus vagal em animais com DMVM e ativação compensatória de mecanismos fisiológicos como o sistema nervoso simpático (RASMUSSEN *et al.*, 2014).

De encontro, neste estudo o animal que apresentou síncope não apresentava arritmia sinusal como ritmo de base, sendo este substituído por atividade de origem juncional. Já o caso 2, notadamente apresentou arritmia sinusal como ritmo de base, e ainda que na presença de atividade ectópica ventricular, esta não se mostrou significativa para o desenvolvimento do episódio de síncope.

Resultado semelhante em termos de observação de arritmia sinusal em animais B1 foi descrito por Resende *et al.* (2010), detectando-a em sete animais (41%), e *sinus arrest* em três cães (18%), além de complexos supraventriculares prematuros em um cão do estágio B1 e em um cão do estágio B2. O cão do estágio B2 apresentou complexos supraventriculares prematuros ao ECG e o ecocardiograma revelou aumento discreto de átrio esquerdo, o que poderia explicar a arritmia, entretanto o animal do estágio B1 não apresentava remodelamento cardíaco. Acredita-se que a origem da arritmia nesse paciente seja outro distúrbio não relacionado com aumento atrial esquerdo.

No presente estudo a FC dos pacientes apresentou comportamento distinto. No caso 1 houve uma menor amplitude de variação, com frequência cardíaca média inferior à observada no caso 2. Acredita-se que este fato possa estar associado a uma maior ativação de mecanismos fisiológicos compensatórios no caso 1 em relação ao caso 2, o que promove uma redução na VFC (dados não diretamente analisados neste estudo) em função ao desequilíbrio autonômico parassimpático.

Crosara *et al.* (2006), através do Holter avaliaram os diferentes tipos de arritmias em 35 cães de diferentes estágios de insuficiência cardíaca por DMVM, segundo classificação ISACHC. Verificaram que as FC dos cães da classe I (sem congestão) eram inferiores aos da classe II e III, no entanto, não se verificou diferença entre as frequências dos animais das classes II e III. Este resultado talvez se atribua uma não ativação de mecanismos fisiológicos compensatórios nesta fase.

Ainda que as FC mínima, média e máxima do caso 1 tenham sido inferiores às do caso 2, mesmo na presença de uma maior ativação dos mecanismos de compensação, pode-se justificar tal fato em função da disfunção sinusal verificada no caso 1, promovendo grande período de atividade juncional, tipicamente de característica cronotrópica inferior à do nó sinusal.

Estudo de Crosara *et al.* (2010), demonstrou que as arritmias são frequentes em cães com diferentes graus de gravidade de Insuficiência Cardiocirculatória (ICC) devido à DMVM, sendo que 72% dos cães sintomáticos apresentaram arritmias supraventriculares e 86% arritmias ventriculares. Mesmo em cães assintomáticos, cerca de 50% apresentaram arritmia supraventricular e 57% apresentaram arritmias ventriculares.

Estas arritmias ventriculares e supraventriculares são importantes achados em pacientes portadores de DMVM e essas foram observadas nos dois casos clínicos deste estudo, entretanto com densidades arritmogênicas bastante diferenciadas entre si. No caso 1 (sintomático) observou-se maior número de arritmias, que no caso 2 (assintomático), estando de acordo com os achados de Crosara *et al.* (2010) e Carvalho *et al.* (2018), provavelmente em associação ao maior nível de remodelamento cardíaco observado no estágio D crônico da DMVM. De acordo com a literatura, várias hipóteses são propostas para explicar a

existência de arritmias ventriculares em pacientes com alterações valvares. Uma das hipóteses é atribuída à fibrose endomiocárdica (MASON *et al.*, 1978), enquanto outros autores relatam a tração cordal por folhetos reduntantes e estirados, dilatação e aumento do estresse miocárdico ventricular (BARLOW e BOXMAN, 1966; MASON *et al.*, 1978).

Cães com DMVM apresentam arritmias ventriculares durante toda a progressão da doença, sendo predominantes nos estágios pré-clínicos, quando comparadas com as de arritmias supraventriculares (CROSARA *et al.*, 2006). Mecanismos propostos que explicam a presença de arritmias ventriculares em cães com DMVM incluem estimulação mecânica do endocárdio por prolapso valvular, tração cordal por movimento redundante dos folhetos, dilatação ventricular e estiramento com aumento da tensão da parede miocárdica (CROSARA *et al.*, 2010).

Segundo a literatura (VERHEULE *et al.*, 2003; WARD *et al.*, 2019), alterações estruturais no átrio esquerdo (dilatação crônica) podem estar associadas a um maior risco de desenvolvimento de fibrilação atrial. Entretanto, especificamente no caso 1 deste estudo, este tipo de arritmia não foi observado, ainda que na presença de um moderado aumento atrial. Naturalmente, em função da não existência de qualquer remodelamento cardíaco no caso 2, entende-se uma não observância desta arritmia.

Finalmente, alguns pontos de limitação estão presentes neste estudo. O paciente do caso 2, em estágio B1 (sem remodelamento cardíaco) apresentou algumas arritmias, conforme demonstrado ao longo do texto, entretanto cabe destacar que as arritmias observadas não são exclusivamente encontradas em casos de DMVM e que estas eventualmente poderiam estar associadas a outros fatores, como neoplasias, infecções, dentre outros (ainda que o animal não apresentasse indícios ou exames positivos para enfermidades concorrentes), o que limita a discussão e a comparação entre os dois casos apresentados.

Ademais, trata-se de apenas dois casos clínicos, e ainda que completos em termos de exames complementares cardiológicos, não se pode tomar tais resultados com absolutismo sobre a incidência de arritmias cardíacas em pacientes com DMVM nas fases B1 e D crônico; necessitando-se para isso, maiores investigações, incluindo-se algumas prospectivas multicêntricas com número elevado de casos.

CONCLUSÕES

De toda forma, conclui-se que as arritmias cardíacas são eventos recorrentes em pacientes portadores de DMVM e que, ainda em estágios iniciais sem remodelamento, estas alterações podem estar presentes em baixa densidade, bem como nos estágios avançados, o índice de remodelamento cardíaco pode estar diretamente correlacionado à incidência de arritmias comumente descritas na literatura; ou outras, ainda mais graves, não relatadas como a disfunção sinusal.

REFERÊNCIAS

- BARLOW, J.B.; BOXMAN, C.K. Aneurysmal protrusion of posterior leaflet of the mitral valve: an auscultatory-electrocardiographic syndrome. *American Heart Journal*, v.71, p.166-178, 1966.
- BARRETTO, F.L.; FERREIRA, F.S.; FREITAS, M.V.; SANTOS, V.S.; CORREA, E.S.; CARVALHO, C.B. Eletrocardiografia contínua (Holter) em cães saudáveis submetidos a diferentes exercícios físicos. *Arquivo Brasileiro de Medicina Veterinária e Zootecnia*, v.65, n.6, p.1625-1635, 2013.
- BOON, J.A. *Manual of veterinary echocardiography*. 2ª ed., Wiley-Blackwell, 2011. 632p.
- BORGARELLI, M.; HAGGSTROM, J. Canine degenerative myxomatous mitral valve disease: Natural history, clinical presentation and therapy. *Veterinary Clinics of North America: Small Animal Practice*, v.40, n.4, p.651-663, 2010.
- BORGARELLI, M.; BUCHANAN, J.W. Historical review, Epidemiology and natural history of degenerative mitral valve disease. *Journal of Veterinary Cardiology*, v.14, n.1, p.93-101, 2012.
- CARVALHO, E.R.; AMPUERO, R.A.N.; TULESKI, G.L.R.; CAMACHO, A.A.; SOUSA, G.S. Polymorphism, coupling interval and prematurity index in dogs with degenerative mitral valve disease and ventricular arrhythmias, *Veterinary Research Communications*, v.42, n.2, p.153-160, 2018.
- CROSARA, S.; PEREGO, M.; SANTILI, R.; BORGARELLI, M.; TARDUCCI, A. Holter monitoring in dogs with mitral regurgitation and different classes of heart failure. *Journal of Veterinary Internal Medicine*, v.20, p.1535, 2006.
- CROSARA, S.; BORGARELLI, M.; PEREGO, M.; HÄGGSTRÖM, J.; LA ROSA, G.; TARDUCCI, A. Holter monitoring in 36 dogs with myxomatous mitral valve disease. *Australian Veterinary Journal*, v.88, n.10, p.386-392, 2010.
- JUNG, S.W.; SUN, W.; GRIFFITHS, L.G.; KITTLESON, M.D. Atrial Fibrillation as a Prognostic Indicator in Medium to Large-Sized Dogs with Myxomatous Mitral Valvular Degeneration and Congestive Heart Failure. *Journal of Veterinary Internal Medicine*, v.30, p.51-57, 2016.
- KEENE, B.W.; ATKINS, C.E.; BONAGURA, J.D.; FOX, P.R.; HAGGSTROM, J.; FUETES, V.L. ACVIM consensus guidelines for the diagnosis and treatment of myxomatous mitral valve disease in dogs. *Journal of Veterinary Internal Medicine*, v.33, n.3, p.1127-1140, 2019.
- KIM, H.T.; HAN, S.M.; SONG, W.J.; KIM, B.; CHOI, M.; YOON, J. Retrospective study of degenerative mitral valve disease in small-breed dogs: survival and prognostic variables. *Journal of Veterinary Science*, v.18, n.3, p.369-379, 2017.
- MASON, J.W.; KOCH, F.H.; BILINGHAM, M.E.; WINKLE, R.A. Cardiac biopsy evidence for a cardiomyopathy associated with symptomatic mitral valve prolapse. *American Journal of Cardiology*, v.42, n.4, p.557-562, 1978.
- MEURS, K.M.; ADIN, D.; O'DONNELL, K.; KEENE, B.W.; ATKINS, C.E.; DEFRANCESCO, T. Myxomatous mitral valve disease in the miniature poodle: A retrospective study. *The Veterinary Journal*, v.244, p.94-97, 2019.
- OLIVEIRA, M.S.; MUZZI, R.A.L.; ARAUJO, R.B.; MUZZI, L.A.L.; FERREIRA, D.F.; NOGUEIRA, R. Heart rate variability parameters of myxomatous mitral valve disease in

dogs with and without heart failure obtained using 24-hour Holter electrocardiography. *Veterinary Record: Journal of the British Veterinary Association*, v.170, n.24, p.622, 2012.

PETRIC, A.D. Myxomatous mitral valve disease In Dogs - An Update and Perspectives. *Macedonian Veterinary Review*, v.38, n.1, p.13-20, 2015.

RASMUSSEN, C.E.; FALK, T.; ZOIS, N.E.; MOESGAARD, S.G.; HAGGSTRO, M.J.; PEDERSEN, H.D. Heart Rate, Heart Rate Variability, and Arrhythmias in Dogs with Myxomatous Mitral Valve Disease, *Journal of Veterinary Internal Medicine*, v.26, p.76-84, 2012.

RASMUSSEN, C.E.; FALK, T.; DOMANJKO, P.A.; SCHALDEMOSE, M.; ZOIS, N.E.; MOESGAARD, S.G. Holter Monitoring of Small Breed Dogs with Advanced Myxomatous Mitral Valve Disease with and without a History of Syncope. *Journal of Veterinary Internal Medicine*, v.28, p.363-370, 2014.

RESENDE, R.M.; MUZZI, R.A.L.; NOGUEIRA, R.B.; SILVA, A.C.; REIS, G.F.M.D. Aspecto morfológico valvar na degeneração crônica mitral em cães submetidos à ecocardiografia. In: *Anais do XIX Congresso de Pós-Graduação da UFLA*, Lavras, MG, 2010.

VERHEULE, S.; WILSON, E.; EVERETT, T.; SHANBHAG, S.; GOLDEN, C.; OLGIN, J. Alterations in atrial electrophysiology and tissue structure in a canine model of chronic atrial dilatation due to mitral regurgitation. *Circulation*, v.107, n.20, p.2615-2622, 2003.

WARD, J.; WARE, W.; VIAL, A. Association between atrial fibrillation and right sided manifestations of congestive heart failure in dogs with degenerative mitral valve disease or dilated cardiomyopathy. *Journal of Veterinary Cardiology*, v.21, p.18-27, 2019.