

Aus der Anatomischen Anstalt der Ludwig-Maximilians-Universität München

Lehrstuhl für Anatomie – Vegetative Anatomie
(Vorstand: Prof. Dr. med. Jens Waschke)

**Post-mortem Untersuchungen der Tau-Pathologie in den
Augenmuskelkernen von Fällen mit
progressiver supranukleärer Blickparese**

Dissertation zum Erwerb des Doktorgrades der Medizin
an der Medizinischen Fakultät
der Ludwig-Maximilians-Universität München



vorgelegt von
Julia Marie Feige
aus
Bamberg

2022

Mit Genehmigung der Medizinischen Fakultät
der Universität München

Berichterstatter: Prof. Dr. med. Jens Waschke

Mitberichterstatter: Prof. Dr. med. Jochen Herms

Prof. Dr. med. Lena Burbulla

Mitbetreuung durch die
habilitierte Mitarbeiterin: Prof. Dr. rer. nat. Anja Horn-Bochtler

Dekan: Prof. Dr. med. Thomas Gudermann

Tag der mündlichen Prüfung: 10.11.2022

In der Wissenschaft gleichen wir alle nur den Kindern,
die am Rande des Wissens hier und da einen Kiesel aufheben,
während sich der weite Ozean des Unbekannten vor unseren Augen erstreckt.

Sir Isaac Newton (1643 - 1727)

Inhaltsverzeichnis

INHALTSVERZEICHNIS	I
ABSTRACT	V
ABBILDUNGSVERZEICHNIS	VII
TABELLENVERZEICHNIS	VIII
ABKÜRZUNGSVERZEICHNIS	IX
1 EINLEITUNG.....	1
1.1 PROGRESSIVE SUPRANUKLEÄRE BLICKPARESE	1
1.1.1 <i>Epidemiologie</i>	1
1.1.2 <i>Ätiologie</i>	1
1.1.3 <i>Molekularbiologie</i>	2
1.1.4 <i>Neuropathologie der PSP</i>	3
1.1.5 <i>Klinische Diagnosekriterien</i>	4
1.1.5.1 <i>NINDS-SPSP-Kriterien</i>	5
1.1.5.2 <i>IPMDS-PSP-Kriterien</i>	5
1.1.6 <i>Symptome der PSP-RS</i>	7
1.1.7 <i>Okulomotorik</i>	7
1.1.7.1 <i>Augenbewegungstypen</i>	7
1.1.7.2 <i>Augenbewegungsstörungen bei PSP</i>	8
1.2 PRÄMOTORISCHE NETZWERKE ZUR GENERIERUNG VON SAKKADEN UND VOR	9
1.2.1 <i>Basalganglien</i>	10
1.2.2 <i>Colliculus superior</i>	11
1.2.3 <i>Rostraler interstitieller Kern des Fasciculus longitudinalis medialis</i>	11
1.2.4 <i>Paramediane pontine Formatio reticularis</i>	12
1.2.5 <i>Nucleus interstitialis Cajal</i>	12
1.3 NEURONALE BAHNEN ZUR GENERIERUNG VON SAKKADEN UND VOR.....	13
1.3.1 <i>Generierung von Sakkaden</i>	13
1.3.2 <i>Generierung des Vestibulookulären Reflexes</i>	14
1.4 MOTOKERNE DER EXTRAOKULÄREN AUGENMUSKELN.....	14
1.4.1 <i>MIF- und SIF-Motoneurone</i>	14
1.4.2 <i>Der Nucleus-oculomotorius-Komplex und seine Subnuklei</i>	15
1.4.3 <i>Der Nucleus trochlearis</i>	17
1.4.4 <i>Der Nucleus abducens</i>	18
1.5 ZIELSETZUNG DES PROJEKTS	19
1.6 FRAGESTELLUNG.....	19

2	MATERIAL UND METHODEN	20
2.1	PSP-FÄLLE.....	20
2.2	KONTROLLFÄLLE	22
2.3	PARAFFINSCHNITTE.....	22
2.4	FÄRBUNGEN.....	23
2.4.1	<i>Übersichtsfärbung mit Kresylviolett</i>	23
2.4.2	<i>Immunhistochemische Färbung</i>	23
2.4.3	<i>Immunhistochemische Färbung mit Maus anti-humanes PHF-Tau Antikörper</i>	24
2.5	AUSWERTUNG	25
2.5.1	<i>Einteilung der PSP-Fälle in Stadium I bis IV anhand der Okulomotorik</i>	25
2.5.2	<i>Sicherstellung einer ausreichenden Färbegüte</i>	26
2.5.3	<i>Digitalisierung und Analyse der histologischen Präparate</i>	26
2.5.4	<i>Subgruppen des nIII</i>	28
2.5.5	<i>HistoQuant-Analyse</i>	31
3	ERGEBNISSE	33
3.1	AT8-FÄRBUNG IN PSP-FÄLLEN.....	33
3.2	UNTERSCHIEDUNG AT8-IMMUNFÄRBUNG VS. LIPOFUSZIN	33
3.3	KONTROLLFÄLLE	34
3.4	SEMIQUANTITATIVE BEURTEILUNG DER AT8-FÄRBUNG IN RIMLF UND PPRF	35
3.5	QUANTITATIVE ANALYSE DER AT8-FÄRBUNG IN DEN MOTORISCHEN KERNEN.....	38
3.5.1	<i>AT8-Färbung in den Motoneuronen</i>	38
3.5.2	<i>Quantitativer Vergleich von AT8-positiven Neuronen im linken und rechten nVI</i>	39
3.5.3	<i>Nucleus oculomotorius (nIII)</i>	40
3.5.4	<i>Nucleus Edinger-Westphal zentral-projizierender Teil (EWcp)</i>	41
3.5.5	<i>Nucleus centralis caudalis (CCN)</i>	41
3.5.6	<i>Nucleus trochlearis (nIV)</i>	42
3.5.7	<i>Nucleus abducens (nVI)</i>	43
3.5.8	<i>Vergleich AT8-positiver Neurone für vertikale und horizontale Augenbewegung</i>	44
3.6	HISTOQUANT-ANALYSE	46
3.6.1	<i>HistoQuant-Analyse des CCN</i>	46
3.6.2	<i>HistoQuant-Analyse paariger Kernareale: rechts vs. links</i>	47
3.7	VERGLEICH DER HISTOQUANT-ANALYSE MIT DER MANUELLEN QUANTITATIVEN ERFASSUNG AT8-POSITIVER NEURONE..	48
3.7.1	<i>HistoQuant-Analyse vs. manuelle Analyse der Neurone im nIII, nIV und nVI</i>	48
3.7.2	<i>HistoQuant-Analyse vs. manuelle Analyse der funktionellen Neuronengruppen</i>	51
4	DISKUSSION	53
4.1	AUTOMATISIERTE QUANTIFIZIERUNG MIT HISTOQUANT VS. MANUELLER QUANTITATIVER ANALYSE.....	53
4.2	GRENZEN DES PROJEKTS.....	55

4.2.1	Fallzahlen	55
4.2.2	Begleitende Tauopathien	56
4.2.2.1	TDP-43 Pathologie	57
4.2.2.2	Silberkornkrankheit	58
4.2.2.3	Alzheimer-assoziierte Veränderungen	59
4.3	TAU-PATHOLOGIE IN DEN MOTOKERNEN DER ÄUßEREN AUGENMUSKELN	61
4.3.1	Motoneurone und internukleäre Neurone	61
4.3.2	SIF- und MIF-Motoneurone	62
4.3.3	Motoneurone des Lidhebers	63
4.3.4	Funktionalität von AT8-positiven Motoneuronen	64
4.4	AT8-PATHOLOGIE IN PRÄMOTORISCHEN SAKKADISCHEN BLICKZENTREN	67
4.5	STADIEN DER PSP-ERKRANKUNG	68
4.6	NEURON-ZU-NEURON-VERBREITUNG NACH BRAAK	69
4.7	AUSBREITUNG DES TAU-PROTEINS	69
4.8	DIAGNOSTIK BEI PSP	71
4.9	THERAPEUTISCHE MÖGLICHKEITEN	72
5	ZUSAMMENFASSUNG	74
6	LITERATURVERZEICHNIS	75
7.1	PSP-ERKRANKTE	97
7.2	FÄRBUNGSPROTOKOLLE	101
7.2.1	Übersichtsfärbung mit Kresylviolett für Paraffinschnitte	101
7.2.2	Immunhistochemische Färbung mit Maus anti-humanes PHF-Tau Antikörper	102
8	DANKSAGUNG	105
9	EIDESSTÄTTLICHE VERSICHERUNG	107
10	CURRICULUM VITAE	109
11	PUBLIKATIONEN	110

Abstract

A good knowledge of the crucial brainstem areas and pathways for generating saccadic eye movements forms the basis for the work presented here. The findings are expected to contribute to the understanding of propagation pathways in tauopathies, particularly progressive supranuclear palsy (PSP). In this post-mortem pilot project, it was investigated whether a correlation exists between the type and severity of eye movement disorders and the degeneration of the motoneurons of the extraocular muscles in PSP patients. For this purpose, eight neuropathologically confirmed PSP cases with existing clinical symptoms and three control cases were examined in the oculomotor nucleus (nIII), trochlear nucleus (nIV), abducens nucleus (nVI), central caudal nucleus (CCN), and Edinger-Westphal nucleus central projecting population (EWcp) by immunostaining with mouse anti-human PHF-Tau (AT8) and hemalaun counterstaining. The eight PSP cases were classified into four stages of disease. Stage I shows no saccade deficits. Stage II is characterized by the presence of vertical gaze palsies. In stage III, the vertical gaze palsies are accompanied by slowed horizontal saccades, and in stage IV, complete gaze palsy in all directions is present. The vestibulo-ocular reflex (VOR) was still present in stages I-III and could not be elicited in stage IV. After immunohistochemical staining, the sections were digitized with a slide scanner at 20x magnification, viewed with the "Panoramic viewer software", evaluated and then analyzed. With the help of the software HistoQuant, fibers and glial cells could be recorded in addition to neurons. A semiquantitative evaluation was also performed in the premotor gaze centers for horizontal and vertical saccades, the paramedian pontine formatio reticularis (PPRF) and rostral interstitial nucleus of medial longitudinal fasciculus (RIMLF), respectively.

In the oculomotor nuclei, there was essentially an increase in AT8 immunostaining from stage I to IV. There was no difference between the motor neurons responsible for horizontal or vertical gaze directions, respectively. Comparing the two premotor gaze centers, the RIMLF was

slightly more affected than the PPRF; even at low clinical expression (stage I) a considerable AT8 immunoreactivity was present in the premotor centers. Degeneration of premotor areas, such as RIMLF and PPRF, is most likely to be responsible for the observed eye movement disorders in PSP.

This work demonstrated that tau pathology can be found within the oculomotor circuit up to the level of motor nuclei supporting and is associated with the severity of the oculomotor symptoms. Thereby these findings support a hypothesis that PSP pathology spreads along neuronal connections. Further studies are needed to better understand the spread of PSP-pathology and to obtain further diagnostic and therapeutic targets.

Abbildungsverzeichnis

Abb. 1 Sagittalschnitt durch den humanen Hirnstamm.....	10
Abb. 2 Vorgeschlagene Karte der Motoneuronen für einzelne extraokuläre Muskeln beim Menschen, dargestellt in vier repräsentativen Ebenen von kaudal nach rostral.....	17
Abb. 3 „Screenshot“ der Arbeitsfläche am Panoramic Viewer	27
Abb. 4 Funktion „Marker Counter Statistic“	28
Abb. 5 Darstellung der Subgruppen des nIII in der Bildanalyse-Software HistoQuant	30
Abb. 6 „Screenshots“ definierter Kernareale mit der Bildanalyse-Software HistoQuant.....	32
Abb. 7 Detailaufnahme PSP-typischer neuropathologischer Veränderungen	33
Abb. 8 Unterscheidung AT8-Immunfärbung vs. Lipofuszin.....	34
Abb. 9 Kontrollfall KO-1	34
Abb. 10 Kontrollfall KO-2	35
Abb. 11 AT8-Immunfärbung in den prämotorischen Blickzentren RIMLF und PPRF	37
Abb. 12 Detailaufnahme von Neuronen, Gliazellen und Fasern mit AT8-Immunfärbung und Hämalan-Gegenfärbung	39
Abb. 13 AT8-positive Neuronenpopulation im Vergleich des rechten und linken nVI.....	40
Abb. 14 Vergleichende quantitative Analyse AT8-positiver Neurone im Nucleus-oculomotorius-Komplex.....	42
Abb. 15 Vergleichende quantitative Analyse AT8-positiver Neurone im nIV	43
Abb. 16 Vergleichende quantitative Analyse AT8-positiver Neurone im nVI	44
Abb. 17 Vergleich des Anteils AT8-positiver Neurone für vertikale und horizontale Augenbewegungen.....	45
Abb. 18 HistoQuant-Analyse des Flächenanteils AT8-positiver Strukturen im CCN	47
Abb. 19 HistoQuant-Analyse des Flächenanteils paariger Kernareale im Seitenvergleich	48
Abb. 20 Automatische HistoQuant-Analyse vs. manuelle quantitative Analyse der Neurone	50
Abb. 21 Automatische HistoQuant-Analyse vs. manuelle quantitative Analyse der Neurone in nIII, nIV und nVI.....	52

Tabellenverzeichnis

Tab. 1 Übersicht PSP-Fälle	21
Tab. 2 Übersicht Kontrollfälle.....	22
Tab. 3 Stadieneinteilung anhand der Schwere der Augenbewegungsstörungen	26
Tab. 4 Semiquantitative Analyse der AT8-positiven Neurone in RIMLF und PPRF.....	37

Abkürzungsverzeichnis

a.m.	ante mortem
Abb.	Abbildung
AD	Alzheimer Erkrankung (engl.: „Alzheimer disease“)
AGD	Silberkornkrankheit (engl.: „Argyrophilic grain disease“)
ALS	Amyotrophe Lateralsklerose
Aqua dest.	destilliertes Wasser (lat.: „aqua destillata“)
AT8	monoklonaler Maus anti-humaner PHF-Tau Antikörper
BP	Blickparese
CBD	kortikobasale Degeneration (engl.: „corticobasal degeneration“)
CBs	Einschlüsse in Oligodendroglia (engl.: „coiled bodies“)
CCN	Nucleus caudalis centralis
CERAD	„Consortium to Establish a Registry for Alzheimer’s Disease“
CEN	zentrale Gruppe des Nucleus oculomotorius
CG	Griseum centrale
ChAT	Cholinacetyltransferase
DAB	Diaminobenzidin
DL	dorsolaterale Gruppe des Nucleus oculomotorius
DM	dorsomediale Gruppe des Nucleus oculomotorius
EWcp	zentral projizierende Neurone des Nucleus Edinger-Westphal
EWpg	Nucleus Edinger-Westphal mit dem Sitz der präganglionären Neuronen des Ganglion ciliare
FTLD	frontotemporale Lobärdegeneration (engl.: „frontotemporal lobar degeneration“)
FTDP	familiären Frontotemporalen Demenz mit Parkinsonismus
FTDP-17	FTDP mit Nachweis von Mutationen im Mikrotubuli assoziiertem Tau-Protein auf Chromosom 17

H-BP	horizontale Blickparese
HCL	Salzsäure
HRP	Meerrettichperoxidase (engl.: „Horseradish Peroxidase“)
IPMDS-PSP	“International Parkinson Disease and Movement Disorder Society PSP study group”
INC	Nucleus interstitialis Cajal
INT	internukleäre Neurone
IO	Musculus obliquus inferior
IR	Musculus rectus inferior
KU	Zeitpunkt der letzten körperlichen Untersuchung a.m. in Monaten
LP	Musculus levator palpebrae
LR	Musculus rectus lateralis
M	Mol
M.	Musculus
MAPT	Mikrotubuli assoziiertes Tau-Protein (engl.: „microtubule associated protein tau“)
MB	Corpus mamillare
MIF	mehrfach-innervierte Muskelfasern (engl.: „multiple-innervated muscle fibers“)
mind.	mindestens
MLF	Fasciculus longitudinalis medialis (engl.: „medial longitudinal fascicle“)
MR	Musculus rectus medialis
MRT	Magnetresonanztomographie
MT	Tractus mamillothalamicus
n	gibt Auskunft über die Anzahl der ausgewerteten Schnitte
N	gibt die Anzahl der PSP-Fälle innerhalb eines Stadiums an
ND	Nucleus Darkschewitsch
NFT	neurofibrilläre Bündel (engl.: „neurofibrillary tangles“)

NIA-AA	„National Institute on Aging and Alzheimer's Association“
NINDS	„National Institute of Neurological Disorders and Stroke“
nIII	Nucleus oculomotorius
NIII	Nervus oculomotorius
nIV	Nucleus trochlearis
NIV	Nervus trochlearis
nVI	Nucleus abducens
NVI	Nervus abducens
nXII	Nucleus hypoglossus
NP	Nucleus Perlia
NPH	Nucleus prepositus hypoglossi
NRTP	Nucleus reticularis tegmenti pontis
NT	neuropile Fäden (engl.: „neuropil thread“)
OKR	optokinetischer Reflex
PC	Commissura posterior
PBS	Phosphat-gepufferte Kochsalzlösung (engl.: „phosphate buffered saline“)
PHF-Tau	paarige helikale Filamente (engl.: „paired helical filaments“), hyperphosphoryliertes Tau-Protein
PMT	Paramedianer-Trakt Neurone
PPRF	paramediane pontine Formatio reticularis
PSP	Progressive supranukleäre Blickparese
PSP-CBD	PSP mit kortikobasaler Degeneration (engl.: „corticobasal degeneration“)
PSP-CBS	PSP mit vorherrschendem kortikobasalem Syndrom (engl.: „corticobasal syndrome“)
PSP-F	PSP mit vorherrschender frontaler Präsentation

PSP-OM	PSP mit vorherrschender Fehlfunktion der Augenmotorik (engl.: „ocular motor dysfunction“)
PSP-P	PSP mit Parkinson Syndrom
PSP-PI	PSP mit vorherrschender posturaler Instabilität
PSP-PGF	PSP mit zunehmendem „Einfrieren“ von Bewegungsabläufen (engl.: „progressive gait freezing“)
PSP-RS	klassische Form der PSP, das Richardson-Syndrom
PSP-SL	PSP mit überwiegender Rede- / Sprachstörung (engl.: „speech / language disorder“)
RF	Formatio reticularis
RIMLF	rostraler interstitieller Kern des Fasciculus longitudinalis medialis der mesencephalen Formatio reticularis
RIP	Nucleus raphe interpositus
RN	Nucleus ruber
ROI	Region von Interesse (engl.: „region of interest“)
RT	Raumtemperatur
SC	Colliculus superior
SCP	Pedunculus cerebellaris superior
SIF	einfach-innervierte Muskelfasern (engl.: „single-innervated muscle fibers“)
SNpr	Substantia nigra pars reticulata
SO	Musculus superior obliquus
SPSP	„Stroke and Society for PSP“
SR	Musculus rectus superior
TAs	Einschlüsse in den Astrozyten (engl.: „tufted astrocytes“)
Tab.	Tabelle
TAIs	TA-ähnliche Astrozyten Einschlüsse (engl.: „TA-like astrocytic inclusions“)

TBS	Tris-gepufferte Kochsalzlösung (engl.: „tris buffered saline“)
TDP-43	43-kDA-TAR-DNA-Bindungsprotein-Pathologie
TR	Tractus retroflexus
V.a.	Verdacht auf
V-BP	vertikale Blickparese
vgl.	vergleiche
VEN	ventrale Gruppe des Nucleus oculomotorius
VOR	vestibulo-okulärer Reflex
vs.	versus
Z.n.	Zustand nach

1 Einleitung

1.1 Progressive supranukleäre Blickparese

Der klassische Vertreter der progressiven supranukleäre Blickparese (PSP) ist das Richardson-Syndrom (PSP-RS), es wird auf Grund der Erstbeschreiber John Steele, Clifford Richardson und Jerzy Olszewski auch als Steele-Richardson-Olszewski-Syndrom bezeichnet (Steele et al., 1964; Williams und Lees, 2009). Bei PSP-Erkrankten wird oft im Krankheitsverlauf eine vertikale Blickparese diagnostiziert (Litvan et al., 1996a). Vor dem Hintergrund der relativ gut untersuchten prämotorischen Netzwerke zur Generation von Augenbewegungen liefert dies die Grundlage der vorliegenden Arbeit, in der die Motoneurone der äußeren Augenmuskeln auf degenerative Veränderungen untersucht werden (Büttner und Büttner-Ennever, 2006; Bhidayasiri et al., 2001; Ramat et al., 2007; Horn und Leigh, 2011).

1.1.1 Epidemiologie

Die PSP tritt meist in der zweiten Lebenshälfte auf und nimmt einen fortschreitenden Verlauf (Litvan et al., 1996a). Die durchschnittliche Krankheitsdauer wird von Dickson et al. mit etwa 7 Jahren beschrieben (Dickson et al., 2007). Das mittlere Überleben wird mit 7,3 Jahren angegeben (Golbe und Ohman-Strickland, 2007). Die Prävalenz für PSP wurde in mehreren Studien bevölkerungsbezogen ermittelt. Sie variiert von 1,0 bis 17,3/100000 Einwohner, wobei die Ergebnisse darauf hindeuten, dass die wahre Prävalenz aufgrund von nicht diagnostizierten oder fehldiagnostizierten Fällen möglicherweise unterschätzt wird (Golbe et al., 1988; Schrag et al., 1999; Nath et al., 2001; Takigawa et al., 2016). Unter Einbeziehung von PSP-Subtypen erhielt Takigawa et al. für Yonago (Japan) eine geschlechts- und altersadaptierte Prävalenz von 17,26/100.000 Einwohnern mit nahezu identischen Verhältnissen für beide Geschlechter (Takigawa et al., 2016). In einer groß angelegten Autopsie-Studie der „Society for Progressive Supranuclear Palsy“ der Gehirnbank der Mayo-Klinik waren allerdings mehr Männer als Frauen (227 zu 195) betroffen (Dickson et al., 2007), so dass die geschlechtsspezifische Betroffenheit bei Erkrankten mit PSP weiterhin unklar bleibt (Takigawa et al., 2016).

1.1.2 Ätiologie

Die PSP zählt wie die Alzheimer Erkrankung (AD, engl.: „Alzheimer disease“), der Morbus Pick, die Silberkornkrankheit (AGD, engl.: „Argyrophilic grain disease“) und die kortikobasale

Degeneration (CBD, engl.: „corticobasal degeneration“) zu den Tau-Pathologien (Yoshida, 2013). Wahrscheinlich tragen sowohl Umwelteinflüsse als auch eine genetische familiäre Belastung zum Risiko der Entwicklung einer Tauopathie bei (Donker Kaat et al., 2009; Stamelou et al., 2010; Höglinger et al., 2011). Auch ein niedriges Bildungsniveau kann das Risiko für die Entwicklung einer PSP erhöhen (Golbe et al., 1996). Weiterhin wird eine Dysfunktion der Mitochondrien als möglicher Risikofaktor diskutiert (Stamelou et al., 2010). Im Gegensatz dazu konnten Vidal et al. in einer Fallstudie keine signifikanten Umweltrisikofaktoren identifizieren (Vidal et al., 2009).

Das genetische Risiko für die PSP ist teilweise abhängig von Veränderungen in einem Inversionspolymorphismus, der unter anderem das MAPT-Gen (engl.: „microtubule associated protein tau“) enthält, welches für das Tau-Protein kodiert (Stefansson et al., 2005; Höglinger et al., 2011). Weiterhin gibt es Anhaltspunkte dafür, dass auch andere Mutationen eine Rolle spielen könnten, wie zum Beispiel die DCTN1-Mutation (Caroppo et al., 2014).

1.1.3 Molekularbiologie

Auf molekularer Ebene zeichnet sich die PSP-Pathologie durch Einschlüsse von abnormal hyperphosphoryliertem Tau-Protein und neurofibrillären Filamenten in Neuronen und Gliazellen aus und zählt deshalb zu den Tauopathien (Yoshida, 2013).

Das Tau-Protein wurde erstmals 1975 beschrieben (Weingarten et al., 1975). Es handelt sich hierbei um ein Protein, das durch eine Kinase phosphoryliert werden kann und mit Mikrotubuli assoziiert ist (Cleveland et al., 1977; Dickson, 2012). Auf dem MAPT-Gen des humanen Chromosoms 17 wird das Tau-Protein kodiert (Buée et al., 2000; Ke et al., 2019). In der Literatur wird die Selbstaggregation des Tau-Proteins im Zusammenhang mit der Hyperphosphorylierung des Tau-Proteins und der damit verbundenen reduzierten Interaktion mit Tubulin als mögliche Ursache diskutiert (Hasegawa, 2016).

In einem erwachsenen Gehirn können sechs Isoformen des Tau-Proteins nachgewiesen werden, die durch alternatives Spleißen der mRNA zustande kommen (Goedert et al., 1989a, b; Hasegawa, 2016). Das Tau-Protein besitzt in der Mikrotubuli bindenden Domäne 3-mal 31 „Aminosäure-Wiederholungen“ (3R, engl.: „3-repeat“) oder 4-mal 31 „Aminosäure-Wiederholungen“ (4R, engl.: „4-repeat“) (Williams und Lees, 2009, zitiert nach Goedert, 2004). In der Regel ist die Konzentration zwischen 3R und 4R in einem gesunden adulten Gehirn ausgeglichen (Williams und Lees, 2009, zitiert nach Goedert, 2004). In mehreren Tau-

Pathologien konnte beobachtet werden, dass eine Dysregulation des alternativen Spleißens von Exon 10 zu einem Ungleichgewicht der beiden Tau-Isoformen 3R und 4R führt (Gu et al., 2017). Es existieren sogar krankheitsspezifische Isoformen des Tau-Proteins, so lagern sich zum Beispiel bei PSP vor allem 4R-Tau-Isoformen zu Filamenten zusammen (Buée und Delacourte, 1999).

1.1.4 Neuropathologie der PSP

Für die Diagnose der PSP gibt es keine klaren klinischen Merkmale zu Lebzeiten, wobei jedoch zunehmend Studien existieren, die ein „Staging“ anhand der vielfältigen Symptome vornehmen (Piot et al., 2020). Bisher existiert abgesehen von der neuropathologischen Untersuchung kein anderes diagnostisches Verfahren, das die PSP mit einer nahezu hundertprozentigen Sensitivität und Spezifität nachweisen kann (Höglinger et al., 2017). Auch die neuen diagnostischen IPMDS-PSP-Kriterien akzeptieren die neuropathologischen Untersuchungen als Goldstandard, um die PSP als Krankheitsentität zu definieren (Hauw et al., 1994; Litvan et al., 1996a, b; Höglinger et al., 2017).

Charakteristisch für die PSP sind neurofibrilläre Bündel (NFTs, engl.: „neurofibrillary tangles“), Einschlüsse in den Oligodendrozyten, sogenannte „coiled bodies“ (CBs), Einschlüsse in den Astrozyten, sogenannte „tufted astrocytes“ (TAs), und neuropile Fäden (NTs, engl.: „neuropil thread“) in bestimmten subkortikalen Regionen, Hirnstammkernen und dem Nucleus dentatus (Litvan et al., 1996c; Dickson et al., 2007) (vgl. Abb. 7, vgl. 3.1).

Um die Diagnose PSP neuropathologisch stellen zu können, werden die „National Institute of Neurological Disorders and Stroke“ (NINDS)-Kriterien angewendet (Litvan et al., 1996c). Die Diagnose der klassischen PSP-RS im Sinne ihrer Erstbeschreiber Steele, Richardson und Olszewski (Steele et al., 1964) kann nur unter bestimmten Kriterien gestellt werden.

Es muss eine hohe Dichte an NFTs und NTs in Substantia nigra, Globus pallidus, Nucleus subthalamicus oder Pons nachgewiesen werden. Drei der vier genannten Areale müssen betroffen sein, um die Diagnose PSP stellen zu können. Zudem müssen mindestens drei der folgenden Areale, wie Striatum, okulomotorischer Komplex, Medulla, Nucleus dentatus des Zerebellums eine Pathologie aufweisen. Darüber hinaus muss die klinische Anamnese mit der Pathogenese der PSP übereinstimmen (Litvan et al., 1996c).

Der Nachweis von TAs wird in der Literatur als ein unterstützendes Merkmal für das Vorhandensein einer PSP gewertet (Hauw et al., 1994; Ikeda et al., 2018). Das Vorkommen von

TAs wurde in mehreren Studien untersucht und wird vor allem im primär motorischen Kortex, parietalen Kortex, Putamen, Nucleus caudatus, Globus pallidus, Substantia nigra, Nucleus ruber und Nucleus olivaris inferior beschrieben und stimmt damit nur teilweise mit dem Auftreten der NFTs überein (Dickson et al., 2002; Hattori et al., 2003; Iwasaki et al., 2004; Armstrong et al., 2007; Ito et al., 2008; Dickson et al., 2011; Ikeda et al., 2018).

Es werden relativ wenige PSP-Erkrankte im frühen Stadium erkannt, möglicherweise auch auf Grund der klinischen Heterogenität (Boxer et al., 2017). Ein einheitliches neuropathologisches „Staging“ wie bei AD (Braak et al., 2006) wurde erst kürzlich anhand des Verteilungsmusters von AT8-positiven Neuronen und Gliazellen in verschiedenen Regionen bei verschiedenen Subtypen entwickelt (Kovacs et al., 2020). Zudem wurden erste Ansätze zu einer Klassifizierung der PSP anhand der klinischen Symptome veröffentlicht (Piot et al., 2020).

Aus neuropathologischer Sicht weisen PSP-Syndrome mit führender kortikaler Symptomatik wie die PSP mit kortikobasaler Symptomatik (PSP-CBS) (Ling et al., 2014), die PSP mit überwiegender Rede-/Sprachstörung (PSP-SL) (Josephs et al., 2014a) und die PSP mit vorherrschender frontaler Präsentation (PSP-F) entsprechend ihrer klinischen Symptomatik eine ausgeprägte kortikale Tau-Pathologie auf (Boxer et al., 2017). Andererseits zeigen die PSP mit vorherrschendem Parkinsonsyndrom (PSP-P) und die PSP mit reiner Akinesie und Gangstörungen (früher PAGF, jetzt PSP-PGF) eine stärkere Degeneration im Globus pallidus, Nucleus subthalamicus und der Substantia nigra (Owens et al., 2016; Boxer et al., 2017). Bei der PSP-RS zeigt sich primär eine neuronale Tau-Akkumulation in subkortikalen Regionen und dem Hirnstamm mit einer oligodendrogliale Beteiligung des Globus pallidus und einer astroglialen Beteiligung des Striatums (Kovacs et al., 2020).

Die unterschiedlichen PSP-Syndrome werden genauer in 1.1.5 erläutert.

1.1.5 **Klinische Diagnosekriterien**

Initial wurde die typische Form der PSP, die PSP-RS von vier „atypischen PSP“-Formen abgegrenzt (Williams und Lees, 2009). 1. Die PSP-P, bei der Parkinson-Symptome wie Tremor, ein mäßiges Ansprechen auf L-Dopa und ein asymmetrischer Beginn charakteristisch sind (Williams et al., 2005). Erst im späteren Krankheitsverlauf kommt es zu Blickparese und Stürzen (Williams und Lees, 2009). 2. Die PSP mit kortikobasaler Symptomatik (PSP-CBS), die durch asymmetrische Apraxie, Dystonie, kortikal gesteuerten Sensibilitätsverlust und das Nicht-Ansprechen auf L-Dopa geprägt ist (Williams und Lees, 2009). 3. Die PSP mit reiner

Akinesie, die sich vor allem auf die Sprache, das Schreiben und den Gang auswirkt und nicht auf L-Dopa anspricht (Williams und Lees, 2009). 4. Ferner existiert die PSP, die mit fortschreitender Aphasie einhergeht und bei der vor allem die langsame Initiation von Bewegungen und Sprache eine Rolle spielt, die spätere PSP-SL (Williams und Lees, 2009; Höglinger et al., 2017). Mit der Berücksichtigung zusätzlicher Kriterien können weitere PSP-Dominanztypen unterschieden werden (vgl. 1.1.5.2).

1.1.5.1 NINDS-SPSP-Kriterien

Das „National Institute of Neurological Disorders“ und die „Society for PSP“ hatten bei einem internationalen Workshop eindeutige und allgemein akzeptierte Diagnose-Kriterien für die PSP festgelegt (Litvan et al., 1996a). Die NINDS-SPSP-Kriterien (NINDS, engl.: „National Institute of Neurological Disorders“, SPSP, engl.: „Stroke and Society for PSP“) ergeben drei Grade diagnostischer Sicherheit mit der möglichen, der wahrscheinlichen und der eindeutigen PSP. Die *mögliche PSP* definiert sich durch den Beginn mit dem 40. Lebensjahr oder später und dem Vorhandensein einer fortschreitenden Störung entweder mit einer vertikalen supranukleären Blickparese oder mit einer Verlangsamung der vertikalen Sakkaden und einer ausgeprägten posturalen Instabilität mit Stürzen im ersten Jahr nach Krankheitsbeginn. Anzeichen anderer Erkrankungen, die diese Eigenschaften erklären könnten, wie beispielsweise eine Lewy-Körper-Demenz oder eine Multisystematrophie et cetera müssen ausgeschlossen werden. Die *wahrscheinliche PSP* zeichnet sich durch eine vertikale supranukleäre Blickparese, eine deutliche Haltungsinstabilität mit Stürzen im ersten Jahr seit Krankheitsbeginn und die Merkmale einer möglichen PSP aus. Die *eindeutige PSP* setzt eine Vorgeschichte mit wahrscheinlicher oder möglicher PSP voraus und ergibt histopathologisch den Nachweis für eine typische PSP. Zudem werden Kriterien, die die Diagnose einer PSP unterstützen berücksichtigt (Litvan et al., 1996a).

1.1.5.2 IPMDS-PSP-Kriterien

Die NINDS-SPSP-Kriterien besitzen eine ausgezeichnete Spezifität, allerdings ist ihre Sensitivität im Hinblick auf die unterschiedlichen PSP-Varianten gering (Litvan et al., 1996a; Höglinger et al., 2017), so dass die „International Parkinson Disease and Movement Disorder Society PSP study group“ (IPMDS-PSP) 2017 neue klinische Diagnosekriterien für die PSP, die sogenannten IPMDS-PSP Kriterien, veröffentlicht hat (Höglinger et al., 2017).

Es wurden zwingende Einschlusskriterien wie Lebensalter von 40 Jahren oder älter zu Beginn der ersten PSP-bedingten Symptome, sporadisches Auftreten und allmähliches Fortschreiten der Symptome definiert. Weiterhin wurden zwingende Ausschlusskriterien definiert, die auf klinischen, laborchemischen, genetischen und bildgebenden Untersuchungen beruhen. Beispielsweise sollten unklare Halluzinationen, ungeklärte Beeinträchtigung des episodischen Gedächtnisses, ein plötzliches Einsetzen oder schnelles Fortschreiten von Symptomen eher an eine vaskuläre Ätiologie, eine AD, eine Multisystematrophie, eine Autoimmunenzephalitis, eine Lewy-Körper-Demenz, eine metabolische Enzephalopathie, eine Prionenerkrankung et cetera denken lassen (Höglinger et al., 2017).

Es werden vier Kerndomänen als klinische Hauptmanifestationen festgelegt (Höglinger et al., 2017). Die Fehlfunktion der Augenmotorik (O), die posturale Instabilität (P), die Akinesie (A) und die kognitive Fehlfunktion (C). Jede Domäne wird in Stufen von 1 (am höchsten) bis 3 (am niedrigsten) eingeteilt, inwieweit die Diagnose einer PSP unterstützt wird. Zusätzlich existieren unterstützende Merkmale (CC) wie beispielsweise ein Nicht-Ansprechen auf L-Dopa, Dysphagie, Photophobie et cetera. Die diagnostische Sicherheit der PSP wird durch Kombination von klinischen Merkmalen und klinischen Hinweisen erhalten. Die Einteilung erfolgt in die eindeutige, die wahrscheinliche, die mögliche und die suggestive PSP. Der klinische vorherrschende Typ wird anhand der Kombination der klinischen Merkmale bestimmt. Auf diese Weise wird in die PSP mit Richardson-Syndrom (PSP-RS), die PSP mit vorherrschender Störung der Augenmotorik (PSP-OM, engl.: „ocular motor dysfunction“), die PSP mit vorherrschender posturaler Instabilität (PSP-PI), die PSP mit vorherrschendem Parkinson (PSP-P), die PSP mit vorherrschender frontaler Präsentation (PSP-F), die PSP mit vorherrschendem kortikobasalem Syndrom (PSP-CBS) und die PSP mit überwiegend Rede-/Sprachstörung (PSP-SL) unterschieden (Höglinger et al., 2017).

Die PSP-RS und die PSP-OM zeichnen sich beide durch ausgeprägte okulomotorische Defizite aus, die PSP-RS ist durch eine zusätzliche posturale Instabilität gekennzeichnet (vgl. Höglinger et al., 2017).

Während die IPMDS-PSP-Kriterien bei der Unterscheidung der PSP von anderen Erkrankungen recht nützlich sind, benötigt es wohl noch eine weitere Verfeinerung dieser Kriterien zur Unterscheidung zwischen den einzelnen PSP-Phänotypen (Shoeibi et al., 2019).

1.1.6 **Symptome der PSP-RS**

Als erste klinische Symptome der klassischen PSP-RS, die in der vorliegenden Arbeit im Vordergrund steht, zeigen sich ab dem mittleren oder späten Lebensalter eine vertikale Blickparese, die das wichtigste Unterscheidungsmerkmal zu anderen Erkrankungen darstellt (Litvan et al., 1996b). Weitere Kardinalsymptome der PSP sind posturale Instabilität, axiale Rigidität, Dysphagie und Dysarthrie, jedoch kein Tremor (Steele et al., 1964; Höglinger et al., 2017). Die PSP wird manchmal auch zu den „Parkinson-Plus“-Störungen gezählt, da sie klinische Merkmale umfasst, die über die typische Symptomatik eines Morbus Parkinson hinausgehen, wie beispielsweise das Vorhandensein einer vertikalen Blickparese (Steele et al., 1964; Dickson, 2012). Als diagnostisch richtungsweisend in Abgrenzung zum Morbus Parkinson wurde das Nichtansprechen bzw. geringe Ansprechen auf dopaminerge Medikamente beschrieben (Litvan et al., 1996a; Williams und Lees, 2009).

Im Folgenden soll auf die Augenbewegungstypen eingegangen werden, da das Auftreten von Blickparesen vor dem Hintergrund der relativ gut untersuchten prämotorischen Netzwerke zur Generation von Augenbewegungen die Grundlage der vorliegenden Arbeit liefert.

1.1.7 **Okulomotorik**

1.1.7.1 **Augenbewegungstypen**

Beim Menschen lassen sich neben der Augenfixation fünf Augenbewegungstypen unterscheiden. Dazu zählen die Sakkaden, der vestibulookuläre Reflex (VOR), der optokinetische Reflex (OKR), die langsamen Augenfolgebewegungen und die Vergenz (Horn und Adamczyk, 2012).

Sie alle werden über anatomisch voneinander getrennte neuronale Kreise generiert, wobei die Motoneurone in den Augenmuskelkernen die gemeinsame Endstrecke bilden (Horn und Adamczyk, 2012). Durch den OKR und den VOR ist eine Bildstabilisierung bei Eigen- und Umgebungsbewegungen möglich (Masseck und Hoffmann, 2009). Der VOR wird durch vestibuläre Signale vermittelt, die durch Rotation oder Translation von Kopf und Körper ausgelöst werden und zu kompensatorischen Augenbewegungen führen (Sparks, 2002). Man unterscheidet einen angulären VOR, der über die Reizung der Bogengänge ausgelöst wird, von einem linearen VOR, der über die Reizung von Sacculus und Utriculus erfolgt (Leigh und Zee, 2015). Der anguläre und der lineare VOR sind beide wichtig für eine klare Sicht, indem sie das gesehene Bild während kurzer Kopfbewegungen, durch kompensatorische Augenbewegungen

auf der Retina stabil halten (Chen et al., 2010). Der VOR wird durch den OKR ergänzt. Zu einer optokinetischen Stimulation kommt es während einer anhaltenden Eigenbewegung des Kopfes, der OKR stabilisiert dabei das gesehene Bild auf der Retina (Horn und Leigh, 2011). Sakkaden erfolgen als schnelle Augenbewegungen zwischen der Fixierung von Blickzielen. Sie treten auch als schnelle Phasen des optokinetischen oder vestibulären Nystagmus auf (Horn und Leigh, 2011). Langsame Folgebewegungen (engl.: „smooth pursuit“) erlauben die Fixierung kleiner bewegter Blickziele (Leigh und Zee, 2015; Horn und Leigh, 2011). Vergenzbewegungen sind die einzigen diskonjugierten Augenbewegungen, bei denen sich die Augen aufeinander zubewegen, um ein einziges Objekt auf beiden Foveae zu halten, wie zum Beispiel bei der Fixierung naher Objekte (Leigh und Zee, 2015).

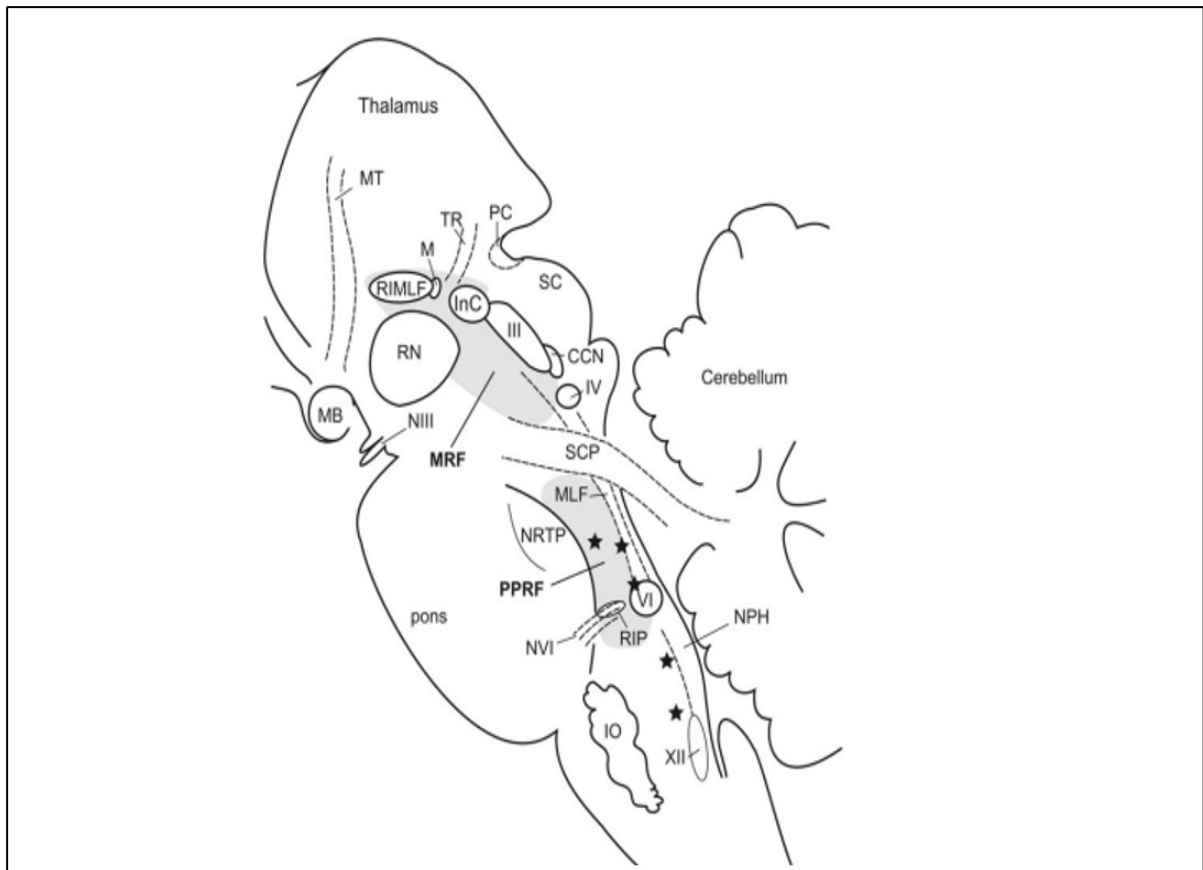
1.1.7.2 Augenbewegungsstörungen bei PSP

Im Anfangsstadium der PSP werden die vertikalen Sakkaden in beide Richtungen typischerweise immer langsamer (Bhidayasiri et al., 2001; Chen et al., 2010). Im weiteren Verlauf sind auch die horizontalen Sakkaden betroffen, welche nur noch langsam und hypometrisch ausgeführt werden können (Leigh und Zee, 2015). Zusätzlich treten bei PSP sogenannte „square wave jerks“ auf, das sind Augenbewegungen die mit einer Sakkade beginnen, die vom Ziel wegführt und mit einer „Rückkehrrsakkade“ das Auge wieder auf das initiale Ziel lenken (Otero-Millan et al., 2013). Die „square wave jerks“ kommen in der gesunden Bevölkerung auch vor, zeichnen sich aber durch ihre erhöhte Häufigkeit und Größe bei bestimmten Parkinson-Erkrankungen aus (Rascol et al, 1991; Otero-Millan et al., 2013). Bei der PSP zeigen sich die „square wave jerks“ verlangsamt und weisen interessanterweise eine verminderte vertikale Komponente auf (Otero-Millan et al., 2013). Weiterhin können Lidbewegungsstörungen auftreten, wie beispielsweise in Form eines Blepharospasmus, einer Lidapraxie oder einer verminderten Blinzelfrequenz bei starkem Lichteinfall (Armstrong, 2011; Leigh und Zee, 2015).

Im Endstadium der PSP kann es zum Verlust aller Augenbewegungen kommen, wobei der VOR und langsame Augenfolgebewegungen noch am längsten erhalten bleiben (Das und Leigh, 2000; Leigh und Zee, 2015).

1.2 Prämotorische Netzwerke zur Generierung von Sakkaden und VOR

Die übergeordneten Zentren wie die Basalganglien, der Colliculus superior (SC), der rostrale interstitielle Kern des Fasciculus longitudinalis medialis der mesenzephalen Formatio reticularis (RIMLF), die paramediane pontine Formatio reticularis (PPRF) und der Nucleus interstitialis Cajal (INC) spielen eine große Rolle bei der Initiierung von Blickbewegungen (Übersicht: Sparks, 2002). Diese Kerne schließen auch relevante Areale der oben genannten NINDS-Kriterien ein, und werden im Folgenden kurz beschrieben. Dazu zeigt Abb. 1 einen Überblick der prämotorischen Hirnstammareale, die bei der Generierung von Sakkaden beim Primaten eine Rolle spielen.



Nachdruck aus “The anatomy and physiology of the ocular motor system” von Horn, A. K. and R. J. Leigh (2011), Handbook of Clinical Neurology Vol 102, Seite 21-69, Copyright (2011), mit Genehmigung von Elsevier

Abb. 1 Sagittalschnitt durch den humanen Hirnstamm

Es werden die Regionen dargestellt, die für die Kontrolle der vertikalen und horizontalen Blickbewegungen wichtig sind: Die mesenzephalische Formatio reticularis (MRF) enthält den rostralen interstitiellen Kern des Fasciculus longitudinalis medialis (RIMLF), die M-Gruppe (M) und den Nucleus interstitialis Cajal (INC), die den vertikalen Blick kontrollieren und die damit einhergehenden Lidbewegungen steuern. Die paramediane pontine Formatio reticularis (PPRF) enthält die exzitatorischen und inhibitorischen Burst-Neurone für den horizontalen Blick sowie die Omnipause-Neurone im Nucleus raphe interpositus (RIP). Der Nucleus prepositus hypoglossi (NPH) erstreckt sich zwischen dem Nucleus hypoglossus (XII) und dem Nucleus abducens (VI). Die Sternchen zeigen die Position der Zellgruppen des Paramedian-Traktes an, die zum Flocculus projizieren. Nucleus oculomotorius (III), Nucleus trochlearis (IV), Nucleus abducens (VI), Nucleus centralis caudalis (CCN), Griseum centrale (CG), Nucleus interstitialis Cajal (INC), Oliva inferior (IO), M-Gruppe (M), Corpus mamillare (MB), Fasciculus longitudinalis medialis (MLF), Tractus mamillothalamicus (MT), Nucleus Darkschewitsch (ND), Fasern des Nervus oculomotorius (NIII), Fasern des Nervus abducens (NVI), Nucleus prepositus hypoglossi (NPH), Nucleus reticularis tegmenti pontis (NRTTP), Commissura posterior (PC), Formatio reticularis (RF), Nucleus ruber (RN), Colliculus superior (SC), Pedunculus cerebellaris superior (SCP), Tractus retroflexus (TR) (Horn und Leigh, 2011).

1.2.1 Basalganglien

Die Basalganglien spielen bei der Initiation von Augenbewegungen eine wichtige Rolle. Der Nucleus caudatus und das Putamen projizieren vermutlich mit GABAergen Verbindungen auf die nicht dopaminerge Substantia nigra pars reticulata (SNpr) (Watanabe und Munoz, 2011; Leigh und Zee, 2015). Die Neurone in der SNpr bewirken eine GABAerge tonische Hemmung der Neurone in den tiefen Schichten des SC und erhalten erregende Projektionen aus dem

Nucleus subthalamicus (Hikosaka und Wurtz, 1983; Matsumura et al., 1992; Horn und Leigh, 2011). Erst wenn die SNpr ihrerseits gehemmt wird, kommt es zur Auslösung einer Sakkade (Leigh und Zee, 2015).

1.2.2 **Colliculus superior**

Der dorsolaterale präfrontale Kortex sowie das frontale, parietale und supplementäre Augenfeld projizieren auf den Colliculus superior (SC) (Lynch et al., 1985; Segraves und Goldberg, 1987; Stanton et al., 1988; Huerta und Kaas, 1990; Horn und Leigh, 2011). Der SC ist eine mehrschichtige Struktur mit kommissuralen Projektionen (Takahashi et al., 2007), der das Tectum des Mittelhirns bildet (Basso und May, 2017). Die Neurone in den dorsalen Schichten erhalten visuelle Eingänge über die Retina, während die ventralen Schichten zu den prämotorischen Arealen zur Auslösung von Augenbewegungen in die *Formatio reticularis* projizieren (Übersicht: Sparks, 2002; Moschovakis et al., 1988; Moschovakis und Highstein, 1994; Horn, 2006). Beim Primaten hat man gezeigt, dass die ventralen Schichten des SC eine motorische Karte enthalten, die die Größe und Richtung der Sakkaden repräsentiert und durch Mikrostimulation induziert werden (Büttner-Ennever et al., 1999; Horn und Leigh, 2011). Hierbei bewirken Neurone im rostralen Pol dieser motorischen Karte über ihre direkte Projektion zu den Omnipause-Neuronen eine Blickfixation (Büttner-Ennever et al., 1999; Takahashi et al., 2005a, b; Horn und Leigh, 2011). Die mehr kaudal gelegenen Neuronen projizieren zu den Burst-Neuronen in der PPRF und RIMLF, wodurch Sakkaden ausgelöst werden (Moschovakis et al., 1988; Sugiuchi et al., 2005; Shinoda et al., 2008; Horn, 2006).

1.2.3 **Rostraler interstitieller Kern des Fasciculus longitudinalis medialis**

Vertikale und torsionale Sakkaden werden im rostralen interstitiellen Kern des Fasciculus longitudinalis medialis der mesenzephalen *Formatio reticularis* (RIMLF) generiert (Büttner et al., 1977; Büttner-Ennever und Büttner, 1978). Das kaudale Ende des RIMLF wird von den dorsoventral ziehenden Fasern des Tractus retroflexus markiert, das rostrale Ende durch die kreuzenden Fasern des Tractus mamillothalamicus (Abb. 1) (Horn, 2006).

Jeder der paarig angelegten RIMLFs enthält Neurone, die entweder bei aufwärts gerichteten (Up-Burst-Neurone) oder bei abwärts gerichteten Sakkaden hochfrequent feuern (Büttner et al., 1977; Villis et al., 1989; Horn und Büttner-Ennever, 1998). Mit Trakt-Tracing und kombinierten Immunfärbungen konnte am Rhesusaffen gezeigt werden, dass die Burst-Neurone von einer

extrazellulären Matrix in Form von perineuronalen Netzen umgeben sind und das Kalziumbindende Protein Parvalbumin enthalten, womit diese Neurone auch beim Menschen identifiziert werden können (Horn et al., 2003a; Adamczyk et al., 2015).

1.2.4 **Paramediane pontine Formatio reticularis**

Die paramediane pontine Formatio reticularis (PPRF) befindet sich rostral zum Nucleus abducens im pontinen Tegmentum (Strassman et al., 1986a; Horn et al., 1995; Leigh und Zee, 2015). Die rostrale PPRF enthält die erregenden prämotorischen Burst-Neurone, die monosynaptisch auf die Motoneurone und internukleären Neurone im Nucleus abducens projizieren und horizontale Sakkaden generieren (Sparks, 2002; Leigh und Zee, 2015). Im kaudalen Teil der PPRF, dem Nucleus paragigantocellularis dorsalis, liegen inhibitorische Burst-Neurone, die ebenfalls Eingänge von den erregenden Burst-Neuronen der PPRF erhalten und den kontralateralen Nucleus abducens hemmen (Strassman et al., 1986b; Horn, 2006; Leigh und Zee, 2015). Wie im RIMLF zeigen die prämotorischen Burst-Neurone in der PPRF eine Immunreaktivität auf Parvalbumin und sind von perineuronalen Netzen umgeben, was die Identifizierung dieser Neurone auch in der zytoarchitektonisch wenig differenzierten pontinen Formatio reticularis beim Menschen ermöglicht (Horn et al., 1995; Horn und Adamczyk, 2012).

1.2.5 **Nucleus interstitialis Cajal**

Der Nucleus interstitialis Cajal (INC) liegt innerhalb des Fasciculus longitudinalis medialis (MLF) als ein gut umschriebener Kern in der mesenzephalen Formatio reticularis seitlich zum rostralen Pol des nIII und grenzt an das periaquäduktale Grau an (Horn und Adamczyk, 2012). Er ist unter anderem an der Blickstabilisierung von vertikalen Sakkaden beteiligt (Horn, 2006; Horn und Adamczyk, 2012). Er enthält Neurone, die die Signale der prämotorischen Neurone aus dem RIMLF in ein Augenpositionssignal umwandeln, welches an die Motoneurone weitergegeben wird, im Sinne einer vertikalen Integrationsfunktion (Fukushima et al., 1992; Horn und Leigh, 2011). Zudem besitzt er auch inhibitorische GABAerge Neurone, die die entsprechenden Motoneurone der antagonistischen Augenmuskeln während einer vertikalen Augenbewegungen hemmen (Horn et al., 2003b). Der INC enthält zusätzlich auch Neurone, die zu den Motoneuronen der Hals- und Rumpfmuskulatur projizieren. Dadurch wird die koordinierte Bewegung von Auge und Kopf in der vertikalen Ebene vermittelt (Fukushima, 1987).

Nachdem die Sakkaden bei PSP-Erkrankten relativ früh beeinträchtigt sind, im Unterschied zum VOR, sollen diese zwei neuronalen Bahnen im Folgendem kurz dargestellt werden, bevor auf die Motokerne als gemeinsame Endstrecke eingegangen wird.

1.3 Neuronale Bahnen zur Generierung von Sakkaden und VOR

1.3.1 Generierung von Sakkaden

Für die okulomotorischen Kerne nIII und nVI sind bisher keine direkten Projektionen von Neuronen des Motorkortex auf die okulären Motoneurone beschrieben worden (Iwatsubo et al., 1990; Leigh und Zee, 2015). Vielmehr projizieren Bahnen von den frontalen Augenzentren über den SC und die prämotorischen Blickzentren RIMLF und PPRF auf die Motoneurone der äußeren Augenmuskeln (Stanton et al., 1988). Parallele Bahnen verlaufen über die Basalganglien und das Zerebellum und dienen der Motivation und Genauigkeit der Augenbewegung (Leigh und Zee, 2015).

Die glycinergen Omnipause-Neurone im Nucleus raphe interpositus in der PPRF üben während der Fixation und bei langsamen Augenbewegungen eine tonische Hemmung auf die prämotorischen sakkadischen Burst-Neurone in PPRF und RIMLF aus (Büttner-Ennever und Büttner, 1978; Horn et al., 1994). Kurz vor und während einer Sakkade werden die Omnipause-Neurone ihrerseits gehemmt, vermutlich von glycinergen inhibitorischen Burst-Neuronen, wodurch das Burst-Signal zu den Motoneuronen weitergeleitet werden kann (Kanda et al., 2007; Shinoda et al., 2008).

Für die Generierung von vertikalen Sakkaden aktivieren die tiefen Schichten des SC die exzitatorischen Burst-Neurone im RIMLF und hemmen gleichzeitig die Omnipause-Neurone im Nucleus raphe interpositus, wodurch die Hemmung der Burst-Neurone im RIMLF durch die Omnipause-Neurone aufgehoben wird (Horn, 2006). Bei abwärts gerichteten Sakkaden werden exzitatorische Down-Burst-Neurone im RIMLF aktiviert, die monosynaptisch auf die Motoneurone des ipsilateralen M. rectus inferior (IR) und kontralateralen M. obliquus superior (SO) im Nucleus oculomotorius und Nucleus trochlearis projizieren (Moschovakis et al., 1991b; Horn, 2006). Entsprechend aktivieren Up-Burst-Neurone im RIMLF die Motoneurone des M. rectus superior (SR) und des M. obliquus inferior (IO) für Blickbewegungen nach oben (Moschovakis et al., 1991a). Über Kollaterale zu entsprechenden prämotorischen Neuronen im INC werden die Augengeschwindigkeitssignale in Positionssignale umgewandelt und an die Motoneurone weitergegeben (Horn, 2006).

Zur Generierung von horizontalen Sakkaden erfolgt ein exzitatorisches Signal aus den zuständigen tiefen Schichten des SC und aktiviert auf diese Weise den prämotorischen Schaltkreis in der PPRF (Horn, 2006). Die Motoneurone und internuklearen Neurone im ipsilateralen Nucleus abducens werden durch exzitatorische Burst-Neurone erregt, wodurch auch die Motoneurone des M. rectus medialis im kontralateralen Nucleus oculomotorius aktiviert werden, hieraus resultiert eine horizontale Sakkade zur ipsilateralen Seite (Highstein und Baker, 1978; Strassman et al., 1986a; Horn, 2006). Gleichzeitig werden inhibitorische Burst-Neurone von exzitatorischen Burst-Neuronen aktiviert und hemmen auf diese Weise die Motoneurone im kontralateralen Nucleus abducens, um eine konjugierte Sakkade hervorzurufen (Strassman et al., 1986a, b; Horn, 2006).

1.3.2 **Generierung des Vestibulookulären Reflexes**

Der VOR wird durch die sensorischen Signale aus dem Labyrinth und den Otolithen, die über die Vestibulariskerne vermittelt werden, generiert. Hier findet auch die Modulation durch das Zerebellum statt (Leigh und Zee, 2015). Von den Vestibulariskernen gelangt die Information über den medialen longitudinalen Faszikel oder das Brachium conjunctivum zu den entsprechenden Motoneuronengruppen in den Augenmuskelkernen (Übersicht: Highstein und Holstein, 2006; Horn 2020).

1.4 **Motokerne der extraokulären Augenmuskeln**

Die äußeren Augenmuskeln werden durch die Motoneurone, die in den drei Hirnnervenkernen, dem Nucleus oculomotorius (nIII), dem Nucleus trochlearis (nIV) und dem Nucleus abducens (nVI) liegen, innerviert (Büttner-Ennever, 2006). Aufgrund ihrer topographischen Lage werden der Nucleus caudalis centralis (CCN) und der Nucleus Edinger-Westphal (EWcp und EWpg) gemeinsam mit dem Nucleus-oculomotorius-Komplex besprochen.

1.4.1 **MIF- und SIF-Motoneurone**

Die äußeren Augenmuskeln enthalten zwei Hauptkategorien an Muskelfasern. Man unterscheidet die mehrfach-innervierten, langsamen, nicht zuckenden (engl.: „non twitch“), ermüdungsbeständigen Muskelfasern (MIF, engl.: „multiply-innervated muscle fibers“) von den einfach-innervierten (SIF, engl.: „singly-innervated muscle fibers“), schnell

kontrahierenden, zuckenden (engl.: „twitch“) Muskelfasern (Büttner-Ennever et al., 2001; Spencer und Porter, 2006). Trakt-Tracer-Versuche an Affen zeigen, dass die Motoneurone dieser Muskelfasertypen anatomisch voneinander getrennt sind (Büttner-Ennever et al., 2001). Die SIF-Motoneurone finden sich innerhalb der Motokerne von nIII, nIV, und nVI, während die MIF-Motoneurone als kleine Gruppen in der Peripherie liegen (Büttner-Ennever et al., 2001; Büttner-Ennever und Horn, 2002). Beide Motoneuronengruppen zeigen Unterschiede in ihren histochemischen Eigenschaften, anhand derer sie auch beim Menschen voneinander abgegrenzt werden können (Eberhorn et al., 2005; Horn et al., 2008). Beide Motoneuronengruppen erhalten unterschiedliche prämotorische Eingänge. Im Unterschied zu den SIF-Motoneuronen erhalten die MIF-Motoneurone keine Eingänge von den sakkadischen Burst-Neuronen aus RIMLF und PPRF oder den vestibulookulären Neuronen für den VOR (Wasicky et al., 2004; Ugolini et al., 2006), so dass eine unterschiedliche Rolle von SIF- und MIF-Motoneuronen bei der Durchführung von Augenbewegungen angenommen wurde. Kürzlich durchgeführte Ableitversuche an der Katze zeigen jedoch, dass SIF- und MIF-Motoneurone bei allen Augenbewegungstypen aktiv sind (Hernández et al., 2019).

1.4.2 **Der Nucleus-oculomotorius-Komplex und seine Subnuklei**

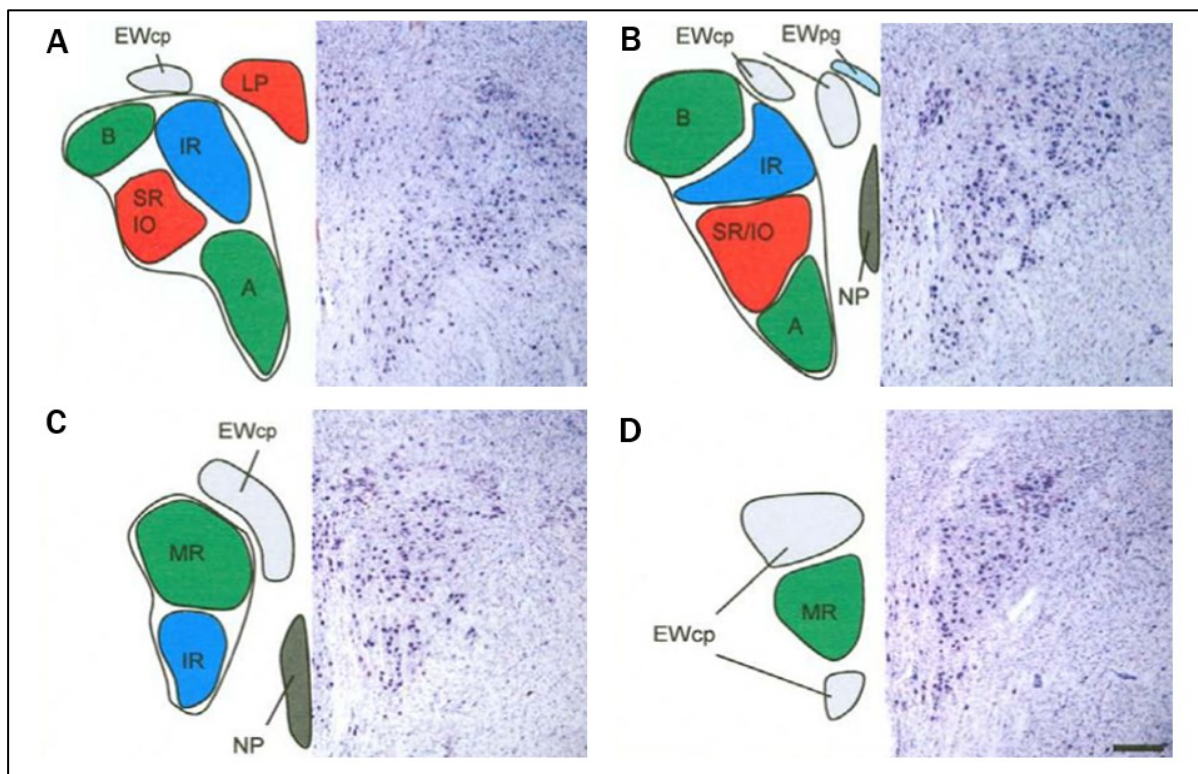
Der nIII liegt paarig im Tegmentum des Mesencephalons, hinter den Fasern des MLF, unmittelbar vor dem Aquädukt (Zeeh und Horn, 2012; Büttner-Ennever et al., 2014). Anhand des histochemischen Profils und der Zytoarchitektur können folgende Subnuklei im Bereich des nIII unterschieden werden, der Nucleus perlia (NP), der Nucleus caudalis centralis (CCN), der zentral projizierende Nucleus Edinger-Westphal (EWcp) und der dorsal dazu gelegene Nucleus Edinger-Westphal mit dem Sitz der präganglionären Neuronen des Ganglion ciliare (EWpg) (Kozicz et al., 2011; Zeeh und Horn, 2012; Che Ngwa et al., 2014).

Während sich der NP unpaarig rostral zwischen dem rechten und linken nIII befindet und seine Funktion noch ungeklärt ist (Zeeh und Horn, 2012), liegt der ebenfalls unpaare CCN dem kaudalen Ende des nIII auf und enthält die Motoneurone des M. levator palpebrae (LP), der das Auge offenhält (Porter et al., 1989; Zeeh und Horn, 2012).

Im Transversalschnitt durch das Mesencephalon lässt sich der zytoarchitektonisch großzellige nIII gut von dem dorsal gelegenen kleinzelligen EWcp unterscheiden (Zeeh und Horn, 2012). In der Vergangenheit wurde der zytoarchitektonisch gut abgrenzbare EWcp als Sitz der präganglionären Neurone des Ganglion ciliare betrachtet, die bei Akkommodation und

Pupillenreflex die inneren Augenmuskeln M. sphincter pupillae und M. ciliaris zur Kontraktion bringen. Aktuelle histochemische Befunde zeigen jedoch, dass der klassische EWcp beim Menschen peptiderge Neurone, die für andere Funktionen wichtig sind, enthält, während die cholinergen präganglionären Neurone als EWpg in einer weniger kompakten Gruppe dorsal dazu sitzen (Horn et al., 2008; Kozicz et al., 2011; Zeeh und Horn, 2012).

Daneben lassen sich innerhalb des nIII die dorsolaterale (DL), die dorsomediale (DM), die ventrale (VEN) und die zentrale (CEN) Gruppe voneinander abgrenzen (Che Ngwa et al., 2014). Histochemisch wurden beim Menschen die DL- und VEN-Gruppe als die B- und A-Gruppe des Musculus rectus medialis (MR) identifiziert (Che Ngwa et al., 2014). Die Motoneurone des Musculus rectus superior (SR) und des Musculus obliquus inferior (IO) liegen zusammen in der CEN-Gruppe (Che Ngwa et al., 2014). Während die eher mittig gelegenen SR-Motoneurone mit ihren Axonen zur anderen Seite kreuzen, bleiben die Axone der IO-Motoneurone ipsilateral und ziehen mit den kontralateralen SR-Axonen zu den Augenmuskeln. Somit führt eine Aktivierung der CEN-Gruppe durch prämotorische Afferenzen zu einer Aufwärtsbewegung beider Augen (Zeeh und Horn, 2012; Che Ngwa et al., 2014). Die Motoneurone des M. rectus inferior (IR) liegen in der DM-Gruppe, die sich in der rostralen Ebene des nIII der medialen B-Gruppe anlegt (Büttner-Ennever, 2006; Che Ngwa et al., 2014). Beim Affen projizieren die internukleären Neurone hauptsächlich von den Subgruppen des MR zum kontralateralen nVI und spielen wahrscheinlich bei Vergenz-Bewegungen eine Rolle (Clendaniel und Mays, 1994;). Daher wird vermutet, dass die internukleären Neurone beim Menschen ebenfalls in dem Bereich der A- und B-Gruppe des MR liegen (Che Ngwa et al., 2014; vgl. Abb. 2).



Modifiziert aus “Delineation of motoneuron subgroups supplying individual eye muscles in the human oculomotor nucleus” mit Genehmigung von Emmanuel Che Ngwa et al., *Front. Neuroanat.* 2014 Feb 12; 8:2 (CC BY 4.0)

Abb. 2 Vorgeschlagene Karte der Motoneuronen für einzelne extraokuläre Muskeln beim Menschen, dargestellt in vier repräsentativen Ebenen von kaudal nach rostral

Die rechte Hälfte zeigt entsprechende Schnitte in Nissl-Färbung zur Veranschaulichung der Zytoarchitektur: Der Ncl. caudalis centralis enthält die Motoneuronen des M. levator. Der M. rectus medialis (MR) ist in zwei Gruppen vertreten, die dorsolaterale B- und die ventrale A-Gruppe (A, B). Die zentrale Gruppe repräsentiert die Motoneuronen des M. obliquus inferior (IO) und des M. rectus superior (SR). Der Nucleus perlia (NP) ist vom Hauptkern getrennt, könnte aber ebenfalls Motoneuronen des M. rectus superior (SR) enthalten (B, C). Die dorsomediale Gruppe entspricht den Motoneuronen des M. inferior rectus (IR) (A, B, C). Die zentral projizierenden Neuronen des Edinger-Westphal-Kerns (EWcp) erscheinen als eine einzige laterale Gruppe auf der kaudalen Ebenen dorsal von nIII (A), an die sich eine mediale Gruppe weiter rostral anschließt (B), die beide zu einer einzigen dorsalen Gruppe verschmelzen (C). Eine weitere ventrale Erweiterung des EWcp erscheint auf rostralen Ebenen (D). Man beachte, dass die präganglionären Neuronen im EWpg keinen kompakten Kern bilden (B). Skalenbalken: (A-D) 500 µm (Che Ngwa et al., 2014).

1.4.3 Der Nucleus trochlearis

Der Nucleus trochlearis (nIV) liegt paarig ebenfalls im Mesencephalon eingebettet in den Nervenfasern des MLF (Büttner-Ennever et al, 2014). Er grenzt ventral an das zentrale Höhlengrau an (Büttner-Ennever, 2006; Horn und Leigh, 2011). Der nIV enthält SIF-Motoneurone, die die globalen „twitch“-Muskelfasern des kontralateralen M. obliquus superior (SO) innervieren (Horn und Leigh, 2011). Die MIF-Motoneurone der „non-twitch“-

Muskelfasern bilden eine kompakte Kappe dorsal zum nIV (Büttner-Ennever et al., 2001; Büttner-Ennever, 2006).

1.4.4 **Der Nucleus abducens**

Der paarig angelegte Nucleus abducens (nVI) befindet sich im pontomedullären Hirnstamm unterhalb des Bodens des vierten Ventrikels und grenzt an den MLF und den Nervus facialis an (Horn und Adamczyk, 2012). Man differenziert im nVI mindestens vier Neuronengruppen, die sich hinsichtlich ihrer Funktion unterscheiden (Büttner-Ennever, 2006; Horn et al., 2018). Die SIF-Motoneurone liegen auch hier innerhalb der Kerngrenzen des nVI, während die MIF-Motoneurone um den medialen und dorsalen Rand des nVI gruppiert sind und jeweils „twitch“- und „non-twitch“-Muskelfasern des M. rectus lateralis (LR) innervieren (Büttner-Ennever et al. 2001; Horn und Leigh, 2011). Die internukleären Neuronen, deren Axone über den kontralateralen MLF zu den MR-Motoneuronen im kontralateralen nIII ziehen, vermitteln horizontale konjugierte Augenbewegungen (Highstein und Baker 1978; Büttner-Ennever, 2006). MIF- und SIF-Motoneurone und internukleäre Neurone lassen sich anhand ihrer Transmitter voneinander unterscheiden. Die Motoneurone sind cholinerg wohingegen die internukleären Neurone glutaminerg sind (Spencer und Baker, 1986; Carpenter et al., 1992; Nguyen und Spencer, 1999; Eberhorn et al., 2005; Eberhorn et al., 2006). Weiterhin gruppiert sich die nicht-cholinergen Paramedianer-Trakt-(PMT) Neurone als eine „rostrale Kappe“ zusammen und liegt dem Nucleus abducens an (Büttner-Ennever et al. 1989; Horn und Leigh, 2011). Die PMT-Neurone liegen beidseits der Mittellinie in der Formatio reticularis (Abb. 1, Sterne) (Büttner-Ennever und Horn, 1996b; Horn und Leigh, 2011). Sie projizieren ihrerseits zum Zerebellum und erhalten Afferenzen von allen bekannten prämotorischen Neuronen des okulomotorischen Systems (Büttner-Ennever und Büttner, 1988; Büttner-Ennever und Horn, 1996b; Horn und Leigh, 2011). Auf diese Weise liefern sie dem Zerebellum Rückmeldungen über die ablaufenden Augenbewegungen und spielen vermutlich eine Rolle bei der Blickstabilisierung (Nakamagoe et al., 2000; Horn und Leigh, 2011).

1.5 Zielsetzung des Projekts

Die guten Erkenntnisse über die Bahnen und Hirnstammareale, die zur Generierung von sakkadischen Augenbewegungen wichtig sind, ermöglichen korrelative klinisch-anatomische post-mortem-Studien an Fällen mit Sakkadenstörungen. Bei der Untersuchung von Fällen mit einer fortschreitenden degenerativen Erkrankung, wie beispielsweise PSP, könnten die (beobachteten Augenbewegungsstörungen die Ausbreitungswege der Pathologie sichtbar machen, was als guter Biomarker dienen könnte. Es gibt zwar bereits zahlreiche Untersuchungen zu den Verteilungsmustern AT8-positiver Profile bei der PSP (zur Übersicht: Kovacs et al., 2020), aber nicht spezifisch in Bezug auf die direkten Bahnen zur Steuerung von Augenbewegungen.

Im Rahmen einer größeren retrospektiven post-mortem-Studie von PSP-Fällen, bei der die supranukleären Hirnstammareale und die Vestibulariskerne bei PSP-Erkrankten untersucht werden, ist die vorliegende wissenschaftliche Arbeit entstanden.

Es wurde erstmalig die Tau-Pathologie in den motorischen Kernen des okulomotorischen Systems bei PSP-Fällen mit klinisch dokumentierten Augenbewegungsstörungen durch AT8-Immunhistochemie beschrieben und quantifiziert. Die Befunde sollen einen Beitrag zum Verteilungsmuster von AT8-positiven Profilen bei PSP liefern und auf diese Weise zum Verständnis für die Ausbreitungswege bei der PSP beitragen.

1.6 Fragestellung

In der vorliegenden Arbeit wurde folgende Frage untersucht:

Gibt es eine Korrelation zwischen Art (vertikale und/oder horizontale Blickparese) und Schwere der Augenbewegungsstörungen und der Degeneration der Motoneurone der äußeren Augenmuskeln bei PSP-Erkrankten in verschiedenen klinischen Stadien?

Dazu sollten die Augenmuskelkerne in post-mortem Gehirnen von PSP-Fällen mit dokumentierten unterschiedlich stark ausgeprägten Sakkadenstörungen auf ihre Tau-Pathologie untersucht werden. Hierfür wurden Paraffinschnitte durch das Mittelhirn und den pontomedullären Übergang angefertigt und mit Hilfe von Immunperoxidase-Methoden und einem Antikörper zur Detektion von abnormal phosphoryliertem Tau-Protein (AT8) gefärbt (Mercken et al., 1992; Braak et al., 1994). Anschließend erfolgte die Quantifizierung der AT8-Färbung an den digitalisierten Hirnschnitten.

2 Material und Methoden

2.1 PSP-Fälle

Aus dem Archiv der Münchner Hirngewebe Bank („Brain-Bank“) der Ludwig-Maximilians-Universität München (LMU) wurden acht neuropathologisch bestätigte PSP-Fälle anhand folgender Kriterien für die Untersuchung herausgesucht:

1. Es stand Gewebe der zu untersuchenden Augenmuskelkerne und der supranukleären Areale (RIMLF und PPRF) zur Verfügung.
2. Es waren Informationen über aufgetretene Augenbewegungsstörungen verfügbar.
3. Eine immunhistochemische Färbung auf hyperphosphoryliertes Tau-Protein war möglich.

Die entsprechenden Hirnareale von drei weiteren Fällen, altersentsprechend und ohne neurologische Erkrankungen zu Lebzeiten, dienten zum Vergleich und als Kontrollen (eine weibliche und zwei männliche, Durchschnittsalter $69,33 \pm 6,66$). Wie die PSP-Fälle stammen auch die Kontrollfälle aus der Neurobiobank der LMU und wurden mit dem Einverständnis der nächsten Angehörigen unter Einhaltung der ethischen Richtlinien, die in der Deklaration von Helsinki 1964 zur medizinischen Forschung am Menschen festgelegt wurden und mit einem positiven Votum der Ethikkommission der LMU, untersucht.

Acht humane Hirnstämme mit der neuropathologischen Diagnose PSP wurden als post-mortem Studie untersucht (zwei weibliche und sechs männliche, durchschnittliches Alter $72,50 \pm 6,48$ Jahre, durchschnittliche Überlebensdauer $5,56 \pm 2,53$ Jahre). Als Überlebensdauer wurde der Zeitraum festgelegt zwischen dem Jahr mit den ersten Symptomen bis zum Todesjahr.

Tabelle 1 und 2 enthalten wichtige Informationen über die neuropathologischen Diagnosen der hier verwendeten PSP- und Kontrollfälle. Weiterhin konzentriert sich Tabelle 1 auf die okulomotorische Symptomatik der PSP-Fälle. Im Anhang wurde auf den Krankheitsverlauf jedes einzelnen PSP-Falls in Schriftform genauer eingegangen, die Augenbewegungsdefizite wurden durch Unterstreichen hervorgehoben (vgl. 7.1).

Fall PSP	Genus	Alter	Krankheitsdauer [mind.]	V-BP	H-BP	VOR	KU a.m. [Monate]	Neuropathologische Diagnosen
-1	w	81	6 Jahre	-	-	+	48	1. PSP 2. Alzheimer-assoziierte Veränderungen (Braak & Braak-Stadium III, CERAD A) 3. Alte Hirninfarkte (Stadium III)
-2	m	80	5 Jahre	-/+	-	+	1	1. PSP; typische Form 2. Alzheimer-assoziierte Veränderungen (Braak & Braak Stadium III, CERAD 0) 3. AGD (Stadium II) 4. Kleiner kortikaler Infarkt links und Status cribrosus
-3	w	75	8 Jahre	++	-/+	+	36	1. PSP; typische Form 2. Alzheimer-assoziierte Veränderungen (Braak & Braak Stadium III, CERAD A) 3. Gering- bis mäßiggradige Leukenzephalopathie und Status cribrosus bei Mikroangiopathie
-4	m	76	4,5 Jahre	++	+	+	12	1. PSP 2. AGD (Stadium II) 3. Amyloidangiopathie, Typ2 4. Amyloid-Plaques (Thal-Phase 2) 5. TDP43-Pathologie in CA1/sub CA2 4. FUS, Synuclein: negativ
-5	m	64	9 Jahre	++	+	+	15	1. PSP; typische Form 2. AGD (Stadium II)
-6	m	65	7 Jahre	++	+	+	42	1. PSP 2. Alzheimer-assoziierte Veränderungen (Braak & Braak-Stadium II, CERAD 0) 3. Amyloid-Plaques (Thal-Phase 1) 4. FUS, 43-TDP, Synuclein: negativ
-7	m	69	4 Jahre	++	+	+	48	1. PSP; typische Form
-8	m	70	1 Jahr	++	++	-	7	1. PSP; typische Form 2. Alzheimer-assoziierte Veränderungen (Braak & Braak-Stadium III, CERAD 0) 3. beginnende AGD 4. Arteriosklerose und Kribluren in mehreren Hirnregionen 5. Kontusionsherd fronto-temporo-basal links

Tab. 1 Übersicht PSP-Fälle

Dargestellt sind alle PSP-Fälle mit Geschlecht, Alter, Krankheitsdauer, Todesjahr, Ausprägung der Blickparese (BP) komplette Blickparese: ,++', inkomplette Blickparese: ,+', schwach ausgeprägt: ,-/+', nicht vorhanden: ,-' . Vorhandensein: ,+' bzw. Ausfall ,-' des VOR, Zeitpunkt ihrer letzten körperlichen Untersuchung (KU) a.m. und die neuropathologischen Diagnosen.

Abkürzungen: mind.: mindestens, V-BP: vertikale Blickparese, H-BP: horizontale Blickparese, AGD (engl.: „Argyrophilic grain disease“, Silberkornkrankheit), FUS (engl.: „Fused in sarcoma protein“), TDP-43 (43-kDA-TAR-DNA-Bindungsprotein-Pathologie).

Der Schweregrad der begleitenden Alzheimer Erkrankung in fünf von acht PSP-Fällen bezüglich der neurofibrillären Pathologie innerhalb der Großhirnrinde wurde nach dem

etablierten Staging-Verfahren von Braak klassifiziert (Braak et al., 2006). Die PSP-Fälle weisen Stadium II-III nach Braak auf (Braak et al., 2006). Weiterhin wurden die CERAD-Kriterien (Murayama und Saito, 2004), die Thal-Phase der Amyloid-Ablagerung (Thal et al., 2002) und das Schweregrad einer begleitenden AGD angegeben (Saito et al., 2004; Ferrer et al., 2008). Von einer begleitenden AGD sind vier der acht PSP-Fälle betroffen. Auch das Mitvorhandensein einer TDP43-Pathologie wurde in einem PSP-Fall dokumentiert (vgl. Tab. 1 und 2).

2.2 Kontrollfälle

Die Kontrollfälle hatten ein Alter zwischen 62 und 75 Jahren erreicht. Zu Lebzeiten bestanden keinerlei neurologische oder okulomotorische Symptome. Dennoch weisen die Kontrollfälle KO-1 und KO-2 geringgradige Alzheimer-assoziierte Veränderungen (Braak & Braak Stadium I, CERAD 0) auf, am ehesten altersbedingt. In Tab. 2 sind die Kontrollfälle zur Übersicht aufgeführt.

Kontroll-Fall	Genus	Alter	Todesursache	Neuropathologische Diagnose
KO-1	m	71	Multiorganversagen	1. mäßiggradige, leicht stenosierende Atherosklerose der Hirnbasisgefäße 2. Mäßiggradige temporomesiale Atrophie, die links stärker als rechts ausgeprägt ist, mit leichter Atrophie des frontalen Kortex 3. Fraglich Teleangiektasie im okzipito-lateralen Marklager rechts
KO-2	w	75	Septischer Schock bei V.a. Pneumonie	1. Subkortikale atherosklerotische Enzephalopathie 2. alter, kleiner, zystisch umgebauter ischämischer Infarkt im okzipitalen Marklager links (Stadium III) 3. Arterio-und Arteriolosklerose der zerebralen Gefäße, am ehesten hypertensiv bedingt 4. Geringgradige Alzheimer-assoziierte Veränderungen (Braak & Braak-Stadium I, CERAD 0)
KO-3	m	62	Hepatisch metastasiertes Pankreaskarzinom	1. Arteriolosklerose (Neokortex, Rückenmark), geringe leptomenigeale Arteriosklerose 2. Kleine ältere Blutung in der Adenohypophyse 3. Geringgradige Alzheimer-assoziierte Veränderungen (Braak & Braak-Stadium I, CERAD 0)

Tab. 2 Übersicht Kontrollfälle

Dargestellt sind alle Kontrollfälle mit Genus, Alter, Todesursache und neuropathologischer Diagnose.

2.3 Paraffinschnitte

Das Gehirn aller untersuchten PSP- und Kontrollfälle wurde nach der Obduktion und entsprechender Präparation des Hirnstammes in einem Fixativ mit 10%igem Formalin für

mindestens sieben Tage und maximal zehn Jahre eingelegt und anschließend in etwa 3 cm dicke Blöcke in Transversalebene zerteilt, entwässert und in Paraffin eingebettet.

Anschließend wurden die Paraffinblöcke, welche die okulomotorischen Kerne enthielten in Schnitte von 10 µm und 5 µm Dicke mit einem Leica SM2000 R Schlittenmikrotom geschnitten. Nach Streckung in einem Wasserbad bei 48-50 °C wurden die Schnitte mit Hilfe eines Seidenpapiers aus dem Wasser aufgenommen, auf Superfrost-Objektträger aufgezoogen und über Nacht im Brutschrank bei 40°C getrocknet.

2.4 Färbungen

Alle Färbungen erfolgten an den auf Objektträgern aufgezoogenen Paraffinschnitten (vgl. 7.2).

2.4.1 Übersichtsfärbung mit Kresylviolett

Die Kresylviolett Färbung diente als erste Übersichtsfärbung zur Identifizierung der untersuchten Kernareale nach Olszewski und Baxter (1982) (Büttner-Ennever und Horn, 2014). Hierzu wurden 10 µm dicke Paraffinschnitte mit Kresylviolett, welches das raue endoplasmatischen Retikulum (Nissl-Schollen) sichtbar werden lässt, angefärbt. Die Schnitte wurden zuerst ca. 30 min in Xylol eingelegt, um sie zu entparaffinieren. Dann wurden sie für je 5 min in 100%igem Alkohol, 96%igem Alkohol, 90%igem Alkohol, 70%igem Alkohol gelegt, um eine Rehydrierung zu gewährleisten. Es folgten 5 min in Aqua dest. und waschen mit 1%iger Essigsäure. Anschließend wurden die Schnitte in 0,1%ige Kresylviolett mit 0,5 ml Eisessig pro 1 Liter Farblösung für 8 min gelegt, dann kurz in 1%iger Essigsäure gewaschen und in 100%igem Alkohol differenziert. Nach Entwässerung, in einer aufsteigenden Alkoholreihe für je 2 min (70%igem, 90%igem, 96%igem und 100%igem Alkohol) und abschließender Inkubation in Xylol für zwei Mal 15 min, wurden die Schnitte mit dem Eindeckmedium DePex (Serva, Heidelberg) eingedeckelt (Mulisch und Welsch, 2015).

2.4.2 Immunhistochemische Färbung

Für die immunhistochemischen Färbungen wurden die flach auf den Objektträgern liegenden Paraffinschnitte angefärbt. Zur Entparaffinierung wurden die Schnitte 15 min in Xylol und 15 weitere min in frisches Xylol eingestellt. Die Rehydrierung erfolgte über eine absteigende

Alkoholreihe mit je 10 min in 100%igem, 96%igem, 90%igem und 70%igem Alkohol und einer kurzen Spülung in Aqua dest.

Anschließend wurden die Schnitte zur Antigen-Demaskierung in ein Färbegestell eingeordnet und in mikrowelleneignete Plastik-Küvetten gestellt. Diese wurden mit 0,01 M Natrium-Citrate-Puffer (pH-Wert 6,0) befüllt. Die Schnitte wurden fünf Mal für je 3 min in der Mikrowelle auf Stufe 8 gekocht, dazwischen wurde mit 0,01M Citrate Puffer nachgefüllt, um zu verhindern, dass die Schnitte durch die starke Verdunstung austrocknen.

Bei diesem Projekt wurde eine Immun-Peroxidase-Methode eingesetzt. Dabei wird die Peroxidase mit dem Chromogen Diamionbenzidin (DAB) und H₂O₂ nachgewiesen. Um eine unspezifische Anfärbung der endogenen Peroxidase des jeweils untersuchten Schnitts zu vermeiden, erfolgte eine 20-minütige Inkubation mit 5%igem H₂O₂ in Methanol. Weiterhin wurde darauf geachtet, dass während der DAB-Reaktion keine direkte Lichtstrahlung auf die Schnitte erfolgte.

2.4.3 Immunhistochemische Färbung mit Maus anti-humanes PHF-Tau Antikörper

Um das krankheitstypische hyperphosphorylierte Tau-Protein mit paarigen Filamenten (PHF-Tau) bei PSP-Erkrankten darzustellen, wurde ein monoklonaler Maus anti-humanes PHF-Tau Antikörper (AT8) (Thermo Scientific, clone AT8, Lot Number; ME156738, Konzentration 200 µg/ml, Verdünnung 1:500) verwendet. Dieser Antikörper ist gegen das hyperphosphorylierte Epitop der Aminosäuren Ser202/Thr205 gerichtet (Goedert et al., 1995; Goedert, 1996) und erkennt somit Phosphatase-sensible Epitope bei PHF-Tau, wobei keine Kreuzreaktivität mit normalen Epitopen des Tau-Proteins beobachtet wird (Mercken et al., 1992; Braak et al., 1994). Weiterhin wird ein 2-Schritt-Polymersystem Kit („SuperVision 2“; DCS Innovative Diagnostik Systeme) benötigt. Die „Blocking-Lösung“ wird aus 1%igem Sera Plus, der Firma PAN Biotech GmbH mit Phosphat-gepufferter Kochsalzlösung (PBS engl.: „phosphate buffered saline“) hergestellt. Sera Plus entspricht einem speziell prozessierten fetalen Kälberserum.

Nach der Entparaffinierung und Rehydrierung der Schnitte sowie der Vorbehandlung in der Mikrowelle wurden die Objektträger zur Inhibierung der endogenen Peroxidase in 5%iges H₂O₂ und Methanol gegeben, anschließend in Leitungswasser gelegt und kurz mit Aqua dest. umspült. Es folgten 5 min in 0,1 M PBS (pH 7,3) und weitere 5 min in der „Blocking“-Lösung, bis der primäre Antikörper (Maus anti-Tau (1:500)) dazugegeben wurde. Nach einer

Inkubationszeit von 48 h bei 4°C wurden die Schnitte mit 0,1 M PBS (pH 7,3) gewaschen und das zweite Reagenz, ein „Serum Enhancer“ mit PBS, für 30 min hinzugegeben. Erneut wurden die Schnitte mit 0,1 M PBS (pH 7,3) gewaschen und für 30 min in das „SuperVision 2“ Kit gelegt. Bevor DAB (Sigma-Aldrich) aufgetropft und für ca. 5 min inkubiert wurde, bis sich eine Farbentwicklung zeigte, anschließend wurden die Objektträger wieder mit 0,1 M PBS (pH 7,3) gewaschen (vgl. 7.2.2).

Um die umliegende Zytoarchitektur gut sichtbar zu machen, wurde nach dem Spülen in Aqua dest. eine Hämalaun-Lösung hinzugegeben. Das Bläuen erfolgte in Leitungswasser. Nach der aufsteigenden Alkoholreihe folgten 30 min in Xylol bis die Schnitte mit dem Eindeckmedium DePex (Serva, Heidelberg) eingedeckelt wurden.

2.5 Auswertung

2.5.1 Einteilung der PSP-Fälle in Stadium I bis IV anhand der Okulomotorik

Anhand der vorbeschriebenen Augenbewegungsstörungen bezüglich vertikaler und horizontaler Sakkaden und der Auslösbarkeit des VOR wurden die Fälle entsprechend der Schwere der Augenbewegungsdefizite in verschiedene Stadien eingeteilt (vgl. Tab. 3). Im frühesten Stadium (Stadium I) wurden noch keine Sakkadendefizite beschrieben, ein mittleres Stadium wird durch das Auftreten von vertikalen Blickparesen gekennzeichnet (Stadium II), die teilweise schon von verlangsamten horizontalen Sakkaden (Stadium III) begleitet werden. Im späten Stadium (Stadium IV) ist eine komplette Blickparese in alle Richtungen manifest. Der VOR war in den frühen und mittleren Stadien (Stadium I-III) noch vorhanden, ließ sich aber in dem Fall PSP-8 mit kompletter Blickparese (Stadium IV) nicht mehr auslösen.

Fall	Blickparese	Blickparese	Blickparese	VOR	KU	Krankheitsstadium
	vertikal (↑)	vertikal (↓)	horizontale		a.m.	
PSP-1	-	-	-	+	48	Stadium I
PSP-2	-/+	-/+	-	+	1	Stadium II
PSP-3	++	+	-/+	+	36	Stadium II
PSP-4	+	++	+	+	12	Stadium III
PSP-5	++	++	+	+	15	Stadium III
PSP-6	++	++	+	+	42	Stadium III
PSP-7	++	++	+	+	48	Stadium III
PSP-8	++	++	++	-	7	Stadium IV

Tab. 3 Stadieneinteilung anhand der Schwere der Augenbewegungsstörungen

Die Stadien wurden im Hinblick auf die Augenmotorik vergeben. KU: letzte körperliche Untersuchung a.m. in Monaten, komplette Blickparese: ,++', inkomplette Blickparese: ,+', schwach ausgeprägt: ,-/+', nicht vorhanden: ,-', Vorhandensein: ,+' bzw. Ausfall ,-' des VOR.

2.5.2 Sicherstellung einer ausreichenden Färbegüte

Bei der Auswahl der verwendeten Schnitte wurde auf eine gute Qualität der Färbung geachtet. Diese wurde bei jedem einzelnen Schnitt geprüft, indem nicht nur die verwendeten Kernareale, sondern auch zum Beispiel der Nucleus raphe dorsalis und der EWcp betrachtet wurden. Beide Hirnareale zeichnen sich dadurch aus, dass sie bei post-mortem Gehirnen höheren Lebensalters, auch bei Kontrollen, oft AT8-positive Neurone aufweisen (Parvizi et al., 2001; Simic et al., 2017).

2.5.3 Digitalisierung und Analyse der histologischen Präparate

Nach der Sicherstellung einer ausreichenden Färbegüte, wurden die AT8-gefärbten Paraffinschnitte aller PSP- und Kontrollfälle, welche die Augenmuskelkerne enthielten, mit einem Slide-Scanner (Mirax MIDI, Zeiss), der mit einem aplanem, apochromatischen Objektiv (20x) ausgestattet ist, digitalisiert und auf einem Computer abgespeichert. Anschließend wurden die digitalisierten Bilder mit der Viewer-Software Panoramic Viewer (3D Histech; 1.152.3) gesichtet und ausgewertet. Dazu wurden zunächst die wichtigen Kernareale für nIII, nIV und nVI bei allen acht PSP-Fällen auf den digitalisierten Schnittbildern markiert. Zusätzlich wurden auch die Subgruppen des nIII umrandet und ausgewertet, basierend auf den

erhobenen Befunden von Che Ngwa et al. (Zeeh und Horn, 2012; Che Ngwa et al., 2014; vgl. Abb. 2 und Abb. 5).

Anschließend wurden innerhalb der gekennzeichneten Areale die AT8-positiven und AT8-negativen Neurone auf den digitalisierten Bildern ausgezählt, indem sie mit unterschiedlichen Markern (3DHistech; Counting Modul) versehen wurden. Dabei kennzeichnen rote Kreise die AT8-positiven Neurone und grüne Kreise die AT8-negativen Neurone. Für jeden Fall und jedes Kernareal wurden auf diese Weise mindestens 26 Neurone ausgezählt. Zusätzlich wurden die Färberegebnisse immer auch direkt am Mikroskop kontrolliert (Abb. 3).

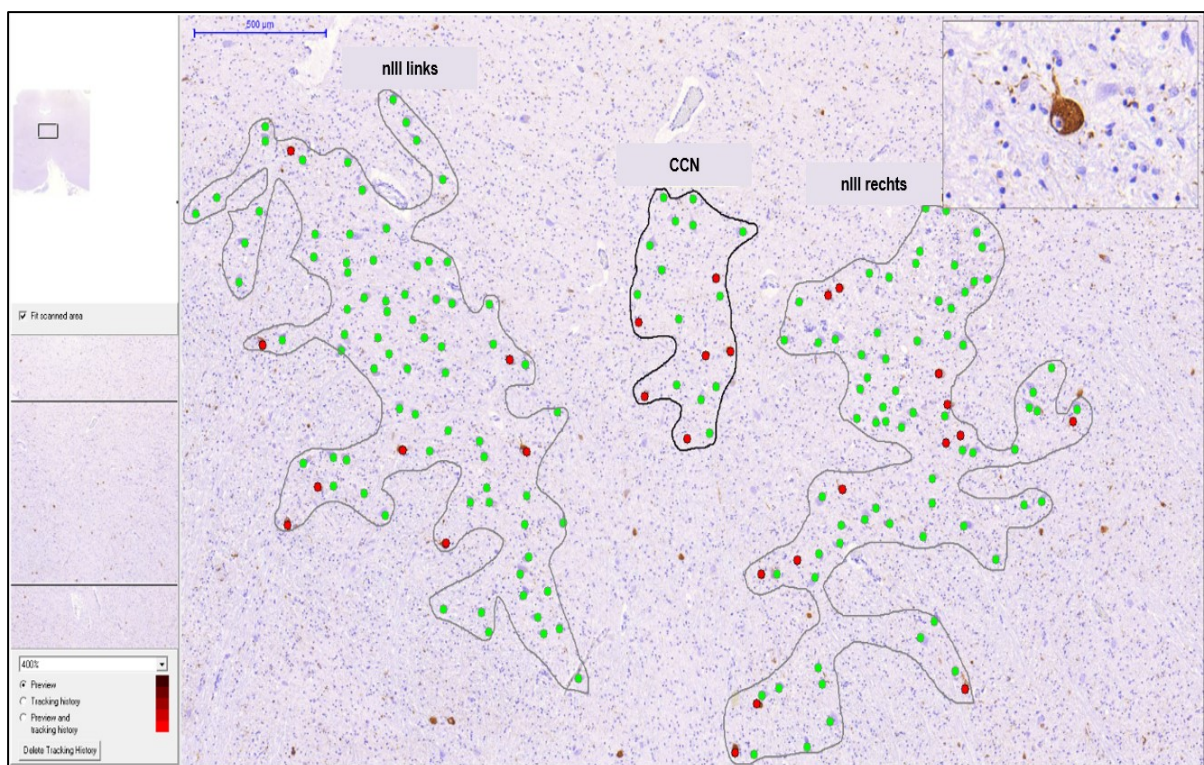
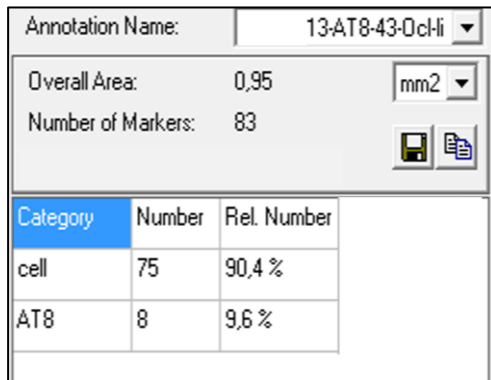


Abb. 3 „Screenshot“ der Arbeitsfläche am Panoramic Viewer

Darstellung eines Transversalschnitts durch den kaudalen nIII im Fall PSP-7. Gezeigt sind die umrandeten Areale des CCN, sowie des nIII rechts und links. Beim Überfahren der Neurone mit dem Cursor erschien eine Vergrößerung in einem eigenen Fenster, die eine Kontrolle der Immunfärbung (monoklonale Maus anti-humanes PHF-Tau Färbung mit Hämalaun-Gegenfärbung) erlaubte.

Die AT8-Immunfärbung zeigte sich in unterschiedlichen Intensitäten, die sowohl innerhalb eines Falls als auch zwischen den Fällen variierte. Zur quantitativen Analyse wurden alle AT8-positiven Neurone gewertet und den AT8-negativen Neuronen gegenübergestellt. Der prozentuale Anteil der AT8-positiven Neurone konnte über die Funktion „Marker Counter

Statistic“ pro umrandetes Areal/Kerngebiet ausgewertet werden und in ein Arbeitsblatt des Tabellenkalkulationsprogramms Excel (Microsoft) übertragen werden (Abb. 4).



Category	Number	Rel. Number
cell	75	90,4 %
AT8	8	9,6 %

Abb. 4 Funktion „Marker Counter Statistic“
In diesem Fall wurden 8 AT8-positive Neurone im linken nIII gezählt, was bei einer Gesamtzahl von 83 Neuronen einen Prozentsatz von 9,6 % ergibt.

Um die gewonnenen Daten mit denen der anderen Kernareale vergleichen zu können, wurden sie in Excel (Microsoft) aufgelistet. Anschließend wurde von jedem Kernareal der Mittelwert und die Standardabweichung der AT8-positiven Neurone berechnet. Mit diesen Daten wurden dann Balkendiagramme angefertigt, um die unterschiedlichen Kernareale und PSP-Stadium I-IV miteinander zu vergleichen.

Weiterhin wurden anhand der Daten auch Diagramme und Grafiken mit Graphpad Prism (Version 5) erstellt. Sie beruhen ebenfalls auf der Grundlage von Mittelwerten der einzelnen Kernareale innerhalb eines Stadiums. Unter Berücksichtigung der Anzahl der verwendeten Schnitte wurden zudem Boxplots erstellt. Auf diese Weise konnte innerhalb eines Diagramms die Anzahl der ausgewerteten Schnitte innerhalb eines PSP-Stadiums und der Streuung der Daten zum prozentualen Anteil AT8-positiver Neurone besser betrachtet werden.

2.5.4 Subgruppen des nIII

Innerhalb des nIII wurde zwischen den Subgruppen, die sich zytoarchitektonisch voneinander abgrenzen lassen, unterschieden (vgl. 1.4.2; Zeeh und Horn, 2012; Che Ngwa et al., 2014). Dabei wird die CEN-Gruppe als Lokalisation der SR- und IO-Motoneurone angenommen, welche die Blickbewegungen nach oben vermitteln. Die DM-Gruppe enthält die IR-Motoneurone, die zusammen mit den SO-Motoneuronen im nIV die Blickbewegungen nach unten bewirken. Die MR-Motoneurone werden durch die dorsolaterale B-Gruppe und die ventrale A-Gruppe präsentiert (Abb. 5b) (Che Ngwa et al., 2014). Bisher gibt es keine Hinweise

dafür, dass sich A- und B-Gruppe in ihrer Funktion unterscheiden (Büttner-Ennever, 2006), so dass im Folgenden die A- und B-Gruppe zur gemeinsamen MR-Gruppe zusammengefasst wurden. Abbildung 5a zeigt dazu den nIII ohne Beschriftungen in der AT8-Färbung (Maus anti-humanes PHF-Tau) und Hämalaun-Gegenfärbung zur Demonstration der Zytoarchitektur. In Abbildung 5b wird die Verteilung der Subgruppen farblich mit den Zeichenwerkzeugen der Bildanalyse-Software HistoQuant veranschaulicht.

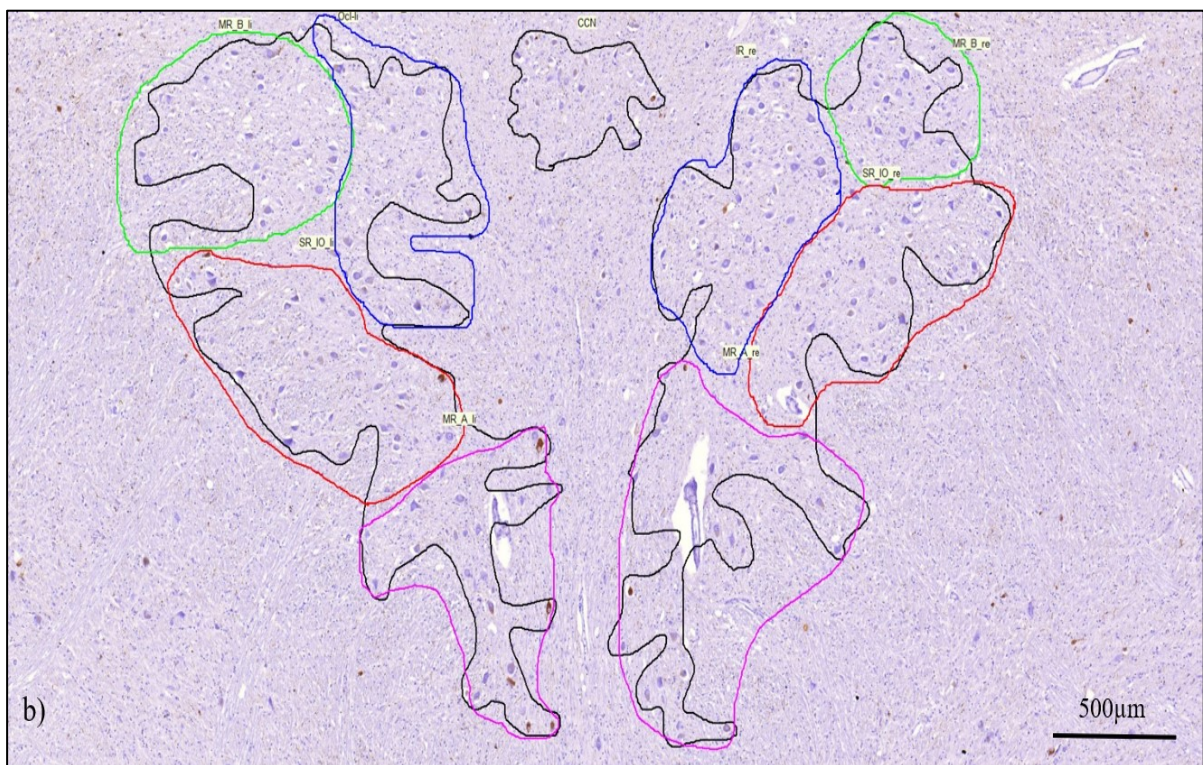
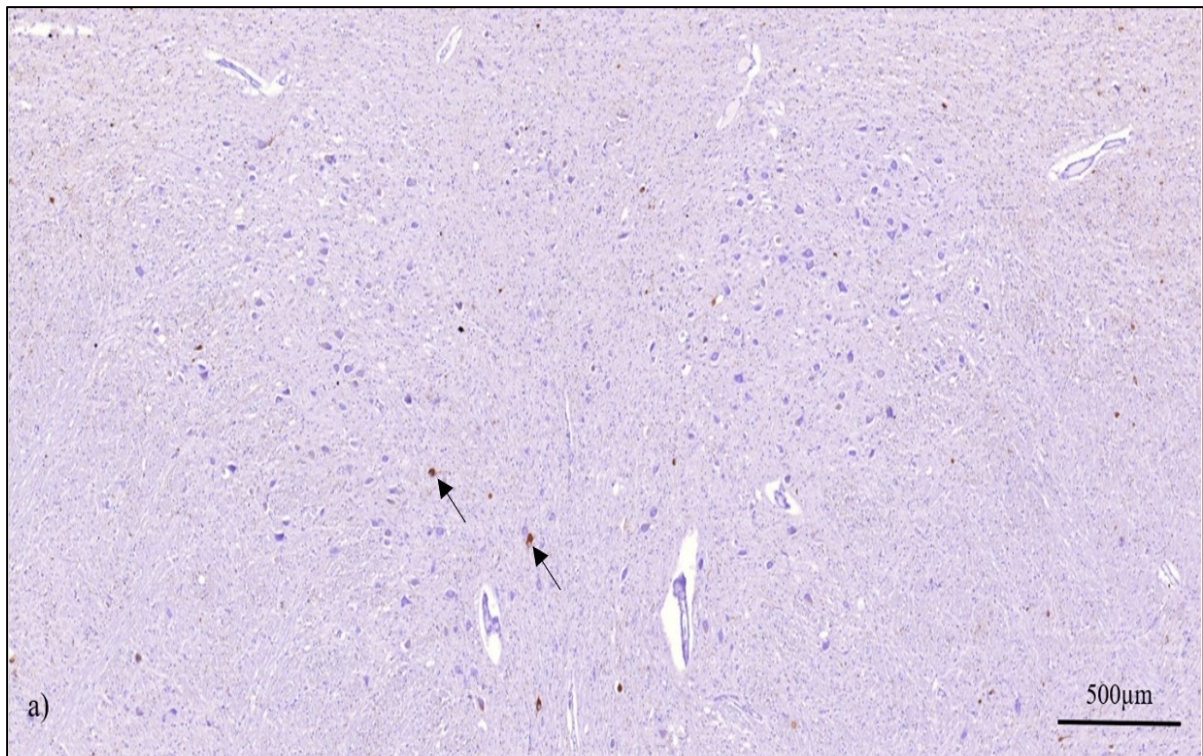


Abb. 5 Darstellung der Subgruppen des nIII in der Bildanalyse-Software HistoQuant
 Transversalschnitt durch den Nucleus oculomotorius eines PSP-Falls mit AT8-Immunfärbung (braun, Pfeile) und Hämalaun-Gegenfärbung. In der Übersicht ohne Beschriftung (a). (b) zeigt (a) mit eingetragenen Abgrenzungen der Motoneurongruppen individueller Augenmuskeln: Motoneurone des M. levator palpebrae im CCN (schwarz), M. rectus inferior (IR, blau), des M. rectus superior (SR) und M. obliquus inferior (IO) in der CEN-Gruppe (rot). Die Motoneurone des M. rectus medialis (MR) zeigen sich in einer dorsolateralen B-Gruppe (grün) und in der ventralen A-Gruppe (pink).

2.5.5 HistoQuant-Analyse

Um nicht nur eine Einschätzung über die AT8-Färbung der Neurone, sondern auch der Gliazellen und der Fasern im gesamten Kernareal bzw. den Subgruppen im nIII zu erhalten, wurden die gefärbten Schnitte zusätzlich mit der Bildanalyse-Software HistoQuant 1.14 SP1 (3DHistech) untersucht. Diese Methode wurde beispielsweise auch von Willroider et al. angewendet um die Taubelastung bei AD und PSP in kortikalen Regionen der grauen Substanz zu beurteilen (Willroider et al., 2021).

In der hier vorliegenden Arbeit wurde bei den ausgewählten Schnitten auf eine ausreichende Güte der Färbungen geachtet. Mit Hilfe der Software HistoQuant wurde anhand der Braunfärbung von AT8-positiven Strukturen für jeden Schnitt eine Maske erstellt, die solange fein justiert wurde, bis sie der AT8-Färbung entsprach (vgl. Abb. 6a und 6b). Anschließend wurde die Fläche der Maske von der Software berechnet. Man erhielt auf diese Weise den prozentualen Anteil der Fläche in der definierten „Region of interest“ (ROI) die AT8-positiv war und zusätzlich AT8-positive Neurone enthielt.

Abbildung 6a zeigt dazu beispielhaft den Überblick über ein ausgewähltes Kernareal auf AT8-gefärbt und dazu die von der Software erstellte Maske in rot (Abb. 6b). Der prozentuale Anteil der AT8-positiven Flächen innerhalb des untersuchten Kernareals aller Fälle wurde in einem Tabellenkalkulationsprogramm (Excel; Microsoft) erfasst und anschließend in Balkendiagrammen miteinander verglichen.

Der nIII von Fall PSP-2 konnte nicht mit der HistoQuant-Analyse ausgewertet werden, da die Schnitte aufgrund ihrer Schnittführung auf größere Objektträger aufgezogen waren, die nicht mit dem Slide-Scanner erfasst werden konnten.




Abb. 6 „Screenshots“ definierter Kernareale mit der Bildanalyse-Software HistoQuant
 Darstellung der „Region of interest“ (ROI) für den nIII im Transversalschnitt von Fall PSP-3 in der AT8-Färbung (braun) mit Hämalau-Gegeanfärbung. In der Übersicht ohne Beschriftung (a). (b) zeigt (a) mit Erstellen einer Maske (rot) über die AT8-positiven Strukturen mit dem Programm HistoQuant.

3 Ergebnisse

3.1 AT8-Färbung in PSP-Fällen

Für die progressive supranukleäre Blickparese sind neurofibrilläre Bündel (NFTs, engl.: „neurofibrillary tangles“), Einschlüsse in Oligodendroglia (CBs, engl.: „coiled bodies“), Einschlüsse in Astrozyten, die zu „gebüschelten Astrozyten“ (TAs, engl.: „tufted astrocytes“) führen und neuropile Fäden in subkortikalen Regionen, in den Hirnstammkernen und dem Nucleus dentatus charakteristisch (Litvan et al., 1996c; Dickson et al., 2007; vgl. Abb. 7).

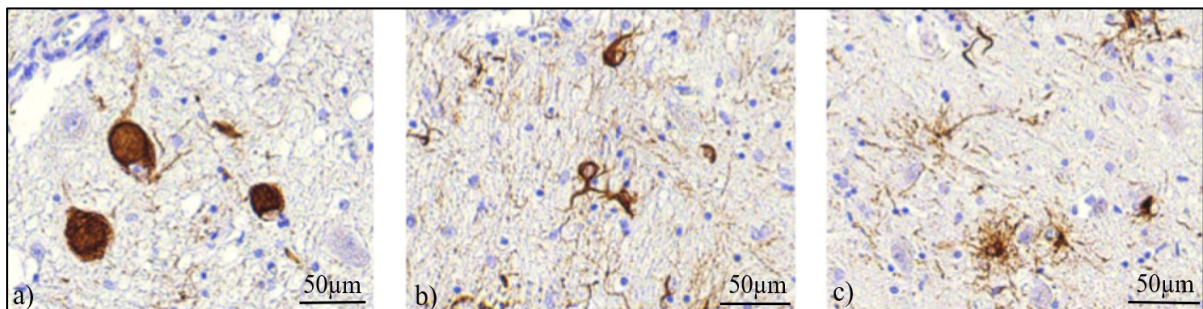


Abb. 7 Detailaufnahme PSP-typischer neuropathologischer Veränderungen

Transversalschnitt durch den Hirnstamm eines PSP-Falls mit immunhistochemischer AT8-Färbung (braun) und Hämalaun-Gegenfärbung. (a) Neurofibrilläre Bündel (NFTs, engl.: „neurofibrillary tangles“), (b) Einschlüsse in Oligodendroglia (CBs, engl.: „coiled bodies“), (c) Einschlüsse in Astrozyten (TAs, engl.: „tufted astrocytes“).

3.2 Unterscheidung AT8-Immunfärbung vs. Lipofuszin

Zahlreiche Neurone der Motokerne enthielten Lipofuszin, ein Altersprotein, das gelbbraun und körnig im Zytoplasma erscheint. Um Fehlinterpretationen der AT8-Immunfärbung zu vermeiden, die als brauner feinkörniger Farbniederschlag auftritt und deshalb mit Lipofuszin-Ablagerungen verwechselt werden könnte, wurde mit zweifelhaft markierten Neuronen folgendermaßen verfahren: Sie wurden im Fluoreszenzmikroskop unter Fluoreszenzbeleuchtung betrachtet, wobei Lipofuszin anhand seiner Autofluoreszenz eindeutig identifiziert werden konnte, während die DAB-gefärbten Neurone keine Autofluoreszenz zeigten (Abb. 8).




Abb. 8 Unterscheidung AT8-Immundefärbung vs. Lipofuszin

Detailaufnahmen von AT8-immungefärbten Schnitten aus dem Fall PSP-1 mit Hämalaun-Gegenfärbung

a) Darstellung der AT8-positiven (a, rote Pfeile) und Lipofuszin-reichen Neurone (a, grüne Pfeile) im Hellfeld.

b) Bei Fluoreszenzbeleuchtung zeigen Lipofuszin-haltige Neurone eine deutliche Autofluoreszenz (b, grüne Pfeile), wohingegen die braune AT8-Immundefärbung keine Autofluoreszenz aufweist (b; rote Pfeile).

3.3 Kontrollfälle

Zum Vergleich mit den PSP-Fällen wurden drei Kontrollfälle mit AT8-Immunhistochemie und Hämalaun-Gegenfärbung untersucht. Keiner der Kontrollfälle enthielt AT8-positive Strukturen in den untersuchten Motokernen nIII, CCN, nIV und nVI (Abb. 9). Im Kontrollfall KO-1 zeigten sich vereinzelt AT8-positive Fäden und Zellen im Nucleus raphe dorsalis. Kontrollfall KO-2 zeigte vereinzelt AT8-positive Neurone im modulatorischen EWcp (Abb. 10, Pfeile).

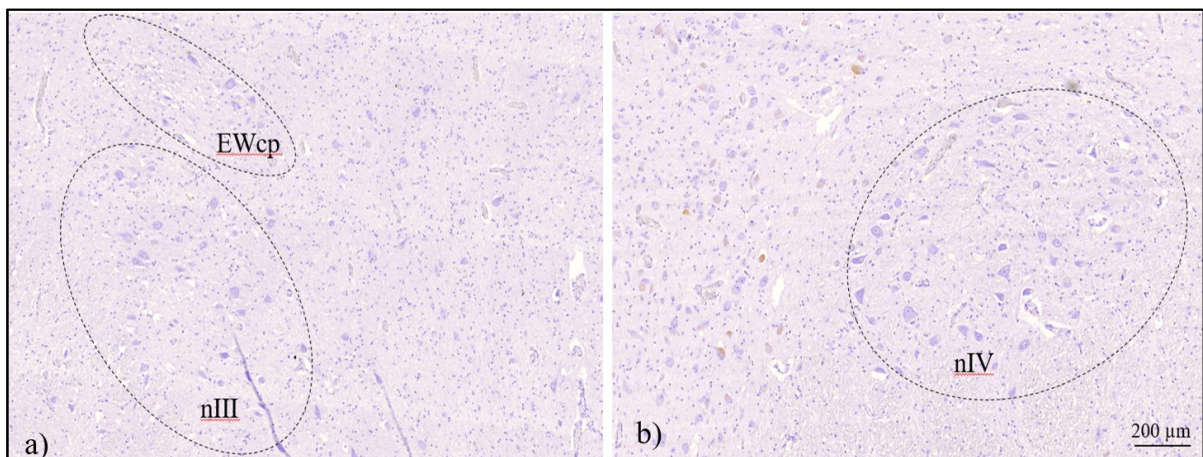


Abb. 9 Kontrollfall KO-1

Transversalschnitt durch den nIII und EWcp (a) und den nIV des Kontrollfalls KO-1 mit AT8-Immundefärbung (braun) und Hämalaun-Gegenfärbung. Die dargestellten Areale sind mit gestrichelten Linien gekennzeichnet. (a) Darstellung von nIII und EWcp: ohne Nachweis AT8-positiver Neurone und (b) Darstellung von nIV: ohne Nachweis AT8-positiver Neurone.

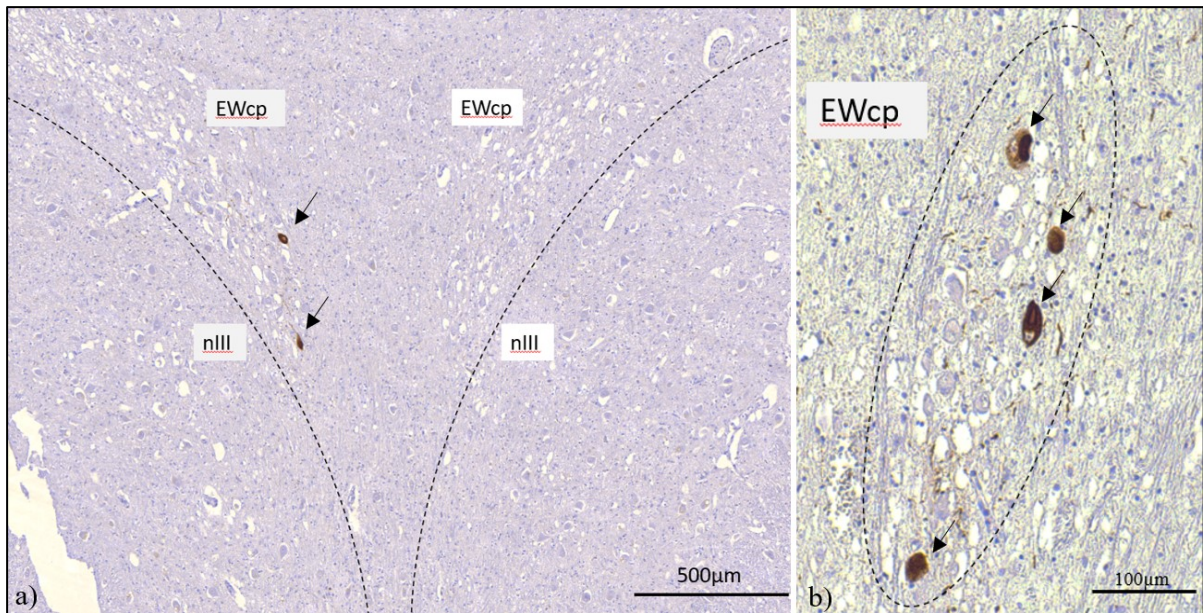


Abb. 10 Kontrollfall KO-2

Transversalschnitt durch den nIII und EWcp (a) und den kaudalen EWcp (b) des Kontrollfalls KO-2 mit AT8-Immunfärbung (braun) und Hämalaun-Gegenfärbung. Die dargestellten Areale sind mit gestrichelten Linien gekennzeichnet. (a) Darstellung EWcp mit Nachweis von zwei AT8-positiven Neuronen (Pfeile), bei AT8-negativem nIII (b) Detailaufnahme des kaudalen EWcp mit Nachweis von vier AT8-positiven Neuronen (Pfeile) und AT8-positiven Fasern.

3.4 Semiquantitative Beurteilung der AT8-Färbung in RIMLF und PPRF

Bei allen PSP-Fällen der Studie wurden, soweit vorhanden, die supranukleären Hirnstammareale RIMLF und PPRF, die für die Generierung von Sakkaden eine wichtige Rolle spielen (Leigh und Zee, 2015) vorab nach der AT8-Immunfärbung orientierend mikroskopiert. Die AT8-Positivität der Gliazellen und Neurone wurde mit nicht ‚0‘, vereinzelt ‚#‘, mäßig ‚##‘ und stark ‚###‘ AT8-positiv bewertet und den vorab beschriebenen Stadien zugeordnet (vgl. 2.5.1). Beispielhaft ist die AT8-Immunfärbung im RIMLF und PPRF der Fälle PSP-2 (Stadium II), PSP-5 (Stadium III) und PSP-8 (Stadium IV) in Abbildung 11 dargestellt. Allerdings wurden in der vorliegenden Studie keine begleitenden Immunfärbungen an Nachbarschnitten durchgeführt, die spezifisch für Burst-Neurone sind, wie zum Beispiel der Nachweis von Parvalbumin oder perineuronalen Netzen (Horn et al., 2003a).

Im Fall PSP-1 mit dem Stadium I ohne beschriebene Augenbewegungsstörungen wiesen die Neurone im RIMLF keine AT8-Positivität auf, die Gliazellen waren jedoch mäßig betroffen. In der PPRF zeigten Neurone und Gliazellen eine geringe AT8-Immunreaktion (Tab. 4). Im Stadium II und III, in denen neben deutlichen vertikalen Blickparesen auch Beeinträchtigungen der horizontalen Sakkaden auftraten, wies der RIMLF bezüglich der Neurone einen mäßigen „AT8-Tau-Load“ auf, wohingegen der „AT8-Tau-Load“ in der PPRF geringer ausfiel. Die

Gliazellen zeigten einen ähnlichen „AT8-Tau-Load“ in beiden Blickzentren (Tab. 4, Abb. 11). Im Stadium IV, das durch eine komplette Blickparese in alle Richtungen charakterisiert wird, zeigte sich bei Fall PSP-8 eine starke AT8-Färbung zahlreicher Neurone und Gliazellen im RIMLF und PPRF (Tab. 4, Abb. 11). Insgesamt schien der „AT8-Tau-Load“ in den Gliazellen innerhalb eines Falls immer gleich oder stärker als der in den Neuronen zu sein. Im Vergleich der beiden prämotorischen Blickzentren war der RIMLF stärker betroffen als die PPRF. Bei allen untersuchten PSP-Fällen bestand bereits bei geringer klinischer Ausprägung der Augenmotilität (Stadium I) eine AT8-Immunreaktivität in den prämotorischen Zentren. Damit ließ sich qualitativ beobachten, dass der „AT8-Tau-Load“ in den beiden Blickzentren bei sieben der acht untersuchten PSP-Fälle in erster Annäherung mit den beschriebenen Augenbewegungsstörungen korrelierte. Eine Ausnahme bildete der Fall PSP-6, der nur eine geringe AT8-Immunreaktivität in Neuronen und Gliazellen der prämotorischen Blickzentren aufwies, vergleichbar mit PSP-1 (Stadium I), aber anhand der klinischen Befunde mit einer kompletten vertikalen und teilweisen horizontalen Blickparese dem Stadium III zugeordnet war (Tab. 4).

In Tabelle 4 werden die Ergebnisse dieser semiquantitativen Auswertung dargestellt. Zusätzlich werden die Krankheitsstadien I-IV anhand der Augenmotilität (vgl. 2.5.1) angegeben. Bei Fall PSP-3 war kein Gewebestück der PPRF verfügbar, so dass hier das horizontale Blickzentrum nicht berücksichtigt werden konnte. Eine systematische quantitative Analyse dieser Areale erfolgt im Rahmen einer anderen Teilstudie.

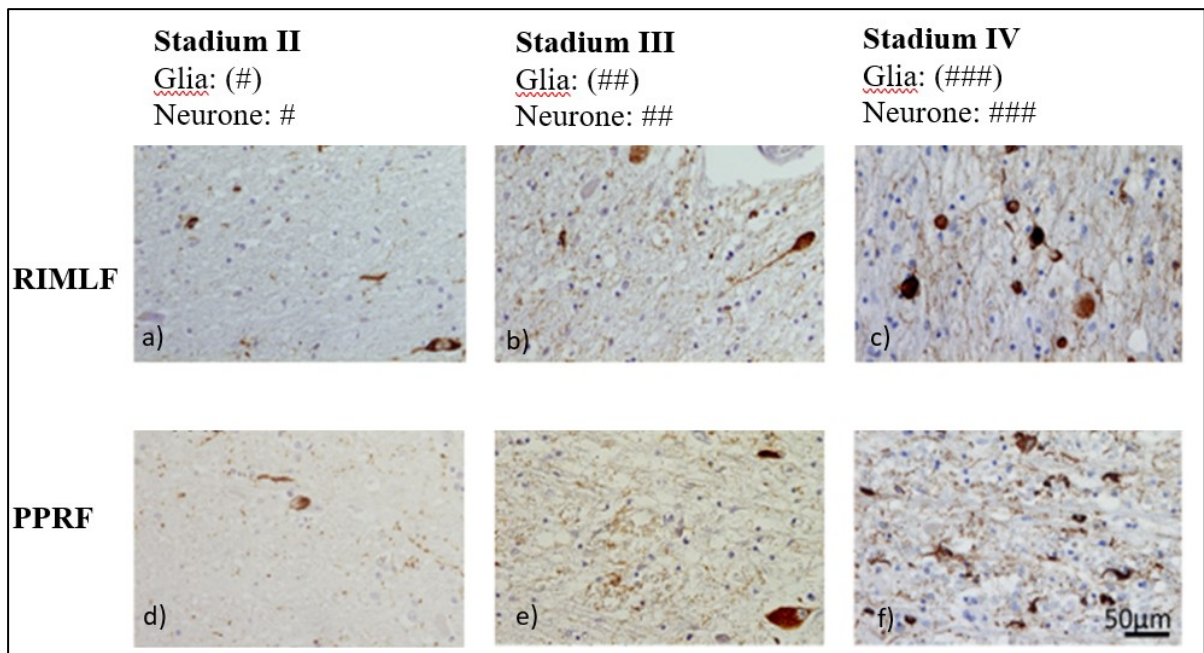


Abb. 11 AT8-Immunfärbung in den prämotorischen Blickzentren RIMLF und PPRF
 Detailaufnahmen von Transversalschnitten durch den rostralen interstitiellen Kern des Fasciculus longitudinalis medialis (RIMLF, obere Reihe: a) - c)) und die paramediane pontine Formatio reticularis (PPRF, untere Reihe: d) - f)) von drei PSP-Fällen in verschiedenen Stadien, die immunhistochemisch mit dem AT8-Antikörper behandelt und mit Hämalaun gegengefärbt wurden. Dargestellt sind die Fälle: PSP-2, PSP-5 und PSP-8 von links nach rechts. Die AT8-Positivität wurde in den Gliazellen und den Neuronen mit keine: ,0', vereinzelt: ,#', mäßig: ,##' und stark: ,###' bewertet. Die Auswertung der Gliazellen ist in Klammern dargestellt; die der Neurone ohne. Während der Fall aus Stadium II noch wenige AT8-positive Neurone und Glia aufweist, zeigen sich in Stadium IV mit einer kompletten Blickparese zahlreiche AT8-positive Neurone und Gliazellen.

Fall	RIMLF		PPRF		Krankheitsstadien
	Neurone	Gliazellen	Neurone	Gliazellen	
PSP-1	0	(##)	#	(#)	Stadium I
PSP-2	#	(#)	(#)	0	Stadium II
PSP-3	#	(###)	*)	*)	Stadium II
PSP-4	##	(##)	#	(##)	Stadium III
PSP-5	##	(##)	#	(##)	Stadium III
PSP-6	0	(#)	#	(#)	Stadium III
PSP-7	## bis ###	(###)	## bis ###	(###)	Stadium III
PSP-8	###	(###)	###	(###)	Stadium IV

Tab. 4 Semiquantitative Analyse der AT8-positiven Neurone in RIMLF und PPRF
 Auflistung der PSP-Fälle mit Angabe der Stadien anhand ihrer Augenmotilität und der beobachteten AT8-Positivität in den Gliazellen und den Neuronen, klassifiziert in keine: ,0', vereinzelt: ,#', mäßig: ,##' und stark: ,###'. Die Auswertung der Gliazellen ist in Klammern dargestellt; die der Neurone ohne. *) Keine Daten verfügbar.

3.5 Quantitative Analyse der AT8-Färbung in den motorischen Kernen

3.5.1 AT8-Färbung in den Motoneuronen

Abbildung 12 zeigt beispielhaft den nIII nach der immunhistochemischen Färbung mit dem monoklonalen Maus anti-humanes PHF-Tau (AT8) Antikörper und anschließender Hämalaun-Gegenfärbung im frühen (Stadium I), mittleren (Stadium III) und späten Stadium (Stadium IV) (vgl. 2.5.1). Im Stadium I traten in den Motokernen weder AT8-positive Neurone noch Gliazellen auf, nur vereinzelte AT8-positive Fasern in anderen Arealen (Abb. 12a). Im Stadium III fanden sich vereinzelt AT8-positive Motoneurone sowie zunehmend AT8-positive Gliazellen und Fasern (Abb. 12b). Im Stadium IV zeigte sich ein häufiges Auftreten von AT8-positiven Neuronen, zahlreichen AT8-positive Fasern und Gliazellen (Abb. 12c).

Neben klar AT8-positiven Neuronen finden sich auch AT8-negative Neurone, die von punktartigen AT8-positiven Profilen und Fasern umgeben sind (Abb. 12d, Pfeilspitzen). Daneben finden sich Neurone mit feinen punktförmigen AT8-positiven Ablagerungen innerhalb des Zytoplasmas, die möglicherweise Pretangles repräsentieren, eine Form nicht-fibrillärer Tau-Ablagerungen (Abb. 12d, offener Pfeil) (vgl. Uchihara, 2014). Es zeigen sich auch AT8-negative Neurone, die dicht von AT8-positiven Fasern umgeben sind (Abb. 12e) neben Neuronen, deren komplettes Zytoplasma mit proximalen Dendriten AT8-Immunoreaktivität aufweist, das typische Bild neurofibrillärer Tangles (Abb. 12f) (vgl. Uchihara, 2014).

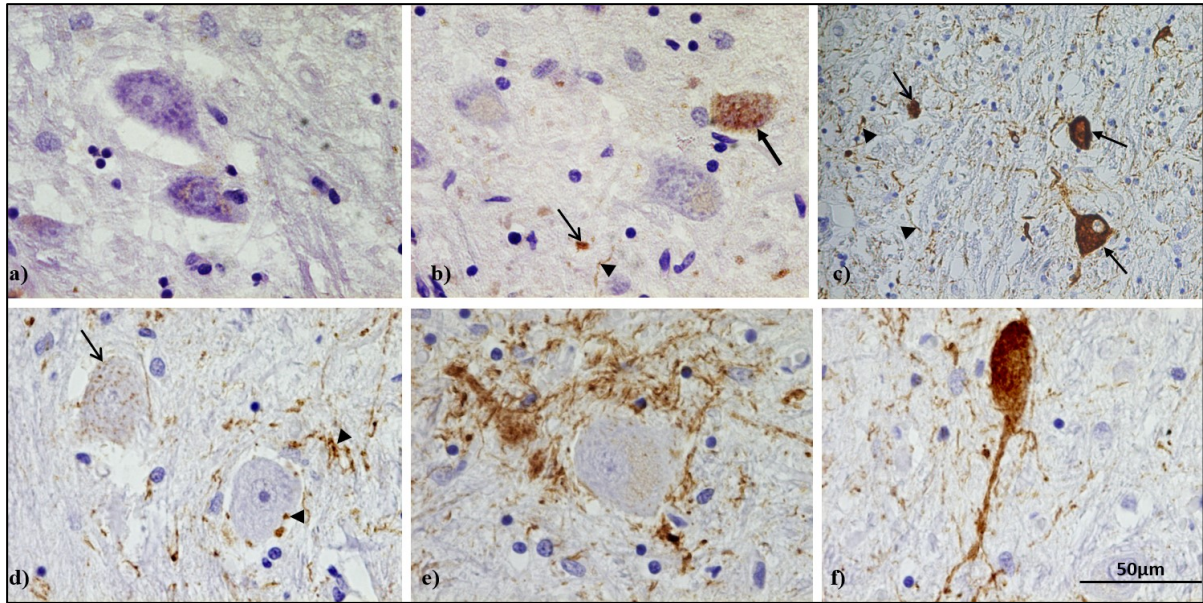


Abb. 12 Detailaufnahme von Neuronen, Gliazellen und Fasern mit AT8-Immunfärbung und Hämalaun-Gegenfärbung

a) - c) im nIII in unterschiedlichen PSP-Stadien: a) Fall PSP-1 (Stadium I), der noch keine AT8-Immunpositivität aufweist. b) Fall PSP-7 (Stadium III) enthält AT8-positive Neurone (geschlossener Pfeil) und vereinzelt AT8-positive Gliazellen (offener Pfeil) und Fasern (Pfeilspitzen). c) Fall PSP-8 (Stadium IV) enthält stark AT8-positive Neurone (geschlossener Pfeil) und zahlreiche AT8-positive Fasern (Pfeilspitzen) und Gliazellen (offener Pfeil). d) - f) Verschiedene AT8-Färbemuster im nIII im Fall PSP-4 (Stadium III): d) AT8-negative Neurone, die von punktierten AT8-positiven Strukturen und Fasern umgeben sind, die möglicherweise afferente Axone mit synaptischen Kontakten darstellen (Pfeilspitzen), Neurone mit feinen AT8-positiven Granula im Zytoplasma (offener Pfeil). e) AT8-negative Neurone, die dicht von AT8-positiven Fasern umgeben sind. f) Neurone, deren komplettes Zytoplasma mit proximalen Dendriten AT8-Immunoreaktivität aufweist.

3.5.2 Quantitativer Vergleich von AT8-positiven Neuronen im linken und rechten nVI

Nicht für jeden der Archivfälle standen beide Hirnstammhälften zur Verfügung. Wo vorhanden wurden jedoch die Augenmuskelkerne beider Seiten getrennt analysiert und dann miteinander verglichen. In Abb. 13 sind dazu beispielhaft die Daten für den nVI für beide Seiten bei allen PSP-Fällen, mit Ausnahme von Fall PSP-8, bei dem kein linkes Kernareal existierte, aufgeführt. Die quantitative Auswertung in den Augenmuskelkernen beider Seiten innerhalb der einzelnen PSP-Fälle zeigte ähnliche prozentuale Anteile AT8-positiver Neurone. Im Stadium I bei Fall PSP-1 zeigte sich im rechten nVI 9,46 % und im linken nVI 7,58 % AT8-positive Neurone. Bei Fall PSP-2 im Stadium II bestand die größte Diskrepanz zwischen rechtem und linkem nVI mit fast 10 % (2,10 % rechts vs. 11,60 % links), wobei lediglich ein Schnitt mit dem linken nVI existiert und somit die 10 % nur gering aussagekräftig sind. Im Fall PSP-3 waren 18,54 % im rechten nVI und 14,60 % im linken nVI AT8-positiv. Der Fall PSP-4 hatte eine Differenz zwischen rechtem und linkem nVI von 2,85 %, Fall PSP-5 hatte eine von nur 0,25 %, Fall PSP-

6 von 1,70 % und Fall PSP-7 von 3,2 %. So betrug die Diskrepanz zwischen rechten und linkem nVI, wenn man den Fall PSP-2 nicht berücksichtigt, im Rahmen dieser Auswertung maximal 3,94 % (vgl. Abb. 13).

Wenn nicht anders angegeben wurden im Folgenden jeweils die rechten Kernareale miteinander verglichen.

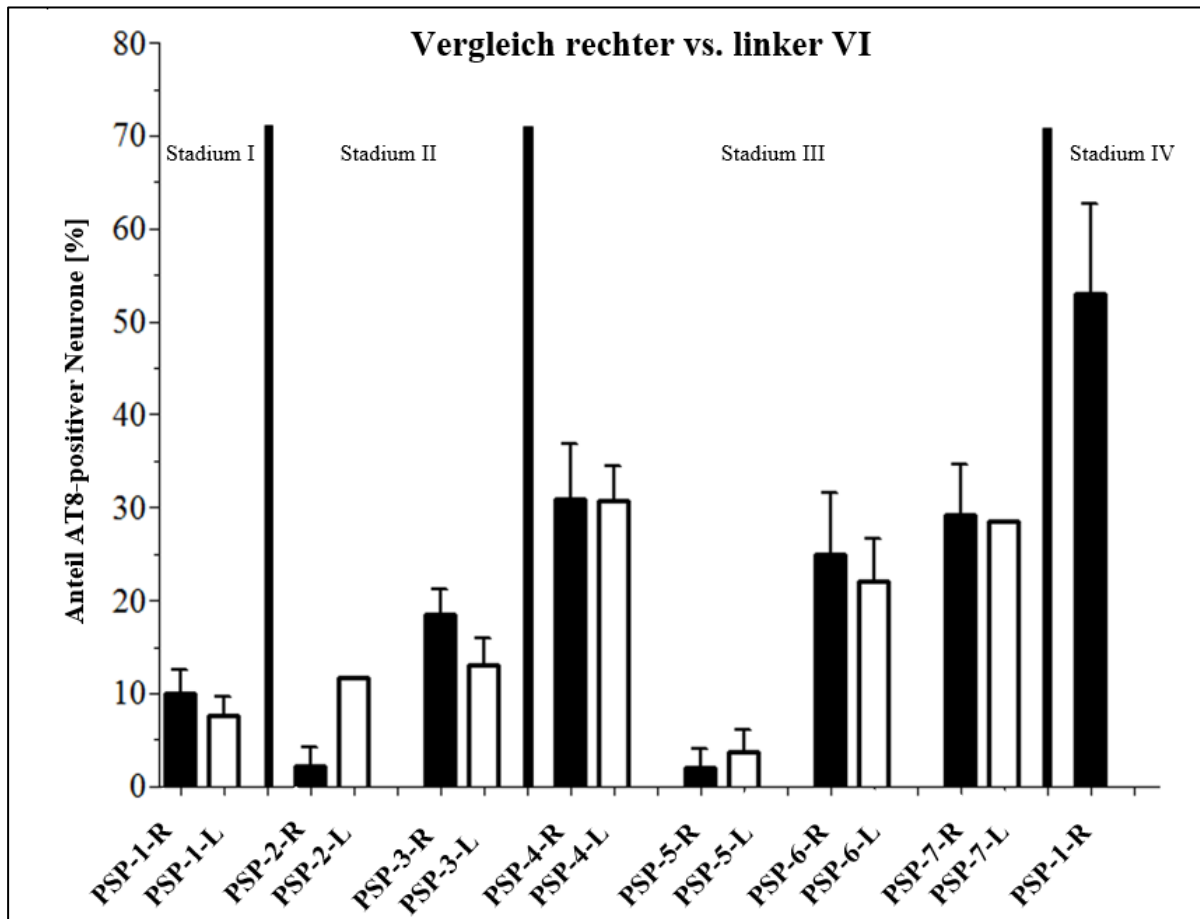


Abb. 13 AT8-positive Neuronenpopulation im Vergleich des rechten und linken nVI. Dargestellt sind weiterhin Stadium I bis IV, die anhand der klinischen Beschwerden festgelegt wurden (vgl. Tab. 3). Die schwarzen Balken zeigen als prozentualen Anteil der gesamten Population der Degeneration im rechten Kernareal und die weißen Balken für das linke Kernareal. Bei Fall PSP-8 existierte kein linkes Kernareal, so dass hiervon keine Darstellung erfolgt.

3.5.3 Nucleus oculomotorius (nIII)

Für den nIII wurden zwischen 296 und 1796 Neurone pro PSP-Fall ausgewertet. Im Stadium I und II waren zwischen 2,5 bis 15,7 % der gesamten Neuronenpopulation AT8-positiv, im Stadium III und IV waren es zwischen 1,5 bis 27,8 %. Das späte Stadium IV zeigte die größte Population an AT8-positiven Neuronen mit 55%. In den anderen Stadien zeigte sich der

Prozentsatz der betroffenen Neurone etwas variabel (vgl. Abb. 14). Die Analyse bezüglich der funktionellen Subgruppen für vertikale und horizontale Augenbewegung erfolgt in Abschnitt 3.5.8.

3.5.4 Nucleus Edinger-Westphal zentral-projizierender Teil (EWcp)

Für das gesamte Areal des EWcp wurden zwischen 52 und 369 Neurone je PSP-Fall ausgewertet. Häufig fiel bereits bei einem ersten orientierenden Blick durch das Mikroskop auf, dass der EWcp eine höhere Dichte von AT8-positiven Neuronen zeigte als der nIII. Dieser Eindruck bestätigte sich dann auch in der systematischen quantitativen Analyse der AT8-positiven Neurone (vgl. Abb. 14). Im Stadium I bis IV zeigte sich unabhängig vom PSP-Stadium ein Anteil von 4,4 bis 46,0 % AT8-positiver Neurone in der Gesamtneuronenpopulation im EWcp. Im EWcp des Kontrollfalls KO-2 waren 14,6 % der Neurone AT8-positiv, während sich in den Kontrollfällen KO-1 und KO-3 keine AT8-Positivität in den Neuronen des EWcps zeigte (vgl. Abb. 14).

3.5.5 Nucleus centralis caudalis (CCN)

Im CCN, der die Motoneurone beider Lidheber enthält (Porter et al., 1989; Zeeh und Horn, 2012), wurden jeweils zwischen 26 und 90 Neurone pro vorhandenem PSP-Fall ausgewertet. Zu den Fällen PSP-3, PSP-5 und PSP-6 existierten keine Gewebeblöcke, die die Schnittebenen des CCN enthielten und konnten somit nicht berücksichtigt werden. Im Stadium I und II war eine geringe Anzahl von ca. 3,5 % der Motoneurone AT8-positiv, wohingegen im Stadium III und IV mehr als 30 % der Motoneurone betroffen waren (vgl. Abb. 14).

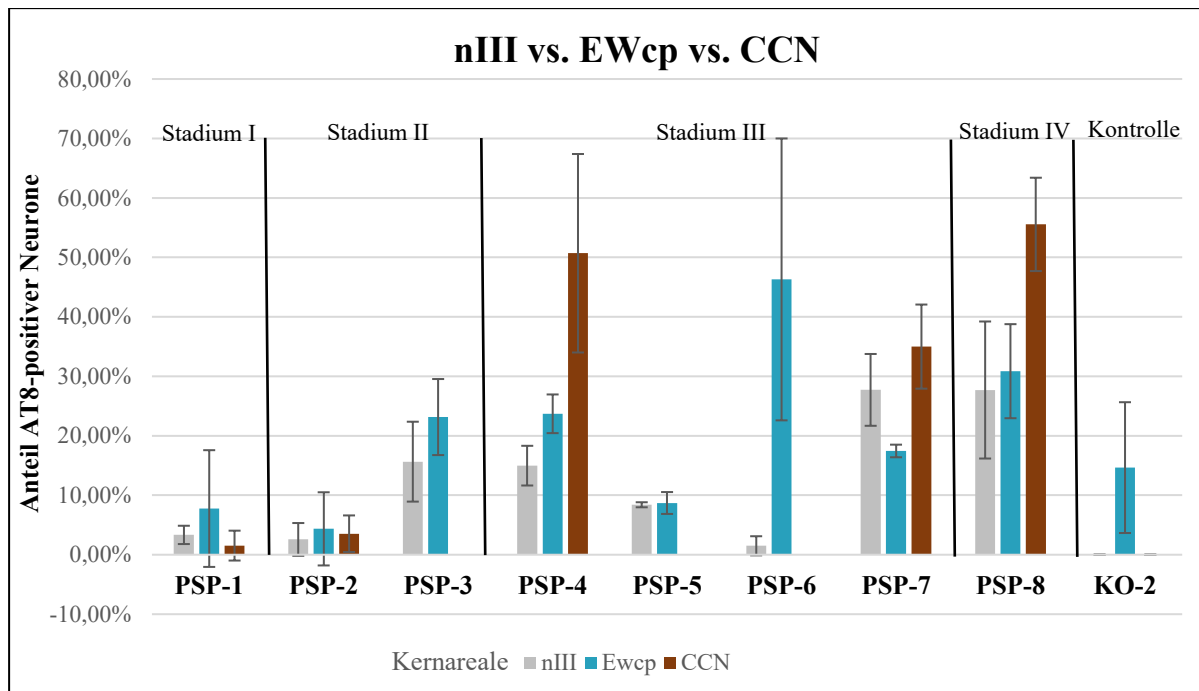


Abb. 14 Vergleichende quantitative Analyse AT8-positiver Neurone im Nucleus-oculomotorius-Komplex. Prozentualer Anteil AT8-positiver Neurone des nIII, CCN und EWcp bei PSP-Fällen verschiedener Stadien der Augenmotilität im Vergleich. Von den drei Kontrollfällen ist KO-2 mit aufgeführt, der nur im EWcp AT8-positive Neurone enthielt (vgl. Abb. 10).

3.5.6 Nucleus trochlearis (nIV)

Im Nucleus trochlearis wurden zwischen 72 und 324 Motoneurone pro PSP-Fall ausgewertet, wobei bei den Fällen PSP-2, PSP-5, PSP-6 und PSP-8 keine Schnittebenen mit nIV zur Verfügung standen. Aufgrund der geringen Anzahl von Schnitten wurden hier der rechte und linke nIV jeweils zusammengefasst. Die Krankheitsstadien wurden wie in 2.5.1 (vgl. Tab. 3) dargestellt eingeteilt.

Von Stadium I bis III zeigte sich eine Zunahme der Population AT8-positiver Neurone im nIV. Im Stadium I fanden sich zwischen 3,3 und 9,3 % AT8-positive Neurone, im Stadium II lag der Anteil AT8-positiver Neurone zwischen 0 bis 13,3 %, im Stadium III zwischen 7,1 und 33,3 %. Damit zeigte sich ein Trend für die Zunahme des relativen Anteils AT8-positiver Neurone von Stadium I bis III (vgl. Abb. 15).

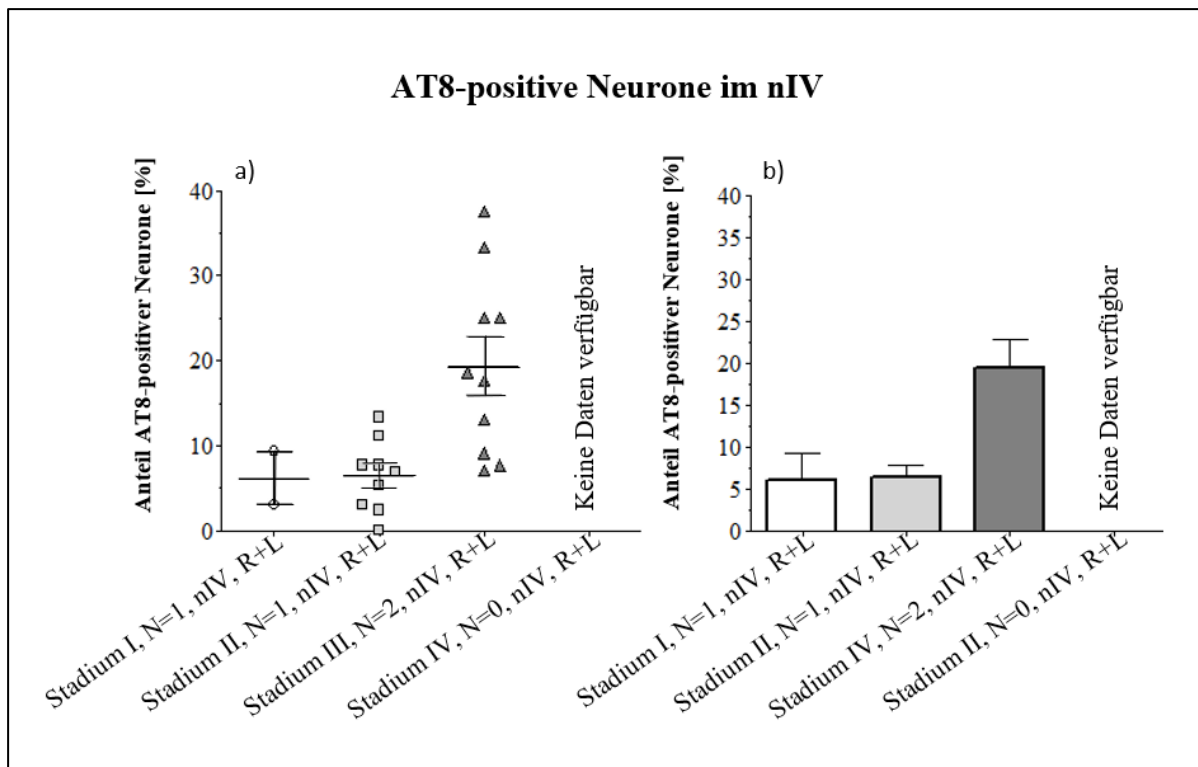


Abb. 15 Vergleichende quantitative Analyse AT8-positiver Neurone im nIV
a) Boxplot zur Darstellung der ausgewerteten Schnittzahl und der Streuung der Daten zum prozentualen Anteil AT8-positiver Neurone im nIV. Stadium I bis III der PSP-Fälle. N gibt die Anzahl der PSP-Fälle innerhalb eines Stadiums an. b) Balkendiagramm zur Veranschaulichung der durchschnittlichen Werte des prozentualen Anteils AT8-positiver Neurone im nIV in Stadium I bis III. „N“ gibt die Anzahl der PSP-Fälle innerhalb eines Stadiums an. Die AT8-positiven Neurone im Kernareal des rechten und linken nIV wurden zusammengefasst (R+L).

3.5.7 Nucleus abducens (nVI)

Im nVI wurden zwischen 57 und 467 Neurone pro PSP-Fall ausgewertet. Der nVI ist mit der MR-A- und der MR-B-Gruppe des nIII für die horizontalen Blickbewegungen verantwortlich (Che Ngwa et al., 2014). Im folgenden Diagramm sind nur die Daten der rechten Kernareale des paarigen nVI enthalten. Im Stadium I und II lag der Anteil von AT8-positiven Neuronen noch unter 20 %, stieg aber bis über 50 % im Stadium IV an (Abb. 16). Anzumerken ist, dass aus methodischen Gründen eine Unterscheidung zwischen internukleären Neuronen und Motoneuronen innerhalb des nVI nicht durchgeführt werden konnte.

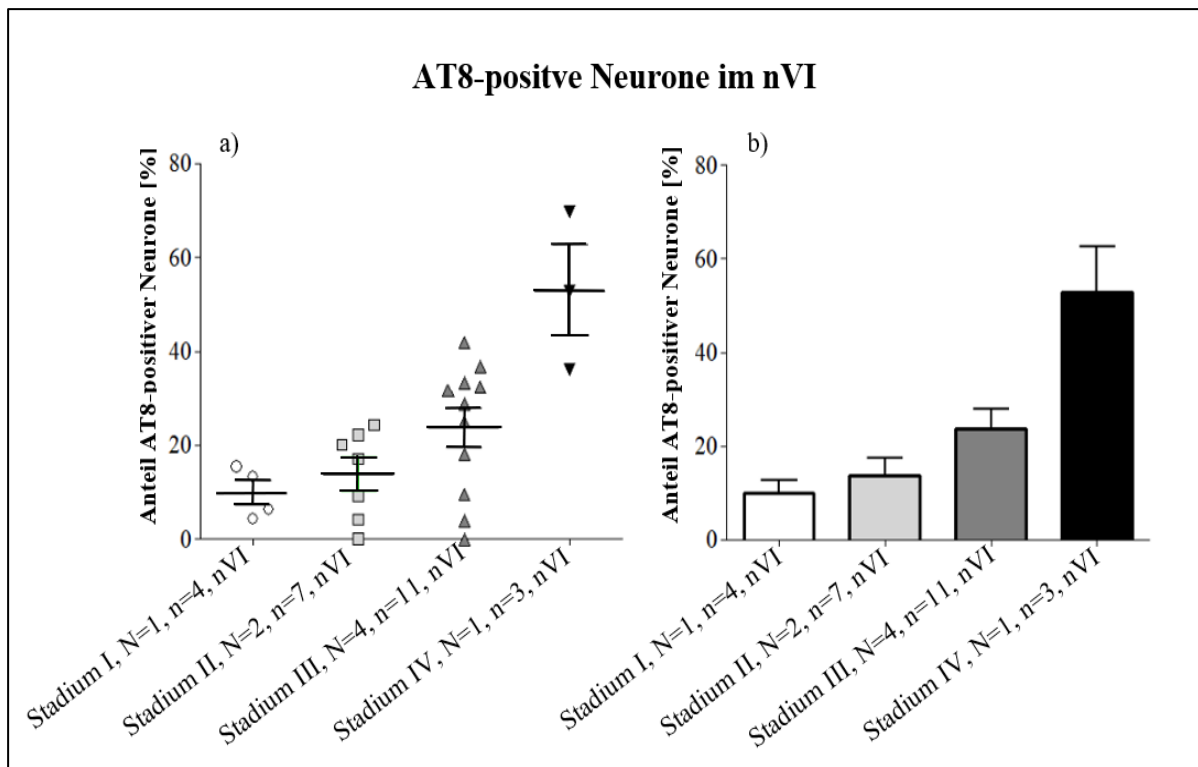


Abb. 16 Vergleichende quantitative Analyse AT8-positiver Neurone im nVI
a) Boxplot zur Darstellung der Anzahl der ausgewerteten Schnitte und der Streuung der Daten zum prozentualen Anteil AT8-positiver Neurone im nVI. Stadium I – IV der PSP-Fälle wurden betrachtet. b) Balkendiagramm zur Veranschaulichung der durchschnittlichen Werte des prozentualen Anteils AT8-positiver Neurone im nVI in Stadium I-IV. ‚N‘ gibt die Anzahl der PSP-Fälle innerhalb eines Stadiums an und ‚n‘ gibt Auskunft über die Anzahl der ausgewerteten Schnitte.

3.5.8 Vergleich AT8-positiver Neurone für vertikale und horizontale Augenbewegung

Im Hinblick auf die bei der PSP früh auftretende vertikale Blickparese wird in Abbildung 17 der prozentuale Anteil AT8-positiver Neurone in den Neuronengruppen für vertikale Augenbewegungen (SR-, IO-, IR- und SO-Neuronen: blau dargestellt) dem prozentualen Anteil AT8-positiver Neurone in den Neuronengruppen für horizontale Augenbewegungen (MR- und nVI-Neurone: grün dargestellt) gegenübergestellt. Wie bereits beschrieben werden auch in dieser Abbildung (Abb. 17) die MR-A- und die MR-B-Gruppe zu einer gemeinsamen MR-Gruppe zusammengefasst (vgl. 2.5.4). Auf die Darstellung der Kontrollfälle wurde verzichtet, da sie in keinem dieser Kernareale AT8-positiv Neurone aufwiesen.

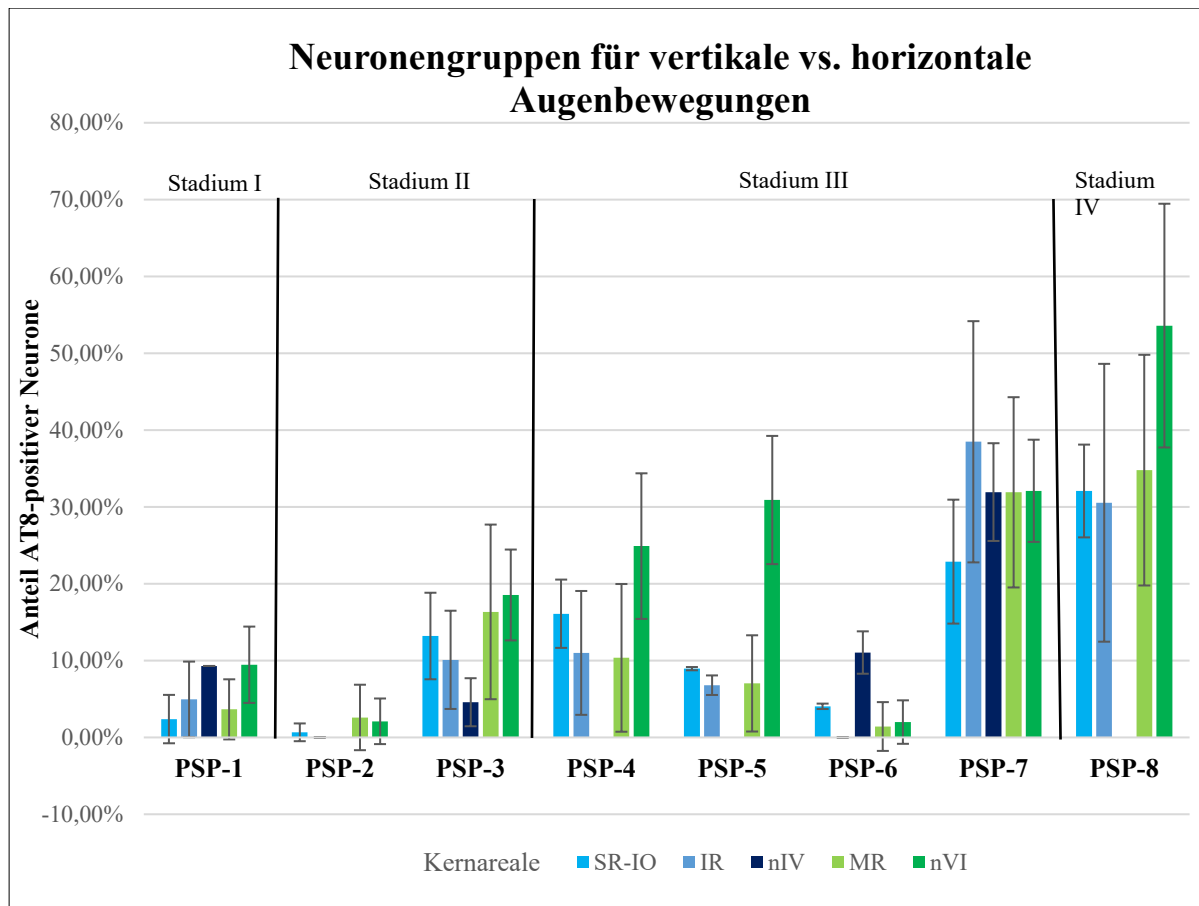


Abb. 17 Vergleich des Anteils AT8-positiver Neurone für vertikale und horizontale Augenbewegungen
 Dargestellt ist der prozentuale Anteil AT8-positiver Neurone in den Neuronengruppen für vertikale (blau) und horizontale Augenbewegungen (grün) bei PSP-Fall 1 bis 8 mit unterschiedlich schwer ausgeprägten Augenbewegungsdefiziten (Stadium I bis IV). Die Daten für Neurone, die beim Aufwärtsblick beteiligt sind (SR-IO) erscheinen in hellblau, die für Neurone für den Abwärtsblick (IR, nVI) in mittel- und dunkelblau.

Insgesamt zeigte sich von Stadium I bis IV ein steigender prozentualer Anteil AT8-positiver Neurone in den untersuchten Kernarealen. Nur im Fall PSP-6, der eine vertikale und horizontale Blickparese aufwies, waren die Populationen AT8-positiver Neurone vergleichsweise gering. Im Fall PSP-1, der keinerlei Augenbewegungsdefizite aufwies, fand sich in allen untersuchten Neuronensubgruppen ein Anteil von unter 10 % an AT8-positiven Neuronen. Auffällig war, dass nahezu alle untersuchten PSP-Fälle (bis auf PSP-6), auch ohne beschriebene horizontale Blickparese eine etwa gleich große Population an AT8-positiven Neuronen in den Neuronensubgruppen für Horizontalbewegungen (grüne Balken in Abb. 17) und für Vertikalbewegungen (blaue Balken in Abb. 17) aufwies. Im Stadium IV erreichte der Anteil AT8-positiver Neurone im nVI, der horizontale Blickbewegungen generiert, sogar über 50 %. Somit konnte kein Zusammenhang zwischen dem prozentualen Anteil AT8-positiver Neurone in den Subgruppen der individuellen Augenmuskeln und einer beschriebenen Horizontal- oder Vertikalparese in den PSP-Fällen gezeigt werden.

3.6 HistoQuant-Analyse

In einer parallelen Untersuchung mit halb-automatischer Auswertung mit der Bildanalyse-Software HistoQuant (3DHistech) wurde in den zuvor definierten Kernarealen die Fläche sämtlicher AT8-positiver Strukturen bestimmt. Dabei wurden nicht nur die einzelnen Neurone erfasst, sondern auch AT8-positive Gliazellen und Fasern (vgl. 2.5.5).

Zur Analyse der Schnitte mittels HistoQuant wurde von jedem Fall ein repräsentativer Schnitt für alle existierenden Kernareale ausgewertet. Eine Standardabweichung wurde bei der Auswertung eines Schnittes in den folgenden Diagrammen nicht dargestellt.

3.6.1 HistoQuant-Analyse des CCN

Abbildung 18 zeigt die Darstellung der HistoQuant-Analyse des unpaaren CCN, der die Motoneurone des M. levator palpebrae (LP) enthält, durch den die Augen offengehalten werden (Porter et al., 1989; Zeeh und Horn, 2012). Bei keinem der hier dargestellten PSP-Fällen war eine Ptosis beschrieben worden. Auch wenn der Fall PSP-2 hier mit 0,13 % nur eine sehr geringe AT8-Immunreaktivität aufwies, lässt sich trotzdem von Stadium I zu Stadium III und IV eine Zunahme der AT8-positiven Areale innerhalb des CCN feststellen. Im Stadium IV wurde ein relativer Prozentsatz von 8,13 % ermittelt (vgl. Abb. 18).

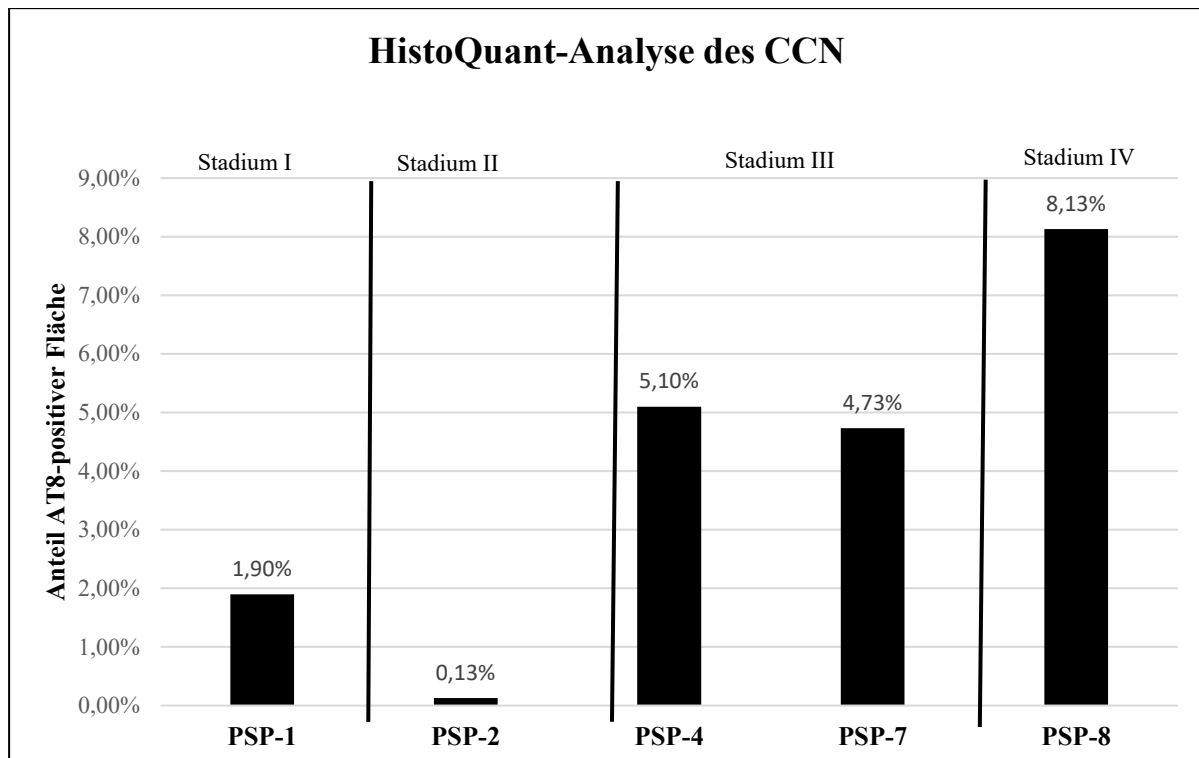


Abb. 18 HistoQuant-Analyse des Flächenanteils AT8-positiver Strukturen im CCN
 Balkendiagramm zur Darstellung des prozentualen Anteils der Fläche an AT8-positiven Strukturen mit Neuronen, Gliazellen, Fasern innerhalb des umrandeten Nucleus centralis caudalis (CCN). Dargestellt sind die einzelnen PSP-Fälle in Stadium I-IV.

3.6.2 HistoQuant-Analyse paariger Kernareale: rechts vs. links

Nachdem nIII, nIV, nVI und EWcp paarig vorkommen wurde zunächst die AT8-Immunoreaktivität pro Fall rechts vs. links ausgewertet. Hierbei wurden nur diejenigen Fälle dargestellt, bei denen beide Seiten existieren. Deshalb wurde Fall PSP-8 mit Stadium IV nicht berücksichtigt (Abb. 19).

Es zeigte sich, dass sich der prozentuale Anteil an AT8-positiver Fläche in den jeweiligen Kernarealen im Vergleich der Fälle ähnlich verhielt wie bei der Auswertung der relativen Anzahl AT8-positiver Neurone (vgl. 3.5.2). Dabei unterschieden sich die linke und rechte Seite bei allen Fällen nur wenig (maximal um 0,64 %), mit etwas stärkeren Differenzen beim EWcp, mit maximal 1,98 % Unterschied.

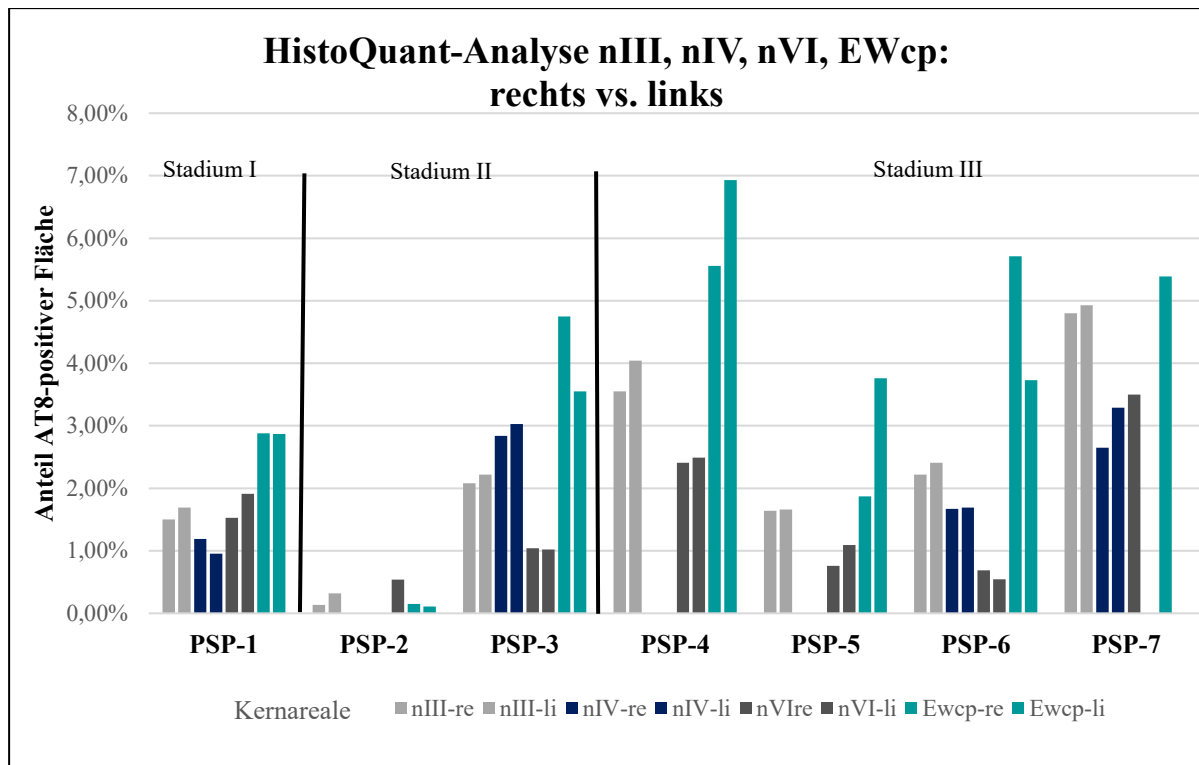


Abb. 19 HistoQuant-Analyse des Flächenanteils paariger Kernareale im Seitenvergleich
Balkendiagramm zur Darstellung und Vergleich des prozentualen Flächenanteils an AT8-positiven Strukturen mit Neuronen, Gliazellen, Fasern innerhalb der umrandeten rechten und linken Kernareale von nIII, nIV, nVI und EWcp in den Stadien I-III. Die jeweiligen Paare werden in einer Farbe im Balkendiagramm nebeneinander dargestellt.

3.7 Vergleich der HistoQuant-Analyse mit der manuellen quantitativen Erfassung AT8-positiver Neurone

Im Folgenden wird die HistoQuant-Analyse aller AT8-positiven Strukturen mit der manuellen Analyse der AT8-positiven Neurone verglichen. Bei der HistoQuant-Analyse wurde jeweils ein repräsentativer Schnitt analysiert, wohingegen bei der Analyse der Neurone, je nach Verfügbarkeit, zwischen ein und neun Schnitte ausgezählt wurden und der Mittelwert gebildet wurde, so dass die beiden Methoden nicht direkt miteinander verglichen werden können. Dennoch wurden die Abbildungen nebeneinander angeordnet, um einen Trend erkennen zu können (vgl. Abb. 20).

3.7.1 HistoQuant-Analyse vs. manuelle Analyse der Neurone im nIII, nIV und nVI

Stellt man die automatische HistoQuant-Analyse der gefärbten AT8-positiven Strukturen der manuellen Analyse der AT8-positiven Neurone gegenüber, so ist ein vergleichbarer Trend in

der AT8-Immunoreaktivität erkennbar. In der HistoQuant-Analyse im nIII zeigte sich eine stärker verbreitete AT8-Expression in Fasern und Gliazellen im Vergleich zum nVI, während der prozentuale Anteil von AT8-positiven Neuronen bei fast allen Stadien im nVI größer ist als in nIV und nIII. Insgesamt zeigen alle ausgewerteten PSP-Fälle ähnliche Trends im „AT8-Load“ von Glia und Fasern, verglichen mit den Neuronen (Abb. 20a, b). Auffällig ist bei Fall PSP-6, dass eine relativ starke AT8-Färbung des Neuropils im nIII nur wenigen AT8-positiven Neuronen im nIII gegenübersteht. Bei Fall PSP-5 ist das genau umgekehrt. Dort finden sich mit 30 % vergleichsweise viele AT8-positive Neurone im nVI, während die AT8-Färbung im Neuropil mit unter 1 % gering ausfällt (Abb. 20a, b).

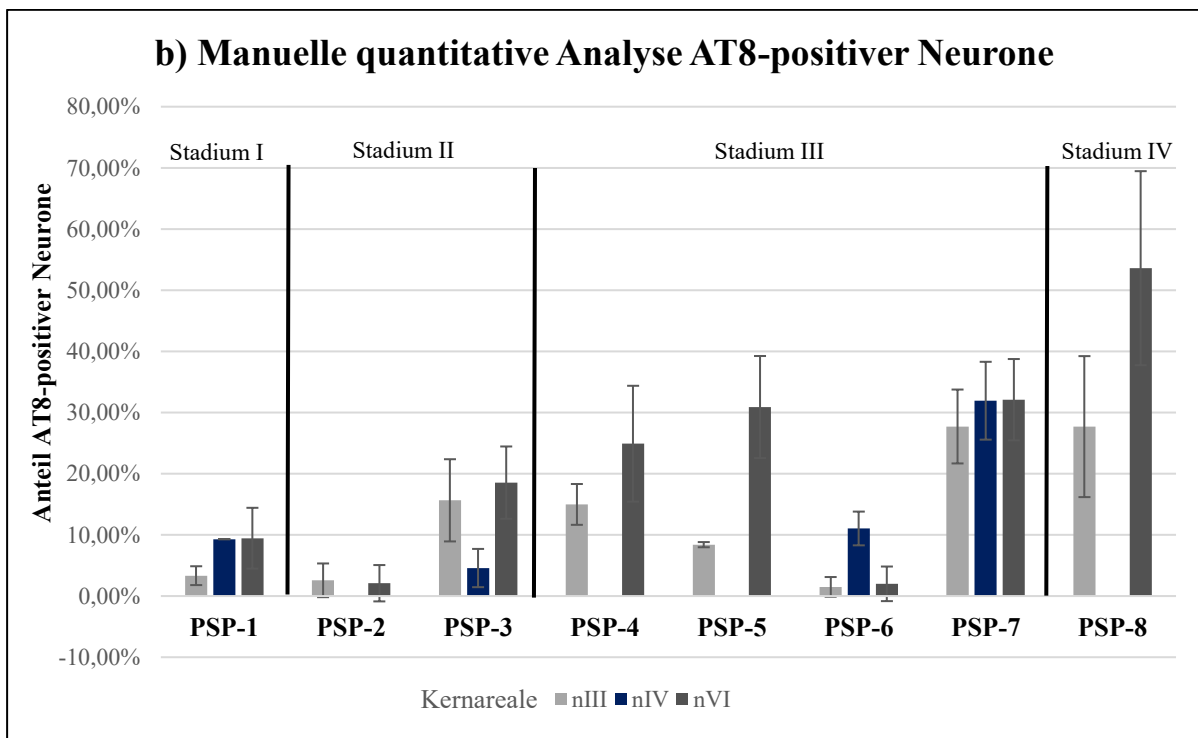
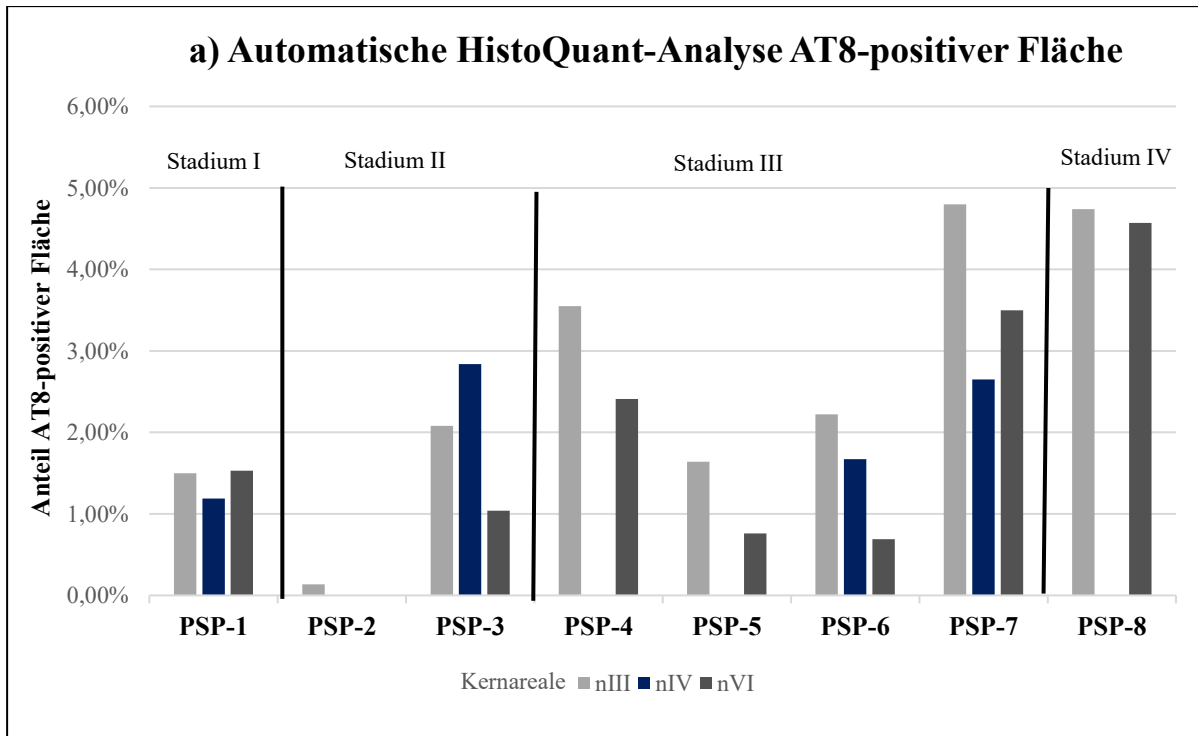


Abb. 20 Automatische HistoQuant-Analyse vs. manuelle quantitative Analyse der Neurone
 Betrachtung der Balkendiagramme zweier unterschiedlicher quantitativer Methoden im Überblick, der automatischen HistoQuant-Analyse zur Bestimmung der AT8-positiven Fläche in nIII, nIV und nVI (a) und der manuellen Bestimmung AT8-positiver Neurone in nIII, nIV und nVI (b). Die Kernareale nIII (grau), nIV (dunkelblau) und nVI (dunkelgrün) der PSP-Fälle von Stadium I-IV sind dargestellt.

3.7.2 **HistoQuant-Analyse vs. manuelle Analyse der funktionellen Neuronengruppen**

Da bei der PSP die vertikalen Sakkaden früh betroffen sind, soll erneut das Augenmerk auf die funktionellen Neuronengruppen des vertikalen vs. horizontalen Augenbewegungssystems gerichtet werden. Die beiden Analysen zur Quantifizierung der AT8-positiven Strukturen im Neuropil mit HistoQuant-Analyse und Quantifizierung der AT8-positiven Neurone in den Augenmuskelkernen werden nebeneinander betrachtet.

Abgesehen von Fall PSP-2 wird bereits im Stadium I, in dem noch keine Augenbewegungsstörungen registriert wurden, eine vergleichsweise große Fläche AT8-positiver Strukturen in der HistoQuant-Analyse erfasst, die dann auch nur auf die etwa dreifache prozentuale Fläche im Stadium IV mit einer kompletten Blickparese anstieg. Es fiel auf, dass PSP-2 insgesamt nur eine geringe AT8-Immunfärbung sowohl in den Neuronen, wie auch im Neuropil zeigte. Bei PSP-6, der eine komplette vertikale und inkomplette horizontale Blickparese aufwies, waren vergleichsweise wenig AT8-positive Neurone in den Motokernen, vor allem für horizontale Augenbewegungen, angefärbt, aber die AT8-Immunoreaktivität im Neuropil erfasste eine ähnliche Ausbreitung, wie die der PSP-Fälle im Stadium III und IV.

Bei nahezu allen untersuchten PSP-Fällen (bis auf PSP-6) zeigte sich, auch ohne vorbeschriebene horizontale Blickparese eine etwa gleich große Population an AT8-positiven Neuronen in den Neuronensubgruppen für horizontal und vertikale Augenbewegungen.

Diese Beobachtung traf in gleicher Weise auf die quantitative Auswertung der AT8-positiven Neurone, sowie auf das AT8-positive Neuropil in den entsprechenden Kernregionen zu (Abb. 21a, b).

Insgesamt zeigte der Fall PSP-8, der eine komplette Blickparese in alle Richtungen aufwies und keinen VOR zeigte, die ausgeprägteste AT8-Pathologie von allen hier betrachteten Fällen. Nahezu ähnlich hohe Werte für die AT8-positiven Neurone und Färbungen im Neuropil zeigte der Fall PSP-7, der eine komplette vertikale Blickparese mit deutlich verlangsamten horizontalen Sakkaden vier Jahre ante mortem hatte (Abb. 21a, b). Interessanterweise zeigte der Fall PSP-2, der nach klinischen Kriterien in das Stadium II eingeteilt worden war, nach beiden Auswerteverfahren eine geringe AT8-Pathologie der Neurone und des gesamten Neuropils als Fall PSP-1, der keine Augenbewegungsstörungen gezeigt hatte.

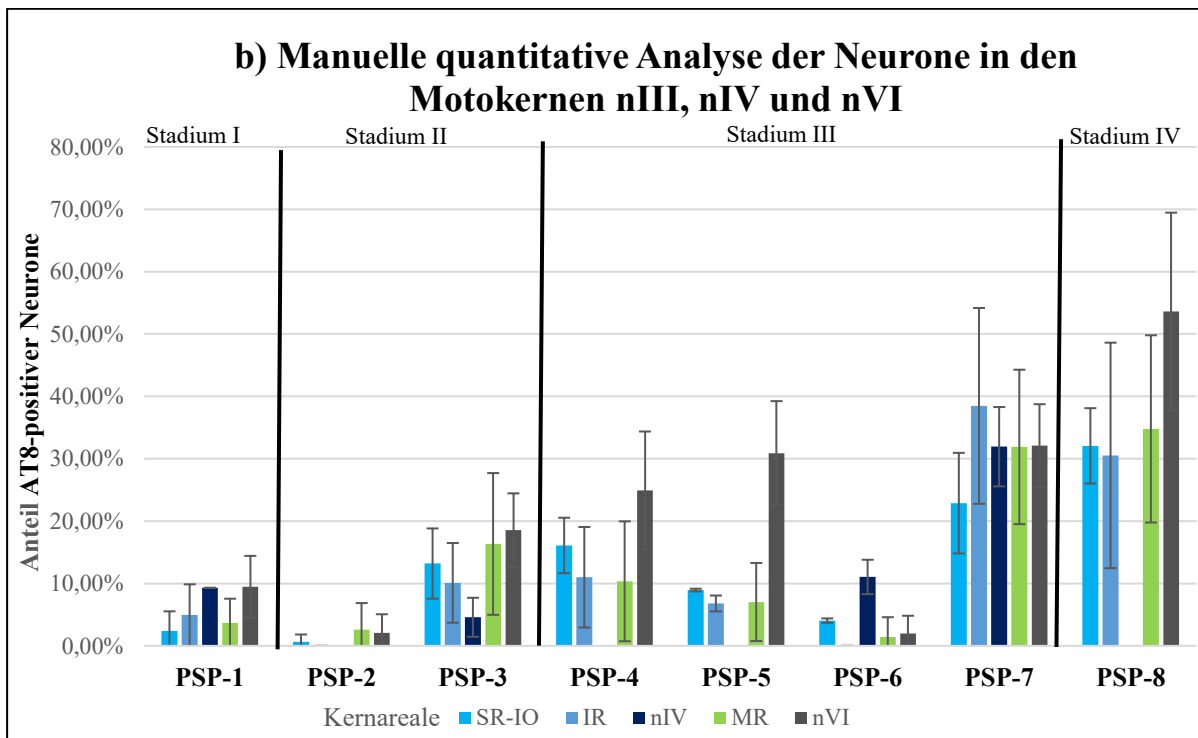
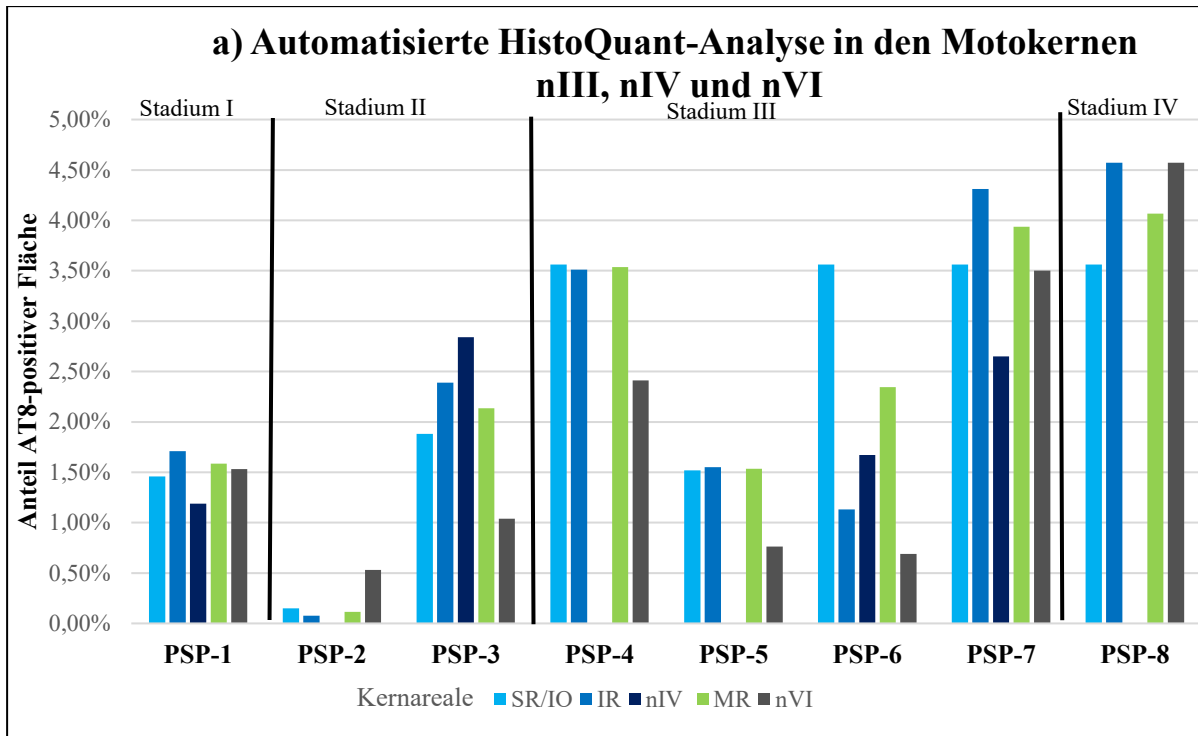


Abb. 21 Automatische HistoQuant-Analyse vs. manuelle quantitative Analyse der Neurone in nIII, nIV und nVI
Betrachtung der Balkendiagramme zweier unterschiedlicher quantitativer Methoden: der automatischen HistoQuant-Analyse zur Bestimmung der AT8-positiven Fläche (a) und der manuellen Bestimmung AT8-positiver Neurone (b) in den Subgruppen von nIII, nIV und nVI im Stadium I bis IV, der PSP-Fälle. Dabei sind die Kernareale für die vertikalen Blickbewegungen (SR-IO, IR, nIV) blau und die für die horizontalen Blickbewegungen (MR, nVI) grün dargestellt.

4 Diskussion

Es wurden acht PSP-Fälle mit unterschiedlich dokumentierten Stadien von Augenbewegungsstörungen bezüglich der Tau-Pathologie post-mortem analysiert und mit Kontrollfällen entsprechenden Alters verglichen. In diesem Pilotprojekt wurde der prozentuale Anteil AT8-positiver Neurone in den Augenmuskelkernen untersucht. Dazu konnten folgende Hauptbefunde erhoben werden:

Die Motokerne von PSP-Fällen mit keinen oder nur schwach ausgeprägten Blickparesen enthielten weniger AT8-positive Neurone und insgesamt einen geringeren „Tau-Load“ glialer Zellen, als die Motokerne der späteren PSP-Stadien, welche deutliche vertikale Blickparesen bis hin zu kompletten Blickparesen aufwiesen. Dies entsprach Beobachtungen in den prämotorischen Blickzentren PPRF und RIMLF.

Im Vergleich zeigten sich im prozentualen Anteil AT8-positiver Neurone und im gesamten „Tau-Load“ in den Motokernen für horizontale versus vertikale Augenbewegungen keine Unterschiede. Stadien abhängig waren die Motokernareale nahezu gleich stark betroffen.

AT8-positive Gliazellen und Fasern traten in allen untersuchten Arealen bereits in PSP-Stadien auf, die noch keine Augenbewegungsstörungen zeigten. Im Vergleich zeigte sich der RIMLF geringfügig stärker betroffen als die PPRF. Hierbei war der „Tau-Load“ in den Gliazellen innerhalb eines Falls immer gleich oder höher als in den Neuronen.

4.1 Automatisierte Quantifizierung mit HistoQuant vs. manueller quantitativer Analyse

In der vorliegenden Arbeit wurde mit verschiedenen Methoden die quantitative Analyse an den ausgewählten Regionen in den digitalisierten Schnitten durchgeführt. Zur Beschreibung der AT8-Pathologie in PPRF und RIMLF wurden semiquantitative Schätzungen vorgenommen, bei denen in vier Stufen („0“, „#“, „##“, „###“) der „Tau-Load“ von Neuronen und Glia erfasst wurde. Hierbei handelt es sich um ein etabliertes Verfahren, beispielsweise wird auch die Lewy-Körper-Demenz neuropathologisch in mehreren kortikalen und subkortikalen Bereichen durch mehrere semiquantitative Stadieneinteilungen definiert (vgl.: Braak et al., 2003; Beach et al., 2009; McKeith et al., 2005; McKeith et al., 2017).

Die manuelle Quantifizierung ist subjektiv, sie kann daher zwischen verschiedenen Untersuchern variieren und erlaubt nur eine begrenzte Statistik (Neltner et al., 2012). In der vorliegenden Arbeit diente die Abschätzung der AT8-Pathologie hauptsächlich dazu,

sicherzustellen, dass eine AT8-Pathologie bei allen PSP-Fällen überhaupt in den prämotorischen Arealen vorlag. Interessanterweise zeigten die übergeordneten Zentren RIMLF und PPRF in der semiquantitativen Auswertung bereits im Stadium I eine AT8-Immunreaktivität, vor allem in den Gliazellen. Hierbei schien der AT8-positive „Tau-Load“ in den Gliazellen innerhalb eines Falls immer gleich oder höher zu sein als in den Neuronen. Räumlich scheint die Pathologie der Neurone und Gliazellen bei der PSP nicht miteinander zu korrelieren (Armstrong und Cairns, 2013; Ikeda et al., 2018). Insgesamt scheint in der vorliegenden Arbeit ein Zusammenhang zwischen der Anzahl der AT8-positiven Neurone und der klinischen Symptomatik zu bestehen. Inwieweit die Gliazellen hierbei eine Rolle spielen, muss noch weiter untersucht werden. Es gibt bereits Hinweise dafür, dass sich die neuronale und gliale Tau-Belastung in den unterschiedlichen PSP-Subtypen voneinander unterscheiden, wobei der Mechanismus der glialen Tau-Übertragung noch unbekannt ist (Kovacs et al., 2020; Narasimhan et al., 2020).

Bei der Analyse der Motokerne wurde mit manuellen Zählungen an den digitalisierten Schnitten die relative Häufigkeit von AT8-positiven Neuronen als prozentualer Anteil der Gesamtpopulation von Neuronen im untersuchten Kern bestimmt. Bouras et al. verwendeten ebenfalls diese Methode, um die Dichte der NFTs als Prozentsatz der Gesamtzahl der Neuronen in einer bestimmten kortikalen Schicht bei Fällen ohne dementielle Entwicklung auszudrücken (Bouras et al., 1993). Unter der Voraussetzung, dass keine Häufung von AT8-positiven Profilen innerhalb der untersuchten Kerne auftraten, waren teilweise unterschiedlich viele Schnitte pro Kernareal ausgewertet worden, was aber keine Auswirkungen auf die Prozentzahl haben sollte. Mit Hilfe der HistoQuant-Methode erfolgte die Bestimmung der prozentualen Fläche AT8-positiver Profile anhand der Farbwerte der immunhistochemischen Färbung. Es gingen daher AT8-positiv Neurone, Gliazellen und Fäden in die Analyse ein. Automatisierte Verfahren zur Quantifizierung immunhistochemischer Färbungen haben den Vorteil, dass sie objektiv sind und sehr schnell durchgeführt werden können, weshalb auch immer mehr Systeme verfügbar sind (Rojo et al., 2009). Voraussetzung ist allerdings eine gute Abgrenzbarkeit der Signale aus der Immunhistochemie für die Erstellung einer exakten Maske, welche die AT8-Färbung abbildet (Taylor und Levenson, 2006). Die automatische Analyse der Tau-Pathologie erlaubt damit die Erfassung diffuser AT8-positiver neuronaler und glialer Profile, jedoch keine selektive Auswertung für zum Beispiel nur Neurone. Deshalb liefern beide Methoden nebeneinander wertvolle Daten (Irwin et al., 2016). In der vorliegenden Arbeit konnte mit beiden Methoden gezeigt werden, dass der prozentuale Anteil AT8-positiver Neurone vom

Stadium I bis IV in den Motokernen ansteigt, was weitgehend dem gesamten „Tau-Load“ in den Motokernen entspricht. Diese zwei unterschiedlichen Methoden sind nicht direkt miteinander vergleichbar. Dennoch ermöglichen sie es, die untersuchten Kernareale ganzheitlich zu betrachten.

4.2 Grenzen des Projekts

4.2.1 Fallzahlen

Die vorliegende Arbeit ist Teil eines Pilotprojektes, in dem während der Zeitspanne der vorliegenden Arbeit nur eine kleine Fallzahl in die Auswertung einbezogen werden konnte. In der Neurobiobank der LMU werden zwar anhaltend Fälle gesammelt, aber zunächst müssen die Gehirne mit Verdacht auf PSP anhand klinischer Parameter nach den NINDS-Kriterien durch die Beschäftigten des Instituts für Neuropathologie der LMU verifiziert werden (Litvan et al., 1996c). Die Fixierung, Paraffineinbettung, Anfertigung von Schnitten mit Färbung benötigt eine beträchtliche Zeitspanne, bis dann der abschließende neuropathologische Befund erhoben werden kann. Außerdem müssen die klinischen Angaben bezüglich der Dokumentation der Augenbewegungen gesichtet werden. Deshalb enthält die vorliegende Arbeit hauptsächlich Archivfälle, bei der Paraffinblöcke entsprechend der Sektionsprotokolle schon vorlagen, ebenso die klinischen Befunde. Allerdings musste besonders für das Mittelhirn mit dem vertikalen Blickzentrum und dem rostralen Nucleus oculomotorius bei geeigneten Fällen, deren klinische Angaben ausführlich genug waren, nochmals Gewebeblöcke die noch in Formalin gelagert waren nachgeschnitten werden, da bei Routine-Sektionen diese Gebiete nicht asserviert worden waren. Das bedeutet, dass diese Blöcke über einen Zeitraum von sechs Monaten bis zu zehn Jahren in Formalin lagen, wodurch die Färbeeigenschaften variieren können.

Die Hirnstämme einiger Fälle waren median halbiert worden, um eine Hälfte für molekularbiologische Untersuchungen bei -80°C zu lagern, so dass beispielsweise bei PSP-8 nur eine Hirnstammhälfte zur Verfügung stand. Da die vorliegenden vergleichenden Untersuchungen von Motokernen beider Seiten keine gravierenden Unterschiede im „AT8-Load“ zeigten, hat die Einbeziehung jeweils nur eines Motokerns keine Auswirkungen auf die durchgeführte Datenanalyse.

Die Dokumentation der klinischen Beschwerden insbesondere der Augenbewegungsdefizite waren in jedem hier verwendeten PSP-Fall ausreichend dokumentiert, um sie in eines der hier

beschriebenen Stadien einzuordnen. Allerdings handelte es sich um unterschiedliche Untersucher und Kliniken, ohne standardisierte Fragebögen oder feste Termine zur körperlichen Untersuchung. Kritisch ist auch der Zeitpunkt der letzten klinischen Untersuchung der PSP-Fälle ante mortem zu werten. In der Fallsichtung gab es Intervalle von bis zu zehn Jahren, in denen sich die Symptome möglicherweise stark verändert haben. In der vorliegenden Arbeit wurden daher nur solche PSP-Fälle in die Studie einbezogen, deren Intervall von der letzten klinischen Untersuchung bis zum Tod höchstens 48 Monate betrug, wobei auch hier nicht ausgeschlossen werden kann, dass in diesem Intervall noch weitere Augenbewegungsdefizite auftraten.

Anhand der beschriebenen Kriterien und Verfügbarkeit von entsprechendem Gewebe ließen sich im Rahmen dieser Doktorarbeit nur acht PSP-Fälle, von denen fünf aus neuropathologischer Sicht als die typische PSP beschrieben wurden, verwenden. Eine korrekte statistische Evaluation ließ sich aufgrund der niedrigen Fallzahl vor allem innerhalb der Stadien daher nicht durchführen, so dass sich hier nur Tendenzen zeigen.

Das Ziel der vorliegenden Arbeit war es aber auch nicht Signifikanzen oder eine umfassende statistische Analyse über einen Nucleus zu erhalten. Es sollte vielmehr das okulomotorische System in seiner Gesamtheit mit den prämotorischen Zentren und den Motokernen mit den einzelnen Motoneuronengruppen im Zusammenhang mit Augenbewegungsdefiziten untersucht werden, um die Ausbreitung bei der PSP besser zu verstehen und Zusammenhänge bzw. Tendenzen bezüglich okulomotorischer Klinik zu erhalten. Weitere größer angelegte Studien müssen erfolgen, um die hier erhobenen Befunde zu validieren.

4.2.2 Begleitende Tauopathien

Eine weitere Limitation bildet das Auftreten von zusätzlichen Tauopathien, die von der PSP abgegrenzt werden müssen. Insgesamt muss davon ausgegangen werden, dass die PSP-Pathologie häufig mit mehr oder minder altersbedingten anderen degenerativen Veränderungen kombiniert vorkommt (Jecmenica-Lukic et al., 2020). Dazu zeigt eine systematische europäische Multi-Center-Studie, dass von 101 PSP-Fällen, nur 8 % der Fälle eine reine PSP hatten, während 84 % zusätzlich Marker für Alzheimer-assoziierte Veränderungen, 58 % für die Silberkornkrankheit (AGD) und 6 % für die TDP-43-Pathologie aufwiesen (Jecmenica-Lukic et al., 2020). Geringere Prozentzahlen für eine Kopathologie mit AD und AGD wurden von Dugger et al. beschrieben (Dugger et al., 2014). Eine begleitende AGD in PSP-Fällen lag in

weiteren Studien zwischen 18,8 % (Togo et al., 2002) und 80 % (Martinez-Lage und Munoz, 1997; Yokota et al., 2018).

Auch bei den hier vorliegenden Fällen wurde neben der PSP Komorbiditäten, wie AD-assozierte Veränderungen (sechs Fälle), AGD (vier Fälle) und eine TDP-43-Pathologie (ein Fall) durch die Neuropathologie der LMU diagnostiziert (vgl. Tab. 1). Deshalb muss angenommen werden, dass viele AT8-positive Profile der hier untersuchten PSP-Fälle auch die begleitenden Tauopathien widerspiegeln, jedoch mit Unterschieden im Erscheinungsbild und der Lokalisation (Ebashi et al., 2019). Im Folgenden werden die begleitenden Tauopathien kurz beschrieben.

4.2.2.1 TDP-43 Pathologie

Etwa 19–57 % der Betroffenen mit einer Alzheimer-Pathologie haben eine komorbide 43-kDA-TAR-DNA-Bindungsprotein-Pathologie (TDP-43) (Josephs et al., 2014b). Eine abnormale TDP-43-Akkumulation ist mit einer frontotemporalen Lobärdegeneration (FTLD) und einer Amyotrophen Lateralsklerose (ALS) assoziiert (Neumann et al., 2006). Klinisch ist die FTLD mit Enthemmung, Apathie oder Trägheit, Verlust von Sympathie oder Empathie, beharrlichem, stereotypem oder zwanghaftem Verhalten, Hyperoralität und Ernährungsumstellungen assoziiert (Rascovsky et al., 2011). Das zentrale diagnostische Kriterium für ALS ist die kombinierte Degeneration oberer Motoneurone des Tractus corticospinalis und unterer Motoneurone in den Hirnstammkernen und dem Vorderhorn des Rückenmarks (Brooks, 1994). Die Augenmuskelkerne sind vergleichsweise wenig betroffen, weshalb die Augenmotilität bei ALS-Erkrankten erhalten bleibt (Nijssen et al., 2017). Es werden bei ALS allerdings eine Reihe von okulomotorischen Dysfunktionen beobachtet, dazu zählen Sakkadendysmetrie, „square wave jerks“ (vgl. 1.1.7.2), ein Positionsnystagmus zentraler Genese, sowie ein abnormales Zahnradphänomen bei langsamen Folgebewegungen und Kopfschütteln (Kang et al., 2018). Störungen der vertikalen Augenbewegungen bei ALS werden am ehesten auf eine Störung der Leitungsbahn vom frontalen Kortex zum Mesencephalon zurückgeführt (Nemoto et al., 1991). Bei zwei ALS-Fällen wurden verlangsamte Sakkaden zu Lebzeiten bei der post-mortem Analyse mit einem Neuronenverlust im RIMLF erklärt, während der Nucleus oculomotorius normal erschien (Averbuch-Heller et al., 1998). Trotz dieser vereinzelt Beobachtungen, ist eine vertikale Blickparese nicht das Kardinalsymptom bei ALS im Unterschied zur PSP (Litvan et al., 1996a), so dass davon ausgegangen wird, dass der Nachweis der TDP-43-Pathologie in Fall PSP-4 keine Auswirkung auf die hier durchgeführte Untersuchung hat.

4.2.2.2 Silberkornkrankheit

Die AGD ist durch das Vorhandensein silberpositiver kornähnlicher Strukturen vor allem im anteromedialen Temporallappen einschließlich Amygdala, Hippocampus und dem entorhinalen Kortex gekennzeichnet (Braak und Braak, 1998). Umgekehrt werden argyrophile Körner kaum in den Basalganglien, Hirnstammkernen oder dem Zerebellum beobachtet (Ikeda et al., 2016).

Die beschriebenen AGD-Stadien in den untersuchten PSP-Fällen sind nicht ungewöhnlich in dieser Altersgruppe. Die Anwesenheit der argyrophilen Körner wird auf 5-9 % bei der Autopsie Erwachsener geschätzt (Tolnay et al., 1997; Braak und Braak, 1998). Bei etwa 33 % der Gehirne von normal gealterten Individuen im Alter von $85,4 \pm 5,4$ Jahren wird eine AGD diagnostiziert (Knopman et al., 2003). AGD kann man in verschiedene Stadien einteilen, wobei in den hier untersuchten PSP-Fällen maximal Stadium II auftrat. Während sich im Stadium I argyrophile Körner auf den Gyrus ambiens und seine Umgebung beschränken, finden sie sich im Stadium II verstärkt im vorderen und hinteren medialen Temporallappen, einschließlich des Temporalpols, im Subiculum und im entorhinalen Kortex (Saito et al., 2004). Erst im Stadium III und IV können in seltenen Fällen auch argyrophile Körner im Hirnstamm gefunden werden (Saito et al., 2004; Ishihara et al., 2005; Ferrer et al., 2008). Allerdings beinhaltet die Stadieneinteilung von argyrophilen Körnern keine begleitenden Tau-Veränderungen wie Pretangles, CBs und TAs (Ferrer et al., 2008). Einige Autoren beschreiben in einigen AGD-Fällen NFTs oder TAs in den Basalganglien und den Hirnstammkernen (Itagaki et al., 1989; Hitoshi et al., 1994; Ishihara et al., 2005; Kovacs et al., 2011). Ikeda et al. unterscheidet in eine AGD-Gruppe mit TAs bzw. TAIs (engl.: „TA-like astrocytic inclusions“, TA-ähnliche Astrozyten Einschlüsse: Gallyas-negative, Tau-positiv) und in eine AGD-Gruppe ohne TAs bzw. TAIs (Ikeda et al., 2016). Die Verteilung von NFTs in der AGD-Gruppe mit TAs wurde ähnlich wie die bei PSP-Fällen beschrieben, sie zeigten sich in den Basalganglien, dem nIII und dem Nucleus dentatus (Ikeda et al., 2016).

Im Gegensatz zu der PSP gibt es bei der AGD kein spezifisches klinisches Merkmal, das mit dem Auftreten der oben beschriebenen AGD-Pathologie assoziiert ist (Litvan et al., 1996a,b; Josephs, 2017; Das und Ishaque 2018). Als klinische Symptomatik zeigt sich vor allem eine progressive milde kognitive Beeinträchtigung in Form einer Amnesie verbunden mit Reizbarkeit und Unruhe (Togo et al., 2005) Weiterhin kann es auch zu psychiatrischen Erscheinungen wie Depressionen kommen (Das und Ishaque 2018). Augenbewegungsstörungen bei AGD wurden bisher nicht beschrieben. In der vorliegenden

Arbeit wurden die verwendeten PSP-Fälle explizit anhand ihrer klinischen Präsentation vor allem im Hinblick auf ihre Blickpausen zu Lebzeiten ausgewählt, so dass davon ausgegangen wird, dass die AGD-Komorbidität keine Auswirkung auf die hier durchgeführte Untersuchung hat.

4.2.2.3 Alzheimer-assoziierte Veränderungen

Wie die PSP ist auch AD durch intrazelluläre neurofibrilläre Läsionen gekennzeichnet, die hyperphosphorylierte filamentöse Tau-Einschlüsse enthalten (Goedert und Spillantini, 2006). Personen mit leichter oder sehr leichter Alzheimer Erkrankung zeigen variable, aber signifikante Veränderungen vor allem im alltäglichen Leben, wie leichte bis mittelschwere Beeinträchtigungen in mehreren kognitiven und funktionellen Verhaltensbereichen (Atri, 2019). Die NIA-AA-Kriterien (engl.: „National Institute on Aging and Alzheimer's Association“) für Alzheimer Erkrankungen von 2011 erkennen nichtamnestische Präsentationen an, die sprachliche, visuelle und exekutive Funktionsstörungen umfassen (McKhann et al., 2011; Atri, 2019). Neuropathologisch zeichnet sich die AD durch eine extrazelluläre Ablagerung von Amyloid- β und durch gepaarte helikale Tau-Filamente mit drei (3R) und vier (4R) Aminosäure-Wiederholungen (engl.: „repeats“) in der Mikrotubuli-Bindungsdomäne aus (Sisodia et al., 1990; Liu et al., 2001; Cope et al., 2018). Wobei das Verhältnis von 3R zu 4R zugunsten 3R verschoben ist (Liu et al., 2001). Die pathologischen Tau-Proteine treten bei AD früh im transentorhinalen Kortex auf und breiten sich von dort zunächst auf limbische Regionen und anschließend auf den Neokortex aus (Braak und Braak, 1991; Braak und Braak, 1995). Im Gegensatz dazu bestehen die pathologischen Tau-Ablagerungen bei der PSP aus geraden Filamenten von überwiegend 4R-Tau, betreffen auch die Gliazellen und zeigen sich eher in subkortikalen Regionen, den Hirnstammkernen und dem Nucleus dentatus (Litvan et al., 1996c; Dickson et al., 2007; Taniguchi-Watanabe et al., 2016). In einer Studie an AD- und PSP-Gehirnen wurden kürzlich gezielt die unterschiedlichen Tau-Läsionen anhand der Tau-Isoformen 4R und 3R, ihr Auftreten in Neuronen und/oder Glia und unterschiedlichen zerebralen Regionen analysiert (Ebashi et al., 2019). Dabei manifestiert sich AD vor allem im insulären Kortex und im Hippocampus (Ebashi et al., 2019). Zusätzlich wird eine umfassende AT8-Pathologie bei AD in Hirnstammarealen beschrieben (Uematsu et al., 2018). Eine Tau-Pathologie bei AD findet sich insbesondere im Nucleus dorsalis nervi vagi, Nucleus tractus solitarius, Nucleus ambiguus, in den modulatorischen Neuronen des noradrenergen Locus coeruleus, in den serotonergen Raphe-Kernen, und in den urocortinergen

Neuronen im Edinger-Westphal-Kern (EW) (Parvizi et al., 2001; Horn et al., 2008; Simic et al., 2017). Diese Beobachtungen zu einer frühen Tau-Pathologie im EW bei AD wurde auch in anderen Studien beschrieben (Scinto et al., 1999; Rüb et al., 2001). Dazu ist festzuhalten, dass die AT8-Pathologie nicht die präganglionären Neurone des Ganglion ciliare betrifft, sondern die modulatorischen Urocortin-immunpositiven Neurone im nicht-präganglionären Teil des EW, der als „central projecting“ EW (EWcp) vom präganglionären cholinergen EW (EWpg) abgegrenzt wird (Horn et al., 2008; Kozicz et al., 2011; Che Ngwa et al., 2014). Eine Studie mit paralleler Untersuchung von 3R-Tau- und 4R-Tau-positiven Läsionen von AD-Fällen verschiedener Stadien mit Doppelimmunfluoreszenz zeigte, dass der nIII keine Tau-positiven Neurone enthielt. Interessanterweise waren in dieser Studie PSP-Fälle ausgeschlossen worden (Uematsu et al., 2018), so dass die in vorliegender Arbeit beobachteten AT8-positiven Neurone die Tau-Pathologie von der PSP widerspiegelt. Widersprüchliche Angaben gibt es zu einer AT8-Pathologie im RIMLF von AD-Fällen. Während in einer post-mortem Studie an AD-Fällen AT8-positive Neurone im RIMLF beschrieben wurden (Rüb et al., 2001), erfasste die Tau-Pathologie in einer anderen Studie zwar umgebende Areale, aber nicht den RIMLF (Morawski et al., 2010).

Die meisten Augenbewegungsstörungen sind bei AD auf den Verlust des Fokussierens und Verlagerns der visuellen Aufmerksamkeit zurückzuführen. Beispielsweise kann die Fähigkeit ein visuelles Ziel dauerhaft zu fixieren durch eine große sakkadische Abfolge unterbrochen werden, die meist auf einen ablenkenden Reiz zurückzuführen ist (Molitor et al. 2015; Leigh und Zee, 2015). Dennoch zeigen sich auch Sakkaden und langsame Augenfolgebewegungen deutlich langsamer (Leigh und Zee, 2015). Weiterhin wird vermutet, dass die schlechte Durchführung von Sakkaden, die weg vom Ziel führen, bei AD in erster Linie auf eine Hemmungsstörung oder eine Beeinträchtigung des Arbeitsgedächtnisses zurückzuführen ist (Molitor et al. 2015). Eine direkte Schädigung prämotorischer Bahnen ist bisher nicht beschrieben worden.

Es wurden gezielte Untersuchungen zum Einfluss von Kopathologien im Vergleich zu reinen PSP-Fällen durchgeführt, hier ergaben sich keine Unterschiede für die Prävalenz und dem Zeitpunkt bis zum Auftreten der wichtigsten klinischen Merkmale (Jecmenica-Lukic et al., 2020). Zusammenfassend lässt sich festhalten, dass die AT8-Färbungen in den Motokernen und im RIMLF in der vorliegenden Arbeit mit dem klinischen Bild der hier gewählten PSP-Fälle mit Augenbewegungsstörungen einhergehen. Diese Beobachtung steht mit Robinson et al. im Einklang, die davon ausgehen, dass begleitende Kopathologien vor allem durch Alter und

genetische Risikofaktoren bestimmt werden, wohingegen die primäre Tauopathie-Belastung das stärkste Korrelat der PSP zu sein scheint (Robinson et al., 2020).

4.3 Tau-Pathologie in den Motokernen der äußeren Augenmuskeln

In der vorliegenden Arbeit wurden mit dem monoklonalen AT8-Antikörper konsistente, auswertbare Immunfärbungen in den Augenmuskelkernen vorgelegt, auch bei Gewebeblöcken mit sehr langen Fixationszeiten. Das deckt sich mit Beschreibungen für den hier eingesetzten AT8-Antikörper von verschiedenen Arbeitsgruppen, der zum Nachweis von NFTs und NTs (engl.: „neuropil thread“) bei Tauopathien erfolgreich verwendet wird (Mercken et al., 1992; Braak et al., 1994; Goedert et al., 1995; Rüb et al., 2002). 2006 wurden durch Braak et al. das Staging von AD anhand der Alzheimer-assoziierten neurofibrillären Pathologie unter Verwendung von Paraffin-Schnitten mit der Immunreaktion durch AT8-Färbung für das hyperphosphorylierte Tau-Protein etabliert (Braak et al., 2006). Der monoklonale AT8-Antikörper Tau interagiert nur, wenn multiple Bindestellen um Ser202, einschließlich Ser199, Ser202 und Thr205 phosphoryliert sind. Einzelne Phosphorylierungen reichen für eine Reaktion nicht aus (Simic et al., 2009).

4.3.1 Motoneurone und internukleäre Neurone

Im Unterschied zu zahlreichen anderen Untersuchungen zur Bestimmung des allgemeinen „Tau-Loads“ in verschiedenen Hirnregionen (Parvizi et al., 2001; Kaalund et al., 2020), wurde in vorliegender Arbeit die Tau-Pathologie gezielt in den Motokernen untersucht, von denen aus unmittelbar die Augenbewegungen initiiert werden. Damit erfasste die Auswertung vorwiegend einen funktionellen Neuronentyp, die Motoneurone der äußeren Augenmuskeln für horizontale und vertikale Augenbewegungen. Dies traf insbesondere auf den nIV und den CCN zu, die beide ausschließlich Motoneurone enthalten (Büttner-Ennever, 2006; Che Ngwa al., 2014). Der nVI enthält neben den cholinergen Motoneuronen auch glutamaterge internukleäre Neurone, die zu den MR-Motoneuronen im kontralateralen nIII projizieren (Nguyen und Spencer, 1999; Büttner-Ennever, 2006; Che Ngwa al., 2014). Die internukleären Neurone machen beim Menschen etwa 38 % der Neurone im nVI aus (Horn et al., 2018) und projizieren zu den Motoneuronen des kontralateralen MRs im nIII zur Durchführung konjugierter horizontaler Augenbewegungen (Büttner-Ennever und Akert, 1981; Büttner-Ennever, 2006). Auch der nIII enthält eine kleinere Population von internukleären Neuronen, hauptsächlich innerhalb der A-

und B-Gruppe der Motoneurone des MR, die zu den Motoneuronen im kontralateralen nVI projizieren und auf diese Weise ebenfalls zur Koordination der horizontalen konjugierten Augenbewegungen beitragen (Clendaniel und Mays, 1994; Maciewicz et al., 1975; Che Ngwa al., 2014). Das bedeutet, dass die Analyse der AT8-positiven Neurone im nVI und im nIII sowohl Motoneurone, als auch internukleäre Neurone erfasste. In der vorliegenden Arbeit war eine Abgrenzung beider Neuronenpopulationen anhand des Transmitters nicht möglich, da die Färbung auf Cholinacetyltransferase (ChAT) zur Darstellung der cholinergen Motoneurone nicht gelang. Es wird vermutet, dass eine zu starke Maskierung der Antigene bei der langen Fixationszeit in Formalin ursächlich ist (Shiurba et al., 1998; Liu et al., 2010). Da die internukleären Neurone im nIII und nVI, wie die entsprechenden Motoneurone, nur bei Horizontalbewegungen aktiv sind (Fuchs et al., 1988; Clendaniel und Mays, 1994), spielte die fehlende Unterscheidung in die beiden Neuronengruppen bei der Analyse nur eine untergeordnete Rolle. Die nicht-cholinergen PMT-Neurone in der rostralen Kappe des nVI können anhand ihrer Morphologie und Lage von Motoneuronen und internukleären Neuronen klar abgegrenzt werden (Horn et al., 2018) und konnten deshalb in der durchgeführten Analyse sicher ausgeschlossen werden. Sie sind in eine Rückmeldungsschleife zwischen prämotorischen Neuronen und dem Flocculus des Zerebellums eingebunden und spielen eine Rolle bei der Blickstabilisierung (Nakamagoe et al., 2000).

4.3.2 SIF- und MIF-Motoneurone

Des Weiteren erfolgte in der vorliegenden Arbeit keine Unterscheidung zwischen SIF- und MIF-Motoneuronen, die man eindeutig nur mit Doppelfärbungen auf ChAT und perineuronale Netze identifizieren kann (Horn et al., 2008; Horn et al., 2018). Die peripher um die Motokerne gelegenen MIF-Motoneurone machen beim Rhesusaffen einen Anteil von etwa 20 % der jeweiligen Gesamtpopulation der Motoneurone individueller Augenmuskeln aus (Eberhorn et al., 2005). Die MIF-Motoneurone wurden beim Menschen zwar auch identifiziert, aber die genaue Populationsgröße ist noch unbekannt (Horn et al., 2008, Horn et al., 2018, Lienbacher et al., 2019). Die Funktion der MIF-Motoneurone ist noch nicht abschließend geklärt. Aufgrund der von ihnen innervierten tonischen Muskelfasern ging man ursprünglich davon aus, dass die MIF-Motoneurone eher langsame Augenbewegungen vermitteln, im Unterschied zu den SIF-Motoneuronen, die schnell kontrahierende „twitch“-Muskelfasern innervieren (Büttner-Ennever et al., 2001; Spencer und Porter, 2006). Dazu zeigen neue Untersuchungen am Rhesusaffen, dass MIF- und SIF-Motoneurone gleichermaßen Kv1.1-Kalium-Kanäle

exprimieren, aber nur die SIF-Motoneurone auch den Kv3.1b-Kalium-Kanal, der eine besonders schnelle Rückführung des Membranpotentials und damit besonders hohe Entladungsfrequenzen ermöglicht (Mayadali et al., 2021). Hernández et al. leiteten MIF- und SIF-Motoneuronen im nVI der Katze elektrophysiologisch ab, hier zeigte sich, dass MIF- und SIF-Motoneurone an allen Augenbewegungen beteiligt sind (Hernández et al., 2019). Trotz verschieden innervierter Muskelfasern mit einer unterschiedlichen Histochemie dieser beiden Motoneurontypen scheint die Gesamtheit aller Motoneurone funktionell ein kontinuierliches Spektrum zu bilden, an deren Enden zum einen die SIF- und zum anderen die MIF-Motoneurone stehen (Horn und Straka, 2021). Verschiedene Trakt-Tracerstudien am Affen zeigten, dass sakkadische prämotorische Burst-Neurone aus RIMLF und PPRF vornehmlich auf SIF-Motoneurone projizieren und nicht auf MIF-Motoneurone (Wasicky et al., 2004; Ugolini et al., 2006). Weil die auftretenden Blickparesen bei PSP-Erkrankten vor allem das Sakkadensystem betreffen und damit die von RIMLF und PPRF innervierten SIF-Motoneurone (Ugolini et al., 2006; Horn und Leigh, 2011), standen diese im Fokus der vorliegenden Arbeit. Nachdem MIF-Motoneurone eher in der Peripherie, zum Teil abgesetzt von den Motokernen liegen (Büttner-Ennever et al., 2001), kann davon ausgegangen werden, dass in der vorliegenden Arbeit mit Analyse der Neurone innerhalb der Augenmuskelkerne vornehmlich SIF-Motoneurone erfasst wurden.

4.3.3 Motoneurone des Lidhebers

In der vorliegenden Arbeit konnte kein Bezug der AT8-Pathologie des CCN zu den beschriebenen Defiziten der PSP-Fälle hergestellt werden. Nur für PSP-Fall 6, von dem kein Gewebe mit dem CCN vorlag, war über eine Ptosis berichtet worden. Allerdings steht die hier in allen Stadien durchweg beobachtete relativ starke AT8-Pathologie im CCN im Einklang mit anderen Studien, die etwa bei einem Drittel der PSP-Erkrankten eine Störung der Augenlidmotilität beschreiben (Golbe et al., 1989; Grandas und Esteban, 1994). Dazu passend beschreiben weitere Autoren in 30 % bis 40 % aller PSP-Erkrankten eine „Lidapraxie“ (Armstrong, 2011; Hamedani und Gold 2017; Höglinger et al., 2017), welche erstmals 1965 von Goldstein und Cogan als „Apraxie der Lidöffnung“ charakterisiert wurde (Goldstein und Cogan, 1965). Hierunter versteht man eine Beeinträchtigung der willentlichen motorischen Kontrolle der Augenlider mit Schwierigkeiten beim Einleiten einer gewollten Augenöffnung nach einem willentlichen Lidschluss und deren Aufrechterhalten während des normalen Wachzustands kommt (Goldstein und Cogan, 1965; Hamedani und Gold, 2017).

Elektromyographisch zeigen sich Episoden einer vollständigen Hemmung der Aktivität des M. levator palpebrae (LP) bei gleichzeitiger Inaktivität des M. orbicularis oculi. Dies führt zur Absenkung des Oberlids, manchmal gefolgt von längeren Episoden unwillkürlicher Hemmung der LP-Aktivität, die es unmöglich macht, die Augen zu öffnen (Aramideh et al., 1994). Reflexartiges und spontanes Blinzeln sind klinisch und elektrophysiologisch unauffällig, was vermuten lässt, dass der neuromuskuläre Apparat des LP intakt und eine Störung der supranukleären Kontrolle wahrscheinlich ist (Hamedani und Gold, 2017).

Am Affen konnte mit Trakt-Tracing-Versuchen medial zum RIMLF die sogenannte M-Gruppe identifiziert werden, die Motoneurone des LP, SR und IO innerviert und vermutlich die Kopplung des Oberlids mit vertikalen Augenbewegungen bewirkt (Horn et al., 2000). Aufgrund axonaler Verbindungen wird vermutet, dass die M-Gruppe eine Kopie von prämotorischen Burst-Signalen über Kollateralen aus dem RIMLF erhält, wodurch synchrone vertikale Augen- und Lidbewegungen erfolgen (Horn und Büttner-Ennever, 2008). Ob die M-Gruppe bei PSP-Erkrankten in gleicher Weise wie der RIMLF degenerative Veränderungen aufweist, die die Ursache für die beobachtete Lid-Apraxie sein könnten, ist nicht bekannt. Allerdings kann man aus der weitgehend nicht beschriebenen Ptosis der hier untersuchten PSP-Fälle darauf schließen, dass die Augenlider trotz des relativ hohen Anteils an LP-Motoneuronen mit einer Tau-Pathologie noch ausreichend bewegt werden konnten.

4.3.4 Funktionalität von AT8-positiven Motoneuronen

Evidente et al. untersuchte fünf Fälle mit histopathologischen Befunden, die auf eine PSP hindeuteten, aber kein klinisches Korrelat zu Lebzeiten aufwiesen. Es wurde die Gallyas-positiven PSP-Merkmale der möglichen neuropathologischen PSP mit denen der klinisch manifesten PSP verglichen. Die Gallyas-positiven PSP-Merkmale der möglichen PSP zeigten sich deutlich reduziert, so dass davon ausgegangen wird, dass es sich hierbei um das frühe oder präsymptomatische Stadium der PSP handelt. Zudem wird vermutet, dass eine bestimmte Schwelle der pathologischen Degeneration in den bekannten Prädilektionsarealen der PSP erreicht sein muss bis es zu einer klinischen Präsentation kommt (Evidente et al., 2011).

Diese Untersuchungen stehen im Einklang mit den hier erhobenen Befunden, dass die Motokerne von PSP-Fällen mit keinen oder nur schwach ausgeprägten Blickparesen weniger AT8-positive Neurone und insgesamt einen geringeren „Tau Load“ glialer Zellen als die Motokerne der späteren PSP-Stadien enthielten.

Im hier bezeichneten Stadium I zeigten sich weniger als 10 % AT8-positive Neurone in den okulomotorischen Motokernen, ohne dass Augenbewegungsdefizite bei den Erkrankten klinisch beschrieben worden waren. Auch im CCN in dem die Motoneurone des Lidhebers liegen zeigte sich eine Degeneration mit Tau-Protein, aber ohne Ptosis oder einer ausgeprägten Lidapraxie, die man vermuten würde.

Es stellt sich die Frage inwieweit die AT8-Färbung zur Kenntlichmachung der Tau-Pathologie die Funktionalität der einzelnen Neuronen widerspiegelt.

Dass das abnormale Tau-Protein bei der Neurodegeneration eine Rolle spielt, wird durch Erkenntnisse aus Untersuchungen der familiären Frontotemporalen Demenz mit Parkinsonismus (FTDP) unterstützt. Hier hat man intrinsische und extrinsische Mutationen im Mikrotubuli assoziiertem Tau-Protein auf Chromosom 17 (FTDP-17) gefunden (Poorkaj et al., 1998; Spillantini et al., 1998). Mehrere Tau-Gen-Mutationen sind als pathogen für FTDP-17 identifiziert worden (Lee et al., 2001). Vor dem Hintergrund, dass Tau-Polymorphismen genetische Risikofaktoren für PSP und CBD zu sein scheinen, werden Tau-Anomalien direkt mit der Ätiologie und Pathogenese neurodegenerativer Erkrankungen in Verbindung gebracht (Lee et al., 2001). Verschiedene Studien stützen seit langem die Vorstellung, dass Tau die Hauptkomponente der NFTs ist und positiv mit dem Schweregrad von AD korreliert (Grundke-Iqbal et al. 1986; Kondo et al., 1988; Braak und Braak, 1991; Braak et al., 2006; Khan und Bloom, 2016). Daten aus anderen Studien, die teilweise zwischen unterschiedlichen Tau-Aggregaten unterscheiden, deuten jedoch auf eine möglicherweise neutrale, wenn nicht gar schützende Rolle der NFTs hin (Bretteville und Planel, 2008; Cowan und Mudher, 2013). Diese Vermutung steht auch mit den Beobachtungen von Santacruz et al. im Einklang, dass NFTs nicht per se toxisch sein müssen. Mit Hilfe eines transgenen Maus-Modells, das eine unterdrückbare menschliche Tau-Variante exprimiert, wurde die Entwicklung von altersbedingten NFTs mit neuronalem Verlust und Verhaltensbeeinträchtigungen untersucht (Santacruz et al., 2005). Nach der Unterdrückung des transgenen Tau-Proteins in den Mäusen erholte sich die Gedächtnisfunktion, und die Anzahl der Neurone stabilisierte sich, wohingegen sich die NFTs häuften (Santacruz et al., 2005). Deswegen wird vermutet, dass das Auftreten von NFTs nicht ausreicht, um in diesem Tauopathie-Modell einen kognitiven Verlust oder den Untergang von Neuronen zu verursachen (Santacruz et al., 2005).

Mittels Patch-Clamp-Ableitungen und Biocytin-Füllung erfolgten Untersuchungen von Pyramidenzellen in kortikalen Schnitten bei Wildtyp und transgenen (rTg4510) Mäusen. Die transgenen Mäuse exprimieren eine mutierte menschliche Tau-Variante P301L (Rocher et al.,

2010). Die Zellen der transgenen Mäuse wurden in NFT-positive (42%) mit einem eindeutigen Thioflavin-S-positiven Einschluss im Soma und NFT-negative (58%) ohne einen Thioflavin-S-positiven Einschluss unterteilt (Rocher et al., 2010). Elektrophysiologisch fiel bei den transgenen Zellen ein deutlich depolarisiertes Ruhemembranpotential mit entsprechend erhöhtem evozierten repetitiven Aktionspotential auf (Rocher et al., 2010). Morphologische Veränderungen zeigten sich unter anderem bei der dendritischen Stacheldicht, Komplexität und Länge. Zudem bestand eine Atrophie bzw. ein Verlust der periphere Dendritenaufzweigungen tiefer gelegener Pyramidenzellen (Rocher et al., 2010). Hinsichtlich der morphologischen und der elektrophysiologischen Eigenschaften bestanden keine Unterschiede zwischen NFT-negativem und NFT-positivem Status (Rocher et al., 2010). Diese Beobachtungen zeigten, dass die Expression von mutiertem Tau zu signifikanten strukturellen und funktionellen Veränderungen in Neuronen führt, aber dass diese Veränderungen unabhängig von der NFT-Bildung auftraten (Rocher et al., 2010). Das bedeutet, dass eine Tau-Mutation großen Einfluss auf Morphologie und Physiologie von Neuronen hat und dass nicht fibrilläre Tau-Spezies, die von Thioflavin-S nicht nachgewiesen werden können, ebenfalls erhebliche nachteilige Auswirkungen auf die Struktur und Funktion von Neuronen haben können (Rocher et al., 2010). Überträgt man diese Befunde auf die der vorliegenden Arbeit, bedeutet es, dass der Nachweis von NFTs mit dem AT8-Antikörper keine Aussage zur Funktionalität des einzelnen Neurons liefert. Die Tatsache, dass sich in der vorliegenden Arbeit bereits AT8-positive Neurone im nVI zeigen, bevor eine horizontale Blickparese auftritt spricht auch dafür, dass zumindest ein ausreichender Anteil von Motoneuronen des nVI noch funktionell ist.

Allerdings gibt es nur wenige Untersuchungen zur erforderlichen Anzahl von Motoneuronen für unbeeinträchtigte Augenbewegungen.

Eine Studie an zwei Rhesusaffen, die nach Ableitversuchen im nVI über zwei Jahre mit 59 bzw. 100 direkten Elektrodenpenetrationen eine Neuronenreduktion von durchschnittlich 22% aufwiesen, zeigten keine Augenbewegungsstörungen (McClung et al., 2004). Diese waren vor und nach den elektrophysiologischen Untersuchungen aufgezeichnet worden und zeigten sich vergleichbar (McClung et al., 2004).

Insgesamt scheint eine Neuronenreduktion von 22 % im nVI bei McClung et al. noch gut kompensierbar gewesen zu sein (McClung et al., 2004). Betrachtet man im Gegenzug die in der vorliegenden Arbeit erhobenen Befunde, zeigen sich bei der PSP im Hinblick auf die Okulomotorik im asymptomatischen Stadium I weniger als 10 % der Neuronen in den Motokernen AT8-positiv. Im Stadium II zeigten sich bis zu 20% der Neurone AT8-positiv,

klinisch bestand bereits eine vertikale Blickparese, so dass davon ausgegangen wird, dass wahrscheinlich nicht allein die Degeneration der Motokerne, sondern auch die Degeneration der prämotorischen Zentren bei der okulomotorischen Symptomatik bei PSP eine Rolle spielt.

4.4 AT8-Pathologie in prämotorischen sakkadischen Blickzentren

Die hier beschriebenen Untersuchungen der Tau-Pathologie in den Motokernen erfolgte in Zusammenschau mit dem AT8-Verteilungsmuster in den prämotorischen sakkadischen Blickzentren.

Das Wissen um die prämotorischen Verbindungen zur Generierung von Augenbewegungen kann bei PSP-Fällen verschiedener Stadien helfen, die Ausbreitungswege der Tau-Pathologie besser zu verstehen (Chen et al., 2010; Leigh und Zee, 2015).

Die vorliegende Arbeit zeigte in allen hier untersuchten PSP-Fällen und Stadien eine mehr oder minder ausgeprägte AT8-Pathologie im PPRF und RIMLF bereits im Stadium I, in dem noch keine Augenbewegungsstörungen beschrieben wurden. Bei fast allen PSP-Fällen fand sich eine AT8-Pathologie in Neuronen und Gliazellen, und ging außer in PSP-1, mit den beschriebenen horizontalen und vertikalen Blickparesen einher. Die hier in der Schätzung beobachtete vornehmliche Betroffenheit von Gliazellen in PPRF und RIMLF deckt sich nicht ganz mit der Beobachtung von Kovacs et al. Die Autoren fanden in den von ihnen untersuchten Hirnstammarealen (Substantia nigra, Locus coeruleus, Medulla oblongata) bei einer schwach ausgeprägten Tau-Pathologie beim PSP-RS-Typ eher AT8-positive Neurone als AT8-positive Gliazellen (Kovacs et al., 2020), wohingegen sich dieser Trend in den frühen Stadien in den Motokernen in der vorliegenden Arbeit auch zeigte.

Die hier erhobenen Daten könnten zum einen dazu beitragen, dass kürzlich definierte Schema zur Abgrenzung verschiedener PSP-Subtypen anhand des neuronalen und glialen Verteilungsmusters zu unterstützen (Kovacs et al., 2020). Zum andern können die Daten hilfreich sein, dass für den PSP-RS-Typ vorgeschlagene Staging, das auf Modellierungen zur zeitlichen Abfolge der AT8-Pathologie in verschiedenen Hirnarealen beruht zu verfeinern (Kovacs et al., 2020). Damit kann zusammen mit den Ergebnissen der vorliegenden Arbeit die Hypothese zur Ausbreitung der PSP-Erkrankung entlang neuronaler Strukturen befürwortet werden.

4.5 Stadien der PSP-Erkrankung

Innerhalb der verschiedenen neurodegenerativen Erkrankungen wurden stereotypische Muster der fortschreitenden Pathologien beschrieben (Brettschneider et al., 2015), die Braak et al. für die Etablierung eines Stagings in sechs Stadien bei AD nutzte (Braak et al., 2006). Für die PSP existierte ein Staging bis dato nicht. Erst kürzlich wurde anhand der Unterteilung in PSP-Subtypen und der neuronalen und glialen AT8-Verteilungsmuster für den PSP-RS-Typ ein Staging in sechs Stadien vorgeschlagen (Kovacs et al., 2020). Dieses Einstufungssystem überschneidet sich mit der von Williams et al. vorgeschlagenen Scoring-Strategie, die sich auf die Anhäufung von oligodendroglialen Spiralkörpern („coiled bodies“) und Fäden konzentriert (Williams et al., 2007). Im Gegensatz dazu heben Kovacs et al., die zentrale Beteiligung der pallido-nigro-luysischen Achse, der Basalganglien und des Nucleus dentatus hervor. Zudem wird die astrogliale Tau-Pathologie mit einbezogen und auch kortikale Bereiche als wichtige Regionen definiert (Kovacs et al., 2020).

Für die Diagnose von Stadium 1 ist der Nachweis einer neuronalen Tau-Pathologie im Nucleus subthalamicus und einer neuronalen und/oder oligodendroglialen Tau-Pathologie im Globus pallidus und/oder einer astroglialen Tau-Pathologie im Striatum erforderlich. Stadium 2 zeigt eine ausgeprägte Tau-Pathologie in den Regionen von Stadium 1 mit einzelnen zellulären Tau-Pathologien im frontalen Kortex und/oder im Nucleus dentatus/Zerebellum. Die Stadien 3 und 4 können diagnostiziert werden, wenn sich astrogliale Tau-Pathologien im frontalen Kortex und/oder neuronale Tau-Pathologien im Nucleus dentatus und/oder oligodendrogliale Tau-Pathologien in der weißen Substanz des Zerebellums zeigen. Der Unterschied zwischen den beiden Stadien ist abhängig von dem Ausmaß der Tau-Pathologie in diesen Regionen. Entweder im frontalen Kortex oder im Nucleus dentatus/Zerebellum oder in beiden muss die Tau-Pathologie ein mittleres oder schweres Ausmaß erreichen, um das Stadium 4 festlegen zu können. Stadium 5 und 6 sind gekennzeichnet durch eine astrogliale Tau-Pathologie im okzipitalen Kortex (Kovacs et al., 2020).

Kovacs et al. vermuten, dass der Ort, an dem die neuronale Degeneration und die Tau-Pathologie ihren Anfang nehmen, bei den klinischen Subtypen ähnlich zu sein scheint, dass sich aber die Dynamik und die Ausbreitungsmuster unterscheiden (Kovacs et al., 2020).

4.6 Neuron-zu-Neuron-Verbreitung nach Braak

Die Hypothese einer Neuron-zu-Neuron-Verbreitung bietet eine mögliche Erklärung für vorhersagbare Verteilungsmuster der intraneuronalen Tau-Läsionen im Gehirn, das langsame Fortschreiten, welches bei AD neuropathologisch charakteristisch ist (Braak und Del Tredici, 2011). Vor diesem Hintergrund könnten die Motoneurone in den Augenmuskelkernen die „Endstation“ für die fortschreitende AT8-Läsion entlang der neuronalen Verbindungen zur Generierung von Augenbewegungen bilden (Leigh und Zee, 2015). Eine mögliche Erklärung hierfür wäre, dass die Erkrankung von den übergeordneten Hirnregionen, zum Beispiel den Basalganglien auf den SC übergeht und sich von dort auf die prämotorischen Zentren und anschließend auf die motorischen Kerne ausbreitet.

Der SC zeigt bei PSP-Erkrankten früh eine Degeneration (Litvan et al., 2000). Wohingegen der VOR durch die sensorischen Signale aus dem Labyrinth und den Otolithen, die über die Vestibulariskerne vermittelt werden, generiert wird (Highstein und Holstein, 2006; Horn und Adamczyk, 2012), welche keine direkte Verbindung mit dem SC besitzen (May, 2006). Das könnte möglicherweise erklären, warum der VOR bei PSP-Erkrankten noch relativ lange intakt ist (Das und Leigh, 2000). Für die Ausbreitung der Tau-Pathologie entlang neuronaler Bahnen spricht auch der Befund von Fall PSP-2, der aufgrund einer vertikalen Blickparese in Stadium II eingestuft wurde, und hauptsächlich im RIMLF neuronale und gliale AT8-Pathologie aufwies, allerdings nur sehr gering in den Augenmuskelkernen.

4.7 Ausbreitung des Tau-Proteins

Neue experimentelle Erkenntnisse deuten ebenfalls darauf hin, dass sich die Tau-Pathologie im Gehirn entlang neuroanatomisch verbundener Hirnareale ausbreitet (Mudher et al., 2017). Es gibt Hinweise dafür, dass ein sich selbst ausbreitender, wie für Prionen typischer Mechanismus existiert, der auf eine größere Bandbreite von Proteinen zutrifft, die mit neurodegenerativen Erkrankungen assoziiert sind, einschließlich der Fehlfaltung unter anderem in A β , Tau und α -Synuclein (Kane et al., 2000; Brundin et al., 2010; Goedert et al., 2010; Brettschneider et al., 2015). Die betroffenen Proteine werden von ihrer normalen Konformation in fibrilläre oder multimere Strukturen umgewandelt, die nicht pathologischen Proteinen als Vorlage dienen eine ähnliche pathologische Veränderung anzunehmen (Aguzzi and Rajendran, 2009; Brettschneider et al., 2015).

Diese Erkenntnisse werden durch Untersuchungen in Mausmodellen gestützt. Transgene Mäuse aus der Linie P301S-Tau, die die 383 Aminosäuren lange menschliche Tau-Isoform mit der P301S-Mutation exprimieren, die eine vererbte frontotemporale Demenz verursacht, entwickelten reichlich filamentöse Tau-Einschlüsse, wohingegen transgene Mäuse der Linie ALZ17 keine filamentösen Tau Aggregate bildeten. Drei Monate alte ALZ17 Mäuse erhielten eine Injektion in den Hippocampus und den darüberliegenden Neokortex von gelöstem Gehirnextrakt aus sechs Monate alten P301S-Tau Mäusen. Die Injektion führte zu filamentösen Tau Aggregaten und später auch zu einer Ausbreitung der Pathologie in benachbarte Hirnregionen (Clavaguera et al., 2009). In weiteren Tierversuchen führten Injektionen mit präformierten Fibrillen des humanen Tau-Proteins in das Striatum von PS19 transgenen Mäusen zu einer Tau-Aggregation in Regionen, die mit dem Striatum verbunden sind, einschließlich der Substantia nigra, Nucleus raphe dorsalis und dem Thalamus. Injektionen präformierter Fibrillen in den Hippocampus führten dagegen zu Aggregaten im rostralen Hippocampus, im entorhinalen Kortex und dem kontralateralen Hippocampus (Iba et al., 2013).

Die klinischen Subtypen der PSP unterscheiden sich in ihrem gesamten „Tau-Load“ bezüglich der neuronalen, astroglialen und oligodendroglialen Pathologie, möglicherweise aufgrund eines unterschiedlichen Ausbreitungsmusters (Kovacs et al., 2020). Die neuronale Tau-Pathologie betrifft bei allen PSP-Subtypen vor allem den Hirnstamm, subkortikale Kerne, die Amygdala und den Hippocampus (Kovacs et al., 2020). Die astrogliale Tau-Pathologie findet sich vor allem in kortikalen Bereichen und im Striatum. Abhängig vom klinischen PSP-Subtypen variiert allerdings die astrogliale Tau-Pathologie in allen kortikalen Bereichen, im Thalamus, Subthalamus und in der Substantia nigra. Die oligodendroglialen Tau-Pathologie überwiegt in subkortikalen Kernen und variiert ebenfalls innerhalb der Subtypen in kortikalen und subkortikalen Regionen, im Hirnstamm und im Zerebellum (Kovacs et al., 2020). Die PSP-P unterscheidet sich von der PSP-RS vor allem durch den geringeren Grad der glialen Beteiligung insbesondere in kortikalen Regionen (Kovacs et al., 2020).

Diese Erkenntnisse unterstreichen die Bedeutung der glialen Tau-Pathologie, was unterschiedliche Ausbreitungsmechanismen vom Tau-Protein bzw. Unterschiede in der Reaktion auf die neuronale Degeneration widerspiegeln könnte.

Bei PSP-RS findet sich die neuronale Tau-Pathologie in subkortikalen Regionen und Hirnstammkernen, gleichzeitig besteht eine frühe oligodendrogliale Tau-Pathologie im Globus pallidus und eine astrogliale Tau-Pathologie im Striatum. Im Verlauf zeigt sich eine

vorherrschende astrogliale Tau-Akkumulation in kortikalen Bereichen, die der neuronalen und oligodendroglialen kortikalen Tau-Akkumulation vorausgeht (Kovacs et al., 2020).

Interessanterweise zeigten auch die übergeordneten Zentren RIMLF und PPRF in der semiquantitativen Auswertung bereits im Stadium I eine AT8-Immunreaktivität vor allem in den Gliazellen. Hierbei schien der AT8-positive „Tau-Load“ in den Gliazellen innerhalb eines Falls immer gleich oder höher zu sein als in den Neuronen. Die neuronale und gliale Pathologie bei PSP-Erkrankten scheint räumlich nicht miteinander zu korrelieren (Armstrong und Cairns 2013, Ikeda et al., 2018). Narasimhan et al. hat an Zellkulturen und einem „knock-down“ Mausmodell, in Bezug auf das neuronale Tau-Protein, die Übertragung von Glia-Tau untersucht. Während sich die astrozytische Tau-Pathologie in Abwesenheit einer neuronalen Tau-Pathologie im Gehirn der Maus nicht ausgebreitet hat, kam es unabhängig von neuronalen Axonen zu einer Zunahme der oligodendroglialen Tau-Akkumulation entlang der Bahnen der weißen Substanz und zu einem Verlust der Oligodendrozyten. Insgesamt sollte die Rolle der Glia im Rahmen der Taupathologie mit ihren funktionellen Konsequenzen nicht unterschätzt werden (Narasimhan et al., 2020).

Die Diskrepanz zwischen neuronaler und glialer Tau-Pathologie bei verschiedenen PSP-Subtypen ist auch im Zusammenhang mit den unterschiedlichen Mustern der Transkriptionsassoziationen für neuronale und astrogliale Tau-Läsionen zu sehen. Während die neuronale Tau-Pathologie positiv mit einem Koexpressionsnetzwerk im Gehirn assoziiert ist, das mit synaptischen und PSP-Risiko-Genen angereichert ist, ist die astrogliale Tau-Pathologie positiv mit einem mit Mikroglia-Genen angereicherten Immunnetzwerk assoziiert (Allen et al., 2018).

4.8 Diagnostik bei PSP

In diesem Pilotprojekt wurden PSP-Fälle untersucht, die sowohl neuropathologisch als auch klinisch, vor allem im Hinblick auf Blickpareesen, eine PSP aufwiesen. Fünf (Fall PSP-2, PSP-3, PSP-5, PSP-7, PSP-8) der acht PSP-Fälle wurden neuropathologisch als typische PSP beschrieben. Die Daten von Osaki et al. deuten darauf hin, dass bei der ersten klinischen Abklärung nur etwa 17 % der PSP-Fälle korrekt diagnostiziert werden und dass die routinemäßige Anwendung von Diagnosekriterien in diesem Stadium die diagnostische Genauigkeit leicht erhöht. Wohingegen bei der letzten klinischen Vorstellung die PSP-Fälle durch die *mögliche* NINDS-SPSP-Kategorie mit einer Sensitivität von 85 % erkannt wurden

(Osaki et al., 2004; vgl. 1.1.5.1). Dennoch ist es erstrebenswert die PSP-Fälle früh zu diagnostizieren und die unterschiedlichen PSP-Subtypen voneinander zu unterscheiden.

Ein wichtiger Fortschritt war die Entwicklung der neuen Kriterien der „International Parkinson and Movement Disorder Society PSP“ (IPMDS-PSP) für die klinische Diagnose von PSP, die frühen „suggestiven“ Formen zu erkennen und die Diagnose von Nicht-Richardson-PSP-Phänotypen zu präzisieren (Boxer et al., 2017; Höglinger et al., 2017). Während die IPMDS-PSP-Kriterien bei der Unterscheidung von PSP von anderen Störungen sehr nützlich sind, gibt es aktuell kaum Daten bezüglich der Genauigkeit dieser Kriterien zur Unterscheidung zwischen den einzelnen PSP-Phänotypen, wie beispielsweise zwischen PSP-RS und PSP-P (Shoeibi et al., 2019), so dass auch keine nachträgliche Einteilung im Rahmen dieses Pilotprojekts diesbezüglich erfolgte. Darüber hinaus erschwerte möglicherweise die Komplexität der Kriterien und die neu hinzugefügten Extinktionsregeln ihre routinemäßige Anwendung (Shoeibi et al., 2019). Praktische Leitfäden beispielsweise zur Aufdeckung von Augenbewegungsstörungen mögen hierzu beitragen (Phokaewvarangkul und Bhidayasiri, 2019). Nichtsdestotrotz bieten die neuen Kriterien einen Rahmen für die Einbeziehung von laborchemischen und bildgebenden Methoden wie zum Beispiel MRT und bei weiteren diagnostischen Entscheidungen (Boxer et al., 2017, Höglinger et al., 2017). Der klinische Alltag wird die Relevanz und die mögliche Durchführbarkeit zeigen.

Auch aus neuropathologischer Sicht zeigte sich kürzlich ebenfalls ein Fortschritt mit dem Vorschlag eines Staging-Systems der PSP-RS, wobei in sechs aufeinander folgende Stadien unter Berücksichtigung der beteiligten Hirnregionen und die Kombination zellulärer Tau-Pathologien unterteilt wurde (Kovacs et al., 2020). Zudem ist das System möglicherweise auf verschiedene PSP-Subtypen anwendbar, was einen standardisierten Vergleich von Fällen und die Erkennung von Fällen im Frühstadium ermöglichen würde. Weitere Studien sind jedoch erforderlich, um die Grundlage der interindividuellen Variabilität durch Auswertung weiterer Hirnregionen mit anderen Ansätzen wie beispielsweise der Bildanalyse zu ermitteln (Kovacs et al., 2020).

4.9 Therapeutische Möglichkeiten

Obwohl die verschiedenen Tau-Pathologien lange als getrennte Krankheiten betrachtet werden und wurden, weisen die PSP, die CBD und die Frontotemporale Demenz, klinische, pathologische und genetisch ähnliche Merkmale auf, so dass es aufgrund der Überlappung

zwischen den Erkrankungen auch Ansätze gibt, diese als unterschiedliche Phänotypen eines gemeinsamen Krankheitsprozesses zu betrachten (Bouchard und Suchowersky, 2011).

Derzeitig verfügbare pharmakologischen Therapien für die PSP verfolgen einen symptomatischen Ansatz und zeigen in der Regel eine geringe bis mittlere Wirksamkeit. Bei Bradykinesie und Rigidität werden wie bei Morbus Parkinson L-Dopa-Präparate und Dopamin-Agonisten verwendet, wobei letztere weniger wirksam sind (Jackson et al., 1983; Kompoliti et al., 1998; Stowe et al., 2008, Coughlin und Litvan, 2020). PSP-Erkrankte mit motorischen Dysfunktionen profitieren von einer Behandlung mit Amitriptylin (Nieforth und Golbe, 1993; Engel, 1996). Bei Einschlaf- und Durchschlafprobleme sollte ein Behandlungsversuch mit Melatonin oder Clonazepam versucht werden (Aldrich et al., 1989; Bhatt et al., 2005). Dahingegen ist unter Zolpidem eine Verbesserung der okulomotorischen Defizite und der Sakkadengeschwindigkeit beschrieben worden (Daniele et al. 1999; Mayr et al., 2002; Cotter et al., 2010).

Außerdem profitieren PSP-Erkrankte von einer multidisziplinären nicht-pharmakologischen Betreuung, so verbessert beispielsweise Physiotherapie die körperliche Funktion und verringert die Anzahl von Stürzen (Clerici et al., 2017). In den letzten zehn Jahren wurde zunehmend erkannt, dass die PSP ein Spektrum klinischer Phänotypen wie Verhaltens-, Sprach- und eine Reihe von Bewegungsstörungen umfasst (Williams und Lees, 2009; Boxer et al., 2017). Da die PSP jedoch neuropathologisch und genetisch stark mit Tau-Protein-Anomalien verbunden ist (Höglinger et al., 2017), besteht ein zunehmendes Interesse daran, Tau-gerichteten Therapien zu entwickeln (Boxer et al., 2017). Die Entwicklung von Medikamenten zur Modulation der PSP-Krankheit konzentrierte sich auf die Hemmung der posttranslationalen Modifikationen von Tau, Tau-Immuntherapie, die Stabilisierung von Mikrotubuli oder die Verringerung der Expressionsmenge durch Gentherapien (Coughlin und Litvan, 2020). Weitere Studien müssen den genauen Ausbreitungsprozess weiter erforschen, vor allem um bessere diagnostische und therapeutische Möglichkeiten für alle Tau-Pathologien zu etablieren.

5 Zusammenfassung

Die guten Erkenntnisse über die Bahnen und Hirnstammareale, die zur Generierung von sakkadischen Augenbewegungen wichtig sind bilden die Grundlage für die hier vorliegende Arbeit. Die Befunde sollen einen Beitrag zum Verständnis für die Ausbreitungswege bei Taupathologien, insbesondere der PSP, liefern. Im Rahmen dieses Pilotprojekts wurde untersucht, ob eine Korrelation zwischen der Art und Schwere der Augenbewegungsstörungen und der Degeneration der Motoneurone der äußeren Augenmuskeln bei PSP-Erkrankten existiert. Hierzu wurden acht neuropathologisch bestätigte PSP-Fälle mit vorliegender klinischer Symptomatik und drei Kontrollfälle in den Arealen nIII, nIV, nVI, CCN und EWcp mittels immunhistochemischer Maus anti-humanes PHF-Tau Färbung (AT8) und Hämalaun-Gegenfärbung untersucht. Die acht PSP-Fälle wurden in vier Krankheitsstadien eingeteilt. Stadium I zeigt keine Sakkadendefizite. Stadium II ist durch das Auftreten von vertikalen Blickparesen gekennzeichnet. Im Stadium III sind die vertikalen Blickparesen von verlangsamten horizontalen Sakkaden begleitet und im Stadium IV ist eine komplette Blickparese in alle Richtungen manifest. Der VOR war in den Stadien I-III noch vorhanden und ließ sich in Stadium IV nicht mehr auslösen. Nach der immunhistochemischen Färbung wurden die Schnitte eingescannt (Slide-Scanner Mirax MIDI BF), bei 20-facher Vergrößerung digitalisiert, mit der „Viewer-Software Panoramic“ gesichtet, ausgewertet und analysiert. Mit Hilfe von HistoQuant konnten neben den Neuronen auch Fasern und Gliazellen erfasst werden. Eine semiquantitative Auswertung erfolgte zudem in den übergeordneten Zentren.

In den okulomotorischen Kernen zeigte sich im Wesentlichen eine zunehmende AT8-Immunreaktivität von Stadium I bis IV. Ein Unterschied zwischen den Motoneuronen, die für die horizontalen bzw. vertikalen Blickrichtungen verantwortlich sind, zeigte sich nicht. Im Vergleich der beiden übergeordneten Zentren, war der RIMLF geringfügig stärker betroffen als die PPRF und es bestand bereits bei geringer klinischer Ausprägung (Stadium I) eine AT8-Immunreaktivität in den übergeordneten Zentren. Für die beobachteten Augenbewegungsstörungen bei der PSP steht am ehesten die Degeneration der prämotorischen Areale, wie RIMLF und PPRF, im Vordergrund.

Die vorliegende Arbeit konnte zeigen, dass die Tau-Pathologie bis in die motorischen Kerne des okulomotorischen Systems gefunden werden kann und mit der Schwere der Symptomatik in Zusammenhang steht. Es müssen noch weitere Studien erfolgen um die Ausbreitung der PSP besser zu verstehen und um weitere diagnostische und therapeutische Angriffsziele zu erhalten.

6 Literaturverzeichnis

- Adamczyk C, Strupp M, Jahn K, Horn AK. Calretinin as a marker for premotor neurons involved in upgaze in human brainstem. *Front Neuroanat.* 2015; 9:153.
- Aguzzi A, Rajendran L. The transcellular spread of cytosolic amyloids, prions, and prionoids. *Neuron.* 2009; 64(6):783-790.
- Aldrich MS, Foster NL, White RF, Bluemlein L, Prokopowicz G. Sleep abnormalities in progressive supranuclear palsy. *Ann Neurol.* 1989; 25(6):577-581.
- Allen M, Wang X, Serie DJ, Strickland SL, Burgess JD, Koga S, Younkin CS, Nguyen TT, Malphrus KG, Lincoln SJ, Alamprese M, Zhu K, Chang R, Carrasquillo MM, Kouri N, Murray ME, Reddy JS, Funk C, Price ND, Golde TE, Younkin SG, Asmann YW, Crook JE, Dickson DW, Ertekin-Taner N. Divergent brain gene expression patterns associate with distinct cell-specific tau neuropathology traits in progressive supranuclear palsy. *Acta Neuropathol.* 2018; 136(5):709-727.
- Aramideh M, Ongerboer de Visser BW, Devriese PP, Bour LJ, Speelman JD. Electromyographic features of levator palpebrae superioris and orbicularis oculi muscles in blepharospasm. *Brain.* 1994; 117 (Pt 1):27-38.
- Armstrong RA. Visual signs and symptoms of progressive supranuclear palsy. *Clin Exp Optom.* 2011; 94(2):150-160.
- Armstrong RA, Cairns NJ. Spatial patterns of the tau pathology in progressive supranuclear palsy. *Neurol Sci.* 2013; 34(3):337-344.
- Armstrong RA, Lantos PL, Cairns NJ. Progressive supranuclear palsy (PSP): a quantitative study of the pathological changes in cortical and subcortical regions of eight cases. *J Neural Transm (Vienna).* 2007; 114(12):1569-1577.
- Atri A. The Alzheimer's disease clinical spectrum: diagnosis and management. *Med Clin North Am.* 2019; 103(2):263-293.
- Averbuch-Heller L, Helmchen C, Horn AK, Leigh RJ, Büttner-Ennervier JA. Slow vertical saccades in motor neuron disease: correlation of structure and function. *Ann Neurol.* 1998 ;44(4):641-648.
- Basso MA, May PJ. Circuits for action and cognition: a view from the superior colliculus. *Annu Rev Vis Sci.* 2017; 3:197-226.
- Beach TG, Adler CH, Lue L, Sue LI, Bachalakuri J, Henry-Watson J, Sasse J, Boyer S, Shirohi S, Brooks R, Eschbacher J, White CL 3rd, Akiyama H, Caviness J, Shill HA, Connor DJ, Sabbagh MN, Walker DG; Arizona Parkinson's Disease Consortium. Unified

- staging system for Lewy body disorders: correlation with nigrostriatal degeneration, cognitive impairment and motor dysfunction. *Acta Neuropathol.* 2009; 117(6):613-634.
- Bhatt MH, Podder N, Chokroverty S. Sleep and neurodegenerative diseases. *Semin Neurol.* 2005; 25(1):39-51.
- Bhidayasiri R, Riley DE, Somers JT, Lerner AJ, Büttner-Ennever JA, Leigh RJ. Pathophysiology of slow vertical saccades in progressive supranuclear palsy. *Neurology.* 2001; 57(11):2070-2077.
- Bouchard M, Suchowersky O. Tauopathies: one disease or many? *Can J Neurol Sci.* 2011; 38(4):547-556.
- Bouras C, Hof PR, Morrison JH. Neurofibrillary tangle densities in the hippocampal formation in a non-demented population define subgroups of patients with differential early pathologic changes. *Neurosci Lett.* 1993; 153(2):131-135.
- Boxer AL, Yu JT, Golbe LI, Litvan I, Lang AE, Höglinger GU. Advances in progressive supranuclear palsy: new diagnostic criteria, biomarkers, and therapeutic approaches. *Lancet Neurol.* 2017; 16(7):552-563.
- Braak E, Braak H, Mandelkow EM. A sequence of cytoskeleton changes related to the formation of neurofibrillary tangles and neuropil threads. *Acta Neuropathol.* 1994; 87(6):554-567.
- Braak H, Alafuzoff I, Arzberger T, Kretschmar H, Del Tredici K. Staging of Alzheimer disease-associated neurofibrillary pathology using paraffin sections and immunocytochemistry. *Acta Neuropathol.* 2006; 112(4):389-404.
- Braak H, Braak E. Neuropathological staging of Alzheimer-related changes. *Acta Neuropathol.* 1991; 82(4):239-259.
- Braak H, Braak E. Staging of Alzheimer's disease-related neurofibrillary changes. *Neurobiol Aging.* 1995; 16(3):271-284.
- Braak H, Braak E. Argyrophilic grain disease: frequency of occurrence in different age categories and neuropathological diagnostic criteria. *J Neural Transm (Vienna).* 1998; 105(8-9):801-819.
- Braak H, Del Tredici K. Alzheimer's pathogenesis: is there neuron-to-neuron propagation? *Acta Neuropathol.* 2011; 121(5):589-595.
- Braak H, Del Tredici K, Rub U, de Vos RA, Jansen Steur EN, Braak E. Staging of brain pathology related to sporadic Parkinson's disease. *Neurobiol Aging* 2003; 24:197–211.
- Bretteville A, Planel E. Tau aggregates: toxic, inert, or protective species? *J Alzheimers Dis.* 2008; 14(4):431-436.

- Brettschneider J, Del Tredici K, Lee VM, Trojanowski JQ. Spreading of pathology in neurodegenerative diseases: a focus on human studies. *Nat Rev Neurosci*. 2015; 16(2):109-120.
- Brooks BR. El Escorial World Federation of Neurology criteria for the diagnosis of amyotrophic lateral sclerosis. Subcommittee on Motor Neuron Diseases/Amyotrophic Lateral Sclerosis of the World Federation of Neurology Research Group on Neuromuscular Diseases and the El Escorial "Clinical limits of amyotrophic lateral sclerosis" workshop contributors. *J Neurol Sci*. 1994; 124 Suppl:96-107.
- Brundin P, Melki R, Kopito R. Prion-like transmission of protein aggregates in neurodegenerative diseases. *Nat Rev Mol Cell Biol*. 2010; 11(4):301-307.
- Buée L, Delacourte A. Comparative biochemistry of tau in progressive supranuclear palsy, corticobasal degeneration, FTDP-17 and Pick's disease. *Brain Pathol*. 1999; 9(4):681-693.
- Buée L, Bussièrè T, Buée-Scherrer V, Delacourte A, Hof PR. Tau protein isoforms, phosphorylation and role in neurodegenerative disorders. *Brain Res Brain Res Rev*. 2000; 33(1):95-130.
- Büttner U, Büttner-Ennever JA. Present concepts of oculomotor organization. *Prog Brain Res*. 2006; 151:1-42.
- Büttner U, Büttner-Ennever JA, Henn V. Vertical eye movement related unit activity in the rostral mesencephalic reticular formation of the alert monkey. *Brain Res*. 1977 Jul 15;130(2):239-252.
- Büttner-Ennever JA. The extraocular motor nuclei: organization and functional neuroanatomy. *Prog Brain Res*. 2006; 151:95-125.
- Büttner-Ennever JA, Akert K. Medial rectus subgroups of the oculomotor nucleus and their abducens internuclear input in the monkey. *J Comp Neurol*. 1981 Mar 20;197(1):17-27.
- Büttner-Ennever JA, Büttner U. A cell group associated with vertical eye movements in the rostral mesencephalic reticular formation of the monkey. *Brain Res*. 1978; 151(1):31-47.
- Büttner-Ennever JA, Büttner U. Neuroanatomy of the oculomotor system. The reticular formation. *Rev Oculomot Res*. 1988; 2:119-176.
- Büttner-Ennever JA, Cohen B, Horn AK, Reisine H. Pretectal projections to the oculomotor complex of the monkey and their role in eye movements. *J Comp Neurol*. 1996a; 366(2):348-359.

- Büttner-Ennever JA, Horn AK. Pathways from cell groups of the paramedian tracts to the floccular region. *Ann N Y Acad Sci.* 1996b; 781:532-540.
- Büttner-Ennever JA, Horn AK. Reticular formation: eye movements, gaze and blinks. G. Paxinos and J. K. Mai. Amsterdam, Elsevier Academic Press 2004; 2:479-510.
- Büttner-Ennever JA, Horn AK. The neuroanatomical basis of oculomotor disorders: the dual motor control of extraocular muscles and its possible role in proprioception. *Curr Opin Neurol.* 2002; 15(1):35-43.
- Büttner-Ennever JA, Horn AK. Reticular formation: eye movements, gaze and blinks. G. Paxinos and J. K. Mai. Amsterdam, Elsevier Academic Press 2004; 2:479-510.
- Büttner-Ennever JA, Horn AK, Henn V, Cohen B. Projections from the superior colliculus motor map to omnipause neurons in monkey. *J Comp Neurol.* 1999; 413(1):55-67.
- Büttner-Ennever JA, Horn AK, Schmidtke K. Cell groups of the medial longitudinal fasciculus and paramedian tracts. *Rev Neurol (Paris).* 1989; 145(8-9):533-539.
- Büttner-Ennever JA, Horn AK, Olszewski J. Olszewski and Baxter's cytoarchitecture of the human brainstem. Basel; New York, Karger 2014
- Büttner-Ennever JA, Horn AK, Scherberger H, D'Ascanio P. Motoneurons of twitch and nontwitch extraocular muscle fibers in the abducens, trochlear, and oculomotor nuclei of monkeys. *J Comp Neurol.* 2001; 438(3):318-335.
- Caroppo P, Le Ber I, Clot F, Rivaud-Péchoix S, Camuzat A, De Septenville A, Boutoleau-Bretonnière C, Murlon V, Sauvée M, Lebouvier T, Bonnet AM, Levy R, Vercelletto M, Brice A; French clinical and genetic research network on frontotemporal dementia/frontotemporal dementia–amyotrophic lateral sclerosis. DCTN1 mutation analysis in families with progressive supranuclear palsy-like phenotypes. *JAMA Neurol.* 2014; 71(2):208-215.
- Carpenter MB, Periera AB, Guha N. Immunocytochemistry of oculomotor afferents in the squirrel monkey (*Saimiri sciureus*). *J Hirnforsch.* 1992; 33(2):151-167.
- Che Ngwa E, Zeeh C, Messoudi A, Büttner-Ennever JA, Horn AK. Delineation of motoneuron subgroups supplying individual eye muscles in the human oculomotor nucleus. *Front Neuroanat.* 2014; 8:2.
- Chen AL, Riley DE, King SA, Joshi AC, Serra A, Liao K, Cohen ML, Otero-Millan J, Martinez-Conde S, Strupp M, Leigh RJ. The disturbance of gaze in progressive supranuclear palsy: implications for pathogenesis. *Front Neurol.* 2010; 1:147.

- Clavaguera F, Bolmont T, Crowther RA, Abramowski D, Frank S, Probst A, Fraser G, Stalder AK, Beibel M, Staufenbiel M, Jucker M, Goedert M, Tolnay M. Transmission and spreading of tauopathy in transgenic mouse brain. *Nat Cell Biol.* 2009;11(7):909-913.
- Clendaniel RA, Mays LE. Characteristics of antidromically identified oculomotor internuclear neurons during vergence and versional eye movements. *J Neurophysiol.* 1994; 71(3):1111-1127.
- Clerici I, Ferrazzoli D, Maestri R, Bossio F, Zivi I, Canesi M, Pezzoli G, Frazzitta G. Rehabilitation in progressive supranuclear palsy: effectiveness of two multidisciplinary treatments. *PLoS One.* 2017 Feb; 12(2)
- Cleveland DW, Hwo SY, Kirschner MW. Physical and chemical properties of purified tau factor and the role of tau in microtubule assembly. *J Mol Biol.* 1977; 116(2):227-247.
- Cope TE, Rittman T, Borchert RJ, Jones PS, Vatansever D, Allinson K, Passamonti L, Vazquez Rodriguez P, Bevan-Jones WR, O'Brien JT, Rowe JB. Tau burden and the functional connectome in Alzheimer's disease and progressive supranuclear palsy. *Brain.* 2018; 141(2):550-567.
- Cotter C, Armytage T, Crimmins D. The use of zolpidem in the treatment of progressive supranuclear palsy. *J Clin Neurosci.* 2010; 17(3):385-386.
- Coughlin DG, Litvan I. Progressive supranuclear palsy: advances in diagnosis and management. *Parkinsonism Relat Disord.* 2020; 73:105-116.
- Cowan CM, Mudher A. Are tau aggregates toxic or protective in tauopathies? *Front Neurol.* 2013; 4:114.
- Daniele A, Moro E, Bentivoglio AR. Zolpidem in progressive supranuclear palsy. *N Engl J Med.* 1999 Aug; 341(7):543-544.
- Das S, Ishaque A. Argyrophilic grain disease: a clinicopathological review of an overlooked tauopathy. *Folia Neuropathol.* 2018; 56(4):277-283.
- Das VE, Leigh RJ. Visual-vestibular interaction in progressive supranuclear palsy. *Vision Res.* 2000; 40(15):2077-2081.
- Dickson DW. Parkinson's disease and parkinsonism: neuropathology. *Cold Spring Harb Perspect Med.* 2012; 1;2(8).
- Dickson DW, Ahmed Z, Algom AA, Tsuboi Y, Josephs KA. Neuropathology of variants of progressive supranuclear palsy. *Curr Opin Neurol.* 2010; 23(4):394-400.
- Dickson DW, Bergeron C, Chin SS, Duyckaerts C, Horoupian D, Ikeda K, Jellinger K, Lantos PL, Lippa CF, Mirra SS, Tabaton M, Vonsattel JP, Wakabayashi K, Litvan I; Office of Rare Diseases of the National Institutes of Health. Office of Rare Diseases

- neuropathologic criteria for corticobasal degeneration. *J Neuropathol Exp Neurol.* 2002; 61(11):935-946.
- Dickson DW, Hauw JJ, Agid Y, Litvan L. Progressive supranuclear palsy and corticobasal degeneration in Neurodegeneration. In: Dickson DW, Weller RO (Editors). *Neurodegeneration: The molecular pathology of dementia and movement disorders.* Second Edition. Wiley-Blackwell; 2011; 135–155.
- Dickson DW, Rademakers R, Hutton ML. Progressive supranuclear palsy: pathology and genetics. *Brain Pathol.* 2007; 17(1):74-82.
- Donker Kaat L, Boon AJ, Azmani A, Kamphorst W, Breteler MM, Anar B, Heutink P, van Swieten JC. Familial aggregation of parkinsonism in progressive supranuclear palsy. *Neurology.* 2009; 73(2):98-105.
- Dugger BN, Adler CH, Shill HA, Caviness J, Jacobson S, Driver-Dunckley E, Beach TG; Arizona Parkinson's Disease Consortium. Concomitant pathologies among a spectrum of parkinsonian disorders. *Parkinsonism Relat Disord.* 2014; 20(5):525-529.
- Ebashi M, Ito Y, Uematsu M, Nakamura A, Hirokawa K, Kamei S, Uchihara T. How to demix Alzheimer-type and PSP-type tau lesions out of their mixture -hybrid approach to dissect comorbidity. *Acta Neuropathol Commun.* 2019 May; 7(1):71.
- Eberhorn AC, Ardeleanu P, Büttner-Ennever JA, Horn AK. Histochemical differences between motoneurons supplying multiply and singly innervated extraocular muscle fibers. *J Comp Neurol.* 2005; 491(4):352-366.
- Eberhorn AC, Büttner-Ennever JA, Horn AK. Identification of motoneurons supplying multiply- or singly-innervated extraocular muscle fibers in the rat. *Neuroscience.* 2006; 137(3):891-903.
- Engel PA. Treatment of progressive supranuclear palsy with amitriptyline: therapeutic and toxic effects. *J Am Geriatr Soc.* 1996; 44(9):1072-1074
- Evidente VG, Adler CH, Sabbagh MN, Connor DJ, Hentz JG, Caviness JN, Sue LI, Beach TG. Neuropathological findings of PSP in the elderly without clinical PSP: possible incidental PSP? *Parkinsonism Relat Disord.* 2011; 17(5):365-371.
- Ferrer I, Santpere G, van Leeuwen FW. Argyrophilic grain disease. *Brain.* 2008; 131(Pt 6):1416-1432.
- Fuchs AF, Scudder CA, Kaneko CR. Discharge patterns and recruitment order of identified motoneurons and internuclear neurons in the monkey abducens nucleus. *J Neurophysiol.* 1988; 60(6):1874-1895

- Fukushima K. The interstitial nucleus of Cajal and its role in the control of movements of head and eyes. *Prog Neurobiol.* 1987; 29(2):107-192.
- Fukushima K, Kaneko CR, Fuchs AF. The neuronal substrate of integration in the oculomotor system. *Prog Neurobiol.* 1992; 39:609–639.
- Goedert M. Tau protein and the neurofibrillary pathology of Alzheimer's disease. *Ann N Y Acad Sci.* 1996; 777:121-131.
- Goedert M. Tau protein and neurodegeneration. *Semin Cell Dev Biol.* 2004 Feb;15(1):45-49.
- Goedert M, Clavaguera F, Tolnay M. The propagation of prion-like protein inclusions in neurodegenerative diseases. *Trends Neurosci.* 2010; 33(7):317-325.
- Goedert M, Jakes R, Vanmechelen E. Monoclonal antibody AT8 recognises tau protein phosphorylated at both serine 202 and threonine 205. *Neurosci Lett.* 1995; 189(3):167-169.
- Goedert M, Spillantini MG. A century of Alzheimer's disease. *Science.* 2006; 314(5800):777-781.
- Goedert M, Spillantini MG, Jakes R, Rutherford D, Crowther RA. Multiple isoforms of human microtubule-associated protein tau: sequences and localization in neurofibrillary tangles of Alzheimer's disease. *Neuron.* 1989a; 3(4):519-526.
- Goedert M, Spillantini MG, Potier MC, Ulrich J, Crowther RA. Cloning and sequencing of the cDNA encoding an isoform of microtubule-associated protein tau containing four tandem repeats: differential expression of tau protein mRNAs in human brain. *EMBO J.* 1989b Feb;8(2):393-399.
- Golbe LI, Davis PH, Lepore FE. Eyelid movement abnormalities in progressive supranuclear palsy. *Mov Disord.* 1989; 4(4):297-302.
- Golbe LI, Davis PH, Schoenberg BS, Duvoisin RC. Prevalence and natural history of progressive supranuclear palsy. *Neurology.* 1988; 38(7):1031-1034.
- Golbe LI, Ohman-Strickland PA. A clinical rating scale for progressive supranuclear palsy. *Brain.* 2007 Jun; 130(Pt 6):1552-1565.
- Golbe LI, Rubin RS, Cody RP, Belsh JM, Duvoisin RC, Grosman C, Lepore FE, Mark MH, Sachdeo RC, Sage JI, Zimmerman TR Jr. Follow-up study of risk factors in progressive supranuclear palsy. *Neurology.* 1996; 47(1):148-154.
- Goldstein JE, Cogan DG. Apraxia of lid opening. *Arch Ophthalmol.* 1965 Feb; 73:155-159.
- Grandas F, Esteban A. Eyelid motor abnormalities in progressive supranuclear palsy. *J Neural Transm Suppl.* 1994; 42:33-41.

- Grundke-Iqbal I, Iqbal K, Tung YC, Quinlan M, Wisniewski HM, Binder LI. Abnormal phosphorylation of the microtubule-associated protein tau (tau) in Alzheimer cytoskeletal pathology. *Proc Natl Acad Sci USA*. 1986; 83(13):4913-4917.
- Gu J, Chen F, Iqbal K, Gong CX, Wang X, Liu F. Transactive response DNA-binding protein 43 (TDP-43) regulates alternative splicing of tau exon 10: implications for the pathogenesis of tauopathies. *J Biol Chem*. 2017; 292(25):10600-10612.
- Hamedani AG, Gold DR. Eyelid dysfunction in neurodegenerative, neurogenetic, and neurometabolic disease. *Front Neurol*. 2017; 8:329.
- Hasegawa M. Molecular mechanisms in the pathogenesis of Alzheimer's disease and tauopathies-prion-like seeded aggregation and phosphorylation. *Biomolecules*. 2016; 6(2):24.
- Hattori M, Hashizume Y, Yoshida M, Iwasaki Y, Hishikawa N, Ueda R, Ojika K. Distribution of astrocytic plaques in the corticobasal degeneration brain and comparison with tuft-shaped astrocytes in the progressive supranuclear palsy brain. *Acta Neuropathol*. 2003; 106(2):143-149
- Hauw JJ, Daniel SE, Dickson D, Horoupian DS, Jellinger K, Lantos PL, McKee A, Tabaton M, Litvan I. Preliminary NINDS neuropathologic criteria for Steele-Richardson-Olszewski syndrome (progressive supranuclear palsy). *Neurology*. 1994; 44(11):2015-2019.
- Hernández RG, Calvo PM, Blumer R, de la Cruz RR, Pastor AM. Functional diversity of motoneurons in the oculomotor system. *Proc Natl Acad Sci U S A*. 2019; 116(9):3837-3846.
- Highstein SM, Baker R. Excitatory termination of abducens internuclear neurons on medial rectus motoneurons: relationship to syndrome of internuclear ophthalmoplegia. *J Neurophysiol*. 1978; 41(6):1647-1661.
- Highstein SM, Holstein GR. The anatomy of the vestibular nuclei. *Prog Brain Res*. 2006; 151:157-203.
- Hikosaka O, Wurtz RH. Visual and oculomotor functions of monkey substantia nigra pars reticulata. IV. Relation of substantia nigra to superior colliculus. *J Neurophysiol*. 1983; 49(5):1285-1301.
- Hitoshi S, Mizutani T, Amano N, Bando M, Yamanouchi H. [Adult-onset dementia with abundant neurofibrillary tangles resembling progressive supranuclear palsy]. *Rinsho Shinkeigaku*. 1994; 34(6):557-562.
- Höglinger GU, Melhem NM, Dickson DW, Sleiman PM, Wang LS, Klei L, Rademakers R, de Silva R, Litvan I, Riley DE, van Swieten JC, Heutink P, Wszolek ZK, Uitti RJ,

- Vandrovicova J, Hurtig HI, Gross RG, Maetzler W, Goldwurm S, Tolosa E, Borroni B, Pastor P; PSP Genetics Study Group, Cantwell LB, Han MR, Dillman A, van der Brug MP, Gibbs JR, Cookson MR, Hernandez DG, Singleton AB, Farrer MJ, Yu CE, Golbe LI, Revesz T, Hardy J, Lees AJ, Devlin B, Hakonarson H, Müller U, Schellenberg GD. Identification of common variants influencing risk of the tauopathy progressive supranuclear palsy. *Nat Genet.* 2011; 43(7):699-705.
- Höglinger GU, Respondek G, Stamelou M, Kurz C, Josephs KA, Lang AE, Mollenhauer B, Müller U, Nilsson C, Whitwell JL, Arzberger T, Englund E, Gelpi E, Giese A, Irwin DJ, Meissner WG, Pantelyat A, Rajput A, van Swieten JC, Troakes C, Antonini A, Bhatia KP, Bordelon Y, Compta Y, Corvol JC, Colosimo C, Dickson DW, Dodel R, Ferguson L, Grossman M, Kassubek J, Krismer F, Levin J, Lorenzl S, Morris HR, Nestor P, Oertel WH, Poewe W, Rabinovici G, Rowe JB, Schellenberg GD, Seppi K, van Eimeren T, Wenning GK, Boxer AL, Golbe LI, Litvan I; Movement Disorder Society-endorsed PSP Study Group. Clinical diagnosis of progressive supranuclear palsy: the movement disorder society criteria. *Mov Disord.* 2017; 32(6):853-864.
- Horn AK. The reticular formation. *Prog Brain Res.* 2006; 151:127-155.
- Horn AK, Adamczyk C. Chapter 9 - Reticular Formation: eye movements, gaze and blinks. In: *The Human Nervous System: Third Edition, Chapter 9, Publisher: Elsevier Inc., Editors: Juergen K. Mai, George Paxinos, 2012; 328-366*
- Horn AK, Brückner G, Härtig W, Messoudi A. Saccadic omnipause and burst neurons in monkey and human are ensheathed by perineuronal nets but differ in their expression of calcium-binding proteins. *J Comp Neurol.* 2003a; 455(3):341-352.
- Horn AK, Büttner-Ennever JA. Premotor neurons for vertical eye movements in the rostral mesencephalon of monkey and human: histologic identification by parvalbumin immunostaining. *J Comp Neurol.* 1998; 392(4):413-427.
- Horn AK, Büttner-Ennever JA. Brainstem circuits controlling lid-eye coordination in monkey. *Prog Brain Res.* 2008; 171:87-95.
- Horn AK, Büttner-Ennever JA, Gayde M, Messoudi A. Neuroanatomical identification of mesencephalic premotor neurons coordinating eyelid with upgaze in the monkey and man. *J Comp Neurol.* 2000; 420(1):19-34.
- Horn AK, Büttner-Ennever JA, Suzuki Y, Henn V. Histological identification of premotor neurons for horizontal saccades in monkey and man by parvalbumin immunostaining. *J Comp Neurol.* 1995; 359(2):350-363.

- Horn AK, Büttner-Ennever JA, Wahle P, Reichenberger I. Neurotransmitter profile of saccadic omnipause neurons in nucleus raphe interpositus. *J Neurosci.* 1994; 14(4):2032-2046.
- Horn AK, Eberhorn A, Härtig W, Ardeleanu P, Messoudi A, Büttner-Ennever JA. Periocolomotor cell groups in monkey and man defined by their histochemical and functional properties: reappraisal of the Edinger-Westphal nucleus. *J Comp Neurol.* 2008; 507(3):1317-1335.
- Horn AK, Helmchen C, Wahle P. GABAergic neurons in the rostral mesencephalon of the macaque monkey that control vertical eye movements. *Ann N Y Acad Sci.* 2003b; 1004:19-28.
- Horn AK, Horng A, Buresch N, Messoudi A, Härtig W. Identification of functional cell groups in the abducens nucleus of monkey and human by perineuronal nets and choline acetyltransferase immunolabeling. *Front Neuroanat.* 2018; 12:45.
- Horn AK, Leigh RJ. The anatomy and physiology of the ocular motor system. *Handb Clin Neurol.* 2011; 102:21-69.
- Horn, AK, Straka H. Functional organization of extraocular motoneurons and eye muscles. *Annu Rev Vis Sci.* 2021; 7:793-825
- Horn, AK. Neuroanatomy of central vestibular connections. In: Fritzsche B. and Straka H. (Volume Editor). *The senses: a comprehensive reference*, vol. 6. Elsevier, Academic Press 2020; 21–37.
- Huerta MF, Kaas JH. Supplementary eye field as defined by intracortical microstimulation: connections in macaques. *J Comp Neurol.* 1990; 293(2):299-330.
- Iba M, Guo JL, McBride JD, Zhang B, Trojanowski JQ, Lee VM. Synthetic tau fibrils mediate transmission of neurofibrillary tangles in a transgenic mouse model of Alzheimer's-like tauopathy. *J Neurosci.* 2013; 33(3):1024-1037.
- Ikeda C, Yokota O, Miki T, Takenoshita S, Ishizu H, Terada S, Yamada N. Astrocytic tau pathologies in argyrophilic grain disease and related four-repeat tauopathies. *Acta Med Okayama.* 2018; 72(3):211-221.
- Ikeda C, Yokota O, Nagao S, Ishizu H, Oshima E, Hasegawa M, Okahisa Y, Terada S, Yamada N. The relationship between development of neuronal and astrocytic tau pathologies in subcortical nuclei and progression of argyrophilic grain disease. *Brain Pathol.* 2016; 26(4):488-505.
- Irwin DJ, Byrne MD, McMillan CT, Cooper F, Arnold SE, Lee EB, Van Deerlin VM, Xie SX, Lee VM, Grossman M, Trojanowski JQ. Semi-automated digital image analysis of Pick's disease and TDP-43 proteinopathy. *J Histochem Cytochem.* 2016; 64(1):54-66.

- Ishihara K, Araki S, Ihori N, Shiota J, Kawamura M, Yoshida M, Hashizume Y, Nakano I. Argyrophilic grain disease presenting with frontotemporal dementia: a neuropsychological and pathological study of an autopsied case with presenile onset. *Neuropathology*. 2005; 25(2):165-170.
- Itagaki S, McGeer PL, Akiyama H, Beattie BL, Walker DG, Moore GR, McGeer EG. A case of adult-onset dementia with argyrophilic grains. *Ann Neurol*. 1989; 26(5):685-689.
- Ito K, Arai K, Yoshiyama Y, Kashiwado K, Sakakibara Y, Hattori T. Astrocytic tau pathology positively correlates with neurofibrillary tangle density in progressive supranuclear palsy. *Acta Neuropathol*. 2008; 115(6):623-628.
- Iwasaki Y, Yoshida M, Hattori M, Goto A, Aiba I, Hashizume Y, Sobue G. Distribution of tuft-shaped astrocytes in the cerebral cortex in progressive supranuclear palsy. *Acta Neuropathol*. 2004; 108(5):399-405.
- Iwatsubo T, Kuzuhara S, Kanemitsu A, Shimada H, Toyokura Y. Corticofugal projections to the motor nuclei of the brainstem and spinal cord in humans. *Neurology*. 1990; 40(2):309-312.
- Jackson JA, Jankovic J, Ford J. Progressive supranuclear palsy: clinical features and response to treatment in 16 patients. *Ann Neurol*. 1983; 13(3):273-278
- Jecmenica-Lukic M, Kurz C, Respondek G, Grau-Rivera O, Compta Y, Gelpi E, Troakes C; Barcelona Brain Bank collaborative group, the MDS-endorsed PSP study group, van Swieten JC, Giese A, Roeber S, Arzberger T, Höglinger G. Copathology in progressive supranuclear palsy: does it matter? *Mov Disord*. 2020; 35(6):984-993.
- Josephs KA. Current understanding of neurodegenerative diseases associated with the protein tau. *Mayo Clin Proc*. 2017; 92(8):1291-1303.
- Josephs KA, Duffy JR, Strand EA, et al. The evolution of primary progressive apraxia of speech. *Brain*. 2014a; 137(Pt 10):2783–2789
- Josephs KA, Murray ME, Whitwell JL, Parisi JE, Petrucelli L, Jack CR, Petersen RC, Dickson DW. Staging TDP-43 pathology in Alzheimer's disease. *Acta Neuropathol*. 2014b; 127(3):441-450.
- Kaalund SS, Passamonti L, Allinson KSJ, Murley AG, Robbins TW, Spillantini MG, Rowe JB. Locus coeruleus pathology in progressive supranuclear palsy, and its relation to disease severity. *Acta Neuropathol Commun*. 2020; 8(1):11.
- Kanda T, Iwamoto Y, Yoshida K, Shimazu H. Glycinergic inputs cause the pause of pontine omnipause neurons during saccades. *Neurosci Lett*. 2007; 413(1):16-20.

- Kane MD, Lipinski WJ, Callahan MJ, Bian F, Durham RA, Schwarz RD, Roher AE, Walker LC. Evidence for seeding of beta -amyloid by intracerebral infusion of Alzheimer brain extracts in beta-amyloid precursor protein-transgenic mice. *J Neurosci.* 2000; 20(10):3606-3611.
- Kang BH, Kim JI, Lim YM, Kim KK. Abnormal oculomotor functions in amyotrophic lateral sclerosis. *J Clin Neurol.* 2018; 14(4):464-471.
- Ke YD, Chan G, Stefanoska K, Au C, Bi M, Müller J, Przybyla M, Feiten A, Prikas E, Halliday GM, Piguet O, Kiernan MC, Kassiou M, Hodges JR, Loy CT, Mattick JS, Ittner A, Kril JJ, Sutherland GT, Ittner LM. CNS cell type-specific gene profiling of P301S tau transgenic mice identifies genes dysregulated by progressive tau accumulation. *J Biol Chem.* 2019; 294(38):14149-14162.
- Khan SS, Bloom GS. Tau: The Center of a signaling nexus in Alzheimer's disease. *Front Neurosci.* 2016; 9:10:31.
- Knopman DS, Parisi JE, Salviati A, Floriach-Robert M, Boeve BF, Ivnik RJ, Smith GE, Dickson DW, Johnson KA, Petersen LE, McDonald WC, Braak H, Petersen RC. Neuropathology of cognitively normal elderly. *J Neuropathol Exp Neurol.* 2003; 62(11):1087-1095.
- Kompoliti K, Goetz CG, Litvan I, Jellinger K, Verny M. Pharmacological therapy in progressive supranuclear palsy. *Arch Neurol.* 1998; 55(8):1099-1102.
- Kondo J, Honda T, Mori H, Hamada Y, Miura R, Ogawara M, Ihara Y. The carboxyl third of tau is tightly bound to paired helical filaments. *Neuron.* 1988; 1(9):827-834.
- Kovacs GG, Lukic MJ, Irwin DJ, Arzberger T, Respondek G, Lee EB, Coughlin D, Giese A, Grossman M, Kurz C, McMillan CT, Gelpi E, Compta Y, van Swieten JC, Laatsch LD, Troakes C, Al-Sarraj S, Robinson JL, Roeber S, Xie SX, Lee VM, Trojanowski JQ, Höglinger GU. Distribution patterns of tau pathology in progressive supranuclear palsy. *Acta Neuropathol.* 2020; 140(2):99-119.
- Kovacs GG, Molnár K, László L, Ströbel T, Botond G, Hönigschnabl S, Reiner-Concin A, Palkovits M, Fischer P, Budka H. A peculiar constellation of tau pathology defines a subset of dementia in the elderly. *Acta Neuropathol.* 2011; 122(2):205-222.
- Kozicz T, Bittencourt JC, May PJ, Reiner A, Gamlin PD, Palkovits M, Horn AK, Toledo CA, Ryabinin AE. The Edinger-Westphal nucleus: a historical, structural, and functional perspective on a dichotomous terminology. *J Comp Neurol.* 2011; 519(8):1413-1434.
- Lee VM, Goedert M, Trojanowski JQ. Neurodegenerative tauopathies. *Annu Rev Neurosci.* 2001; 24:1121-1159.

- Leigh, RJ. and Zee DS. The neurology of eye movements. New York, Oxford University Press. 2015
- Lienbacher K, Sanger K, Strassburger S, Ehrt O, Rudolph G, Barnerssoi M, Horn AK. Extraocular muscles involved in convergence are innervated by an additional set of palisade endings that may differ in their excitability: a human study. *Prog Brain Res.* 2019; 248:127-137.
- Ling H, de Silva R, Massey LA, Courtney R, Hondhamuni G, Bajaj N, Lowe J, Holton JL, Lees A, Revesz T. Characteristics of progressive supranuclear palsy presenting with corticobasal syndrome: a cortical variant. *Neuropathol Appl Neurobiol.* 2014; 40(2):149-163.
- Litvan I, Agid Y, Calne D, Campbell G, Dubois B, Duvoisin RC, Goetz CG, Golbe LI, Grafman J, Growdon JH, Hallett M, Jankovic J, Quinn NP, Tolosa E, Zee DS. Clinical research criteria for the diagnosis of progressive supranuclear palsy (Steele-Richardson-Olszewski syndrome): report of the NINDS-SPSP international workshop. *Neurology.* 1996a; 47(1):1-9.
- Litvan I, Agid Y, Jankovic J, Goetz C, Brandel JP, Lai EC, Wenning G, D'Olhaberriague L, Verny M, Chaudhuri KR, McKee A, Jellinger K, Bartko JJ, Mangone CA, Pearce RK. Accuracy of clinical criteria for the diagnosis of progressive supranuclear palsy (Steele-Richardson-Olszewski syndrome). *Neurology.* 1996b; 46(4):922-930.
- Litvan I, Hauw JJ, Bartko JJ, Lantos PL, Daniel SE, Horoupian DS, McKee A, Dickson D, Bancher C, Tabaton M, Jellinger K, Anderson DW. Validity and reliability of the preliminary NINDS neuropathologic criteria for progressive supranuclear palsy and related disorders. *J Neuropathol Exp Neurol.* 1996c; 55(1):97-105.
- Litvan I, Dickson DW, Buttner-Ennever JA, Delacourte A, Hutton M, Dubois B, Golbe LI, Hallett M, Schellenberg GD, Standaert D, Brooks DJ, Price D. Research goals in progressive supranuclear palsy. *Mov Disord.* 2000; 15(3):446-458.
- Liu JY, Martinian L, Thom M, Sisodiya SM. Immunolabeling recovery in archival, post-mortem, human brain tissue using modified antigen retrieval and the catalyzed signal amplification system. *J Neurosci Methods.* 2010; 190(1):49-56.
- Liu WK, Le TV, Adamson J, Baker M, Cookson N, Hardy J, Hutton M, Yen SH, Dickson DW. Relationship of the extended tau haplotype to tau biochemistry and neuropathology in progressive supranuclear palsy. *Ann Neurol.* 2001; 50(4):494-502.

- Lynch JC, Graybiel AM, Lobeck LJ. The differential projection of two cytoarchitectonic subregions of the inferior parietal lobule of macaque upon the deep layers of the superior colliculus. *J Comp Neurol.* 1985; 235(2):241-254.
- Maciewicz RJ, Kaneko CR, Highstein SM, Baker R. Morphophysiological identification of interneurons in the oculomotor nucleus that project to the abducens nucleus in the cat. *Brain Res.* 1975; 96(1):60-65.
- Martinez-Lage P, Munoz DG. Prevalence and disease associations of argyrophilic grains of Braak. *J Neuropathol Exp Neurol.* 1997; 56(2):157-164.
- Masseck OA, Hoffmann KP. Comparative neurobiology of the optokinetic reflex. *Ann N Y Acad Sci.* 2009; 1164:430-439.
- Matsumura M, Kojima J, Gardiner TW, Hikosaka O. Visual and oculomotor functions of monkey subthalamic nucleus. *J Neurophysiol.* 1992; 67(6):1615-1632.
- May PJ. The mammalian superior colliculus: laminar structure and connections. *Prog Brain Res.* 2006; 151:321-378.
- Mayadali ÜS, Fleuriet J, Mustari M, Straka H, Horn AK. Transmitter and ion channel profiles of neurons in the primate abducens and trochlear nuclei. *Brain Struct Funct.* 2021; 226(7):2125-2151.
- Mayr BJ, Bonelli RM, Niederwieser G, Költringer P, Reisecker F. Zolpidem in progressive supranuclear palsy. *Eur J Neurol.* 2002; 9(2):184-185.
- McClung JR, Cullen KE, Shall MS, Dimitrova DM, Goldberg SJ. Effects of electrode penetrations into the abducens nucleus of the monkey: eye movement recordings and histopathological evaluation of the nuclei and lateral rectus muscles. *Exp Brain Res.* 2004; 158(2):180-188.
- McKeith IG, Boeve BF, Dickson DW, Halliday G, Taylor JP, Weintraub D, Aarsland D, Galvin J, Attems J, Ballard CG, Bayston A, Beach TG, Blanc F, Bohnen N, Bonanni L, Bras J, Brundin P, Burn D, Chen-Plotkin A, Duda JE, El-Agnaf O, Feldman H, Ferman TJ, Ffytche D, Fujishiro H, Galasko D, Goldman JG, Gomperts SN, Graff-Radford NR, Honig LS, Iranzo A, Kantarci K, Kaufer D, Kukull W, Lee VMY, Leverenz JB, Lewis S, Lippa C, Lunde A, Masellis M, Masliah E, McLean P, Mollenhauer B, Montine TJ, Moreno E, Mori E, Murray M, O'Brien JT, Orimo S, Postuma RB, Ramaswamy S, Ross OA, Salmon DP, Singleton A, Taylor A, Thomas A, Tiraboschi P, Toledo JB, Trojanowski JQ, Tsuang D, Walker Z, Yamada M, Kosaka K. Diagnosis and management of dementia with Lewy bodies: fourth consensus report of the DLB Consortium. *Neurology.* 2017; 89(1):88-100.

- McKeith IG, Dickson DW, Lowe J, Emre M, O'Brien JT, Feldman H, Cummings J, Duda JE, Lippa C, Perry EK, Aarsland D, Arai H, Ballard CG, Boeve B, Burn DJ, Costa D, Del Ser T, Dubois B, Galasko D, Gauthier S, Goetz CG, Gomez-Tortosa E, Halliday G, Hansen LA, Hardy J, Iwatsubo T, Kalaria RN, Kaufer D, Kenny RA, Korczyn A, Kosaka K, Lee VM, Lees A, Litvan I, Londos E, Lopez OL, Minoshima S, Mizuno Y, Molina JA, Mukaetova-Ladinska EB, Pasquier F, Perry RH, Schulz JB, Trojanowski JQ, Yamada M; Consortium on DLB. Diagnosis and management of dementia with Lewy bodies: third report of the DLB Consortium. *Neurology*. 2005; 65(12):1863-1872.
- McKhann GM, Knopman DS, Chertkow H, Hyman BT, Jack CR Jr, Kawas CH, Klunk WE, Koroshetz WJ, Manly JJ, Mayeux R, Mohs RC, Morris JC, Rossor MN, Scheltens P, Carrillo MC, Thies B, Weintraub S, Phelps CH. The diagnosis of dementia due to Alzheimer's disease: recommendations from the National Institute on Aging-Alzheimer's Association workgroups on diagnostic guidelines for Alzheimer's disease. *Alzheimers Dement*. 2011; 7(3):263-269.
- Mercken M, Vandermeeren M, Lübke U, Six J, Boons J, Van de Voorde A, Martin JJ, Gheuens J. Monoclonal antibodies with selective specificity for Alzheimer Tau are directed against phosphatase-sensitive epitopes. *Acta Neuropathol*. 1992; 84(3):265-272.
- Molitor RJ, Ko PC, Ally BA. Eye movements in Alzheimer's disease. *J Alzheimers Dis*. 2015; 44(1):1-12.
- Morawski M, Brückner G, Jäger C, Seeger G, Arendt T. Neurons associated with aggrecan-based perineuronal nets are protected against tau pathology in subcortical regions in Alzheimer's disease. *Neuroscience*. 2010; 169(3):1347-1363.
- Moschovakis AK, Highstein SM. The anatomy and physiology of primate neurons that control rapid eye movements. *Annu Rev Neurosci*. 1994; 17:465-488.
- Moschovakis AK, Karabelas AB, Highstein SM. Structure-function relationships in the primate superior colliculus. II. Morphological identity of presaccadic neurons. *J Neurophysiol*. 1988; 60(1):263-302.
- Moschovakis AK, Scudder CA, Highstein SM. Structure of the primate oculomotor burst generator. I. Medium-lead burst neurons with upward on-directions. *J Neurophysiol*. 1991a; 65(2):203-217.
- Moschovakis AK, Scudder CA, Highstein SM, Warren JD. Structure of the primate oculomotor burst generator. II. Medium-lead burst neurons with downward on-directions. *J Neurophysiol*. 1991b; 65(2):218-229.

- Mudher A, Colin M, Dujardin S, Medina M, Dewachter I, Alavi Naini SM, Mandelkow EM, Mandelkow E, Buée L, Goedert M, Brion JP. What is the evidence that tau pathology spreads through prion-like propagation? *Acta Neuropathol Commun.* 2017; 19;5(1):99.
- Mulisch, M., Welsch U. *Romeis - Mikroskopische Technik.* Springer Spektrum; Auflage: 19, 2015: XVIII, 603.
- Murayama S, Saito Y. Neuropathological diagnostic criteria for Alzheimer's disease. *Neuropathology.* 2004; 24(3):254-260.
- Nakamagoe K, Iwamoto Y, Yoshida K. Evidence for brainstem structures participating in oculomotor integration. *Science.* 2000; 288(5467):857-859.
- Narasimhan S, Changolkar L, Riddle DM, Kats A, Stieber A, Weitzman SA, Zhang B, Li Z, Roberson ED, Trojanowski JQ, Lee VMY. Human tau pathology transmits glial tau aggregates in the absence of neuronal tau. *J Exp Med.* 2020; 217(2)
- Nath U, Ben-Shlomo Y, Thomson RG, Morris HR, Wood NW, Lees AJ, Burn DJ. The prevalence of progressive supranuclear palsy (Steele-Richardson-Olszewski syndrome) in the UK. *Brain.* 2001; 124(Pt 7):1438-1449.
- Neltner JH, Abner EL, Schmitt FA, Denison SK, Anderson S, Patel E, Nelson PT. Digital pathology and image analysis for robust high-throughput quantitative assessment of Alzheimer disease neuropathologic changes. *J Neuropathol Exp Neurol.* 2012; 71(12):1075-1085.
- Nemoto H, Yoshimura M, Kurihara T, Kinoshita M. [A case of amyotrophic lateral sclerosis with disturbance of vertical ocular movement responding to thyrotropin releasing hormone (TRH)]. *Rinsho Shinkeigaku.* 1991; 31(1):84-86.
- Neumann M, Sampathu DM, Kwong LK, Truax AC, Micsenyi MC, Chou TT, Bruce J, Schuck T, Grossman M, Clark CM, McCluskey LF, Miller BL, Masliah E, Mackenzie IR, Feldman H, Feiden W, Kretschmar HA, Trojanowski JQ, Lee VM. Ubiquitinated TDP-43 in frontotemporal lobar degeneration and amyotrophic lateral sclerosis. *Science.* 2006; 314(5796):130-133.
- Nguyen LT, Spencer RF. Abducens internuclear and ascending tract of Deiters inputs to medial rectus motoneurons in the cat oculomotor nucleus: neurotransmitters. *J Comp Neurol.* 1999; 411(1):73-86.
- Nieforth KA, Golbe LI. Retrospective study of drug response in 87 patients with progressive supranuclear palsy. *Clin Neuropharmacol.* 1993; 16(4):338-346.
- Nijssen J, Comley LH, Hedlund E. Motor neuron vulnerability and resistance in amyotrophic lateral sclerosis. *Acta Neuropathol.* 2017; 133(6):863-885.

- Osaki Y, Ben-Shlomo Y, Lees AJ, Daniel SE, Colosimo C, Wenning G, Quinn N. Accuracy of clinical diagnosis of progressive supranuclear palsy. *Mov Disord.* 2004; 19(2):181-189.
- Otero-Millan J, Schneider R, Leigh RJ, Macknik SL, Martinez-Conde S. Saccades during attempted fixation in parkinsonian disorders and recessive ataxia: from microsaccades to square-wave jerks. *PLoS One.* 2013; 8(3)
- Owens E, Josephs KA, Savica R, Hassan A, Klassen B, Bower J, Maraganore D, Matsumoto J, Ahlskog JE. The clinical spectrum and natural history of pure akinesia with gait freezing. *J Neurol.* 2016; 263(12):2419-2423.
- Parvizi J, Van Hoesen GW, Damasio A. The selective vulnerability of brainstem nuclei to Alzheimer's disease. *Ann Neurol.* 2001; 49(1):53-66.
- Phokaewvarangkul O, Bhidayasiri R. How to spot ocular abnormalities in progressive supranuclear palsy? A practical review. *Transl Neurodegener.* 2019; 8:20.
- Piot I, Schweyer K, Respondek G, Stamelou M; DescribePSP study group; ProPSP study group; MDS-endorsed PSP study group, Sckopke P, Schenk T, Goetz CG, Stebbins GT, Höglinger GU. The progressive supranuclear palsy clinical deficits scale. *Mov Disord.* 2020; 35(4):650-661.
- Poorkaj P, Bird TD, Wijsman E, Nemens E, Garruto RM, Anderson L, Andreadis A, Wiederholt WC, Raskind M, Schellenberg GD. Tau is a candidate gene for chromosome 17 frontotemporal dementia. *Ann Neurol.* 1998; 43(6):815-825.
- Porter JD, Burns LA, May PJ. Morphological substrate for eyelid movements: innervation and structure of primate levator palpebrae superioris and orbicularis oculi muscles. *J Comp Neurol.* 1989; 287(1):64-81.
- Ramat S, Leigh RJ, Zee DS, Optican LM. What clinical disorders tell us about the neural control of saccadic eye movements. *Brain.* 2007; 130(Pt 1):10-35.
- Rascol O, Sabatini U, Simonetta-Moreau M, Montastruc JL, Rascol A, Clanet M. Square wave jerks in parkinsonian syndromes. *J Neurol Neurosurg Psychiatry.* 1991; 54(7):599-602.
- Rascovsky K, Hodges JR, Knopman D, Mendez MF, Kramer JH, Neuhaus J, van Swieten JC, Seelaar H, Dopper EG, Onyike CU, Hillis AE, Josephs KA, Boeve BF, Kertesz A, Seeley WW, Rankin KP, Johnson JK, Gorno-Tempini ML, Rosen H, Prioleau-Latham CE, Lee A, Kipps CM, Lillo P, Piguet O, Rohrer JD, Rossor MN, Warren JD, Fox NC, Galasko D, Salmon DP, Black SE, Mesulam M, Weintraub S, Dickerson BC, Diehl-Schmid J, Pasquier F, Deramecourt V, Lebert F, Pijnenburg Y, Chow TW, Manes F, Grafman J, Cappa SF, Freedman M, Grossman M, Miller BL. Sensitivity of revised

- diagnostic criteria for the behavioural variant of frontotemporal dementia. *Brain*. 2011; 134(Pt 9):2456-2477.
- Robinson JL, Yan N, Caswell C, Xie SX, Suh E, Van Deerlin VM, Gibbons G, Irwin DJ, Grossman M, Lee EB, Lee VM, Miller B, Trojanowski JQ. Primary tau pathology, not copathology, correlates with clinical symptoms in PSP and CBD. *J Neuropathol Exp Neurol*. 2020; 79(3):296-304.
- Rocher AB, Crimins JL, Amatrudo JM, Kinson MS, Todd-Brown MA, Lewis J, Luebke JI. Structural and functional changes in tau mutant mice neurons are not linked to the presence of NFTs. *Exp Neurol*. 2010; 223(2):385-393.
- Rojo MG, Bueno G, Slodkowska J. Review of imaging solutions for integrated quantitative immunohistochemistry in the pathology daily practice. *Folia Histochem Cytobiol*. 2009; 47(3):349-354.
- Rüb U, Del Tredici K, Schultz C, Büttner-Ennever JA, Braak H. The premotor region essential for rapid vertical eye movements shows early involvement in Alzheimer's disease-related cytoskeletal pathology. *Vision Res*. 2001; 41(16):2149-2156.
- Rüb U, Del Tredici K, Schultz C, de Vos RA, Jansen Steur EN, Arai K, Braak H. Progressive supranuclear palsy: neuronal and glial cytoskeletal pathology in the higher order processing autonomic nuclei of the lower brainstem. *Neuropathol Appl Neurobiol*. 2002; 28(1):12-22.
- Saito Y, Ruberu NN, Sawabe M, Arai T, Tanaka N, Kakuta Y, Yamanouchi H, Murayama S. Staging of argyrophilic grains: an age-associated tauopathy. *J Neuropathol Exp Neurol*. 2004; 63(9):911-918.
- Santacruz K, Lewis J, Spires T, Paulson J, Kotilinek L, Ingelsson M, Guimaraes A, DeTure M, Ramsden M, McGowan E, Forster C, Yue M, Orne J, Janus C, Mariash A, Kuskowski M, Hyman B, Hutton M, Ashe KH. Tau suppression in a neurodegenerative mouse model improves memory function. *Science*. 2005; 309(5733):476-481.
- Schrag A, Ben-Shlomo Y, Quinn NP. Prevalence of progressive supranuclear palsy and multiple system atrophy: a cross-sectional study. *Lancet*. 1999; 354(9192):1771-1775.
- Scinto LF, Wu CK, Firla KM, Daffner KR, Saroff D, Geula C. Focal pathology in the Edinger-Westphal nucleus explains pupillary hypersensitivity in Alzheimer's disease. *Acta Neuropathol*. 1999; 97(6):557-564.
- Segraves MA, Goldberg ME. Functional properties of corticotectal neurons in the monkey's frontal eye field. *J Neurophysiol*. 1987; 58(6):1387-1419.

- Shinoda Y, Sugiuchi Y, Izawa Y, Takahashi M. Neural circuits for triggering saccades in the brainstem. *Prog Brain Res.* 2008; 171:79-85.
- Shiurba RA, Spooner ET, Ishiguro K, Takahashi M, Yoshida R, Wheelock TR, Imahori K, Cataldo AM, Nixon RA. Immunocytochemistry of formalin-fixed human brain tissues: microwave irradiation of free-floating sections. *Brain Res Brain Res Protoc.* 1998; 2(2):109-119.
- Shoeibi A, Litvan I, Juncos JL, Bordelon Y, Riley D, Standaert D, Reich SG, Shprecher D, Hall D, Marras C, Kluger B, Olfati N, Jankovic J. Are the international parkinson disease and movement disorder society progressive supranuclear palsy (IPMDS-PSP) diagnostic criteria accurate enough to differentiate common PSP phenotypes? *Parkinsonism Relat Disord.* 2019; 69:34-39.
- Simic G, Babic Leko M, Wray S, Harrington CR, Delalle I, Jovanov-Milošević N, Bažadona D, Buée L, de Silva R, Di Giovanni G, Wischik CM, Hof PR. Monoaminergic neuropathology in Alzheimer's disease. *Prog Neurobiol.* 2017; 151:101-138.
- Simic G, Stanic G, Mladinov M, Jovanov-Milosevic N, Kostovic I, Hof PR. Does Alzheimer's disease begin in the brainstem? *Neuropathol Appl Neurobiol.* 2009; 35(6):532-554.
- Sisodia SS, Koo EH, Beyreuther K, Unterbeck A, Price DL. Evidence that beta-amyloid protein in Alzheimer's disease is not derived by normal processing. *Science.* 1990; 248(4954):492-495.
- Sparks DL. The brainstem control of saccadic eye movements. *Nat Rev Neurosci.* 2002; 3(12):952-964.
- Spencer RF, Baker R. Histochemical localization of acetylcholinesterase in relation to motor neurons and internuclear neurons of the cat abducens nucleus. *J Neurocytol.* 1986; 15(2):137-154.
- Spencer RF, Porter JD. Biological organization of the extraocular muscles. *Prog Brain Res.* 2006; 151:43-80.
- Spillantini MG, Murrell JR, Goedert M, Farlow MR, Klug A, Ghetti B. Mutation in the tau gene in familial multiple system tauopathy with presenile dementia. *Proc Natl Acad Sci U S A.* 1998; 95(13):7737-7741.
- Stamelou M, de Silva R, Arias-Carrión O, Boura E, Höllerhage M, Oertel WH, Müller U, Höglinger GU. Rational therapeutic approaches to progressive supranuclear palsy. *Brain.* 2010; 133(Pt 6):1578-1590.

- Stanton GB, Goldberg ME, Bruce CJ. Frontal eye field efferents in the macaque monkey: II. Topography of terminal fields in midbrain and pons. *J Comp Neurol.* 1988; 271(4):493-506.
- Steele J, Richardson JC and Olszewski J. Progressive supranuclear palsy. A heterogeneous system degeneration involving brain stem, basal ganglia and cerebellum with vertical gaze and pseudobulbar palsy, nuchal dystonia and dementia. *Arch Neurol.* 1964; 10:333-359.
- Stefansson H, Helgason A, Thorleifsson G, Steinthorsdottir V, Masson G, Barnard J, Baker A, Jonasdottir A, Ingason A, Gudnadottir VG, Desnica N, Hicks A, Gylfason A, Gudbjartsson DF, Jonsdottir GM, Sainz J, Agnarsson K, Birgisdottir B, Ghosh S, Olafsdottir A, Cazier JB, Kristjansson K, Frigge ML, Thorgeirsson TE, Gulcher JR, Kong A, Stefansson K. A common inversion under selection in Europeans. *Nat Genet.* 2005; 37(2):129-137.
- Stowe RL, Ives NJ, Clarke C, van Hilten J, Ferreira J, Hawker RJ, Shah L, Wheatley K, Gray R. Dopamine agonist therapy in early Parkinson's disease. *Cochrane Database Syst Rev.* 2008; 16;(2)
- Strassman A, Highstein SM, McCrea RA. Anatomy and physiology of saccadic burst neurons in the alert squirrel monkey. I. Excitatory burst neurons. *J Comp Neurol.* 1986a; 249(3):337-357.
- Strassman A, Highstein SM, McCrea RA. Anatomy and physiology of saccadic burst neurons in the alert squirrel monkey. II. Inhibitory burst neurons. *J Comp Neurol.* 1986b; 249(3):358-380.
- Sugiuchi Y, Izawa Y, Takahashi M, Na J, Shinoda Y. Physiological characterization of synaptic inputs to inhibitory burst neurons from the rostral and caudal superior colliculus. *J Neurophysiol.* 2005; 93(2):697-712.
- Takahashi M, Sugiuchi Y, Shinoda Y. Commissural mirror-symmetric excitation and reciprocal inhibition between the two superior colliculi and their roles in vertical and horizontal eye movements. *J Neurophysiol.* 2007; 98(5):2664-2682.
- Takahashi M, Sugiuchi Y, Izawa Y, Shinoda Y. Commissural excitation and inhibition by the superior colliculus in tectoreticular neurons projecting to omnipause neuron and inhibitory burst neuron regions. *J Neurophysiol.* 2005a; 94(3):1707-1726.
- Takahashi M, Sugiuchi Y, Izawa Y, Shinoda Y. Synaptic inputs and their pathways from fixation and saccade zones of the superior colliculus to inhibitory burst neurons and pause neurons. *Ann N Y Acad Sci.* 2005b; 1039:209-219.

- Takigawa H, Kitayama M, Wada-Isoe K, Kowa H, Nakashima K. Prevalence of progressive supranuclear palsy in Yonago: change throughout a decade. *Brain Behav.* 2016; 6(12).
- Taniguchi-Watanabe S, Arai T, Kametani F, Nonaka T, Masuda-Suzukake M, Tarutani A, Murayama S, Saito Y, Arima K, Yoshida M, Akiyama H, Robinson A, Mann DMA, Iwatsubo T, Hasegawa M. Biochemical classification of tauopathies by immunoblot, protein sequence and mass spectrometric analyses of sarkosyl-insoluble and trypsin-resistant tau. *Acta Neuropathol.* 2016; 131(2):267-280.
- Taylor CR, Levenson RM. Quantification of immunohistochemistry--issues concerning methods, utility and semiquantitative assessment II. *Histopathology.* 2006; 49(4):411-424.
- Thal DR, Rüb U, Orantes M, Braak H. Phases of A beta-deposition in the human brain and its relevance for the development of AD. *Neurology.* 2002 Jun 25;58(12):1791-800.
- Togo T, Isojima D, Akatsu H, Suzuki K, Uchikado H, Katsuse O, Iseki E, Kosaka K, Hirayasu Y. Clinical features of argyrophilic grain disease: a retrospective survey of cases with neuropsychiatric symptoms. *Am J Geriatr Psychiatry.* 2005; 13(12):1083-1091.
- Togo T, Sahara N, Yen SH, Cookson N, Ishizawa T, Hutton M, de Silva R, Lees A, Dickson DW. Argyrophilic grain disease is a sporadic 4-repeat tauopathy. *J Neuropathol Exp Neurol.* 2002; 61(6):547-556.
- Tolnay M, Spillantini MG, Goedert M, Ulrich J, Langui D, Probst A. Argyrophilic grain disease: widespread hyperphosphorylation of tau protein in limbic neurons. *Acta Neuropathol.* 1997; 93(5):477-484.
- Uchihara T. Pretangles and neurofibrillary changes: similarities and differences between AD and CBD based on molecular and morphological evolution. *Neuropathology.* 2014; 34(6):571-577.
- Uematsu M, Nakamura A, Ebashi M, Hirokawa K, Takahashi R, Uchihara T. Brainstem tau pathology in Alzheimer's disease is characterized by increase of three repeat tau and independent of amyloid β . *Acta Neuropathol Commun.* 2018; 6(1):1.
- Ugolini G, Klam F, Doldan Dans M, Dubayle D, Brandi AM, Büttner-Ennever J, Graf W. Horizontal eye movement networks in primates as revealed by retrograde transneuronal transfer of rabies virus: differences in monosynaptic input to "slow" and "fast" abducens motoneurons. *J Comp Neurol.* 2006; 498(6):762-785.
- Vidal JS, Vidailhet M, Derkinderen P, de Gaillarbois TD, Tzourio C, Alperovitch A. Risk factors for progressive supranuclear palsy: a case-control study in France. *J Neurol Neurosurg Psychiatry.* 2009; 80(11):1271-1274.

- Villis T, Hepp K, Schwarz U, Henn V. On the generation of vertical and torsional rapid eye movements in the monkey. *Exp Brain Res.* 1989; 77(1):1-11.
- Wasicky R, Horn AK, Büttner-Ennever JA. Twitch and nontwitch motoneuron subgroups in the oculomotor nucleus of monkeys receive different afferent projections. *J Comp Neurol.* 2004; 479(2):117-129.
- Watanabe M, Munoz DP. Probing basal ganglia functions by saccade eye movements. *Eur J Neurosci.* 2011; 33(11):2070-2090.
- Weingarten MD, Lockwood AH, Hwo SY, Kirschner MW. A protein factor essential for microtubule assembly. *Proc Natl Acad Sci U S A.* 1975; 72(5):1858-1862.
- Williams DR, de Silva R, Paviour DC, Pittman A, Watt HC, Kilford L, Holton JL, Revesz T, Lees AJ. Characteristics of two distinct clinical phenotypes in pathologically proven progressive supranuclear palsy: Richardson's syndrome and PSP-parkinsonism. *Brain.* 2005; 128(Pt 6):1247-1258.
- Williams DR, Holton JL, Strand C, Pittman A, de Silva R, Lees AJ, Revesz T. Pathological tau burden and distribution distinguishes progressive supranuclear palsy-parkinsonism from Richardson's syndrome. *Brain.* 2007; 130(Pt 6):1566-1576.
- Williams DR, Lees AJ. Progressive supranuclear palsy: clinicopathological concepts and diagnostic challenges. *Lancet Neurol.* 2009; 8(3):270-279.
- Willroider M, Roeber S, Horn AK, Arzberger T, Scheifele M, Respondek G, Sabri O, Barthel H, Patt M, Mishchenko O, Schildan A, Mueller A, Koglin N, Stephens A, Levin J, Höglinger GU, Bartenstein P, Herms J, Brendel M, Beyer L. Superiority of formalin-fixed paraffin-embedded brain tissue for in vitro assessment of progressive supranuclear palsy tau pathology with [¹⁸F]PI-2620. *Front Neurol.* 2021; 12.
- Yokota O, Miki T, Ikeda C, Nagao S, Takenoshita S, Ishizu H, Haraguchi T, Kuroda S, Terada S, Yamada N. Neuropathological comorbidity associated with argyrophilic grain disease. *Neuropathology.* 2018; 38(1):82-97.
- Yoshida M. [Neuropathology of tauopathy]. *Brain Nerve.* 2013; 65(12):1445-1458.
- Zeeh C, Horn AK. Der Okulomotoriuskern und seine Subnuklei beim Menschen [The subnuclei of the oculomotor nucleus in humans]. *Klin Monbl Augenheilkd.* 2012; 229(11):1083-1089.

7 Anhang zu Material und Methoden

7.1 PSP-Erkrankte

Fall PSP-1 war weiblichen Geschlechts und verstarb im Alter von 81 Jahren an unbekannter Todesursache. Die Krankheitsdauer betrug ca. sechs Jahre.

6 Jahre a.m. lagen Gangstörungen mit kleinen schlüpfenden Schritten und mehrfachen Stürzen vor. Neben einer positiven Retropulsion bestand eine mäßige Akinesie mit Startverzögerung, sowie eine gering ausgeprägte Mikrographie, aber keine mimische Starre.

4 Jahre a.m. zeigten sich alle vorab beschriebenen Symptome, aber keine Einschränkung in der Okulomotorik.

1 Woche. a.m. zeigte sich ein Infarkt des Zerebellums rechts bei Z.n. parieto-occipitem Infarkt links.

Neuropathologische Diagnosen: PSP, alte Infarkte im Stadium III parieto-occipital links (1,5 x 1 x 1 cm) und im Zerebellum rechts (4 x 3 x 3 cm) sowie Alzheimer-assoziierte Veränderungen entsprechend CERAD A (Braak & Braak-Stadium III).

Fall PSP-2 war männlich und verstarb mit 80 Jahren an Herz-Kreislaufversagen bei dekompensierter Linksherzinsuffizienz und Lungenarterienembolie. Die Krankheitsdauer betrug ca. vier Jahre.

4 Jahre a.m. wurde erstmals über Gangstörungen geklagt.

2 Jahre a.m. fielen okulomotorische Symptome mit einer leichten vertikalen Blickparese nach oben und unten und mit seltenem Lidschlag auf. Der Gang war unsicher, breitbasig mit Fallneigung nach hinten. Es zeigten sich keine kognitiven Einschränkungen, kein Rigor, Tremor oder Paresen. Jedoch bestand eine Hypomimie und Pallhypästhesie.

1-2 Monate a.m. zeigte sich keine vertikale Blickparese mehr nach L-Dopa-Gabe, der Glabella Reflex habituierte nicht und es bestanden passagere optische Halluzinationen. Auffassungsgabe, Konzentration und Gedächtnis stellten sich reduziert dar. Zusätzlich bestand eine monotone und undeutliche Sprache, Dysphagie, Bradydiadochokinese, häufige Stürze, Rigor, Ruhe- und Haltetremor.

Neuropathologische Diagnosen: typische Form der PSP, Alzheimer-assoziierte Veränderungen (Braak & Braak Stadium III, CERAD 0), AGD im Stadium II sowie ein kleiner kortikaler Infarkt links temporal im Stadium I und ein Status cribrosus.

Fall PSP-3 war weiblich und verstarb im Alter von 75 Jahren an unklarer Todesursache. Die Krankheitsdauer betrug ca. acht Jahre.

7,5 Jahre a.m. wurde eine inkomplette vertikale Blickparese festgestellt, die nach oben ausgeprägter war als nach unten. Zudem bestand ein horizontaler Endstellnystagmus beidseits und eine seit Jahren bestehende Schwindelsymptomatik mit Gangunsicherheit und Stürzen. Weiterhin zeigte sich ein axialer Rigor, Dysarthrie, Hypomimie und eine beginnende Demenz.

5,5 Jahre a.m. war das Gesichtsfeld fingerperimetrisch vertikal eingeschränkt mit inkompletter vertikaler Blickparese vor allem nach oben und Endstellnystagmus. Es bestanden dezente Faszikulation der Zunge, Dysarthrie, Bradydiadochokinese beidseits, Rigor am rechten Arm, ohne Paresen oder Sensitivitätsstörungen und eine mittelgradige Demenz.

3 Jahre a.m. bestand eine ausgeprägte vertikale Blickparese, Hypomimie mit Dysphagie, Hypersalivation, einer Akinese und einer verminderte Sprachproduktion. Es bestand Wachheit und Bewusstseinsklarheit, aber eine nur mäßige Orientierung.

Neuropathologische Diagnosen: typische Form der PSP, gering- bis mäßiggradige Leukenzephalopathie, Status cribrosus bei Mikroangiopathie sowie Alzheimer-assoziierte Veränderungen entsprechend CERAD A (Braak & Braak Stadium III).

Fall PSP-4 war männlich und verstarb mit 76 Jahren an unbekannter Todesursache. Die Krankheitsdauer betrug ca. viereinhalb Jahre.

3 Jahre a.m. zeigte sich eine ausgeprägte vertikale Blickparese nach unten, mäßig nach oben, eine deutlich gestörte horizontale Blickbewegung und ein auffälliger vertikaler optokinetischer Nystagmus bei erhaltenem vertikalem VOR. Der Stand war vornübergebeugt mit Fallneigung nach hinten. Das Gangbild war kleinschrittig mit verminderter Mitbewegung der Arme. Im Romberg-Versuch bestand eine ungerichtete Ataxie. Außerdem bestand eine Hypomimie, Dysarthrophonie, Dysphagie, Hyposmie, eine Bradydiadochokinese beidseits, ein axialer Rigor vor allem des Nackens sowie ein geringer Extremitätenrigor ohne Paresen.

Neuropathologische Diagnosen: PSP, AGD (Stadium II), Amyloidangiopathie, Amyloid-Plaques (Thal-Phase 2), TDP43-Pathologie in CA1 Subiculum und CA2 vom Hippocampus nachweisbar. „Fused in sarcoma protein“ (FUS) und Synuclein sind nicht nachweisbar.

Fall PSP-5 war männlich und verstarb mit 64 Jahren mit unklarer Todesursache. Die Krankheitsdauer betrug ca. neun Jahre.

3 bis 4 Jahre a.m. wurden Einschränkungen der Okulomotorik dokumentiert.

18 Monate a.m. wurden ausgeprägte supranukleäre Einschränkung der Okulomotorik mit aufgehobenem Blick nach unten und stark eingeschränktem Blick nach oben und zu beiden Seiten festgestellt. Es zeigten sich wiederholte Stürze, Gangunsicherheit, Fallneigung nach hinten und Nackenrigor. Der Extremitätenrigor war gering ausgeprägt. Es bestanden Sprechstörungen mit Dysarthrophonie, Hypomimie sowie Dysphagie.

15 Monate a.m. zeigte sich eine supranukleäre inkomplette horizontale und komplette vertikale Blickparese sowie einen Blickrichtungsnystagmus auf, wobei reflektorische Augenbewegung möglich waren. Das Gangbild präsentierte sich gering verändert.

Neuropathologische Diagnosen: typische Form der PSP, AGD (Stadium II).

Fall PSP-6 war männlich und verstarb mit 65 Jahren an unbekannter Todesursache. Die Krankheitsdauer betrug ca. sieben Jahre.

6 Jahre a.m. zeigte sich nach einem Media-Infarkt eine Hemiparese rechts, eine Aphasie und Störung der Feinmotorik links.

4 Jahre a.m. bestand eine vertikale Blickparese und eine Ptose rechts, sowie eine Gleichgewichtsstörung mit Stürzen, Schwindel und einer Fallneigung nach hinten.

3,5 Jahr a.m. zeigte sich eine komplette vertikale und eine inkomplette horizontale Blickparese beidseits. Die horizontalen Blickfolgebewegungen waren sakkadiert, es bestand kein Spontan- oder Blickrichtungsnystagmus. Die Ptose war rechts ausgeprägter als links. Zusätzlich bestand Dysarthrie, Dysdiadochokinese beidseits, Lach- und Weinkrämpfe, Nackenrigor und einem leichten axialen Rigor.

Neuropathologische Diagnose: PSP, Alzheimer-assoziierte Veränderungen entsprechend CERAD 0 (Braak & Braak-Stadium II), Amyloid-Plaques (Thal-Phase 1). FUS, TDP und Synuclein sind nicht nachweisbar.

Fall PSP-7 war männlich und verstarb mit 69 Jahren mit unbekannter Todesursache. Die Krankheitsdauer betrug mindestens vier Jahren.

4 Jahre a.m. zeigte sich eine vollständige vertikale Blickparese und horizontale Sakkaden, welche deutlich verlangsamt mit einer mäßig verringerten Amplitude waren und ein intermittierendes Abweichen des rechten Bulbus nach rechts, ohne Doppelbilder. Zudem bestand eine Gleichgewichtsstörung. Stand und Gangbild waren breitbasig, schwankend und ataktisch. Die Stellreflexe waren vermindert mit Sturzgefahr nach hinten. Es bestanden keine Sensibilitätsstörung oder Extremitätenrigor, jedoch ein hypokinetisch rigides Bild mit axialem Rigor, Hypomimie, Dysarthrie, Dysphagie, Pseudohypersalivation sowie Brady-diadochokinese. Der Babinski-Reflex war beidseits positiv.

Neuropathologische Diagnose: typische Form der PSP.

Fall PSP-8 war männlich und verstarb mit 70 Jahren an unbekannter Todesursache. Die Krankheitsdauer betrug mindestens ein Jahr.

7 Monate a.m. zeigte sich eine vollständige Bewegungsunfähigkeit der Bulbi. Eine Fortbewegung war nur noch mit dem Rollstuhl möglich. Nach dem Aufstehen bestand eine Astasie, Abasie und eine Retropulsionsneigung nach rechts hinten. Weiterhin bestand eine massive gestische und mimische Verarmung mit Dysphagie. Bis auf ein gelegentliches Brummen war keine Sprachäußerung möglich. Es bestand Rigor der Kiefer-, Nacken- und Extremitätenmuskulatur.

Neuropathologische Diagnosen: typische Form der PSP, Alzheimer-assoziierte Veränderungen entsprechen CERAD 0 (Braak & Braak-Stadium III), Amyloid-Plaques (Thal-Phase 2), beginnende AGD, Arteriosklerose und Kriblüren in mehreren Hirnregionen und Kontusionsherd fronto-temporo-basal links.

7.2 Färbungsprotokolle

7.2.1 Übersichtsfärbung mit Kresylviolett für Paraffinschnitte

Produkte:

Farblösung: 0,1 % Kresylechtviolett 1 A 396 und 0,5 ml Eisessig pro 1l Farblösung

Arbeitsschritte:

- Entparaffinierung der Schnitte:
 - gebrauchtes Xylol 15 min
 - frisches Xylol 15 min

- Rehydrierung der Schnitte:
 - Alkoholreihe: 100 %, 96 %, 90 %, 70 % je 10 min
 - Aqua dest. 5 min

- 1 % Essigsäure waschen

- Farblösung 0,1% Kresylechtviolett: 8 min

- in 1% Essigsäure waschen 1 min

- Alkoholreihe: 70 %, 90 %, 96 %, 100 % je 2 min
- Xylol 2 x 15 min

- Eindeckeln in DePex

7.2.2 Immunhistochemische Färbung mit Maus anti-humanes PHF-Tau Antikörper

Produkte:

- Monoklonaler Antikörper gegen Humanes PHF-Tau

(Thermo Scientific, Kat.Nr.: MN1020 Lagerung bei $[-20^{\circ}\text{C}]$)

- SuperVision 2, 2-Schritt-Polymersystem Kit, HRP-konjugiert (engl.: „Horseradish Peroxidase“, eine Meerrettichperoxidase) mit DAB (3,3'-Diaminobenzidin) bei $[4^{\circ}\text{C}]$
(Firma DCS Innovative Diagnostik Systeme, Kat.Nr.: PD000KIT, lagert bei $2-8^{\circ}\text{C}$)

- SeraPlus [bei -20°C] (Special Processed FBS)

[Firma: PAN Biotech GmbH, Kat.Nr.: 3702-P111606, lagert bei -20°C]

Blocking-Lösung: 1 % Serum in PBS (0,1 M, pH 7,3)

(ca. 2 Wochen verwendbar, in 4°C aufbewahren)

- Serum Enhancer in PBS (0,1 M, pH 7,3)
- 0,01 M pH 6,0 Natrium Citrat Puffer (Mikrowellenvorbehandlung)

Natrium Citrate [Tribasic: Dihydrate] ($\text{C}_6\text{H}_5\text{Na}_3\text{O}_7 \cdot 2\text{H}_2\text{O}$) 2,94 g in 900 ml Aqua dest. auf pH 6,0 einstellen und mit Aqua dest. bis 1000 ml auffüllen.

- 0,1 M PBS pH 7,3

PBS-Lösung:	Na ₂ HPO ₄	12,7 g
	NaH ₂ PO ₄	3,9 g
	NaCl	85 g
in 1L pH 7,3	1:10	

Arbeitsschritte:

Erster Tag:

- Entparaffinierung der Schnitte
 - gebrauchtes Xylol 30 min
 - frisches Xylol 15 min
- Rehydrierung der Schnitte
 - Alkoholreihe: 100 %, 96 %, 90 %, 70 % je 10 min
 - Aqua dest. 1 min
- Vorbehandlung der Schnitte:
 - Einlegen in Citrate Puffer 0,01 M, pH 6,0 in der Mikrowelle 5x je 3 min

(Lösung in Spezial-Plastik-Küvetten, Mikrowelle auf Stufe 8 und dazwischen mit 0,01 M Citrate Puffer nachfüllen)

- Bei Raumtemperatur abkühlen lassen 15-20 min
- 5 % H₂O₂ in Methanol 20 min
(30ml 30 % H₂O₂ + 150 ml Methanol)
- Leitungswasser 5 min
- Aqua dest. 2 min
- 0,1 M PBS pH 7,3 5 min
- Blocking-Lösung 5 min
- **Primärer Antikörper:**
Mouse anti-Tau 1:500 in die Blocking-Lösung 48 h bei 4°C

Zweiter Tag:

- 0,1 M PBS pH 7,3 2x waschen je 5 min
- Zweites Reagenz: Serum Enhancer mit PBS 30 min
(1 +1 mit PBS)
- 0,1 M PBS pH 7,3 2x waschen je 5 min
- Drittes Reagenz Poly-HRP mit PBS 30 min
(1 +1 mit PBS)
- 0,1 M PBS pH 7,3 2x waschen je 5 min
- 38 µl DAB
(ca. 1 Tropfen mit 1 ml Substratpuffer vermischen)

Auf die Schnitte auftropfen und für ca. 5 min bzw. so lange inkubieren bis sich eine adäquate Farbentwicklung zeigt.

- Aqua dest. 2x je 2 min
- Hämalaun Lösung 30 s
(Hämalaun, sauer nach Mayer: Waldeck, Kat.Nr.: 2E-0,38)
- Bläuen mit Leitungswasser 10 min
- Alkoholreihe: 70 %, 90 %, 96 %, 100 % je 2 min
- Xylol kurz, 5min, 15 min
- Eindeckeln in DePex

8 Danksagung

Zu der erfolgreichen Anfertigung dieser Dissertation haben einige Personen wesentlich beigetragen, dafür möchte ich mich an dieser Stelle bedanken.

Danken möchte ich Herrn Prof. Dr. Jens Waschke, der mir ermöglicht hat, die Dissertation an seinem Lehrstuhl I der Anatomischen Anstalt der Ludwig-Maximilians-Universität München durchzuführen und Prof. Dr. Hans Kretzschmar mit seinem Nachfolger Prof. Dr. Jochen Herms vom Institut für Neuropathologie, die mir die Verwendung der PSP-Fälle aus der Brainbank ermöglichten.

Ganz herzlich will ich mich bedanken bei meiner Mitbetreuerin Frau Prof. Dr. rer. nat. Horn-Bochtler, die mir bei Problemen jeder Zeit mit Rat und Hilfestellung zur Seite stand. Darüber hinaus bin ich ihr sehr dankbar für die durchweg verständnisvolle Art, mit der sie mich während der gesamten Zeit begleitet hat.

Großer Dank geht auch an Dr. rer. nat. Mariya Radeva, die mich bei der statistischen Auswertung unterstützt hat und den Leiter des Labors, MPh. Ahmed Messoudi, der für mich ein wichtiger Ansprechpartner bei technisch-methodischen Belangen war. Für die Unterstützung bei meinen Färbungen bedanke ich mich bei MTA Christine Glombik und MTA Christine Unger.

Weiterhin möchte ich Frau Dr. Sigrun Roeber vom Institut für Neuropathologie für die Befundung und Sichtung der Krankendokumentation der PSP-Fälle aus der Brainbank danken, sowie deren Aufarbeitung, was maßgeblich zur Auswahl der hier verwendeten Fälle beitrug. Frau Pigur danke ich für die technische Unterstützung beim Erstellen und Schneiden der Paraffinblöcke der PSP-Fälle.

Meinen guten Freunden Justus König, Vera Schmidt, Nadia Bieler, Naphlin Akena und Dominik Meyer danke ich, dass sie jederzeit die besten Ratgeber und Zuhörer waren, die man sich vorstellen kann.

Daniel Sailmann, meinem Seelenverwandten, danke ich für die jahrelange Unterstützung und Motivation im Studium und während meiner klinischen Tätigkeit.

Zuletzt geht ein großer Dank an meine Eltern Maximiliane und Franz Feige, meinen Bruder, Fabian, die mich zu jeder Zeit in meinem Handeln bestätigten und mir den Rücken freigehalten haben.

9 Eidesstattliche Versicherung

Feige, Julia Marie

Ich erkläre hiermit an Eides statt, dass ich die vorliegende Dissertation mit dem Titel:

Post-mortem Untersuchungen der Tau-Pathologie in den Augenmuskelkernen von Fällen mit progressiver supranukleärer Blickparese

selbständig verfasst, mich außer der angegebenen keiner weiteren Hilfsmittel bedient und alle Erkenntnisse, die aus dem Schrifttum ganz oder annähernd übernommen sind, als solche kenntlich gemacht und nach ihrer Herkunft unter Bezeichnung der Fundstelle einzeln nachgewiesen habe.

Ich erkläre des Weiteren, dass die hier vorgelegte Dissertation nicht in gleicher oder in ähnlicher Form bei einer anderen Stelle zur Erlangung eines akademischen Grades eingereicht wurde.

München, den 12.04.2022

Julia Marie Feige

10 Curriculum vitae

Inhalt entfernt

11 Publikationen

Feige J, Zeeh C, Roeber S, Arzberger T, Kretschmar H (2013) Tau pathology in motoneurons of extraocular muscles in progressive supranuclear palsy (PSP).

https://anatomische-gesellschaft.de/data/uploads/content/abstract-archiv/Poster_HP_2013.pdf

Horn A, Fröschl A, Feige J, Röber S, Kretschmar H (2016) Correlation of tau pathology in eye movement related brainstem nuclei in cases of progressive supranuclear palsy (PSP and a proposed role of perineuronal nets.

Clinical Neurophysiology 127:e2