



Tratamiento mínimamente invasivo del catéter doble J calcificado

Minimally invasive treatment of calcified double J catheter

Susana Noris Jiménez Núñez^{1*} <https://orcid.org/0000-0002-6340-7460>

Tania González León² <https://orcid.org/0000-0003-3813-9588>

Eduardo Morales Díaz³ <https://orcid.org/0000-0003-1416-8755>

¹Hospital Docente Clínico Quirúrgico “Comandante Manuel Fajardo”. La Habana, Cuba.

²Centro Nacional de Cirugía de Mínimo Acceso. La Habana, Cuba.

³Hospital Militar Central “Dr. Carlos J. Finlay”. La Habana, Cuba.

*Autor para la correspondencia. Correo electrónico: susancar89@gmail.com

RESUMEN

Introducción: La calcificación del catéter doble J puede encontrarse en el 13 % de los colocados y aumenta proporcionalmente al tiempo que permanezca en contacto con la orina. Los investigadores coinciden en que el catéter doble J calcificado es una complicación compleja de resolver. Se realizó una revisión bibliográfica, de 2011 a 2021. Se utilizaron las bases de datos SciELO, EBSCO, Elsevier y PubMed, con los descriptores: litiasis, catéteres, procedimientos quirúrgicos mínimamente invasivos y complicaciones intraoperatorias y posoperatorias.

Objetivo: Describir el papel de la cirugía mínimamente invasiva para el tratamiento del catéter doble J calcificado.

Desarrollo: Los factores de riesgo relacionados a catéter doble J calcificados son clínico-terapéuticos y sociodemográficos, como la infección urinaria, antecedentes de litiasis, embarazo, enfermedad renal crónica, anomalías metabólicas o congénitas. Los de poliuretano presentan mayores tasas de calcificación. La litotricia extracorpórea por ondas de choque puede emplearse hasta en 70,7 % de los



pacientes. Métodos multimodales como ureteroscopia, previa cistolitotricia transuretral, se han aplicado entre 6 % y 17,9 %, la nefrolitotomía percutánea y ureteroscopia, previa cistolitotricia o no, en el 7,7 % al 20 %. Las complicaciones más frecuentes se informan durante el posoperatorio (20 %): fiebre, dolor, vómitos, hematuria, pielonefritis, sepsis, urinoma, migración espontánea del nuevo catéter colocado y daño renal agudo, entre otras.

Conclusiones: La cirugía mínimamente invasiva en la actualidad es el pilar fundamental, del tratamiento de los pacientes con catéter doble J calcificado.

Palabras clave: litiasis; catéteres; procedimientos quirúrgicos mínimamente invasivos; complicaciones intraoperatorias; complicaciones posoperatorias.

ABSTRACT

Introduction: The calcification of the double J catheter can be found in 13% of those placed and increases proportionally to the time it remains in contact with urine. The researchers agree that the calcified double J catheter is a complex complication to resolve. A bibliographic review was carried out, from 2011 to 2021. The resources of the SciELO, EBSCO, Elsevier and PubMed databases were used in relation to the descriptors lithiasis, catheters, minimally invasive surgical procedures and intraoperative and postoperative complications.

Objective: To describe the role of minimally invasive surgery for the treatment of calcified double J catheter.

Development: The risk factors related to calcified double J are clinical-therapeutic and sociodemographic, such as urinary tract infection, history of lithiasis, pregnancy, chronic kidney disease, metabolic or congenital anomalies. Those made of polyurethane have higher rates of calcification. Extracorporeal shock wave lithotripsy can be used in up to 70.7% of patients. Multimodal methods such as ureteroscopy prior to transurethral cystolithotripsy have been applied between 6-17.9%, percutaneous nephrolithotomy and ureteroscopy prior cystolithotripsy or not in 7.7%-20%. The most frequent complications are reported during the postoperative period (20%): fever, pain, vomiting, hematuria, pyelonephritis, sepsis, urinoma, spontaneous migration of the newly placed catheter, and acute kidney injury, among others.



Conclusions: Minimally invasive surgery is currently the cornerstone of treatment for patients with calcified double-J catheters.

Keywords: lithiasis; catheters; minimally invasive surgical procedures; intraoperative complications; postoperative complications.

Recibido: 15/06/2022

Aprobado: 05/10/2022

INTRODUCCIÓN

Los procedimientos quirúrgicos urológicos se auxilian de la colocación de catéteres ureterales, entre ellos los dobles J son los más empleados. Otras especialidades también los utilizan, para prevenir e identificar lesiones durante operaciones en órganos adyacentes al sistema urinario.⁽¹⁾

En general, la literatura coincide en calificar al catéter ureteral como olvidado, si el tiempo de permanencia es superior a 3 o 6 meses para otros, sin supervisión médica. Se han informado períodos de permanencia del catéter doble J que han alcanzado más de 20 años. *Agarwal* y otros,⁽²⁾ consideran que el catéter doble J está calcificado, cuando no puede ser removido de forma retrógrada por cistoscopia debido a las incrustaciones que presenta.⁽³⁾

La calcificación del catéter doble J puede encontrarse en el 13 % de los colocados y aumenta proporcionalmente al tiempo que permanece en contacto con la orina, fundamentalmente en pacientes con litiasis urinaria. *El-Faqih* y otros⁽⁴⁾, así como *Kawahara* y otros⁽⁵⁾ estudiaron la relación tiempo-calcificación e identificaron que la incrustación ocurrió en 47,5 %-56,9 % luego de 6 semanas de permanencia y ascendió a 76,3 % a partir de las 12 semanas.⁽⁶⁾

La revisión actualizada de investigaciones que informan de pacientes con catéter doble J calcificado como complicación, el tratamiento mínimamente invasivo aplicado y sus complicaciones perioperatorias, resultan de gran interés dado el aumento de la incidencia de esta afección.



En la actualidad los investigadores coinciden en que el catéter doble J calcificado es una complicación compleja y costosa de resolver. Su aparición es multifactorial y sujeta a condicionantes sociodemográficas, como la edad, el sexo y el nivel socioeconómico; no modificables. Por otra parte, la prevención efectiva que involucre todos los factores aún no se encuentra disponible y puede conllevar a la pérdida de la unidad renal afectada.^(7,8,9,10)

Publicaciones recientes muestran que el tratamiento mediante cirugía mínimamente invasiva (CMI) para el tratamiento del catéter doble J calcificado es el más empleado.⁽¹¹⁾

A medida que ha transcurrido el tiempo, desde que se inició el empleo del cateterismo ureteral con doble J, la calcificación como complicación se ha convertido en un problema de salud, realidad de la que no escapa la práctica urológica en Cuba.

Se realizó una revisión bibliográfica de un período de 10 años, de 2011 a 2021. Se consultaron y revisaron un total de 52 artículos. Fueron incluidos 34, por tratarse de investigaciones originales, que se referían a CMI para el tratamiento del catéter doble J calcificado, tanto en idioma inglés como español. Se excluyeron los artículos que no se pudieron consultar a texto completo. Se utilizaron los recursos de las bases de datos SciELO, EBSCO, Elsevier y PubMed, con los términos de búsqueda: “litiasis”, “catéteres”, “procedimientos quirúrgicos mínimamente invasivos”, “complicaciones intraoperatorias” y “complicaciones posoperatorias”, en español e inglés, según Descriptores en Ciencias de la Salud (DeCS) y Medical Subject Headings (MeSH).

El objetivo del presente artículo es describir el papel de la cirugía mínimamente invasiva para el tratamiento del catéter doble J calcificado.

DESARROLLO

Catéter doble J calcificado. Generalidades

Los catéteres ureterales son dispositivos flexibles y tubulares que se utilizan para transportar la orina desde los riñones hasta la vejiga o al exterior a través de los uréteres. La colocación y extracción del catéter doble J es una técnica sencilla. Se ejecuta, generalmente, de forma retrógrada mediante cistoscopia transuretral. Sin constituir una norma, se considera que la mayoría de los catéteres doble J



deben retirarse o cambiarse a los 3 meses de colocados, después de este período se incrementa la aparición de complicaciones.⁽¹⁾

Los procedimientos urológicos y no urológicos que involucran la inserción de catéteres doble J son múltiples. Incluyen tratamiento de litiasis urinaria, estenosis benignas o malignas (intraluminales, intramurales o extramurales) o cirugías reconstructivas de la vía urinaria.⁽¹²⁾

La permanencia prolongada de estos dispositivos en la vía urinaria sin supervisión médica, se ha denominado: catéter “olvidado”, “descuidado” y “abandonado”, asociados a “retenido”, “incrustado” o “calcificado” y se considera una complicación. Por otra parte, la incrustación es definida como la capa de residuos minerales que se forma en la superficie de algunos elementos, la cual aumenta en el 17 % de los pacientes con antecedentes de litiasis urinaria después de 4 meses con el catéter ureteral insertado. Se han informado porcentajes de calcificación: 86,5 %, 91,2 % y 16,6 %, respectivamente.^(2,13,14)

Se describen factores de riesgo para el doble J olvidado y calcificado, que se definen como clínico-terapéuticos y sociodemográficos. Otros se relacionan con las características de biocompatibilidad del catéter *per se*. Los factores clínicos que se describen, entre otros, son: infección urinaria, antecedentes de litiasis, embarazo, enfermedad renal crónica y anomalías metabólicas o congénitas.^(6,8,9)

Cheng y otros,⁽⁸⁾ en 2020, realizan un análisis univariado y multivariado e identifican que los pacientes con edad avanzada, las féminas, el bajo nivel socioeconómico y la colocación de catéteres doble J por médicos no urólogos, entre otros, son factores predictivos del olvido del catéter ureteral.

En la actualidad, se reconoce que el mecanismo de calcificación de los catéteres doble J es multifactorial; se considera que primero se incrustan y luego evolucionan a la calcificación. La incrustación puede ocurrir de forma espontánea secundaria a la presencia de niveles elevados de minerales en la orina (calcio, oxalato, fósforo) o a la presencia de gérmenes productores de ureasa, similar al mecanismo de formación de la urolitiasis.⁽⁹⁾

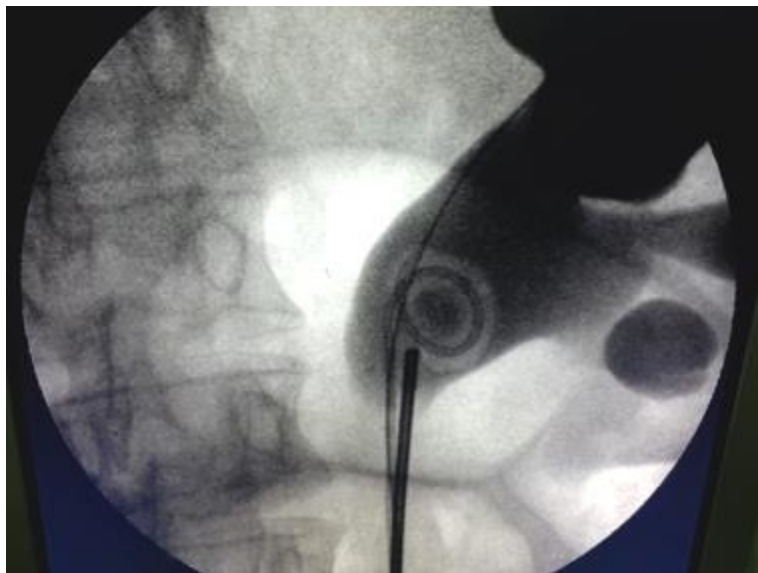
Como factores de riesgo relacionados con las características propias del catéter se describen el calibre, la medida y la composición material. Novísimos ensayos se han desarrollado por el interés de disminuir el riesgo que añade el tipo de material con que se confecciona el catéter y se reconoce que los de poliuretano, que son los más económicos, presentan las mayores tasas de calcificación.^(9,15)



Las formas clínicas de presentación varían. Los pacientes consultan por aquejar dolor, disuria u otros síntomas relacionados con el tracto urinario inferior, como hematuria e infección urinaria. Los síntomas se relacionan con los períodos de permanencia. La disuria y los síntomas del tracto urinario inferior suelen aparecer cuando el catéter permanece, aproximadamente 6 meses; la hematuria aparece a los 8 meses, el dolor y las infecciones urinarias recurrentes entre los 9 y 11 meses de permanencia.^(14,16)

Algunos informes describen que esta afección puede presentarse de forma incidental y asintomática. Incluidos pacientes que desconocen tener el dispositivo colocado luego de alguna cirugía, o no han sido suficientemente informados de la necesidad de retirada o cambio eventual que requiere el catéter ureteral.^(7,12)

Los estudios imagenológicos resultan la mejor forma de diagnóstico, clasificación y estimación de la complejidad del tratamiento del catéter doble J calcificado (Fig. 1). Se documenta la utilidad de las imágenes obtenidas mediante radiografía simple y tomografía computarizada (TAC) del abdomen sin contraste. La vasta información que aportan estas técnicas se sustenta en la evidencia científica acumulada en la evaluación de urolitiasis. Enfermos que presenten signos radiológicos que sugirieran la pérdida de la función del riñón afectado deben ser evaluados mediante estudios radioisotópicos.^(17,18)



Fuente: Cortesía del Departamento de Urología del Hospital Militar Central “Dr. Carlos J. Finlay”.

Fig. 1 - Catéter doble J calcificado tratado mediante ureteroscopía rígida.



La clasificación “Olvidado, Incrustado, Doble J Calcificado” que se conoce por FECal, por sus siglas en inglés, aporta un enfoque simplificado para el tratamiento de esta compleja condición. En 2016 Arenas y otros⁽¹⁹⁾ introducen otro sistema denominado: “Riñón, Uréter y Vejiga”, conocido, también por sus siglas en inglés como KUB, que permite predecir si el catéter doble J calcificado requerirá múltiples operaciones, tratamiento multimodal e incluso estimar el tiempo quirúrgico y el éxito de la extracción. Ambas clasificaciones se fundamentan en los hallazgos tomográficos.⁽²⁰⁾

Tratamiento mínimamente invasivo del catéter doble J calcificado

Se describen distintas estrategias terapéuticas para el catéter doble J calcificado. La carga total de calcificación (calculada en general a través de las medidas realizadas por TAC abdominal no contrastada) y la localización, es una de las determinantes de la terapia a utilizar. Se reconoce que la CMI es primordial para enfrentar esta complicación.^(7,21)

La litotricia extracorpórea por ondas de choque (LEOC) puede aplicarse en 70,7 % de estos pacientes. Métodos multimodales como litotricia endoscópica mediante ureteroscopia (URS) previa cistolitotricia (CLT) se han aplicado entre 6 % y 17,9 %, la nefrolitotomía percutánea (NLP) y URS previa CLT o no, en 7,7 % al 20 %. Además, se ha descrito la cistolitotomía percutánea en el 35,9 % y la necesidad de nefrectomía en 2,6 %.^(11,17,21)

La posición denominada endourológica integral o posición de Galdakao permite el acceso endourológico de la vejiga y percutáneo del riñón simultáneamente, así como la práctica de cirugía endoscópica intrarrenal combinada. La posición supina además, añade ventajas anestésicas para la ventilación del paciente durante la cirugía.⁽²²⁾

La LEOC suele aplicarse como tratamiento inicial en el extremo renal o en el segmento ureteral, con la posibilidad de lograr la extracción entre 20,5 % y 53,3 %. Otros pacientes requieren la llamada terapia “sandwich” que incluye NLP o URS antes o después de la LEOC. Modernos equipos de LEOC, con estaciones de trabajo multifuncional, fluoroscopia digital y el abordaje endourológico integral, facilitan estas terapias.^(11,23)

Las ondas de choque son más efectivas en calcificaciones con densidad menor que 1000 UH, tamaño de la calcificación entre 1-2 cm², localizadas en riñón; entre 1-1,5 cm² en el uréter y cuando la distancia



piel-calcificación es menor o igual a 10 cm. La utilización de una potencia de onda entre 8 y 17,5 kV, aumentada de forma gradual y aplicada con frecuencias entre 60 y 90 por minuto, son recomendaciones para tratar litiasis urinaria mediante LEOC, que se aplican de forma segura en enfermos con catéter doble J calcificado.^(10,11,23)

Otros autores han documentado resultados exitosos mediante la URS flexible o rígida simultáneas, mientras otros describen, también, el empleo de una modalidad única de CMI o la combinación de varias a lo que se ha denominado CMI multimodal.⁽¹⁰⁾

Es recomendable emplear de forma preoperatoria antibióticos en correspondencia con los resultados del antibiograma y obtener urocultivos negativos en todos los pacientes antes de las cirugías.⁽¹⁰⁾

Pais y otros,⁽²⁴⁾ a diferencia de otros, informan el uso de NLP como tratamiento primario del catéter doble J calcificado. La necesidad de emplear procedimientos auxiliares como URS flexible en el uréter y CLT para liberar la porción intravesical del catéter es parte del tratamiento combinado, que proponen estos autores.

Los tratamientos secundarios a la NLP en diferentes momentos operatorios son otra modalidad consultada en la literatura. Los segundos tiempos de NLP se realizan cuando existen grandes masas de incrustación o para eliminar litiasis residuales. El intervalo entre una intervención y la siguiente se programa con una semana de diferencia como mínimo.^(24,25)

La presencia de una gran masa de calcificación distribuida en la totalidad del catéter es un tema polémico. No existe anuencia sobre comenzar a tratar primero el extremo distal (en vejiga) mediante CLT transuretral o cistolitotomía percutánea o primero el extremo proximal (en riñón).⁽²⁾

Al respecto, se ha propuesto la ejecución de CMI en 2 etapas; de forma inicial tratar la porción intravesical del catéter calcificado mediante cistolitotomía percutánea y después la porción intrarrenal por medio de NLP. Mediante esta metodología se facilita la colocación retrógrada de una guía que garantiza el éxito de los subsiguientes procedimientos.^(2,21)

Elementos que esclarecen las decisiones terapéuticas en estos casos se identifican cuando la masa de calcificación predomina en el riñón y no es significativa en la porción uretral o intravesical o cuando se detectan riñones atróficos, que previo estudio exhaustivo se decide abordar de forma primaria la



parte superior del hemisistema, con la finalidad de una nefrectomía y extracción completa del catéter calcificado.^(17,24)

Otros estudios que informan tratamientos endourológicos múltiples y multimodales, con descripciones amplias sobre la cantidad de cirugías requeridas, las modalidades utilizadas y el número de sesiones hacen escasa o nula referencia, a cuánto influye la dureza de la calcificación en la litotricia intracorpórea utilizada (neumática, ultrasónica o láser). Es conocido que la calcificación los catéteres doble J pueden presentar composición físico-química variada.^(13,15)

La cirugía intrarrenal retrógrada con láser como monoterapia se incluye entre las opciones de tratamiento. La novedad de esta técnica incluye la maniobra de cortar el catéter y extraer la porción seccionada; lo que permite continuar la litotricia intracorpórea usando una camisa de acceso ureteral combinada con URS semirrígida.⁽²⁶⁾

Otros autores defienden el éxito de la técnica ureteroscópica retrógrada completa, pero mencionan que sujetos con estenosis en la porción proximal del uréter; se les debe realizar nefrostomía percutánea para extraer la J superior del catéter.⁽²⁶⁾

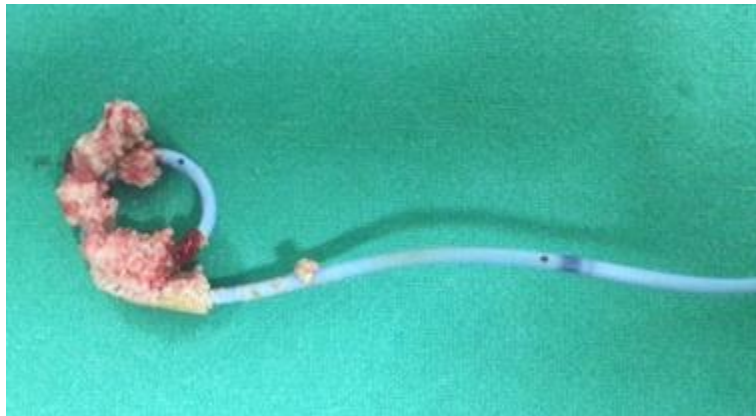A pesar de que se conocen las ventajas ofrecidas por la cirugía laparoscópica y su más novedosa variante, la cirugía robótica, en la solución de catéteres ureterales calcificados no se ha extendido su empleo. Solo se reportan casos clínicos y son pocas las series en las cuales se realizan nefrectomías o pielolitomías que emplean la vía laparoscópica.⁽⁹⁾

Una paradoja que vale la pena mencionar respecto al tratamiento del catéter doble J calcificado es que algunos pacientes requieren la re inserción de un catéter doble J al concluir el acto quirúrgico. Las indicaciones fundamentales son: manipulación excesiva del uréter, diagnóstico de trauma ureteral intraoperatorio, la presencia de edema grave a nivel del lecho de la calcificación, endopielotomías u cirugía abierta. Los autores refieren la extracción a las 2 semanas, generalmente.^(11,26)

Algunos pacientes requieren cirugía abierta para tratar grandes calcificaciones o ante el fallo del tratamiento endourológico. En otros se utiliza combinada con la CMI para culminar con éxito la extracción del catéter.^(14,16)



Mediante los tratamientos antes expuestos se reporta más de 90 % de pacientes libres de catéter doble J calcificado y litiasis urinaria (Fig. 2). Las litiasis residuales, una vez extraído el catéter, pueden ser tratadas también por CMI, en el mismo acto quirúrgico o en otros tiempos operatorios.⁽¹⁷⁾



Fuente: Departamento de Urología del Hospital Militar Central “Dr. Carlos J. Finlay”.

Fig. 2 - Calcificación en espiral proximal.

Las complicaciones intraoperatorias también son reportadas, generalmente se trata de lesiones ureterales y fragmentación intraoperatoria del catéter. Las más frecuentes aparecen durante el posoperatorio, aunque en menos del 20 % de los pacientes. La fiebre, el dolor, los vómitos, la hematuria con requerimiento de transfusión, la retención aguda de orina, la pielonefritis aguda no obstructiva, la sepsis con necesidad de cuidados intensivos, los urinomas, la migración espontánea del nuevo catéter colocado y el daño renal agudo, entre otras, son las más descritas.^(10,21,22)

De forma extraordinaria se ha reportado la muerte por complicación posoperatoria en estos pacientes.⁽²⁷⁾

En la tabla 1 se resume la tasa libre de litiasis informada por algunas series y la gravedad de las complicaciones según Clavien-Dindo (CD) del tratamiento de pacientes con catéter doble J calcificado mediante CMI.

Tabla 1 - Tasa de libre de litiasis y complicaciones en series publicadas de catéter doble J calcificado.

Referencia; no. Pacientes	Sexo (n; %) y edad (media)	Tiempo de permanencia: (media/rango)	CMI (no; %)	Complicaciones posoperatorias según CD: (n; %)	Tasa libre de litiasis/ Calcificación (n; %)
Arenas y otros, 2016; ⁽¹⁹⁾ n= 110	Masculino (56; 50,9); (43,4)	Meses: 17,2	CMI (109; 99) CMI multimodal (58; 63 %)	CD I (2; 1,6) CD II (7; 5,4)	64; 84,2
Kartal y otros, 2018; ⁽²⁸⁾ n= 69	Masculino (33; 64,7) Edad (48)	Meses: 23,1/ 7-102	CMI multimodal (36; 70,5)	CD I (2; 15,4) CD II (5; 38,6) CD IIIa (4;30,8) CD IVa (1; 7,6) CD IVb (1; 7,6)	40; 57,9
Alnadhari y otros, 2019; ⁽⁷⁾ n= 40	Masculino (30; 75) Edad (30)	Meses: 24,2/ 4 meses-16 años	LEOC (50; 55,5) URS (12; 13,3) CLT (7; 7,7) NLP (8; 8,8)	ND*	40; 100
El-Tatawy y otros, 2019; ⁽¹¹⁾ n= 133	Masculino (94; 70,7) Edad (44,1)	Meses: 25,8/ 14-70	LEOC (94; 70,7) LEOC+NLP (9;6,7) LEOC+ URS (8; 6) LEOC+CLT (19;14,3)	Fiebre (16) Sepsis (5)	130; 97,7
Ulker y otros, 2019; ⁽¹⁰⁾ n= 17	Masculino (11; 64,7) Edad (48,5)	Meses: 16,4/ 8-60	LEOC + URS (3; 16,7) LEOC + CLT (2; 11,1) URS (1; 5,5) CLT + URS (7; 44,5)	CD I (3) CD II (2) CD IIIb (1)	17; 100
Guner y otros, 2020; ⁽¹⁷⁾ n= 39	Masculino (29; 74,3) Edad (46,4)	Meses: 13,7	URS flexible (7; 17,9) URS rígida (6; 15,4) NLP (3; 7,7) CLT (14; 35,9)	ND*	36; 92,3
Patil y otros, 2020; ⁽¹⁶⁾ n= 30	Masculino (19; 63,3) Edad (56,6)	Meses: 13,8/ 6 meses-15 años	URS (21; 70) NLP (11; 36,6) CLT (4; 13,3)	Fiebre (10) Sepsis (3,3) Hematuria (3,3)	ND*
Vajpeyi y otros, 2020; ⁽²¹⁾ n= 15	Masculino (10; 66,6) Edad (39,5/ 17-65)	Meses: 31,7/ 1 mes-13 años	Cistoscopia (8) NLP + CLT (2) NLP + URS (3) CLT + URS (1)	Insuficiencia renal aguda (1)	ND*
Lopes y otros, 2021; ⁽²²⁾ n= 50	Masculino (36) Edad (45,7)	Meses: 21,7	NLP (64) URS (60) CLT (62)	CD I (14) CD IIIa (2) CD IIIb (2) CD IVa (2) CD IVb (2)	66

*Información no disponible.



El tratamiento de un catéter doble J calcificado conduce a elevados costos médicos directos e indirectos. La prevención de los factores que conducen a su génesis se considera óptimo y deseado. *Lin* y otros⁽²⁹⁾ publican la utilidad de un sistema de autorregistro computarizado y monitorizado para controlar de forma institucional la colocación y extracción oportuna de un catéter doble J colocado. Estos autores informan que desde la introducción de este sistema no ocurrieron nuevos casos de catéteres ureterales olvidados en su institución.

Las guías urológicas europea y americana, no mencionan recomendaciones para el tratamiento de pacientes con catéter doble J calcificado. Queda a criterio de los cirujanos la forma de abordar esta complicación.^(30,31)

La colocación de catéteres ureterales, es aún parte del arsenal quirúrgico urológico. La utilidad para el éxito posoperatorio, en múltiples operaciones, es reconocida en la literatura especializada. Sin embargo, la proporción de casos con catéter doble J calcificado no se encuentra registrado por las estadísticas nacionales.^(32,33,34)

La CMI para el tratamiento de estos pacientes y sus complicaciones es una temática no estudiada en el país, donde se ha iniciado la ejecución de un proyecto de investigación multicéntrico que pretende evaluar aspectos relacionados con el tema. La revisión aporta un acercamiento al conocimiento esta compleja complicación derivada de la permanencia prolongada de catéteres ureterales en la vía urinaria, sin suficiente supervisión médica y sintetiza los resultados favorables de su tratamiento mediante CMI. La mayoría de los estudios incluidos fueron retrospectivos con limitado nivel de evidencia científica y grado de recomendación. Esta revisión será de utilidad como punto de partida para continuar la investigación del tema con un mayor nivel de evidencia científica en Cuba.

La CMI con empleo de técnicas únicas o combinadas es, en la actualidad, el pilar fundamental del tratamiento de los pacientes con catéter doble J calcificado con tasas de libre de calcificación/litiasis y extracción completa del catéter satisfactorias. Las mínimas complicaciones y la baja gravedad, según Clavien-Dindo, determinan la seguridad de estos procedimientos.



REFERENCIAS BIBLIOGRÁFICAS

1. Leslie SW, Sajjad H. Double J Placement Methods Comparative Analysis. StatPearls. 2021 [acceso: 04/12/2021]. Disponible en: <https://www.ncbi.nlm.nih.gov/books/NBK482453/#article-38763.s2>
2. Agarwal S, Sarpal R, Pathak P, Biswas M, Mittal A, Rathore K, et al. Tricks and tacks in the management of the forgotten double J stent. Int Surg J. 2018 [acceso: 27/11/2021]; 5(3): [aprox. 4 pant.]. Disponible en: <https://www.ijurgery.com/index.php/isj/article/view/2597/1832>
3. Kim DS, Lee SH. Huge encrusted ureteral stent forgotten for over 25 years: A case report. World J Clin Cases. 2020 [acceso: 06/12/2021]; 8(23): 6043-7. Disponible en: <https://www.ncbi.nlm.nih.gov/pmc/articles/PMC7723703/>
4. el-Faqih SR, Shamsuddin AB, Chakrabarti A, Atassi R, Kardar AH, Osman MK, et al. Polyurethane internal ureteral stents in treatment of stone patients: morbidity related to indwelling times. J Urol. 1991 [acceso: 29/11/2021]; 146(6):1487-91. Disponible en: <https://www.auajournals.org/doi/10.1016/S0022-5347%2817%2938146-6>
5. Kawahara T, Ito H, Terao H, Yoshida M, Matsuzaki J. Ureteral stent encrustation, incrustation, and coloring: morbidity related to indwelling times. J Endourol. 2012 [acceso: 29/11/2021]; 26(2):178-82. Disponible en: <https://www.liebertpub.com/doi/pdf/10.1089/end.2011.0385?download=true>
6. Legrand F, Saussez T, Ruffion A, Celia A, Djouhri F, Musi G, et al. Double Loop Ureteral Stent Encrustation According to Indwelling Time: Results of a European Multicentric Study. J Endourol. 2021 [acceso: 28/11/2021]; 35(1):84-90. Disponible en: <https://www.liebertpub.com/doi/pdf/10.1089/end.2020.0254?download=true>
7. Alnadhari I, Alwan MA, Salah MA, Ghilan AM. Treatment of retained encrusted ureteral Double-J stent. Arch Ital Urol Androl. 2019 [acceso: 01/12/2021]; 90(4):265-9. Disponible en: <https://pagepressjournals.org/index.php/aiua/article/view/aiua.2018.4.265/7843>



8. Cheng W, Chiu YC, Fan YH, Lin SY, Chen SW. Risks of forgotten double-J ureteric stents after ureterorenoscopic lithotripsy in Taiwan: a nationwide population-based study. *Sci Rep.* 2020 [acceso: 22/11/2021]; 10(1):20711. Disponible en: <https://www.ncbi.nlm.nih.gov/pmc/articles/PMC7691335/>
9. Tomer N, Garden E, Small A, Palese M. Ureteral Stent Encrustation: Epidemiology, Pathophysiology, Management and Current Technology. *J Urol.* 2021 [acceso: 22/11/2021]; 205(1):68-77. Disponible en: <https://www.auajournals.org/doi/abs/10.1097/JU.0000000000001343>
10. Ulker V, Celik O. Endoscopic, Single-Session Management of Encrusted, Forgotten Ureteral Stents. *Medicina (Kaunas).* 2019 [acceso: 26/11/2021]; 55(3): [aprox. 9 pant.]. Disponible en: <https://www.ncbi.nlm.nih.gov/pmc/articles/PMC6473799/>
11. El-Tatawy H, El-Abd AS, Gameel TA, Ramadan AR, Abo Farha MO, Sabaa MA, et al. Management of forgotten encrusted JJ stents using extracorporeal shockwave lithotripsy: A single-centre experience. *Arab J Urol.* 2019 [acceso: 21/11/2021]; 17(2):132-7. Disponible en: <https://www.ncbi.nlm.nih.gov/pmc/articles/PMC6600063/>
12. Lin T-F, Lin W-R, Chen M, Yang T-Y, Hsu J-M, Chiu AW. The risk factors and complications of forgotten double-J stents: A single-center experience. *J Chin Med Assoc.* 2019 [acceso: 22/11/2021]; 82(10):767-71. Disponible en: https://journals.lww.com/jcma/Fulltext/2019/10000/The_risk_factors_and_complications_of_forgotten.9.aspx
13. Polat H, Yücel M, Utangaç MM, Benlioğlu C, Gök A, Çift A, et al. Management of Forgotten Ureteral Stents: Relationship Between Indwelling Time and Required Treatment Approaches. *Balkan Med J.* 2017 [acceso: 01/12/2021]; 34(4):301-7. Disponible en: <https://www.ncbi.nlm.nih.gov/pmc/articles/PMC5615961/>
14. Mahmood K, Singh KH, Upadhyay R, Kumar V, Kumar A, Singh DK. Management of forgotten double-J stent in a tertiary care center with ten years of experience: a retrospective study. *Int Surg J.* 2020 [acceso: 04/12/2021]; 7(8): [aprox. 6 pant.]. Disponible en: <https://www.ijsurgery.com/index.php/isj/article/view/6104/3974>



15. Abdelaziz AY, Fouda WB, Mosharafa AA, Abelasoul MA, Fayyad A, Fawzi K. Forgotten ureteral stents: Risk factors, complications and management. *Afr J Urol*. 2018 [acceso: 22/11/2021]; 24(1):28-33. Disponible en: <https://www.sciencedirect.com/science/article/pii/S111057041730098X>
16. Patil S, Raghuvanshi K, Jain DK, Raval A. Forgotten ureteral double-J stents and related complications: a real-world experience. *Afr J Urol*. 2020 [acceso: 05/12/2021]; 26(1): [aprox. 8 pant.]. Disponible en: <https://doi.org/10.1186/s12301-020-0020-3>
17. Guner E, Seker KG. Comparison of Two Different Scoring Systems in Encrusted Ureteral Stent Management: A Single-Center Experience. *Urol J*. 2020 [acceso: 23/11/2021]; 17(3):248-51. Disponible en: <https://journals.sbm.u.ac.ir/urolj/index.php/uj/article/view/5516>
18. Disselhorst GW, Reimerink JJ, van der Vijgh RK, Sandkuyl R, Kauer PC, Reinhard R, et al. Inter- and Intraobserver Agreement in Measuring Urolithiasis Density on Nonenhanced Computed Tomography. *J Endourol*. 2020 [acceso: 05/12/2021]; 34(4):417-22. Disponible en: <https://www.liebertpub.com/doi/epub/10.1089/end.2019.0811>
19. Arenas JL, Shen JK, Keheila M, Abourbih SR, Lee A, Stokes PK, et al. Kidney, Ureter, and Bladder (KUB): A Novel Grading System for Encrusted Ureteral Stents. *Urology*. 2016 [acceso: 23/11/2021]; 97:51-5. Disponible en: [https://www.goldjournal.net/article/S0090-4295\(16\)30382-X/fulltext](https://www.goldjournal.net/article/S0090-4295(16)30382-X/fulltext)
20. Acosta Miranda AM, Milner J, Turk TM. The FECal Double-J: a simplified approach in the management of encrusted and retained ureteral stents. *J Endourol*. 2009 [acceso: 29/11/2021]; 23(3):409-15. Disponible en: <https://www.liebertpub.com/doi/epdf/10.1089/end.2008.0214>
21. Vajpeyi V, Chipde S, Khan FA, Parashar S. Forgotten double-J stent: Experience of a tertiary care center. *Urol Ann*. 2020 [acceso: 22/11/2021]; 12(2):138-43. Disponible en: <https://www.ncbi.nlm.nih.gov/pmc/articles/PMC7292427/>
22. Lopes RI, Perrella R, Watanabe CH, Beltrame F, Danilovic A, Murta CB, et al. Patients with encrusted ureteral stents can be treated by a single session combined endourological



- approach. *Int Braz J Urol.* 2021 [acceso: 22/11/2021]; 47(3):574-83. Disponible en: <https://www.ncbi.nlm.nih.gov/pmc/articles/PMC7993973/>
23. Pereira Arias JG, Gamarra Quintanilla M, Urdaneta Salegui LF, Mora Christian JA, Sánchez Vazquez A, Astobieta Odriozola A, et al. Estado actual de la litotricia extracorpórea por ondas de choque en la litiasis urinaria. *Arch Esp Urol.* 2017 [acceso: 05/12/2021]; 70(2): [aprox. 19 pant.]. Disponible en: <https://www.urologiaclinicabilbao.com/notis/ART-6--70-2.pdf>
24. Pais VM, Chew B, Shaw O, Hyams ES, Matlaga B, Venkatesh R, et al. Percutaneous nephrolithotomy for removal of encrusted ureteral stents: a multicenter study. *J Endourol.* 2014 [acceso: 02/12/2021]; 28(10):1188-91. Disponible en: <https://www.liebertpub.com/doi/epub/10.1089/end.2014.0004>
25. López Maguey R, Gómez Sánchez J, Martínez Arroyo C, Herrera Muñoz J, Sánchez Aquino U. Complicaciones de la nefrolitotomía percutánea según la clasificación de Clavien-Dindo modificada. Experiencia institucional. *Rev mex urol.* 2017 [acceso: 09/12/2021]; 77:272-8. Disponible en: http://www.scielo.org.mx/scielo.php?script=sci_arttext&pid=S2007-40852017000400272&nrm=iso
26. Thomas A, Cloutier J, Villa L, Letendre J, Ploumidis A, Traxer O. Prospective Analysis of a Complete Retrograde Ureteroscopic Technique with Holmium Laser Stent Cutting for Management of Encrusted Ureteral Stents. *J Endourol.* 2017 [acceso: 03/12/2021]; 31(5):476-81. Disponible en: <https://www.liebertpub.com/doi/epub/10.1089/end.2016.0816>
27. Singh V, Srinivastava A, Kapoor R, Kumar A. Can the complicated forgotten indwelling ureteric stents be lethal? *Int Urol Nephrol.* 2005 [acceso: 09/12/2021]; 37(3):541-6. Disponible en: <https://sci-hub.se/10.1007/s11255-004-4704-6>
28. Kartal IG, Baylan B, Gok A, Sagnak AL, Karakoyunlu N, Cakici MC, et al. The Association of Encrustation and Ureteral Stent Indwelling Time in Urolithiasis and KUB Grading System. *Urol J.* 2018 [acceso: 23/11/2021]; 15(6):323-8. Disponible en: <https://journals.sbmu.ac.ir/urolj/index.php/uj/article/view/4592>



29. Lin KJ, Chen PC, Fan YH, Huang WJS. Preventing forgotten double J ureteral stents in a high-volume service medical center: An autoregistration monitoring system. *J Chin Med Assoc.* 2020 [acceso: 01/12/2021]; 83(4):382-5. Disponible en: https://journals.lww.com/jcma/Fulltext/2020/04000/Preventing_forgotten_double_J_uretera_l_stents_in_a.13.aspx
30. Tzelves L, Türk C, Skolarikos A. European Association of Urology Urolithiasis Guidelines: Where Are We Going? *Eur Urol Focus.* 2021 [acceso: 04/12/2021]; 7(1):34-8. Disponible en: [https://www.eu-focus.europeanurology.com/article/S2405-4569\(20\)30270-4/fulltext](https://www.eu-focus.europeanurology.com/article/S2405-4569(20)30270-4/fulltext)
31. Jiang P, Xie L, Arada R, Patel RM, Landman J, Clayman RV. Qualitative Review of Clinical Guidelines for Medical and Surgical Management of Urolithiasis: Consensus and Controversy 2020. *J Urol.* 2021 [acceso: 04/12/2021]; 205(4):999-1008. Disponible en: <https://www.auajournals.org/doi/10.1097/JU.0000000000001478>
32. Jiménez Núñez SN, Lobo Rodríguez Y, Borges Sandrino RS, Carrillo González S, Ramón Musibay E, Morales Díaz E. Resultados de la litotricia extracorpórea en pacientes con litiasis renal. *Rev Cub Urol.* 2021 [acceso: 04/12/2021]; 10(2):e666. Disponible en: <http://www.revurologia.sld.cu/index.php/rcu/article/view/666/714>
33. Portales Calderín Y, Darias Martín JL, Rodríguez Collar TL, Horroutinell Scull RS. Ureteroscopía rígida retrógrada en el tratamiento de la litiasis urinaria. *Rev Cub Med Mil.* 2017 [acceso: 04/12/2021]; 46(4):327-37. Disponible en: <http://www.revmedmilitar.sld.cu/index.php/mil/article/view/89>
34. Anuario Estadístico de Salud de Cuba 2019. La Habana: Ministerio de Salud Pública; 2020 [acceso 09/09/22]. Disponible en: <https://files.sld.cu/bvscuba/files/2020/05/Anuario-Electr%c3%b3nico-Espa%c3%b1ol-2019-ed-2020.pdf>

Conflictos de interés

Los autores declaran que no existen conflictos de interés.