



KİST HİDATİK VE TÜMÖR TANISAL AYRIMINDA YAŞANAN İKİLEM, İKİ OLGU NEDENİYLE

DIAGNOSTIC DILEMMA IN DISCRIMINATION BETWEEN HYDATID CYST AND TUMOR, FOR TWO CASES

Fazlı YANIK, Yekta Altınur KARAMUSTAFAOĞLU, Yener YÖRÜK

Trakya Üniversitesi Tıp Fakültesi Göğüs Cerrahisi

Öz

Kistik görünümlü akciğer lezyonlarının radyolojik olarak benign karakterli olmasına karşın; bazı akciğer ve plevra tümörleri ile karışabildiği bilinmektedir. Özellikle ülkemiz gibi kist hidatik hastalığının endemik olduğu ülkelerde, bizim olgularımızda olduğu gibi akciğer tümörleri ile karışabilmektedir. Radyolojik olarak düzgün sınırlı kistik lezyonların bir kısmının kist hidatik olmayabileceği bilinmektedir. Tanıda şüphe olan durumlarda, cerrahi eksplorasyon hem kesin tanı, hem de tedavi için iyi bir seçenek olarak karşımıza çıkmaktadır. Çalışmamızda konvansiyonel yöntemlerle tümör-kist ayrımını yapamadığımız ve eksplorasyon kararı aldığımız iki olgumuzu sunduk.

Anahtar kelimeler: Kist, tümör, ikilem.

Abstract

Although cystic lung lesions appear benign on radiological examination; it is known that they interfere with some lung and pleural tumors. Especially in countries like our country where the cyst hydatid disease is endemic and so, they can be confused with lung tumors, as seen in our cases. The radiological lesions which have well-circumscribed are known to may not be a part of cyst hydatid. Surgical operation appears to be a good option for both treatment and definitive diagnosis in suspected cases. In our study, we presented two cases who we can't distinguish between tumor and cyst with the conventional methods and we decided to perform exploration.

Key words: Cyst, Tumor, Dilemma.

Giriş

Kist hidatik hastalığı dünyanın birçok ülkesinde toplum sağlığını tehdit eden, ciddi ekonomik kayıplara yol açan, en önemli zoonotik hastalıklardan biridir. Türkiye kist hidatik hastalığının hala endemik olarak görüldüğü ülkeler arasındadır. Karaciğerden sonra akciğer (%10-30) en sık etkilenen ikinci organdır¹. Lezyonun lokalizasyonu ve boyutu klinik yaklaşımı belirler. Çoğu zaman tanı kolaydır ve basit bir cerrahi prosedürle tedavi edilebilir. Ancak bazı durumlarda, farklı patolojiler ile karışmakta, teşhis ve tedavisinde problemler meydana gelmekte ya da farklı bir

etioloji araştırılırken tesadüfen tanınmaktadır. Kistik görünümlü akciğer lezyonlarının radyolojik olarak benign karakterli olmasına karşın; bazı akciğer ve plevra tümörleri ile karışabildiği bildirilmiştir². Biz de çalışmamızda tanısını koymakta zorlandığımız iki kistik akciğer olgusunu sunmak istedik.

Olgu 1

Elli yedi yaşında erkek olgu, öksürük şikayeti ile kliniğimize başvurdu. Anamnezinden olgunun köyde yaşadığı, köpek beslediği ve çiftçilikle uğraştığı, 60 paket/yıl sigara içtiği başka bir hastalığının olmadığı ve herhangi bir

Corresponding Author / Sorumlu Yazar:

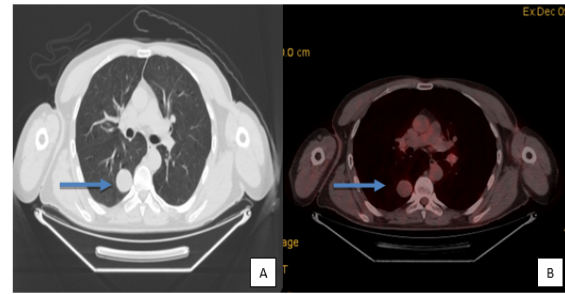
Sorumlu Yazar: Fazlı YANIK
Adres: Trakya Üniversitesi Tıp Fakültesi Göğüs Cerrahisi
Mail: fazliyanik@hotmail.com

Article History / Makale Geçmişi:

Date Received / Geliş Tarihi: 18.01.2017
Date Accepted / Kabul Tarihi: 31.03.2017

ilaç kullanmadığı öğrenildi. Fizik muayenede sağ alt zonda solunum sesleri azalması dışında bir özellik olmayan olgunun, hemogram ve biokimyasal incelemeleri normaldi. Çekilen akciğer grafisi ve toraks bilgisayarlı tomografisinde (BT) sağ alt lobda düzgün sınırlı 2 cm çapında kistik lezyon tespit edildi. Ekinokokus Granülozis için uygulanan İndirekt Hemaglitünasyon testi (İHA) negatif olarak raporlandı (< 1/160). Olguya fiberoptik bronkoskopi (FOB) uygulandı, endobronşiyal lezyon tespit edilmedi. Pozitron emisyon tomografisi (PET/CT) de standardize maksimal tutulum değeri (SUVmax) 2 olan lezyon, ön planda benign olarak değerlendirildi (Resim 1). Lezyonun kistik olması nedeni ile transtorasik biyopsi düşünülmedi. Multidisipliner konseyde görüşülen hastaya kist hidatik, düşük gradeli akciğer tümörü ön tanıları ile eksploratif torakotomi kararı alındı. Sağ lateral kas koruyucu torakotomi ile alt lob posterolateral segmentteki lezyona GIA 80 stapler ile wedge rezeksiyon uygulandı ve frozen çalışıldı. Frozen kesitlerinde mezenkim kaynaklı bir tümöral odak olduğu, kesin tanının ancak parafin blokların incelenmesinde verilebileceği söylendi. Bunun üzerine hastaya sağ alt lobektomi, mediastinal lenf nodu diseksiyonu uygulandı. Postoperatif 10. gün sorunsuz taburcu edilen hastanın patoloji sonucu "soliter fibröz tümör" olarak raporlandı. Tümörün makroskopik incelemesinde 3,5 cm boyutunda olduğu, cerrahi sınırların negatif olduğu belirtildi. Mikroskopik incelemede, tümör içinde sıkışmış düzensiz şekilli alveoller ve hücre yapıları çevresinde dens fibrozis ve hyalinizasyonun olduğu, nekroz izlenmediği, orta derece selülarite gösterdiği ve mitoz oranınının 10'luk büyütme alanında 1 adet ile sınırlı olduğu, immunhistokimyasal çalışmada

ise; BCL2: pozitif, Vimentin: pozitif, CD34: pozitif, Ki67 indeksi %5'in altında pozitif, CK7, pankreatin, TTF1'de lezyon içerisinde sıkışmış alveolar yapılarda pozitiflik olduğu ve 4, 7,8,9,10, 11 nolu lenf nodlarının sinuzoidal hiperplazi olduğu raporlandı. Postoperatif 1.ve 3. ay takipleri sorunsuz olan olguya multidisipliner konsey tarafından adjuvan tedavi düşünülmedi.

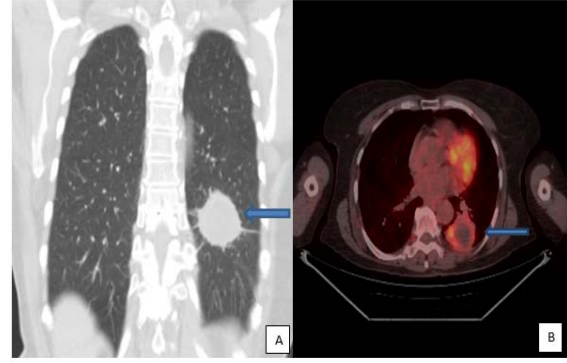


Resim 1: A:Sağ akciğer alt lobda paravertebral yerleşimli düzgün sınırlı semisolid lezyonun Toraks BT görüntüsü, B: Aynı lezyonun PET/CT deki benign karakterdeki tutulumu

Olgu 2

Yetmiş iki yaşında kadın olgu, öksürük ve kanlı balgam şikayetleri ile başvurdu. Anamnezinden olgunun köyde yaşadığı, köpek beslediği, çiftçilikle uğraştığı, sigara kullanmadığı, esansiyel hipertansiyon dışında hastalığının olmadığı öğrenildi. Fizik muayenede sol akciğer alt zonda krepitan raller dışında bir özellik yoktu. Hemogram ve biyokimyası normaldi. Postero-anterior akciğer grafisinde sol alt zonda kalbin konturları ile net ayırt edilemeyen lezyon görülmesi üzerine toraks BT istendi. Toraks BT'de sol akciğer alt lobda 4,5x4 cm boyutlarında, parakardiyak yerleşimli, spikule konturlu kitle izlendi. Yapılan FOB'da sol alt lob superior segment bronş ağzının dış bası ile daraldığı, endobronşiyal lezyon olmadığı görüldü. PET/CT'de sol akciğer alt lob superior segment-posterobazal segment bileşkesinde plevral komşuluklu 5 cm boyutlarındaki santrali kaviter yumuşak doku lezyonu çeperinde,

artmış FDG tutulumu malign lezyon lehine değerlendirildi (SUVmax=5,9) (Resim 2).Sağ paratrakeal, paraaortik, bilateral hiler ve bronkopulmoner en büyüğü 1,2 cm boyutlarındaki birkaç adet LAP'da artmış FDG tutulumu lenf nodu metastazı lehine değerlendirildi (SUVmax=2,8-5,1). Transtorasik iğne biyopsisini kabul etmeyen olguya, multidisipliner konseyde, öncelikli olarak malign lezyon olarak düşünülerek, metastaz varlığı değerlendirmek üzere öncelikle mediastinoskopi yapılmasına karar verildi. Mediastinoskopide alınan 1R,2R,2L,4R,7 nolu lenf nodları antrokozis olarak raporlandı. Olguya malignite ön tanısıyla eksplorasyon uygulandı. Sol kas koruyucu lateral torakotomi insizyonu ile toraksa girildi. Sol alt lobdaki 5 cm'lik kitle tespit edildi. Kitleden insizyonel biyopsi yapılarak frozen incelemeye gönderildi. Frozenda yoğun nekroz nedeniyle, benign-malign ayrımının yapılamayacağı belirtildi. Klinik ve radyolojik olarak malignite olma olasılığının yüksek olması nedeniyle peroperatif sol alt lobektomi ve mediastinal lenf nodu diseksiyonu uygulanmasına karar verildi. Patoloji sonucu kist hidatik ile uyumlu germinatif tabaka asellüler lemler membranlar ve protoskoleksler içeren lezyon, çevre parankim dokusunda şiddetli kronik inflamasyon ve iltihabi granülasyon dokusu, 5, 6, 7, 9, 10 numaralı lenf nodları reaktif hiperplazi olarak raporlandı. Olgu postoperatif 7.günde Albendazol 2x200mg tablet başlanarak sorunsuz taburcu edildi. Postoperatif 3. ay takibinde karaciğer enzim seviyelerinde yükselme nedeniyle medikal tedaviye ara verildi.



Resim 2: A:Sol akciğer alt lobda santral yerleşimli spiküle kontrurlu semisolid lezyonun Toraks BT'deki görüntüsü, B:Aynı lezyonun PET/CT'deki malign karakterli tutulumu.

Tartışma

Malign akciğer lezyonlarının kistik olması nadir bir durum olsa da, kistik akciğer lezyonlarının ayrıcı tanısını yapmakta zaman zaman zorluklar yaşanabilmektedir. Literatürde kistik akciğer tümörü ve kist hidatik tanısının karıştığı vakalar bildirilmiştir^{3,4}. Bizde çalışmamızda konvansiyonel yöntemlerle tümör-kist ayrımını yapamadığımız ve eksplorasyon kararı aldığımız iki olgumuzu irdelemek istedik.

Tümörlerin kistik görünümü, tümörün merkezinde nekroz gelişmesi sonucu oluşan kistik distansiyon ve lezyonun duvarlarının malign hücreler tarafından infiltre edilmesi ile oluşmaktadır⁵. Radyolojik olarak kistik tümörlerin çeperleri, kist hidatitlere göre daha kalın ve düzensiz olmasına rağmen nadirde olsa, kist hidatiği taklid eden incelikte olabilirler. Kist hidatikli hastalar genellikle asemptomatik olmakla birlikte, rüptüre ve enfekte kistlerde dispne, öksürük, göğüs ağrısı, hemoptizi gibi semptomlar görülebilmektedir. Aynı semptomlar kistik akciğer tümörlerinde de görülebilir⁶. Bizim çalışmamızda birinci olguda ana semptom öksürük iken, ikinci olguda öksürük ve hemoptizi ana semptomlardı. Her iki semptom da hem akciğer tümörlerinde hem rüptüre akciğer kist hidatiğinde görülebilen

semptomlardı. Birinci olgunun köyde yaşayıp köpek beslemesi, radyolojik olarak düzgün sınırlı kistik lezyonun görülmesi kist hidatiği desteklese de, kist hidatiklerin PET-CT de SUV tutulumu beklenmemesine rağmen, lezyonun SUV tulumunun 2 olması düşük gradeli bir tümörü ekarte ettirmedi; ikinci olgunun sigara kullanmaması, köyde yaşayıp köpek besliyor oluşu, akciğer kist hidatiğini düşündürmesine rağmen, radyolojik olarak özellikle etraf dokuda spiküler uzantılar ve beraberinde patolojik boyutta mediastinal lenfadenopatilerin varlığı, PET CT de 5.9 SUV tutulumu maligniteyi düşündürmekteydi.

İlk olgumuzda histopatolojik ön tanımız, kist hidatik olmasına rağmen histopatolojik sonuç; Soliter Fibröz Tümör (SFT) olarak raporlandı. Soliter Fibröz Tümörler, sıklıkla plevra, mediasten ve akciğerden kaynaklanan, nadir görülen neoplazmlardır. Subplevral mezenkimal veya submezotelyal hücrelerden kaynaklanırlar⁷. İntrapulmoner SFT ise oldukça nadir rastalanan bir patolojidir. İlk kez 1988 yılında Yousem and Flynn tarafından 3 olguda tanımlanmış olsa da, 2013 yılında Rao ve ark. 24 vakalık bir seri yayınlamışlardır^{8,9}.

Literatürde kist hidatik ve akciğer tümörünün radyolojik ayrımının bazen zor olduğunu bildiren birçok yayın mevcuttur. Kist intakt (rüptüre olmamış) ise yuvarlak veya oval, düzgün sınırlı ve homojen dansite şeklinde görülür. Ancak rüptüre kistler radyolojik olarak düzensiz cidarlı kist çeperi ve çevre parenkimde konsolidasyon yaptıklarından maligniteler başta olmak üzere diğer akciğer tümörlerini taklit edebilirler^{10,11}. Kaviter akciğer nodül ve kitlelerinin ayırıcı tanısında apseler, akciğer kanseri başta olmak üzere maligniteler, Wegener granülomatozu, septik emboliler,

romatoid nodüller, kist hidatik, travmatik pnömoseller düşünülebilir. Yanlış tanı veya tanıda zorluklar komplike kist hidatiklerde sık karşımıza çıkabilmektedir. Soner ve ark. 2009 yılında akciğer kist hidatik ön tanısı olan, ancak atipik radyolojik görünümüne sahip 16 olguyu analiz ettikleri çalışmalarında; histopatolojik tanı 7 olguda ampiyem, 4 olguda akciğer kanseri, 2 olguda göğüs duvarı tümörü ve birer olguda mediastinal tümör, tüberküloz plörezi ve büllöz akciğer olarak bildirmiştir⁶. Biz de çalışmamızda iki olguda kist tümör ikilemini yaşadık. Birinci olgumuzda ön tanımız akciğer kist hidatiği olmasına rağmen; patolojik tanı Soliter fibröz tümör, ikinci olgumuzda ise ön tanımız akciğer malignitesi olmasına rağmen; patolojik tanı akciğer kist hidatiği olarak raporlandı.

Çobanoğlu ve ark. yaptıkları 7 olguluk retrospektif çalışmada akciğer kist hidatiği ile akciğer tümörü arasındaki tanısal ikilem araştırılmıştır¹². Çalışmada lezyonların ortalama çapı 4,14±1,57 cm, PET/CT çekilen olgularda ortalama SUV max. değeri 8,77±3,41 (5,4-15,1) olarak, hesaplanmıştır. Granümatöz hastalıklar başta olmak üzere, aktif makrofaj içeren bütün enfeksiyonlar ve inflamasyonlar PET/CT'de potansiyel yanlış pozitiflik sebebi olarak bilinmektedir. En sık yanlış pozitiflik nedenleri arasında tüberküloz, sarkoidoz, koksidiomikoz, aspergilloz, enfekte olmuş komplike kistler ve diğer bazı enfeksiyonlar sayılmaktadır. Öte yandan, düşük metabolik aktiviteli tümörler PET/CT de yanlış negatif sonuç verebilmektedirler. Ayrıca, PET/CT'nin sınırlı uzaysal çözünürlüğü nedeniyle 1 cm'den küçük lezyonlarda (özellikle <6 mm) yanlış negatif sonuç oranı artmaktadır. Hiperglisemi de kompetitif inhibisyonla FDG'nin tümör "uptake"ini

azaltacağı için potansiyel olarak yanlış negatiflik nedeni olabilmektedir¹³. Türkiye gibi hidatidozun endemik olduğu ülkelerde akciğer kanseri ile kist hidatidin ayırımında güçlük çekilebilmektedir. Basit kist hidatikte genellikle PET/CT tutulumu çok düşük veya hiç olmazken, özellikle komplike hale gelmiş kist hidatik ile diğer malign akciğer hastalıkları metabolik karakterleri yönünden karışabilmektedir.

Rangarajan ve ark. kaviter akciğer lezyonu nedeniyle başvuran 40 yaşında bir erkek olguda çekilen PET/CT'nin metabolik karakter olarak malign akciğer lezyonu düşündürmesine rağmen; histopatolojik olarak kist hidatik olduğunu raporlamışlardır¹⁴. Bizim ilk olgumuzda tümör çapı 2cm, ikinci olgumuzda 4,5 cm boyutlarındaydı. PET/CT'de ilk olguda SUVmax değeri 2, ikinci olguda ise kitle 5,9, mediastinal lenf nodları 2,8-5,1 arasında ölçülmüştü. PET/CT'nin yorumu ilk olgu için benign, ikinci olgu için; kitle ve lenf nodları malign olarak raporlanmıştı. İki olguda da ancak histopatolojik doğrulama ile kesin tanıya ulaşılabildi.

Kist hidatik tanısında serolojik testler de tanıya yardımcı olabilmektedir. Ancak özellikle izole akciğer kist hidatiklerinde serolojik testin tanıdaki değeri, sensitivite ve spesitivitesi düşüktür. Örneğin diğer helmintik infestasyonlarda, malignitelere ve kronik immun kompleks hastalıklarda yanlış pozitiflikler verebilmektedir. Akciğer kist hidatik tanısında sensitivitesi en yüksek test günümüzde IgG ELISA (Immuno-globulin G enzim-linked immunosorbent assay)'dir. Sensitivitesi %85.3'lere kadar ulaşabilmektedir¹⁵. İlk olgumuzda kist hidatik ön planda düşünüldüğü için İHA testi uygulanmış ve negatif olarak

raporlanmıştı. Ancak intakt kistlerde SUV tutulumunun genelde 0 olması ve lezyonun SUV'unun 2 olması nedeni ile düşük gradeli bir tümörden radyolojik olarak ayırımı yapılamadı.

Akciğerdeki kistik lezyonlar, konjenital ve edinsel olarak ikiye ayrılır. Konjenital kistleri: Bronkojenik kist, Özefagus duplikasyon kisti, Nörenterik kist, Kistik adenomatoid malformasyon ve sekestrasyon şeklinde alt gruplara ayırabiliriz. Edinsel olanlar ise; infeksiyöz kistler (Piyojenik, Nonpiyojenik, Postinfeksiyöz pnömosel, kist hidatik gibi), noninfeksiyöz granülomlara bağlı gelişen kistler (Sarkoidoz, Wegener granülomu, Romatoid nodül gibi), kistik malignitelere bağlı gelişenler (Primer akciğer kanseri (özellikle skuamöz hücreli, bronkoalveolar, adenokarsinom gibi), metastatik kanserler, nekrotik kanserler gibi), travmatik kistler (pnömosel, barotravmaya bağlı gelişen kistler gibi), fokal amfizeme bağlı gelişen parankim kistleri, infarkt (septik emboli) sonucu oluşan kistler, Bronşiektazi (sakküler, kistik)'ye bağlı gelişen kistler olarak sınıflanabilir. İnfeksiyöz kaviter lezyonların ana oluşum mekanizması: oluşan pnömoniye bağlı bronşiyollerdeki ödem ve kalın tıkaçlara bağlı gelişen "check valf" sistemi ile pnömosel oluşumudur. Kistik malign akciğer tümörleri içinde en sık görülen histolojik tip yassı hücreli kanserdir. Herhangi bir tümör boyutunda kavite gelişebilir. Bu kaviter lezyonlar sıklıkla kalın cidarlı, düzensiz duvarlı olma eğilimindedir, bazen kavite duvarında tümöre ait nodül ya da kavite içinde tümör parçaları, hava sıvı seviyeleri görülebilir¹⁶. Akciğerin kistik lezyonları çeşitliliği nedeniyle gerçek tanıya ulaşmak ve bu tanıları arasında ayırıcı tanıya gitmek bazı olgu gruplarında son derece zor olabilmektedir. Çalışmamızdaki ilginç iki kistik

olguda da kist tümör ayırımında zorluk yaşandı. Ancak kesin tanıya ekplorasyon ve histopatolojik doğrulama ile ulaşılabildi.

Sonuç

Akciğerin kistik lezyonları kimi zaman tanıda zorlukların yaşandığı, birçok hastalık grubundan oluşmaktadır. Akciğer kist hidatik hastalığı, toraksın diğer hastalıklarını sıklıkla taklit edebilir. Bu nedenle ülkemiz gibi kist hidatik hastalığının endemik olduğu ülkelerde, özellikle rüptüre akciğer kistleri ile akciğerin tümöral hastalıklarının ayırıcı tanısında ikilem yaşanmaktadır. Tanıda serolojik testler yardımcı olabilse de şüphe olan durumlarda; eksplorasyon ve histopatolojik doğrulama iyi bir seçenek gibi gözükmektedir. Literatürde bu konudaki çalışmaların olgu yada olgu serileri olduğu gözönüne alınırsa; klinik ayırım konusunda standart kriterlerin belirlenebileceği, geniş olgu serilerini içeren çalışmalara ihtiyaç olduğunu düşünmekteyiz.

Kaynaklar

1. Turgut AT, Altın L, Topcu S, Kilicoglu B, Aliinok T, Kaptanoglu E, et al. Unusual imaging characteristics of complicated hydatid disease. *Eur J Radiol.* 2007;63(1):84-93.
2. Zhang J, Zhao YL, Ye MX, Sun H, Wu H, Wu.CG, et al. Rapidly progressive diffused cystic lesions as a radiological hallmark of lung adenocarcinoma. *J Thorac Oncol.* 2012;7(2):457-458.
3. Iwasaki T, Kawahara K, Nagano T, Nakagawa K. Pulmonary mucinous cystadenocarcinoma: an extremely rare tumor presenting as a cystic lesion of the lung. *Gen Thorac Cardiovasc Surg.* 2007;55(3):143-6.
4. Pekcolaklar A, Turna A, Urer N, Gurses A. Pulmonary sclerosing haemangioma mimicking hydatid cyst: a case report. *Acta Chir Belg.* 2007;107:328-30.

5. Hasegawa S, Inui K, Kamakari K, Kotoura Y, Suzuki K, Fukumoto M. Pulmonary cysts as the sole metastatic manifestation of soft tissue sarcoma: case report and consideration of the pathogenesis. *Chest.* 1999;116(1):263-5.
6. Soner GS, Ucvet A, Turk F, Tozum H, Erbaycu AE, Basok O. Diagnostic dilemma of hydatid disease: analysis of 16 patients. *J Med Sci* 2009;29:457-63.
7. Ersev AA. Benign Pleural Tumors, *J Thor Surg-Special Topics.* 2011;4:112-4.
8. Yousem SA, Flynn SD. Intrapulmonary localized fibrous tumor. Intraparenchymal so-called localized fibrous mesothelioma. *Am J Clin Pathol.* 1988;89(3):365-9.
9. Rao N, Colby TV, Falconieri G, Cohen H, Moran CA, Suster S. Intrapulmonary solitary fibrous tumors: clinico pathologic and immunohistochemical study of 24 cases. *Am J Surg Pathol.* 2013;37(2):155-66.
10. Celik M, Koc M, Bercin S, Demir H, Ozercan R. A Case of Ruptured Lung Hydatid Cyst Mimicking Malignancy, *Firat Med J.* 2015;20(1):63-6.
11. Tetikkurt C. Akciğer hastalıklarında klinik ve radyolojik tanı. İstanbul: Nobel, 1997;43-50.
12. Cobanoglu U , Asker S , Mergan D , Sayir F , Bilici S, Melek M. Diagnostic Dilemma in Hydatid Cysts: Tumor-Mimicking Hydatid Cysts. *Turk Thorac J.* 2015; 16:180-4.
13. Ozkan ZG, Turkmen C, Sanli Y, O Berker, S Tanju. Accumulation of F-18 FDG in the infected pulmonary cyst in a patient with hydatid disease. *Ann Nucl Med.* 2011;25(6):451-3.
14. Rangarajan V, Dua S, Purandare VC, Shah S, Sharma AR. Pulmonary hydatid cyst detected on FDG PET-CT. *Clin Nucl Med.* 2010;35(4):298-9.
15. Zarzosa MP, Domingo AO, Gutierrez P, Alonso P, Cuervo M, Prado A, et al. Evaluation of six serological tests in diagnosis and postoperative control of pulmonary hydatid disease patients. *Diag Microbiol Infect Dis.* 1999;35(4):255-62.
16. Gülbay EB, Kaya A. Cystic and Cavitory Diseases of the Lung. *Tuberculosis and Thorax.* 2002;50(2):301-6.