

A Merkel sejtes karcinóma multimodális kezelési lehetőségei

Multimodal treatment options for Merkel cell carcinoma

ÁGOSTON DÓRA DR.¹, HÁNIS CSILLA DR.¹, ÓCSAI HENRIETTE DR.^{1,2},
CSÁNYI ILDIKÓ DR.¹, VARGA ERIKA DR.¹, KOROM IRMA DR.¹, NÉMETH ISTVÁN DR.¹,
KIS ERIKA DR.¹, KEMÉNY LAJOS DR.¹, OLÁH JUDIT DR.^{1,3}, BALTÁS ESZTER DR.¹

Szegedi Tudományegyetem, Általános Orvostudományi Kar,
Szent-Györgyi Albert Klinikai Központ, Bőrgyógyászati és Allergológiai Klinika¹
Békés Megyei Központi Kórház, Pándy Kálmán Tagkórház, Gyula²
Szegedi Tudományegyetem, Általános Orvostudományi Kar,
Szent-Györgyi Albert Klinikai Központ, Onkoterápiás Klinika³

ÖSSZEFOGLALÁS

A Merkel sejtes karcinóma egy ritka, agresszív viselkedésű, neuroendokrin bőrtumor. Patogeneziséből a Merkel sejt poliómavírus klonális integrációja és az UV fény emelhető ki. Kialakulásának rizikótényezői az előrehaladott életkor, a krónikus UV expozíció, a kaukázusi bőrtípus, a férfi nem és az immunosuppresszió. A betegség gyors progresszióra hajlamos és a prognózisa kedvezőtlen. Kezelésében elsődleges a primer tumor sebészi eltávolítása és az őrszem nyirokcsomó biopszia, illetve kiemelt jelentőségű az adjuváns sugárterápia. A szisztémás kezelések közül első vonalban immunellenőrzőpont-gátlók javasoltak. A szerzők a diagnosztikára és a kezelésre vonatkozó legújabb európai irányelvet ismertetik.

Kulcsszavak:

**Merkel sejtes karcinóma – avelumab –
őrszem nyirokcsomó biopszia**

SUMMARY

Merkel cell carcinoma is a rare neuroendocrine skin tumor with an aggressive behavior. The clonal integration of the Merkel cell polyomavirus and the UV light can be highlighted in its pathogenesis. Risk factors for its development are advanced age, chronic UV exposure, caucasian skin type, male gender, and immunosuppression. The disease is prone to rapid progression and the prognosis is unfavorable. In its treatment, surgical removal of the primary tumor and biopsy of the sentinel lymph node, as well as adjuvant radiation therapy, are of particular importance. Among the systemic treatments, immune checkpoint inhibitors are recommended as the first line. The authors discuss the latest European guideline for the diagnosis and the treatment.

Key words:

**Merkel cell carcinoma – avelumab –
sentinel lymph node biopsy**

Definíció, epidemiológia

A Merkel sejtes karcinóma (MCC) egy ritka, agresszív viselkedésű, neuroendokrin bőrtumor. Elsőként az irodalomban ötven évvel ezelőtt (1972) Cyril Toker a tumor verejtékmirigy eredetét feltételezve a bőr trabekuláris karcinómájaként említi (1). A tumor neuroendokrin eredetét 1978-ban Tang és Toker bizonyította be, a neuronspecifikus enoláz (NSE) jelenlétét kimutatva (2). Jelenlegi elnevezését 1980-ban kapta, mely terminológia a tumorsejtek és a bőr bazális rétegében lévő Merkel sejtek közötti hasonlóságra utal (3). A pontos kiindulási sejt típus napjainkig ismeretlen, epidermális őssejtek, fibroblasztok vagy korai B-sejtek merültek fel (4).

Az MCC a malignus bőrdaganatok kevesebb mint 1%-át alkotja, a melanoma malignumnál kb. ötször ritkábban

fordul elő (5). Az MCC incidenciája az elmúlt évtizedben jelentősen emelkedett, mely tendencia folytatódása várható világszerte. Egy 2017-es összefoglaló közleményben tíz ország (Európa, Ausztrália, Új-Zéland) adatait elemezték, mely alapján az incidencia 0,1-1,6 közé tehető 100 000 életévre vonatkoztatva (5). A legmagasabb érték Ausztráliában adódott, melyet részben a magas ultraibolya (UV) fény expozícióval magyaráztak. Az Egyesült Államokban 2000 és 2013 között előfordulása csaknem megduplázódott. Az MCC emelkedő előfordulásáért legfőképpen a tumoros betegség valódi incidenciája növekedése tehető felelőssé, azonban a tumor regiszterek tökéletesedése, az immunhisztokémiai vizsgálómódszerek fejlődése, a virális karcinogenezis szerepének felfedezése, valamint a gyakorló orvosok elméleti és gyakorlati ismereteinek bővülése is hozzájárult (5).

A betegség patogenezise

Az MCC patogeneziséből a Merkel sejt poliómavírus (MCPyV), az UV fény expozíció és az immunsuppresszió emelhetőek ki. A tumor patogenezisének tanulmányozásában nagy áttörést jelentett 2008-ban a Feng és mtsai által izolált DNS-poliómavírus (MCPyV) kimutatása, melyet a későbbiekben több munkacsoport is megerősített (6, 7). A MCPyV a humán bőr mikrobiom része. A virális DNS klonálisan integrálódik a sejtek genetikai állományába, mely véletlenszerűen számos helyen történhet. Martel-Jantin és mtsai. leggyakrabban (21%) az 5-ös kromoszómán mutatták ki jelenlétét, illetve ennél kisebb arányban (5–16%) további nyolc (1., 3., 4., 6., 11., 14., 18., 19.) kromoszómán. A tumor kialakulásában résztvevő *gadzasejt* gén ismeretlen. A MCPyV kettős szálú cirkuláris DNS-ének felszakadása leggyakrabban (70%) a genomjának több mint felét alkotó „large T” (LT) régióban következik be. A virális LT-fehérje által hordozott konzervált szakaszok (pl.: DnaJ, pp2A-kötő domének) onkogén hatása poliómavírusokban bizonyított (pl.: SV40). Feltételezhetően külső hatásra a tumorgenomba integrált virális LT-antigén helikáz régiója károsodik, így bár a vírus fertőző képessége megszűnik, a károsodott onkoprotein a daganat további fejlődésében játszik szerepet (8). A daganat fenntartásában az apoptózist gátló BIRC5a (baculoviral inhibitor of apoptosis repeat-containing 5a) onkoprotein vesz részt (9). Irodalmi adatok szerint a vaszkuláris endoteliális növekedési faktor receptor-2 (VEGFR-2) expresszió összefüggést mutat a daganat méretével és metasztatizáló képességével. A tumor kialakulásában a mammalian target of rapamycin (mTor) receptorok, valamint az AKT/PI3C és Ras jelátviteli útvonalak szerepét is feltételezik. Az MCC patogenezisében az UV sugárzásnak is jelentős szerepet tulajdonítanak, melyet az epidemiológiai adatok is alátámasztanak.

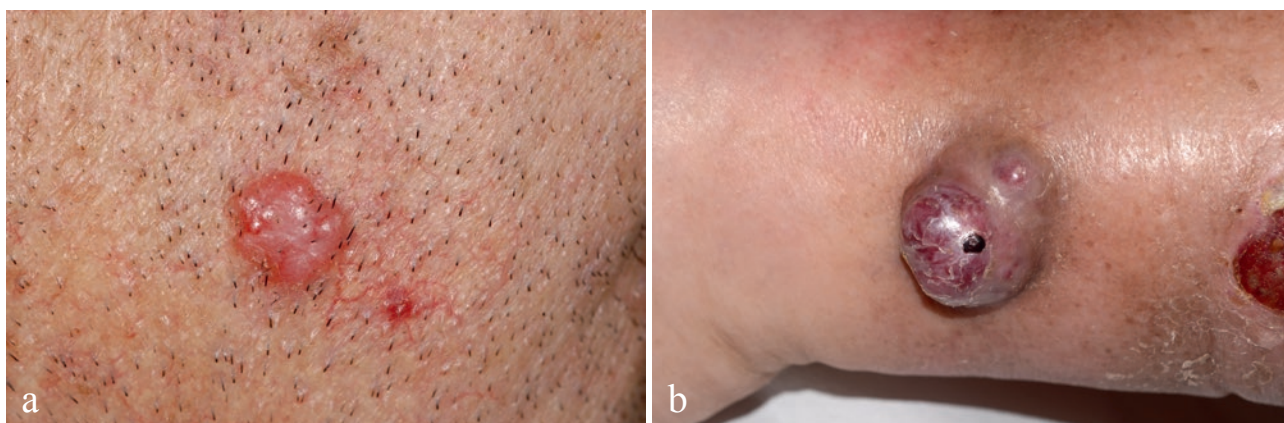
Jelen ismereteink alapján megkülönböztetünk MCPyV pozitív (80%) és MCPyV negatív (20%) vagy UV sugárzás indukálta tumorokat. A közelmúltban végzett genetikai elemzések sokkal magasabb UV sugárzás indukálta mutációs terhelést (p53, TP53, RB1, NOTCH1, HRAS) találtak a MCPyV negatív daganatokban. Megállapították, hogy az immunválaszt a citozin-timin (C-T) mutációk magasabb száma és az ennek következtében kialakuló új tumor-asz-

szciált epitópók váltják ki (10). A MCPyV pozitív MCC-t alacsony frekvenciájú szomatikus mutációk jellemzik. Döntő többségük jól reagál immunonkológiai kezelésre, mely során a T-sejtek a vírusok által termelt onkoproteineket ismerik fel (11, 12, 13, 14). Habár egyértelmű adatok nincsenek arra vonatkozólag, hogy a virális státusz hogyan befolyásolja a prognózist, úgy tűnik, hogy a vírus pozitív tumorok esetén kedvezőbb. Immunonkoterápiára adott válasz tekintetében szignifikáns különbség a MCPyV pozitív és negatív tumorok között nincsen (15).

Klinikai megjelenés, rizikótényezők, diagnózis

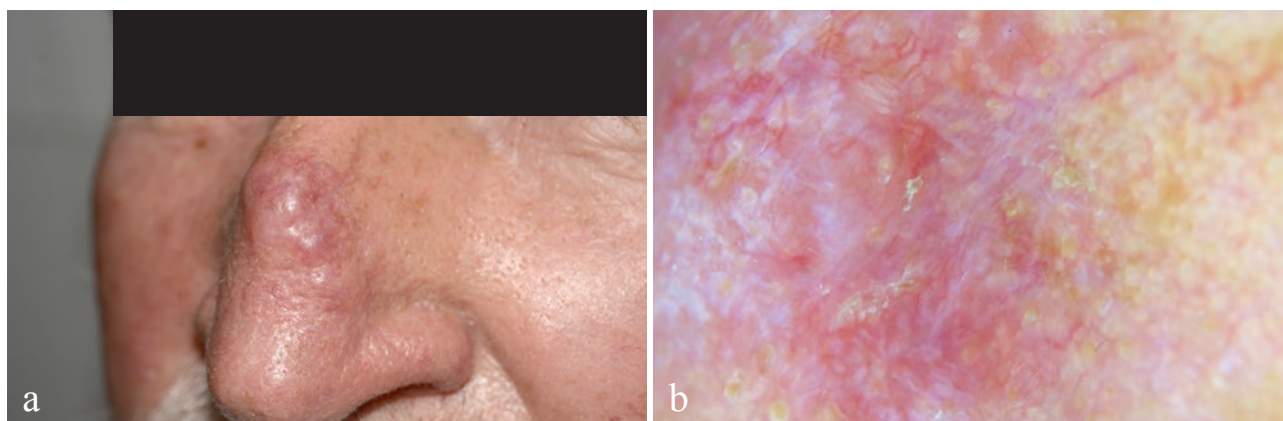
Az MCC kialakulásának rizikótényezői az előrehaladott életkor (75-80 év), a krónikus UV expozíció, a kaukázusi bőrtípus (az esetek 95%-a), a férfi nem (férfi:nő=2,5:1) és az immunsuppresszió (hematológiai betegség, HIV-fertőzés, szervtranszplantáció). Az MCC 6-12%-ban jelentkezik immunuszupprimált betegeknél. Az MCC megjelenésének kockázata tízszeres a szervtranszplantáltak között, tizenháromszoros a HIV betegek körében, míg 30-50-szer gyakrabban fordul elő hematológiai alapbetegség esetén (16, 17, 18). Immunuszuppresszió esetén az MCC kialakulása fiatalabb életkorra tehető, a betegség lefolyása kedvezőtlenebb és mortalitása magasabb.

Az MCC klinikai jellegzetességeit klinikánkon 25 Merkel sejtes karcinómával diagnosztizált beteg esetében tanulmányoztuk, retrospektív vizsgálat keretén belül 2000-2016 között. Vizsgálatunk alapján az MCC klinikailag általában szubjektív panaszt nem okozó, leggyakrabban bőrszínű vagy pink papula vagy előemelkedő tumor volt, mely rapidan növekedett (1. a, b ábra). Vizsgálatunkban a tumorok átlagos átmérője 18 mm volt (3-45 mm), vérzés és kifeléyesedés 20%-ban fordult elő. Irodalmi adatok alapján az esetek 5%-ában a primer tumor ismeretlen és a betegség a nyirokcsomókból indul ki. Vizsgálatunkban egy beteg esetében volt a primer tumor ismeretlen. Nyálkahártyáról való kiindulást, mely irodalmi ritkaságnak számít, nem tapasztaltunk (19). Betegeink átlagos életkora 72 év (42-89 év) volt, mely a világirodalomban közölt adatokkal korrelál, míg a nemek aránya tekintetében eltérést tapasztaltunk. Betegeinknél a nemek aránya megegye-



1. a, b ábra

Primer Merkel sejtes karcinóma klinikai képe 85 éves férfibeteg arcán (a); illetve 69 éves férfibeteg lábszárán (b)



2. a, b ábra

81 éves krónikus limfoid leukémiában szenvedő férfibeteg lokálisan recidiváló Merkel sejtes karcinómájának klinikai (a) és dermatoszkópos képe: vörös és fehér homogén, strukúramentes területek, polimorf erek, fehér vonalak (b)

ző volt, míg általában férfi predomancia észlelhető. Az MCC leggyakrabban a fej-nyak régióban (50%) fordul elő, melyet a végtagok (40%) és a törzs (10%) követnek. A vírus pozitív és negatív tumorok lokalizációjában lényeges különbség jelenlegi ismereteink alapján nincsen.

Vizsgálatunkban a primer tumor lokalizációját tekintve a daganatok 40%-a az arc területén, 32% a felső, 20% az alsó végtagon és 8% a törzsön jelent meg.

A differenciál diagnosztikában elsősorban benignus (hemangioma, lipoma, plazmocitoma, ateroma, epidermális ciszta, dermatofibroma) és malignus bőrdaganatoktól (bazálsejtes karcinoma, bőr laphámrák, amelanotikus melanoma, adnexális tumor, dermatofibroma, kután áttét, kután limfoma) kell elkülöníteni.

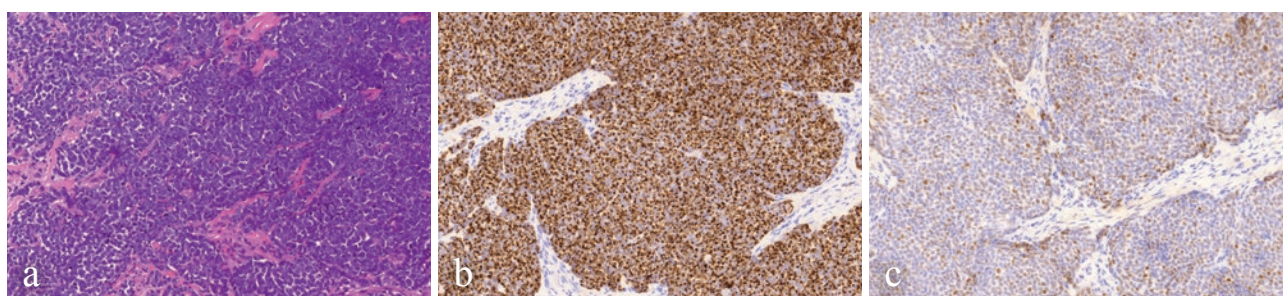
Vizsgálatunkban a betegek általában a tumor méretbeli növekedése miatt fordultak orvoshoz. Az általunk vizsgált 25 esetből 23-ban találtunk az ambuláns lapokon információt arra vonatkozólag, hogy mennyi idő telt el a primer tumor észlelése és a szövettani diagnózis felállítása között. Ez az idő átlagosan 6 hónap volt (1-48 hónap), mely jóval alacsonyabb a melanomás betegeinknél tapasztaltakhoz képest (18 hónap) (20). A különbség véleményünk szerint az MCC gyors progressziójával és az érintett betegpopuláció magas életkorával hozható összefüggésbe.

Az MCC helyes diagnózisa sok esetben késik. A főbb klinikai jellegzetességek alapján összeállított mozaikszó

segítségül szolgálhat a gyakorló orvosoknak a helyes klinikai diagnózis felállításában (AEIOU, A: asymptomatic, E: expanding rapidly, I: immunosuppression, O: older than 50 years of age, U: UV exposed site).

Az MCC dermatoszkópos képe nem specifikus (2. a, b ábra). Legfőbb jellemzői egyéb malignus tumorokban (pl. előrehaladott bőr laphámrák, amelanotikus melanoma) is előfordulhatnak. Pink, fehér vagy milky-red homogén strukúramentes területek és polimorf erek (pontoszerű, rövid lineáris, kanyargós) jellemzik, de előfordulhat ulceráció és fénylő fehér vonalak.

Az MCC-nek szövettanilag három formája ismert: intermedier, kissejtes és trabekuláris típus, az esetek nagy részében azonban kevert típussal találkozunk (21). A szövettani képre a kis bazofil, kerek sejtek csoportjai, a sejtek finom kromatinstruktúrája, a nukleolusz hiánya, valamint számos mitotikus alak jellemző (3. a ábra). A tumorsejtek a bőr normál Merkel sejtjeihez hasonlóan sűrűn elhelyezkedő perinukleáris neuroszekréciós granulomokat tartalmaznak. Immunhisztokémiailag MCC-ben diagnosztikus értékű a perinukleáris, pontoszerű CK20 pozitívítás és a kissejtes tüdőrákra jellegzetes TTF1 (pajzsmirigy transzkripciós faktor 1) negativitás (3. b ábra). Bizonyos esetben neuroendokrin markerek (neuronspecifikus enoláz, kromogranin A/B, szinaptofizin) és a MCPyV T antigén is kimutatható (3. c ábra). A melanomától és a limfómáktól



3. a, b, c ábra

Merkel sejtes karcinoma kután áttétének szövettani vizsgálata. Hematoxin-eozin: basofil festődésű, kis, kereksejtes tumor (a); perinukleáris, pontoszerű CK20 pozitívítás (b); MCPyV ellenes antitest (CM2B4) pozitívítás (c)

való elkülönítésben segít az S100, HMB45, MelanA és az LCA (leukocyte common antigen) markerek hiánya (22).

Staging és prognózis

A daganatos betegség stádiumának meghatározása az AJCC (American Joint Committee on Cancer) 8-as verziója alapján történik, melyet közel tízezer MCC-ben szenvedő beteg retrospektív vizsgálatára támaszkodva alkottak meg (23, 24). Az I-es stádiumba a 2 cm-es vagy kisebb tumorok (T1N0M0), a II-es stádiumba a 2 cm feletti (T2-3N0M0), valamint a környező izmok, faszciát, porcot vagy csontot destruáló tumorok (T4N0M0) tartoznak. A regionális nyirokcsomó és/vagy in tranzit áttéttel rendelkező betegek képezik a III-as, míg távoli áttétes esetek a IV-es stádiumot.

Az MCC prognózisa a melanománál rosszabb, az 5-éves túlélés 40-60% között van, a túlélés medián értéke 8-12 hónap (23, 24). Az irodalmi adatok szerint a daganatos betegség diagnosztizálásának időpontjában a betegek 65%-ánál bőrre lokalizált a betegség, 26%-ban van nyirokcsomó érintettség, míg 8%-nál távoli metasztázis. Az 5-éves túlélés a betegcsoportoknak megfelelően 51, 35 és 14% (23, 24). Saját vizsgálatunkban az irodalmi adatokhoz képest előrehaladottabb stádiumban diagnosztizáltuk az MCC-t. Az esetek mindössze 44%-ában volt bőrre lokalizált a betegség, míg 40%-ban nodális érintettség és 16%-ban távoli áttét igazolódott a felfedezés időpontjában.

Az első két év során kb. 30%-ban számíthatunk lokális recidíva és távoli áttét kialakulására, míg regionális nyirokcsomó áttét a betegek 50%-ában jelentkezik (23, 24).

Az új európai irányelv szerint magas rizikót jelez, ha legalább egy tényező fennáll a következők közül: a tumor 2 cm-es vagy nagyobb méretű, fej-nyaki lokalizáció, krónikus immunszuppresszió, limfovaszkuláris invázió, regionális nyirokcsomó áttét (15).

A Merkel sejtes karcinóma kezelési lehetőségei

Az MCC kezelésének meghatározását multidiszciplináris onkoteam végzi. A sebészi kezelés mellett a sugárterápia és a szisztémás kezelés állnak rendelkezésre (15).

Sebészi kezelés

A primer tumor elsődleges ellátása a sebészi eltávolítás 1-2 cm-es biztonsági zónával és az őrszem nyirokcsomó biopszia (standard of care) (15). A tumor magas recidíva arányát tekintve a sebészi beavatkozás döntő jelentőséggel bír. A Mohs-féle mikroszkóposan kontrollált sebészet a fej-nyak régióban elhelyezkedő tumorok esetében alkalmazható eljárás.

Szentinel pozitivitás (mikrometasztázis) esetén komplett blokkdisszekció végzése az új európai irányelv alapján rutinszerűen nem javasolt, mert a teljes túlélést nem befolyásolja. Adjuváns sugárkezelés javasolt elsősorban és csak bizonyos esetekben javasolják a blokkdisszekció mérlegelését (15).

Tapintható és/vagy vizsgálatokkal igazolt nyirokcsomó áttét (makrometasztázis) esetében javasolt a regionális blokkdisszekció, adjuváns sugárterápiával kiegészítve (15).

Adjuváns kezelés

Az MCC esetében a teljes tumorreszekción átesett betegeknek magas rizikójú betegség esetén adjuváns sugárterápia indítása javasolt, a műtéttől számított maximum nyolc héten belül a primer tumor és a drenáló nyirokregió területére (50/60-55/66 Gy) (15). Az MCC sugárterápiára nagyon érzékeny tumor, ezért ez a modalitás kiemelt jelentőségű a betegség kezelése során, szinte minden stádiumban. Kevés randomizált, kontrollált vizsgálat van azonban, amely részben a tumor ritka előfordulásával magyarázható. Retrospektív adatelemzések (eset sorozatok, regiszterek) alapján a sebészi kezelést követően a primer tumorágyra adott adjuváns sugárterápia javítja a lokális, a regionális relapszus-mentes túlélést, a távoli áttét-mentes és a teljes túlélést, önmagában a sebészi kezeléshez viszonyítva (15). Pozitív őrszem nyirokcsomó biopsziát követően adott adjuváns sugárterápia javítja a regionális relapszus-mentes túlélést, a teljes túlélésre való hatása azonban nem egyértelmű (15). Makroszkópos nyirokcsomó áttét esetén posztoperatív adjuváns sugárterápia javasolt a regionális blokkdisszekciót követően, jelentősége fokozott több nyirokcsomó érintettsége és extrakapszuláris terjedés esetén (15).

Adjuváns kemoterápiát az új európai irányelv nem javasol, míg adjuváns immunterápiával klinikai vizsgálatok vannak folyamatban (15).

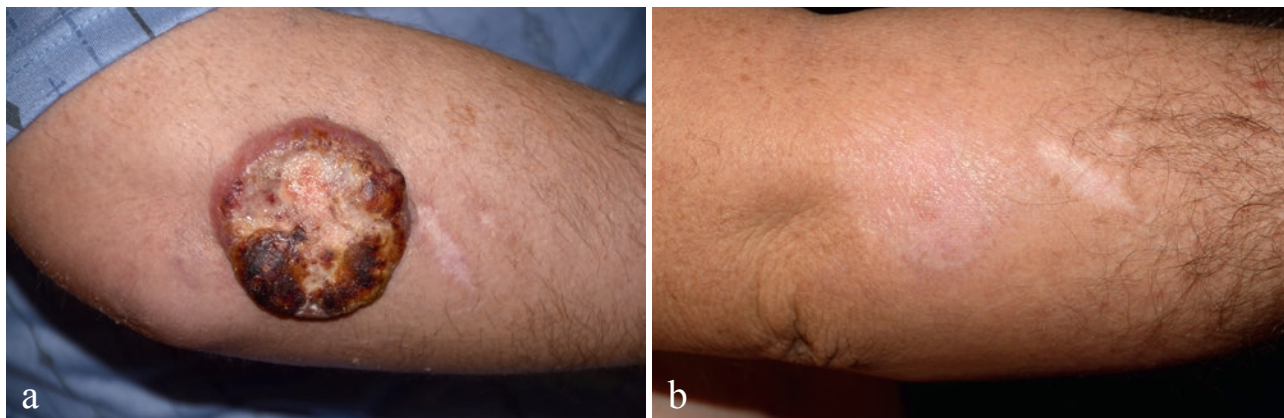
A disszeminált betegség szisztémás kezelése

Olyan esetekben, amikor a sebészi kezelés nagy megterheléssel jár, a primer tumor és a nyirokregió palliatív sugárkezelése végezhető. A betegség azon formáiban, amikor sebészi és/vagy sugárterápia nem állnak rendelkezésre, szisztémás kezelés javasolt.

Korábban, az immunterápiás éra előtt platina, etopozid, taxán alapú kombinált kemoterápiát alkalmaztunk, melyet az általában idős betegek nehezen toleráltak. A terápiás válaszadási arány első vonalban adott kemoterápia esetén 53-61%, másodvonalonban 23-45% volt, a válasz azonban nem volt tartós (első vonal mPFS: 3,1 hó, mOS: 9,5 hó, másodvonalon mPFS: 2-3 hó) (15). Jelenleg a kemoterápia másodvonalonban javasolt, ha a tumoros betegség immunterápiára rezisztens, vagy ha valamilyen okból kifolyólag immunterápia nem adható a betegnek.

A melanomához hasonlóan az MCC kezelésében is elsővonalbeli szisztémás terápia az immunellenőrzőpontgátló PD1/PDL1-gátló immunterápia (15). Nghiem és *mtsai*. fázis 2-es vizsgálatában elsővonalbeli kezelésként PD1-gátló pembrolizumabot alkalmaztak 25 előrehaladott MCC-s beteg kezelésében (25, 26). A vizsgálatban az objektív válaszadási arány (ORR) 56% volt, komplett remisziót 24%-ban, részleges remisziót 32%-ban tapasztaltak. A terápiás válasz időtartama (DOR) a válaszadó betegek 96%-ánál elérte a 6 hónapot, a betegek 56%-ánál legalább 12 hónap volt (25, 26). A kezelés hatékonysága a vírus pozitív és negatív tumoroknál hasonló volt.

Kaufman és *mtsai*. egykarú, multicentrikus, fázis II-es klinikai vizsgálatában a betegek (n=88) kemoterápiát követően másodvonalonban avelumab (PDL1-gátló) adását



4. a, b ábra

Komplett remisszió sugárterápiát és avelumab kezelést követően felső végtagi, lokoregionálisan előrehaladott Merkel sejtes karcinómában 73 éves férfibetegen. Exulcerált tumor az immunterápia előtt (a).
Komplett remisszió, a tumor helyén hipopigmentált folt (b)

ban részesültek (27, 28). Az objektív tumorválaszt mutató betegek aránya 32% volt, 8 betegnél komplett, 20 betegnél parciális remisszió igazolódott. A terápiás válasz időtartama a betegek 86%-ánál legalább 6 hónapig, a betegek közel felénél (45%) egy évig tartott. A vizsgálatban a tumor virális státusza (MCPyV+ vagy MCPyV-) az immunterápia hatékonyságát nem befolyásolta. A vizsgálatban a túlélés medián értéke 12,6 hónap (95% CI, 7,5-17,1 hónap), a 4- és 5-éves túlélés 30% (95% CI, 20-40%) és 26% (95% CI, 17-36%) volt (27, 28). Az avelumab kezelést ugyanebben a vizsgálatban 116 beteg kapta első vonalban (29). A követési idő 21,2 hónapja (14,9-36,6) során a teljes túlélés median értéke 20 hónap (12,4-NR), a progressziómentes túlélés 4,1 (1,4-6,1) hónap volt. A betegek 60%-a (95%CI, 50-68%) volt életben az 1 éves utánkövetéskor (29). A vizsgálat további analízisei folyamatban vannak.

Hazánkban irrezekábilis és/vagy metasztatikus MCC kezelésére elsővonalban, monoterápia formájában az avelumab immunterápia van törzskönyveztve (4. a, b ábra) (30). MCC-ben elmondható, hogy bár eddig a legígéretesebb eredmények immunterápiákkal születtek, de a betegek felénél még ezekkel sem sikerül tartós tumorválaszt elérni. Igazán megbízható prediktív markere a kezelésnek nincsen, talán legjobb tumorválaszt azokban a tumorokban láttak, ahol magas volt a mutációs terhelés, vírus negatív volt a tumor és magas volt a CD8+ tumort infiltráló limfociták aránya.

Adjuváns immunterápiával (PD1-gátló, PDL1-gátló, CTLA4-gátló) több vizsgálat van folyamatban, teljes tumorrezekción átesett betegeknél. Igazolt nyirokcsomó áttét (III-as stádium) esetén a műtéti kezelés előtt neoadjuvánsan adott nivolumabbal 39 beteget kezeltek klinikai vizsgálatban (31). Néhány ciklus immunterápiát követően 35 beteg esett át műtéten, közel 50%-nál szövettanilag nem sikerült reziduális tumort kimutatni (patológiai tumorválasz: 47,2%) és a 20 hónapig tartó utánkövetés során relapszus egyiküknél sem jelentkezett. Ezek alapján a neoadjuváns kezelés ígéretesnek tűnik az MCC kezelésében (31).

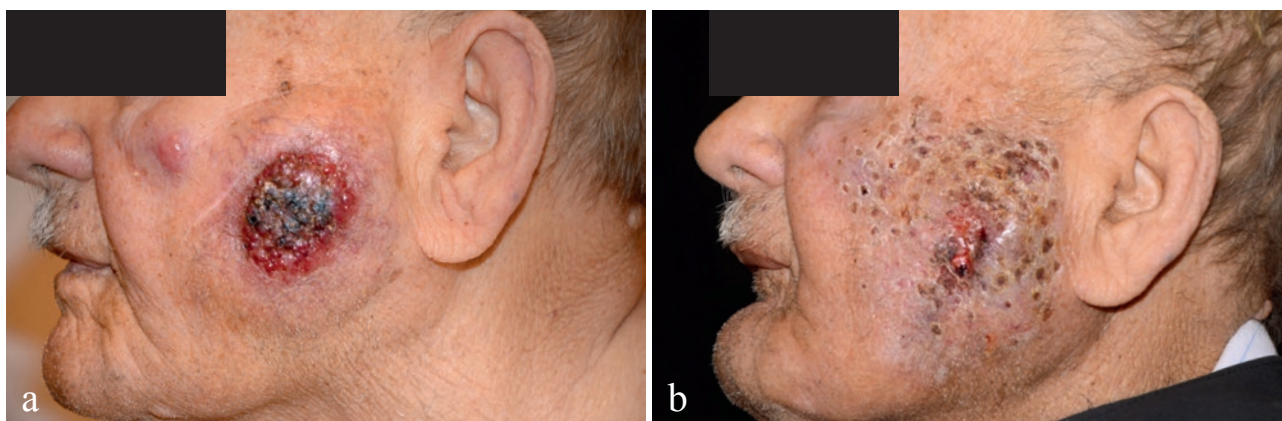
Egyéb kezelési próbálkozások

A bővülő terápiás lehetőségek ellenére a bőrön megjelenő malignus tumorok ellátása gyakran kihívást jelent az ellátó multidiszciplinális team számára. Az elektrokoagulációt (ECT) az 1980-as évek végén vezették be (32). Az eljárás során nagy energiájú elektromos impulzus és citosztatikum (bleomicin) egyidejű alkalmazásával érhető el daganatellenes hatás. Napjainkban a bőrön és a bőr alatt elhelyezkedő primer, illetve metasztatikus daganatok kezelési armamentáriumának része (32).

Az irodalomban MCC-ben az ECT alkalmazására vonatkozóan eset-sorozatok állnak rendelkezésre. Fej-nyak régióban elhelyezkedő MCC után és szubkután metasztatizálásainak palliatív ECT kezelése során a tumorok méretének csökkenéséről, egyes esetben komplett remisszióról és a betegek életminőségének javulásáról számoltak be (33, 34). MCC-ben ECT kezelést követően alkalmazott egyetlen ciklus avelumab kezelés okozott komplett remissziót. A szerzők felvetették, hogy az ECT segíthet az immunterápia számára kedvező tumor mikrokörnyezet kialakításában (35). Klinikánkon az ECT-t a progresszió késleltetése és az arcideg megkímélése céljából alkalmaztuk fej-nyak régióban lévő, gyorsan progrediáló MCC lokálisan recidívájának kezelésében (5. a, b ábra).

MCC szisztémás kezelésében további kezelési próbálkozások (fázis I/II vizsgálatok) vannak metasztatikus vonalon új hatóanyagokkal (lenvatinib, T-VEC), valamint a PD1/L1-gátlók kombinációban történő alkalmazásával egyéb immunterápiás (TLR3 agonista, anti-LAG3, IL2) és kemoterápiás (paclitaxel) készítményekkel (36).

Célzott onkológiai kezelésekkkel (multi-tirozináz-gátlók) is próbálkoznak az MCC kezelésében, azonban ezek eredményeire még várnunk kell, illetve igazán jól célozható támadáspontot MCC-ben egyelőre nem sikerült találni. Az MCC, mint neuroendokrin bőrtumor, szomatostatin 2 receptort expresszál, ezért szomatostatin analógokkal történtek kezelési próbálkozások. A kevés rendelkezésre álló adat alapján, figyelembe véve az immunterápiát is, ezek nem tűnnek ígéretes lehetőségnek (37).



5. a, b ábra

Merkel sejtes karcinóma lokális recidívájának palliatív kezelése 84 éves férfibetegen elektrokemoterápiával a kezelést követően 1 hónappal látott parciális remisszió, az elektródák helyén pörk képződéssel (b)

IRODALOM

1. *Toker C.*: Trabecular carcinoma of the skin. *Arch Dermatol.* (1972) *105*(1), 107-10.
2. *Tang C.K., Toker C.*: Trabecular carcinoma of the skin: an ultrastructural study. *Cancer.* (1978) *42*(5), 2311-21.
3. *Gould V.E., Dardi L.E., Memoli V.A. és mtsai.*: Neuroendocrine Carcinomas of the Skin: Light Microscopic, Ultrastructural, and Immunohistochemical Analysis. *Ultrastruct Pathol.* (1980) *1*, 499-509.
4. *Hausen A.Z., Rennspiess D., Winnepenninckx V és mtsai.*: Early B-Cell Differentiation in Merkel Cell Carcinomas: Clues to Cellular Ancestry. *Cancer Res.* (2013) *73*(16), 4982–4987.
5. *Schadendorf D., Lebbé C., Hausen A.Z. és mtsai.*: Merkel cell carcinoma: Epidemiology, prognosis, therapy and unmet medical needs. *Eur J Cancer.* (2017) *71*, 53-69.
6. *Feng H., Shuda M., Chang Y és mtsai.*: Clonal Integration of a Polyomavirus in Human Merkel Cell Carcinoma. *Science.* (2008) *319*(5866), 1096-1100.
7. *Varga E., Kiss M., Szabó K és mtsai.*: Detection of Merkel cell polyomavirus DNA in Merkel cell carcinomas. *BJD.* (2009) *161*(4), 930-932.
8. *Pantulu, N.D., Pallasch, C.P., Kurz, A.K. és mtsai.*: Detection of a novel truncating Merkel cell polyomavirus large T antigen deletion in chronic lymphocytic leukemia cells. *Blood.* (2010) *116*, 5280–5284.
9. *Kim J., McNiff, J.M.*: Nuclear expression of survivin portends a poor prognosis in Merkel cell carcinoma. *Mod. Pathol.* (2008) *21*, 764–769.
10. *Harms P.W., Collie A.M., Hovelson D.H. és mtsai.*: Next generation sequencing of cytokeratin 20-negative Merkel cell carcinoma reveals ultraviolet-signature mutations and recurrent TP53 and RB1 inactivation. *Mod Pathol.* (2016) *29*(3), 2040-2048.
11. *Goh G., Walradt T., Markarov V és mtsai.*: Mutational landscape of MCPyV-positive and MCPyV-negative Merkel cell carcinomas with implications for immunotherapy. *Oncotarget.* (2016) *7*(3), 3403-3415.
12. *Horváth K.B., Pankovics P., Battyáni Z és mtsai.*: A probable etiological role of Merkel cell polyomavirus in the development of Merkel cell carcinoma. *Orv Hetil.* (2013) *154*(3), 102-12.
13. *Lengyel Zs., Pozsgai M., Kádár Zs és mtsai.*: Újdonságok a ritka bőrtumorok ellátásában. *BVSZ.* (2020) *96*(2), 64-72.
14. *Tai P., Nghiem P.T., Park S.Y.*: Pathogenesis, clinical features, and diagnosis of Merkel cell (neuroendocrine) carcinoma. *Uptodate* [Internet] 2021 Apr 02. Available from: <https://www.uptodate.com/> Diagnosis and treatment of Merkel cell carcinoma: European consensus-based interdisciplinary guideline
15. *Gauci M.L., Aristei C., Becker J.C. és mtsai.*: Diagnosis and treatment of Merkel cell carcinoma: European consensus-based interdisciplinary guideline – Update 2022. *European Journal of Cancer.* (2022) *171*, 203-231.
16. *Chockalingam R., Downing C., Tyring S.K. és mtsai.*: Cutaneous Squamous Cell Carcinomas in Organ Transplant Recipients. *J Clin Med.* (2015) *4*(6), 1229-1239.
17. *Izickson L., Nornhold E., Lyster J.G. és mtsai.*: Merkel cell carcinoma associated with HIV: review of 14 patients. *AIDS.* (2011) *25*(1), 119-21.
18. *Kaee J., Hansen A.V., Biggar R.J. és mtsai.*: Merkel cell carcinoma: incidence, mortality, and risk of other cancers. *J Natl Cancer Inst.* (2010) *102*(11) 793.
19. *Poulsen M.*: Merkel Cell Carcinoma of Skin. *Drugs & Aging.* (2005) *22*(3), 219–229.
20. *Petrovszki I., Csányi I., Szűcs M és mtsai.*: A melanoma malignum korai felismerését befolyásoló tényezők. *Orv Hetil.* (2016) *157*(51), 2028-33.
21. *Jaeger T., Ring J., Andres C.*: Histological, Immunohistological, and Clinical Features of Merkel Cell Carcinoma in Correlation to Merkel Cell Polyomavirus Status. *Journal of Skin Cancer.* (2012) 983421.
22. NCCN Clinical Practice Guidelines in Oncology (NCCN Guidelines) with NCCN Evidence Blocks [Internet] Available from: <https://www.nccn.org/guidelines/guidelines-with-evidence-blocks>
23. *Harms K.L., Healy M.A., Nghiem P és mtsai.*: Analysis of prognostic factors from 9387 Merkel cell carcinoma cases forms the basis for the new 8th edition AJCC staging system. *Ann Surg Oncol.* (2016) *23*(11), 3564–71.
24. *Amin M.B., Greene F.L., Edge S.B.*: The Eighth Edition AJCC Cancer Staging Manual: Continuing to build a bridge from a population-based to a more „personalized” approach to cancer staging. *CA Cancer J Clin.* (2017) *67*(2), 93-99.
25. *Nghiem P.T., Bhatia S, Lipson E.J. és mtsai.*: PD-1 Blockade with Pembrolizumab in Advanced Merkel-Cell Carcinoma. *N Engl J Med.* (2016) *374*(26), 2542–2552.
26. *Nghiem P, Bhatia S, Lipson E.J. és mtsai.*: Durable Tumor Regression and Overall Survival in Patients With Advanced Merkel Cell Carcinoma Receiving Pembrolizumab as First-Line Therapy. *J Clin Oncol.* (2019) *37*(9), 693–702.
27. *Kaufman H.L., Russell J, Hamid O és mtsai.*: Avelumab in patients with chemotherapy-refractory metastatic Merkel cell carcinoma: a multicentre, single-group, open-label, phase 2 trial. *Lancet Oncol.* (2016) *17*(10), 1374-1385.
28. *Kaufman H.L., Russell J, Hamid O és mtsai.*: Updated efficacy of avelumab in patients with previously treated metastatic Merkel

- cell carcinoma after ≥ 1 year of follow-up: JAVELIN Merkel 200, a phase 2 clinical trial. *J Immunother Cancer*. (2018) 6(1), 7.
29. *D'Angelo SP, Lebbé C, Mortier L és mtsai.*: First-line avelumab in a cohort of 116 patients with metastatic Merkel cell carcinoma (JAVELIN Merkel 200): primary and biomarker analyses of a phase II study. *J Immunother Cancer*. (2021) 9(7), 002646.
 30. [Internet] Available from: https://www.ema.europa.eu/en/documents/product-information/bavencio-epar-product-information_hu.pdf. 2020 Jul 23
 31. *Topalian S.L., Bhatia S, Amin A és mtsai.*: Neoadjuvant Nivolumab for Patients With Resectable Merkel Cell Carcinoma in the CheckMate 358 Trial. *J Clin Oncol*. (2020) 38(22), 2476–2487.
 32. *Kis EG*: Elektrokemoterápia. *Klinikai Onkológia* (2019) (3), 197–204.
 33. *Scelsi D, Mevio N, Bertino G és mtsai.*: Electrochemotherapy as a new therapeutic strategy in advanced Merkel cell carcinoma of head and neck region. *Radiol Oncol*. (2013) 47, 366–369,
 34. *Curatolo P, Mancini M, Clerico R és mtsai.*: Remission of extensive Merkel cell carcinoma after electrochemotherapy. *Arch Dermatol* (2009) 145, 494–5
 35. *Torchio M, Cattaneo L, Milione M és mtsai.*: Case Report: Exceptional Response to Avelumab After Failure of Electrochemotherapy in a Patient With Rapidly Progressive, PD-L1-Negative Merkel Cell Carcinoma. *Front Oncol* (2021) 11, 628324.
 36. *Ricco G, Andrini E, Siepe G és mtsai.*: Multimodal strategy in localized Merkel cell carcinoma: where are we and where are we heading? *Int J Mos Sci*. (2021) 22(19), 10629.
 37. *di Bartolomeo M., Bajetta E, Buzzoni R és mtsai.*: Clinical efficacy of octreotide in the treatment of metastatic neuroendocrine tumors. A study by the Italian Trials in Medical Oncology Group. *Cancer*. (1996) 77(2), 402–408.
- Érkezett 2022.09.21.
Közlésre elfogadva: 2022.09.26.