

2. Cruz KLT, Camargos ACR, Cardoso J, Baptista CRJA, Ramos AD, Mattiello-Sverzut AC, et al. Translation and cross-cultural adaptation of the Charcot-Marie-Tooth disease Pediatric Scale to Brazilian Portuguese and determination of its measurement properties. *Braz J Phys Ther.* 2021;25(3):303-10. Doi: <https://doi.org/10.1016/j.bjpt.2020.07.008>
3. Amaral GM, Marinho HV, Ocarino JM, Silva PL, Souza TR, Fonseca ST. Muscular performance characterization in athletes: a new perspective on isokinetic variables. *Braz J Phys Ther.* 2014;18(6):521-9. Doi: <https://doi.org/10.1590/bjpt-rbf.2014.0047>
4. Chen WL, Su FC, Chou YL. Significance of acceleration period in a dynamic strength testing study. *J Orthop Sports Phys Ther.* 1994;19(6):324-30. Doi: <https://doi.org/10.2519/jospt.1994.19.6.324>
5. Meldrum D, Cahalane E, Conroy R, Fitzgerald D, Hardiman O. Maximum voluntary isometric contraction: reference values and clinical application. *Amyotroph Lateral Scler.* 2007;8(1):47-55. Doi: <https://doi.org/10.1080/17482960601012491>
6. Thomas FP, Saporta MA, Attarian S, Sevilla T, Sivera R, Fabrizi GM, et al. Patient-Reported Symptom Burden of Charcot-Marie-Tooth Disease Type 1A: findings from an observational digital lifestyle study. *J Clin Neuromuscul Dis.* 2022;24(1):7-17. Doi: <https://doi.org/10.1097/CND.0000000000000426>
7. Harbo T, Brincks J, Andersen H. Maximal isokinetic and isometric muscle strength of major muscle groups related to age, body mass, height, and sex in 178 healthy subjects. *Eur J Appl Physiol.* 2012;112(1):267-75. Doi: <https://doi.org/10.1007/s00421-011-1975-3>
8. Mukaka MM. Statistics corner: A guide to appropriate use of correlation coefficient in medical research. *Malawi Med J.* 2012;24(3):69-71.

magnética transcraniana (EMT) ou também descrita como Transcranial Magnetic Stimulation (TMS) estimula e ou inibe áreas específicas do cérebro, as bobinas eletromagnéticas são mantidas contra o couro cabeludo do paciente influenciando um disparo cortical subjacente, o disparo repetido de vários dias (rTMS) pode induzir plasticidade cerebral de longa duração. Hoje a Estimulação Magnética Transcraniana está consagrada em seu uso para auxiliar no mapeamento cortical, o campo magnético através do couro cabeludo, converge em um ponto do córtex, sendo capaz de localizar a área de ativação motora.

Além do tratamento de condições neuropsiquiátricas, em especial a depressão e de dor crônica, com estímulo repetitivo, sendo usados protocolos específicos, onde há o estímulo magnético seguindo de repouso, gerando uma modulação da resposta neuronal. Os resultados podem influenciar em melhora da intensidade e qualidade da dor, melhora do humor, função e qualidade de vida. A justificativa da utilização do TMS para tratar distúrbios psiquiátricos ou neurológicos é que sua aplicação pode alterar o cérebro para produzir efeitos que duram além do momento da estimulação.

### Objetivo

Demonstrar a possibilidade terapêutica não invasiva da utilização da Transcranial Magnetic Stimulation (TMS) para o tratamento de dor neuropática crônica em pacientes paraplégicos com dor de difícil controle.

### Método

Este estudo trata-se de um relato de caso de um paciente com dor mielopática crônica após trauma raquimedular, que recebeu o tratamento com Transcranial Magnetic Stimulation (TMS) método não invasivo. Os resultados do tratamento foram mensurados por meio da Escala Visual Analógica (EVA), na qual quantifica a intensidade da dor paciente de 0 a 10, sendo 0 sem dor, e 10 a pior dor possível, a mensuração foi realizada em todas as sessões de atendimento no início e no final da terapia. O aparelho utilizado para o tratamento foi Neuro MS/D (diagnóstico e terapia)<sup>®</sup> da Neurosoft com bobina dupla tamanho de 70mm. Este estudo foi submetido e aprovado ao Comitê de Ética em Pesquisa do Hospital de Amor de Barretos.

### Relato de Caso

Paciente 44 anos, sexo masculino, vítima de acidente automobilístico em 2017, evoluindo com trauma raquimedular e paraplegia completa flácida. O paciente evoluiu com apresentação de dor neuropática de difícil controle desde então. Já em uso de medicamentos gabapenêmicos em dose plena e realizados bloqueios sem grande repercussão na melhora da dor, fazendo com que o mesmo exibe-se dor incapacitante, o levando a ausentar do trabalho cerca de duas vezes por semana.

O paciente se negava ao uso de opioides fortes devido ao conhecimento dos seus inúmeros efeitos colaterais e a possibilidade da dependência medicamentosa. Foi então apresentada a terapia TMS ao paciente e optada junto a equipe do Centro de Reabilitação a conduta terapêutica TMS no modo de aplicação repetitiva 5 (cinco) vezes por semana com duração

## Estimulação magnética transcraniana para dor neuropática em paciente paraplégico: relato de caso

Doi: 10.11606/issn.2317-0190.v29iSupl.1a204886

Giovana de Andrade Resende, Alan Dias Polverini, Jéssica Peixoto Araújo, Wilian Carlos Siena, Everton Horiquni Barbosa, Fábio Augusto Moraes Dias Dalbeto

Hospital de Amor Barretos/SP

**Palavras-chave:** Dor, Paraplegia, Estimulação Magnética Transcraniana

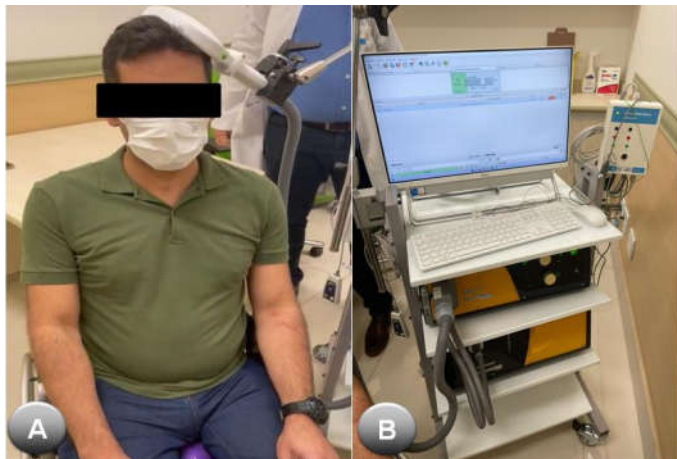
A estimulação elétrica do córtex motor pode aliviar dores crônicas, esse avanço, científico, possibilitou o desenvolvimento de novas tecnologias não invasivas.

Sabidamente, as dores provenientes de origem central, cérebro e medula espinhal, como por exemplo após Acidente Vascular Cerebral ou lesões de medula espinhal, são consideradas de difícil controle, por muitas vezes refratárias ao tratamento medicamentoso convencional. A estimulação

de 19 (dezenove) minutos cada sessão, em busca de auxiliar no controle da dor neuropática sem que fosse necessário novos procedimentos invasivos.

### Discussão

Desde o início da terapia, foram realizadas um total de 18 (dezoito) sessões de TMS, das quais se observou melhora importante da dor neuropática em região de coluna lombar que irradiava para membros inferiores. As sessões foram realizadas em dias consecutivos, com duração de 19 (dezenove) minutos. A Figura 1 demonstra o paciente recebendo a terapia.



A- Nesta imagem observa-se o paciente recebendo a TMS, sentado em posição confortável com a bobina apoiada sobre o córtex motor do lado esquerdo  
B- Nesta imagem observa-se o aparelho Neuro MS/D (diagnóstico e terapia)® da Neurosoft durante a aplicação da terapia

**Figura 1.** Paciente em realização da terapia por repetição com TMS

A dor do paciente foi avaliada pela escala EVA, no primeiro dia, antes da intervenção a pontuação era 10 (dez) pior dor possível, descrita pelo paciente com dor forte semelhante a choque e queimação contínua e incapacitante. No final das 18 (dezoito) sessões, a dor passou para EVA 05 (cinco), a dor tornando-se moderada e esporádica. Foi utilizada a mão dominante, nesse caso a direita, para avaliar a localização do hotspot e definição da intensidade do estímulo magnético aplicado. Durante todo o tratamento o único efeito colateral relatado pelo paciente em 02 ocasiões foi cefaleia tipo tensional em região temporal, unilateral, de leve intensidade e remissão com analgésico fraco, local da dor atribuído ao local onde a bobina por vezes gerava contração da musculatura local.

### Conclusão

Observou-se nesse caso que para o tratamento de dor neuropática de difícil controle podemos ter como possibilidade terapêutica a TMS (Transcranial Magnetic Stimulation), especialmente por tratar-se de método não invasivo, seguro e que demonstrou alta eficácia em relativamente curto período de tempo.

Como dificuldade para difusão da terapia, apresenta-seo alto valor para aquisição do equipamento e software, além de requerer pessoa qualificada e treinada para sua execução. Além disso, é necessidade disponibilidade do paciente para

comparecer ao centro de saúde em vários dias consecutivos até que seja finalizado o protocolo.

### Referências

1. Pascual-Leone AP, Davey NJ, Rothwell J, Wasserman EM, Puri BK (eds.) Handbook of transcranial magnetic stimulation. New York (NY): Oxford University; 2002.
2. Fregni F, Boggio PS, Lima MC, Ferreira MJ, Wagner T, Rigonatti SP, et al. A sham-controlled, phase II trial of transcranial direct current stimulation for the treatment of central pain in traumatic spinal cord injury. *Pain*. 2006;122(1-2):197-209. Doi: <https://doi.org/10.1016/j.pain.2006.02.023>
3. Wassermann EM, Lisanby SH. Therapeutic application of repetitive transcranial magnetic stimulation: a review. *Clin Neurophysiol*. 2001;112(8):1367-77. Doi: [https://doi.org/10.1016/s1388-2457\(01\)00585-5](https://doi.org/10.1016/s1388-2457(01)00585-5)
4. Klein MM, Treister R, Raji T, Pascual-Leone A, Park L, Nurmikko T, et al. Transcranial magnetic stimulation of the brain: guidelines for pain treatment research. *Pain*. 2015;156(9):1601-14. Doi: <https://doi.org/10.1097/j.pain.0000000000000210>

### Efeito da radioterapia profilática para ossificação heterotópica em pacientes com lesão medular traumática

Doi: 10.11606/issn.2317-0190.v29iSupl.1a204888

Ahy Natally Sawaki e Nakamura, Heloísa Duarte de Andrade Tavares, Maria Lígia Eidam, Heloísa de Andrade Carvalho, Daniel Rubio de Souza

Instituto de Ortopedia e Traumatologia do Hospital das Clínicas da Faculdade de Medicina da Universidade de São Paulo

**Palavras-chave:** Ossificação Heterotópica, Traumatismos da Medula Espinal, Radioterapia, Reabilitação

A incidência da ossificação heterotópica (OH) varia de 10 a 53%. Em pacientes com lesão medular (LM), o principal fator de risco associado ao desenvolvimento de OH é gravidade do comprometimento medular de acordo com a *American Spinal Injury Association Impairment Scale* (AIS).

Destacado o potencial impacto nocivo da OH nos pacientes com LM e da dificuldade do diagnóstico precoce, há necessidade de métodos de profilaxia efetivos para evitá-la. A radioterapia surgiu como uma alternativa na profilaxia da OH. A radiação já é utilizada para esse fim em pacientes submetidos a artroplastia total de quadril (ATQ). Recomenda-se a dose única de 8 Gy, considerada baixa e com efeito anti-inflamatório.

Apesar dos resultados a indicarem como uma ferramenta eficaz no tratamento da OH nesta população, faltam dados para confirmação do seu efeito preventivo.

### Objetivo

Descrever a ocorrência de OH e seu impacto funcional em um grupo de pacientes com LM submetidos a radioterapia profilática em quadris.