



Fibrosarkoma Prostat: Sebuah Laporan Kasus

Prostate Fibrosarcoma; A Case Report

Al Ichsan

*Department of Anatomical Pathology, Faculty of Medicine YARSI University, Jakarta
Corresponding author : al.ichsan@yarsi.ac.id*

KATA KUNCI *tumor ganas, sarkoma, kasus sangat langka*

KEYWORDS *malignant tumor, sarcoma, extremely rare case*

ABSTRAK Fibrosarkoma prostat merupakan tumor yang sangat jarang dan agresif dengan jumlah kasus kurang dari 0,1% dari seluruh keganasan prostat primer. Dari jumlah tersebut, kasus terbanyak adalah leiomyosarkoma. Penelitian selama 30 tahun di rumah sakit Kanada menyebutkan dari 384 kasus keganasan prostat yang ditemukan, hanya dua kasus merupakan fibrosarkoma. Di Indonesia, belum ada data pasti untuk kasus ini. Dilaporkan kasus, seorang pria usia 45 tahun datang dengan keluhan sulit buang air kecil sejak beberapa bulan terakhir. Kadar PSA pasien ini 3,5 ng/ml. Diagnosa fibrosarkoma ditegakkan berdasarkan pengecatan rutin H&E serta dikonfirmasi dengan pemeriksaan panel imunohistokimia, karakteristik gambaran mikroskopisnya adalah sel bentuk spindle sampai oval, kromatin kasar, mitosis atipik banyak ditemukan, dengan pola "herring-bone". Hasil pemeriksaan imunohistokimia, negatif untuk SMA, Desmin, S100 dan CD34. Sarkoma prostat merupakan tumor yang sangat agresif dengan pilihan terapi terbatas dan berpotensi untuk metastasis. Rata-rata harapan hidup kurang dari satu tahun, dengan diagnosis awal dan penanganan eksisi lengkap serta batas bebas tumor maka harapan hidup pasien meningkat.

ABSTRACT *Prostate fibrosarcoma is an extremely rare and highly aggressive neoplasm that accounts for less than 0.1% of primary prostate malignancies, the highest is leiomyosarcoma. In Canada, 30 years research revealed only two*

cases were fibrosarcoma from 384 prostate malignancies. In Indonesia, there is no exact data for this case. Reported a case of 45 years old man presented with lower urinary tract symptoms over the last few months. Prostate Specific Antigen was 3.5 ng/ml. Fibrosarcoma was diagnosed on routine H&E staining and confirmed with immunohistochemical panel, characterized by spindle-to-oval shaped cells, coarse chromatin, and there are plenty of atypical mitoses, with "herring-bone" pattern. Immunohistochemical examination revealed negative staining for Smooth Muscle Actin, Desmin, S100 and CD34. Prostate sarcomas are highly aggressive, with limited therapeutic options and they have high potential to metastase. Average life expectancy is less than one year, an early diagnosis and complete surgical excision with negative margins offer patients the long-term disease free survival.

PENDAHULUAN

Fibrosarkoma adalah keganasan dari sel fibroblas dengan gambaran khas pola "herring-bone" (John, 2004). Jumlah sarkoma pada traktus genitourinarius hanya kurang dari 5% dari seluruh jumlah kasus sarkoma (Mooyoung, 2014). Pada prostat, sarkoma sangat jarang sekali terjadi, hanya 0,1% dari seluruh keganasan prostat primer, termasuk fibrosarkoma prostat (John, 2004). Dari jumlah 0,1% tersebut, kasus terbanyak pada usia dewasa adalah leiomyosarkoma dan kasus terbanyak pada usia anak-anak adalah rhabdomyosarkoma (Mooyoung, 2014).

Sarkoma pada prostat pertama kali dilaporkan di London tahun 1839 oleh Stafford. Penelitian selama hampir 30 tahun, di salah satu Rumah Sakit di Kanada menyebutkan terdapat 16.499 kasus dengan gejala obstruksi saluran

kemih pada pria, sebanyak 2.418 dilakukan operasi didapatkan 384 kasus merupakan keganasan prostat dan 2.032 kasus merupakan tumor jinak. Dari jumlah 384 kasus tersebut, hanya dua kasus yang merupakan fibrosarkoma prostat (Seng, 1947). Sedangkan, di Indonesia belum ada data pasti jumlah kasus ini.

Hingga saat ini penyebab pasti belum diketahui dengan faktor predisposisi tidak spesifik. Keganasan ini berasal dari mesodermal dan berkembang bukan dari kelenjar prostat, tetapi dari mesenkimal. Lokasi terbanyak fibrosarkoma adalah di bagian soft tissue dalam daerah punggung, leher, kepala maupun ekstremitas (John, 2004).

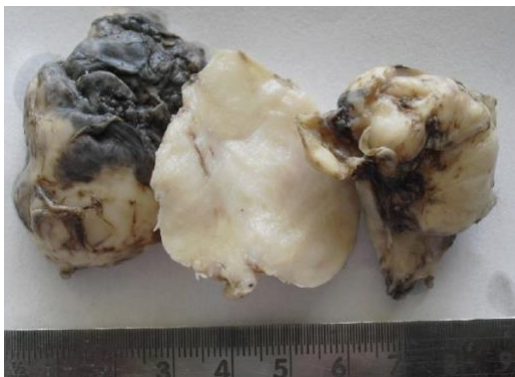
Tidak ada gejala klinis khas untuk fibrosarkoma prostat, biasanya pasien datang dengan keluhan sama seperti kasus obstruksi saluran kemih lainnya, seperti sulit buang air kecil tanpa disertai

rasa sakit (Goldblum, 2014). Hal ini terjadi karena prostat yang membesar sehingga menyebabkan hambatan saluran kemih (Ming, 2012).

LAPORAN KASUS

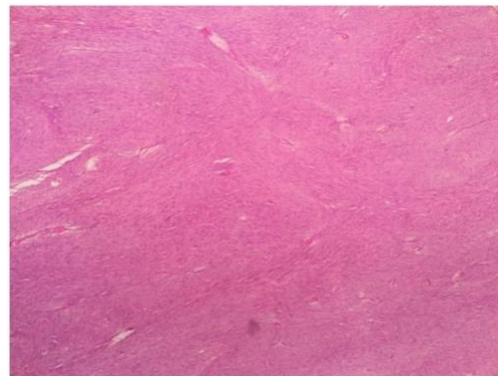
Dilaporkan satu kasus, pria usia 45 tahun datang dengan keluhan sulit buang air kecil sejak 3 bulan sebelum masuk rumah sakit, tidak terasa nyeri. Pasien baru pertama kali mengeluh seperti ini. Di keluarga tidak ada yang pernah mengalami keluhan seperti ini. Keadaan pasien sadar dengan tanda-tanda vital dalam batas normal. Pada pemeriksaan colok dubur dan USG ditemukan pembesaran prostat. Pemeriksaan penunjang laboratorium darah lengkap dan kadar PSA (*Prostate Specific Antigen*) dalam batas normal. Dilakukan prostatektomi suprapubik pada pasien ini.

Makroskopik, berupa potongan - potongan jaringan kurang lebih 350 cc, warna putih dengan bagian - bagian nekrotik, konsistensi padat kenyal.



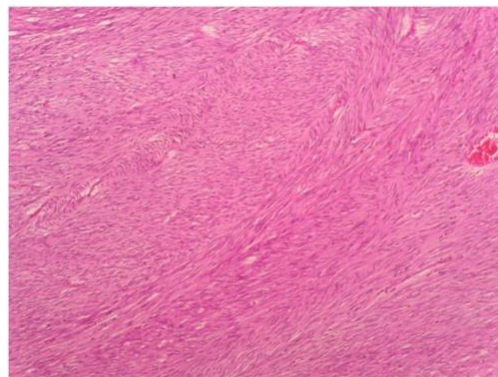
Gambar 1. Makroskopis sediaan prostat (Sumber: dokumen pribadi)

Mikroskopik, potongan jaringan prostat menunjukkan stroma jaringan ikat sembab hiperemis, mengandung kelompok - kelompok sel ganas, pleomorfik, oval sampai spindle, hiperkromatik, kromatin kasar, nukleoli prominen, mitosis abnormal ditemukan (17/10 LPB), tersusun padat membentuk pola dominan "herring-bone" dan tampak pula pola "storiform", serta sebagian tampak *palisading*, dengan bagian-bagian nekrotik.



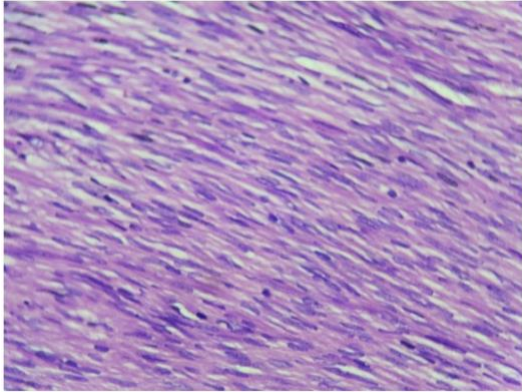
tersusun padat (HE, pembesaran 40x)

Gambar 2. Mikroskopis prostat, terlihat stroma tersusun padat (Sumber: dokumen pribadi)



pola dominan "herring-bone" (HE, pembesaran 100x)

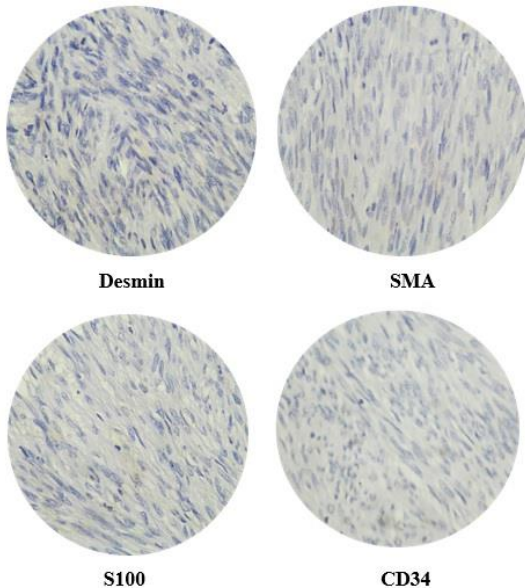
Gambar 3. Mikroskopis gambaran *herring-bone* (Sumber: dokumen pribadi)



mitosis abnormal mudah ditemukan (HE, pembesaran 400x)

Gambar 4. Mikroskopis ditemukan mitosis atipik (Sumber: dokumen pribadi)

Imunohistokimia, menunjukkan hasil negatif untuk pengecatan Desmin, SMA, S100 dan CD34.



Gambar 5. Gambaran imunohistokimia (Sumber: dokumen pribadi)

PEMBAHASAN

Diagnosa sarkoma pada prostat adalah suatu tantangan karena sangat jarang kasusnya, dan tidak ada gejala

khas serta pemeriksaan spesifik (Mooyoung, 2014). Tumbuh sangat cepat dan agresif serta memiliki kemungkinan untuk metastasis dengan prognosis buruk (Goldblum, 2014; John, 2004; Ming, 2012).

Menurut WHO, tumor mesenkim pada prostat dibagi menjadi beberapa klasifikasi. Dari pembagian tersebut, leiomyosarkoma adalah kasus terbanyak pada usia dewasa dan rhabdomyosarkoma adalah kasus terbanyak pada usia anak-anak (John et.al, 2004).

Tabel 1. Klasifikasi tumor mesenkim prostat (Sumber: John et.al, 2004)

Mesenchymal tumours

Stromal tumour of uncertain malignant potential	8935/1
Stromal sarcoma	8935/3
Leiomyosarcoma	8890/3
Rhabdomyosarcoma	8900/3
Malignant fibrous histiocytoma	8830/3
Osteosarcoma	9180/3
Chondrosarcoma	9220/3
Malignant peripheral nerve sheath tumour	9540/3
Synovial sarcoma	9040/3
Undifferentiated sarcoma	8805/3
Miscellaneous sarcomas	

Pada laporan kasus ini, pasien pria usia 45 tahun datang dengan keluhan sulit buang air kecil. Pemeriksaan fisik dan USG ditemukan pembesaran prostat, pemeriksaan laboratorium termasuk kadar PSA dalam batas normal. Sesuai dengan referensi, sarkoma pada prostat tidak memiliki gejala klinis khas, biasanya datang dengan keluhan obstruksi saluran kemih tanpa rasa nyeri (Goldblum, 2014; John et.al, 2004; Ming, 2012). Kadar PSA

normal karena tumor ini bukan berasal dari epitelial prostat (Seng, 1947).

Hasil pemeriksaan histopatologi, menunjukkan gambaran proliferasi sel ganas oval sampai spindle dengan pola dominan "herring-bone" dan ditemukan banyak mitosis atipik. Berdasarkan literatur, fibrosarkoma adalah keganasan yang berasal dari fibroblas dengan gambaran sel ganas bentuk spindle dan ditemukan mitosis atipik dengan pola "herring-bone" (John et.al., 2004).

Sebelum dilakukan pemeriksaan imunohistokimia, kasus ini di diagnosa banding dengan leiomyosarkoma, *Prostatic Stromal Sarcoma* dan *Malignant Peripheral Nerve Sheath Tumor*. Kasus leiomyosarkoma, insiden terbanyak pada usia dekade lima sampai enam dengan gambaran histopatologi mirip fibrosarkoma yaitu proliferasi sel ganas bentuk spindle tersusun *fascicles*, *palisading*, *storiform*, dengan mitosis atipik. Pemeriksaan imunohistokimia untuk leiomyosarkoma adalah SMA, desmin dan vimentin yang menunjukkan hasil positif (Goldblum, 2014; John et.al, 2004; Ming, 2012).

Diagnosa banding kedua adalah *Prostatic Stromal Sarcoma* (PSS), karena merupakan salah satu jenis keganasan yang berasal dari stroma prostat dengan gambaran histopatologi yang bermacam-macam termasuk gambaran pola fibrosarkomatous yang sangat mirip fibrosarkoma. Pemeriksaan imunohistokimia untuk PSS adalah CD34 yang menunjukkan hasil positif (Goldblum, 2014; John et.al, 2004; Ming, 2012).

Diagnosa banding terakhir adalah *Malignant Peripheral Nerve Sheath Tumor* (MPNST), karena pada kasus ini, gambaran histopatologinya pada beberapa bagian menunjukkan gambaran mirip MPNST yaitu proliferasi sel ganas bentuk spindle dengan inti berlekuk tersusun *storiform* dan *fascicles*. Pemeriksaan imunohistokimia untuk MPNST adalah S100 yang menunjukkan hasil positif (Goldblum, 2014; John et.al, 2004; Ming, 2012).

Hasil pemeriksaan imunohistokimia pada kasus ini adalah negatif untuk marker desmin, SMA, S100 dan CD34. Berdasarkan hasil pemeriksaan histopatologi dan imunohistokimia maka dapat disimpulkan bahwa kasus ini merupakan fibrosarkoma prostat.

KESIMPULAN

Fibrosarkoma prostat merupakan salah satu jenis keganasan prostat dengan pertumbuhan yang sangat agresif dengan pilihan terapi terbatas dan berpotensi untuk metastasis. Rata - rata harapan hidup kurang dari satu tahun. Dengan diagnosis di awal dan penanganan operasi lengkap dengan batas sayatan bebas tumor maka harapan hidup pasien dapat meningkat.

KEPUSTAKAAN

- Goldblum J.R., Andrew L.F., Weiss S.W. 2014. Adult-Type Fibrosarcoma; in *Soft Tissue Tumors*, 6th ed. Philadelphia: Elsevier. 310-6.
- John N.E., Guido S., et.al. 2004. Mesenchymal Tumours Prostate; in *Pathology and Genetics of Tumours of the Urinary System and Male Genital Organs*. WHO. Lyon: IARCPress. 209-11.
- Ming Z., George N., Jonathan E. 2012. Prostatic Stromal Sarcoma; in *Uropathology: High-Yield Pathology*. Philadelphia: Elsevier. 97-8.
- Mooyoung S., Taekmin K., et.al. 2014. Histologic Variability and Diverse Oncologic Outcomes of Prostate Sarcomas. *Korean Journal of Urology*. 55: 797-801.
- Seng M., Siminovitch M. 1947. Sarcoma of the Prostate: A Case Reports. In: *Department of Urology, Royal Victoria Hospital*. 56. Montreal, 425-7.