進行性球麻痺の一例

昭和29年3月18日受付

諏訪赤十字病院耳鼻咽喉科
岸　澄　三

A Case of progressive Bulbar Paralysis

Sumizo KISHI
Suwa's Red Cross Hospital, Division of Otolaryngology.

A typical case was reported. A farm-maid 44 years old, was treated with oral adminstration of Hitetsu-gan, injection of Vagostigmin and intravenous injection of concentrated vitamin B_1 (100 mg). No clinical recovery was odserved, though the subjective complaint of the patient disappeared.

緒　言

進行性球麻痺に就いて始めて記載したのは Duchenne であるが progressive Bulbärparalyse の病名を附したのは Wachsmuths である。而してその病理的所見を明らかにして症状の拠つて来たるところを明示したのは Charcot及び Leydenの功績である。本症は言語障碍，嚥下障碍を主訴しその主要症状は耳鼻咽喉科領域に存するに拘らず神経系疾患として多く内科的に取扱われている。その治療法は現在のところ適切なものがなく予後不良とせられてをり治療的にはあまり興味がないが，最近余の外来に典型的なる症状を示した1例が見られたのでその大要を報告し些か考察を加えてみたい。

症　例

患　者：窪○き○ゑ，44才，農婦。

初　診：昭和28年8月5日。

家族歴：父は62才時腸閉塞にて死亡，母は64才時食道癌にて死亡す。同胞は9名にて長姉は48才腎臓疾患にて死亡，1兄は9才時肺炎，1妹は生後間もなく死亡，他は健在である。実子5名，1女は10才時ヂフテリーで死亡，他は健在。

既往歴：生来健にて著患を識らず。流産せることなし。

現病歴：約4年前からくさい息が鼻え抜ける様になり次いで開放性鼻声を自覚する様になつたがそのまゝ放置してをいたところ次第に食べる物が鼻え抜ける様になり殊に水分の多いものが食べにくゝなつた。1内科医より数ケ月治療を受けたが変化なく，耳鼻科医に紹介せられて軟口蓋に局所注射を受けたが効果が認められなかつた。更に鍼，灸，マッサージ等転々として種々治療を受けたが症状は一進一退を続け約3ケ月前より嚥下困難が一層増進して，固形食のみしか食べられず而かもそれを嚥下するのに甚だしく困難にて1椀の飯を食べるに30分乃至1時間を要し現在は固形食も摂取困難の為にコーセン（小麦粉）を湯でかいて漸く毎食に1椀程度である。唾液の分泌が極めて多く嚥下困難な為に常に手拭で受けて拭つている状態である。

症　状：耳，鼻には格別の変化なく，聴力は正常である。

口唇は運動障碍があり口笛を吹くこと及口唇を尖らすことは出来ない。（第1図，第2図）舌は痩削萎縮してその表面には皺襞が認められ且触るゝに極めて柔軟にて弛緩している。舌の運動障碍が著明で前挺は極微に可能であるがその際搖搦が認められる。舌尖を左右に動かすことは殆んど不能にて舌尖を捲き上げることは全然出来ない。（第3図，第4図）味覚は尋常にて鹹，酸，甘，苦，を区別することが出来る。痛覚も異常を認めない。

言語は極めて不明瞭にて対話は殆んど出来ず五十音を発語せしめて辛うじて第5図の如く聴取することが出来た即ち舌音障碍が著明で一部唇音も発音不良である。

軟口蓋，咽頭後壁には痛覚は認められるがこれ等の部を刺戟して起す絞扼反射はその発現が極めて緩慢であり微弱である。

喉頭に於て声帯の運動は認められるが声帯の緊張は不良にて無力性咳嗽を発し痰を喀出することが極めて困難である。

肺活量は零である即ち声帯の緊張不良の為に肺臓に蓄積し強力に呼気することが出来ない。小脳及前庭器機能には異常を認められずロンベルグ，指々検査，指鼻検査，歩行検査，遮眼書字検査，遮眼足踏検査を施行したが何れも正常の成績を得た。

指は軽い振顫が認められ，拇指球筋の軽度萎縮を存

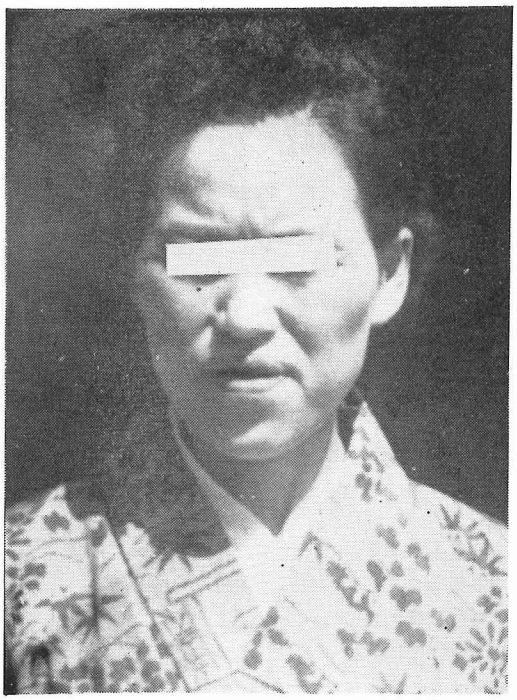

（第1図）正　　面

（第2図）側　　面

（口笛を吹く）

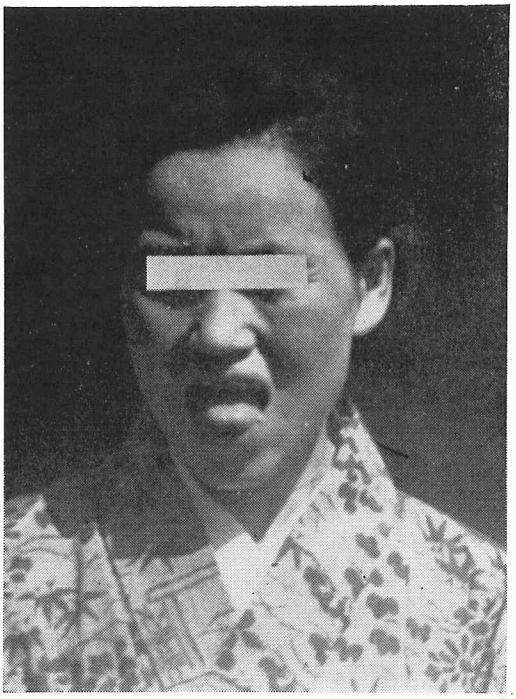

（第3図）正　　面

（第4図）側　　面

（舌を前挺せしむ）

する。握力，右7，左4，にて極めて弱い。

（第5図） 左欄の如く発音せしむるに右欄の様にしか聴取出来ない

ア イ ウ エ オ	ア イ ウ エ オ
カ キ ク ケ コ	ア イ ウ エ オ ○
サ シ ス セ ソ	ナ ニ ヌ ネ ノ ○
タ チ ツ テ ト	ナ ニ ヌ ネ ノ ○
ナ ニ ヌ ネ ノ	ナ ニ ヌ ネ ノ
ハ ヒ フ ヘ ホ	ナ ニ ヌ ネ ノ ○
マ ミ ム メ モ	ナ ニ ヌ ネ ノ ○
ヤ ヰ ユ エ ヨ	ヤ ヰ ユ エ ヨ
ラ リ ル レ ロ	ナ ニ ヌ ネ ノ ○
ワ イ ウ エ オ	ア イ ウ エ オ ○

脈搏は98至にて少しく頻数であるが心電図に於て心臓の Reizleitungsbahn には異常が認められない。血圧 150～90。

眼科所見は眼底検査にて稍動脈硬化の傾向が認められたるのみでその他には異常を認めない。

ワ氏反応陰性。

治　療：平流電気の陰極を乳様突起部に圧貼して3分間左右交互に加療，硝酸ストリヒニン丸1日量0.005を投与したが変化なく，平流電気療法により頭痛を訴える為に中止し砒鉄丸を内服，ワゴスチグミン注射，ビタミン B_1 及高単位（100mg）静注を続行し摂食は稍良好となつて並食を茶碗に2杯喫し得る様になつたが流涎は依然著明にて他覚的臨牀所見にはあまり変化は認められなかつた。12月14日以後は通院せず其後の経過は不明である。

考　　按

本症例に於て舌下神経，顔面神経（運動枝），舌咽神経（運動枝），迷走神経（運動枝），副神経の麻痺が認められる。即ち舌下神経は舌の運動支配と共に舌筋の緊張及び栄養支配を司つてをり之の麻痺による舌の症状は本症例に於て最も著明に認められている。

顔面神経はその顔面枝の麻痺により口唇の運動障碍となり唇音の発語支障を来たさしめ且顔面神経管内に於ける分枝の一つたる大浅岩様神経は楔状口蓋神経節に入つて該節の運動根となり，その運動繊維は口蓋帆挙筋口蓋垂筋，に分布してをるものであつて咽頭の絞扼反射の微弱なるは該神経の麻痺を推測せしめる。而して味覚障碍の認められないことより顔面神経の知覚枝には異常なく運動枝のみが犯されていることが分る。

又絞扼反射には顔面神経のみならず舌咽神経，迷走神経も関与するものであつて，舌咽神経咽頭枝は迷走神経及び交感神経の枝と共に咽頭外側壁に於て咽頭神経叢を作りその叢から咽頭，軟口蓋の筋及び粘膜に支配を及ぼしているのである。味覚の異常ないことは舌咽神経知覚枝に変化のないことは顔面神経の場合と同様である。

迷走神経は舌咽神経と咽頭神経叢を作り絞扼反射に関与してをるのみでなく，上心臓枝は心臓の抑制神経であつて本症例の普通体温に拘らず脈搏の頻数なるは該神経の麻痺によるものである。声帯の緊張不良は迷走神経の枝である下喉頭神経の麻痺によるものであつて該神経は輪状甲状筋以外の喉頭諸筋の運動支配をなしこの下喉頭神経には副神経の内枝よりの運動繊維を含んでいる。

肺活量測定に於て測定値を出し得ない程に呼気力の微弱なるは声帯の緊張欠如のみならず胸廓呼吸補助筋の運動障碍を推測せしめるものであつて副神経外枝（胸鎖乳突筋，外頸部及僧帽筋に分布）及頸髄神経の麻痺を思わせる。握力の微弱なること拇指球筋の萎縮は頸髄運動神経の障碍が考えられるが，これは栄養障碍によるものかその鑑別は困難である。

即ち舌下神経，副神経は運動神経であり，混合神経たる顔面神経，舌咽神経，迷走神経はその運動神経のみが犯されていることが分る。三叉神経の知覚神経に異常の認められないことは顔面，口腔，咽頭粘膜，舌に痛覚の存することで明らかであるが，食塊を口腔内に転々とせしむるのみでなかなかに嚥下せしめ得ないことに三叉神経運動枝の支配する咀嚼筋の麻痺が参與しているか否か本症例に於て症状の面から明らかにすることは出来ない。

唾液分泌の著明なるは血管運動神経障碍の明らかに存するものである。本症に頸髄神経麻痺も加つていることも認められるところであつて握力の微少なること，肺活量の値の出ないこと，拇指球筋の萎縮より進行性背髄麻痺の徴候をも示していると考えられる。進行性球麻痺と進行性背髄麻痺とは密接なる関係があり，前者より後者へ，或は後者より前者への移行が認められているところであつて本症例に於ては延髄に於ける神経核の変化は頸髄えも波及していることが推測せられる。

進行性球麻痺に於ては延髄に於ける舌下神経核が最も早く犯され，続いて迷走神経核，顔面神経核更に舌咽神経核が犯され，神経繊維及それに支配せられる筋肉が萎縮してくるが呉教授及びその門下の研究によれば髄意筋の緊張及び栄養支配には運動神経性支配の外に錐体路外性支配‘交感神経性支配，副交感神経支配の4者があり，顔面に於てわ顔面神経のみならず三叉神経より副交感神経及び交感神経が顔面筋に至る為に顔面神経のみの切断にては顔面の筋萎縮は著しくなら

ないことを見ている。本症例に於ても顔面萎縮の少ないことが肯ける。然し舌筋に於ては舌下神経を切断しても三叉神経よりの副交感神経の残存の為に筋萎縮は阻止せられることを実験的には認めているに拘らず臨床的に進行性球麻痺に於て運動神経性支配のみの障碍であるのに数年間に極度の舌筋萎縮の惹起せられることについてその原因を明らかにはしていない。

治療として延髄の平流電気療法，内服薬として硝酸銀，エルゴチン・ストリヒニン，沃度加里，亜砒酸が成書に記載せられてをり，殊に亜砒酸は神経強壮剤として最良なりとせられている。更に従来進行性球麻痺の報告例にはワゴスチグミンを屢々使用せられている。本症例に於て当初平流電気及ストリヒニン内服を行い，次いで砒鉄丸内服，ワゴスチグミン注射及びビタミン B_1 高単位静注を長期間持続的に使用し自覚的には摂食の容易となつたことを訴えたが他覚的所見の好転は認められなかつた。本症は延髄に於ける神経核の変性萎縮によるものであつて早期に加療を行えば症状の進行を阻止することを望み得ようが本症例の如く典型的に症状を具備するに至つたものに於ては治療上の効果はあまり期待出来ないのではないだろうか。自覚的に軽快感を覚えたは砒鉄丸，ワゴスチグミン，高単位ビタミン B_1 (100mg) の何れによるものか不明である。

結　語

44才の農婦に見られた典型的な進行性球麻痺症例を報告し些かの考察を加えた。

（本論文の概要は昭和28年10月4日第1回耳鼻咽喉科学会中部連合地方会に於て報告した）

文　献

岡島敬治：解剖学
呉，坂本：内科学
呉　健：自律神経系

プラマー・ヴィンソン氏症候群の1例

昭和29年3月31日受付

信州大学医学部耳鼻咽喉科学教室（主任　鈴木教授）
宮島健郎

A Case of Plummer-Vinson Syndrome

Kenro MIYAJIMA
Department of Otolaryngology, Faculty of Medicine, Shinshu University.
(Director: Prof. T. Suzuki)

A case of Plummer-Vinson syndrome was reported. A woman 34 years of age first visited this clinic on January 20, 1954 complaining of dysphagia which had been gradually increasing during last two years. Severe hypochromic anemia was found in the blood examination. Esophagoscopy showed, however, no organic lesion along the whole length of oesophagus. Administration of reduced iron cleared up her complaint after 5 weeks.

諸家の記載にも見られるように，1914年に Plummer は嚥下障碍を伴う婦人の低色素性貧血を発見．次で1922年 Vinson は Plummer の所見を追加，爾来低色素性貧血を伴う嚥下障碍に対して，Plummer—Vinson 氏症候群なる名が付けられるようになつた。本症候群は外国では，殊に英米では屢々その報告があるが，本邦ではまだ余り多くないようである。私は最近本症候群の1例を経験したので，茲に報告する次第である。

症　例

患　者：丸山某，34才，婦人，

初　診：昭和29年1月20日。

主　訴：嚥下障碍。

既往歴：生来虚弱で，14.5才頃から医師に貧血症と云われ，結婚後その為に2回人工流産をうけている。又1昨々年，胆石症の手術をうけている。月経も不順であると云う。

現病歴：1昨々年正月，餅を食べたところ，右頸部から食道にかけて，つかえるような感があり，爾来固形物を食べる毎に，胸につかえるような感がつゞき，又酸味のものを食べると，食道から右肩にかけて放散