# 肺野型小型肺癌のX線学的及び臨床病理学的研究

佐　藤　知　子
信州大学医学部第一内科学教室（指導：戸塚忠政教授）

# Roentgenological and Clinicopathological Studies on Small Pulmonary Carcinoma

Tomoko SATO
The Department of Internal Medicine, Faculty of Medicine, Shinshu University
(Director : Prof. T. TOZUKA)

## 緒　言

近年我が国においても肺癌が増加の傾向にあるのは衆目の認める所であり，しかもその治療成績を見れば，根治の最も困難な癌に属する段階にあると言わざるを得ない。肺癌は最も早期発見の可能性のある癌であると言われながらも，根治成績の悪い原因として確定診断の困難性があげられる。この点に関する種々の解決策が講じられねばならず，肺門型肺癌に対する内視鏡の駆使，肺野型肺癌に対する内視鏡の改良や細胞診における採取法の改良など様々の工夫がなされつゝある。しかし肺癌診断の第一歩は胸部X線写真の読影に始まり，これによってどこまで鑑別診断のわくをせばめられるかゞ，確定診断への道を開くと言える。最近では集団検診により発見される症例も増えて来ており，又一般に胸部X線撮影が普及しているので，肺癌発見時より遡って，より早期のX線像を見得る機会も増えた。比較的小型な肺癌の手術例も増えて，X線像と病理学的組織学的所見と対比することも可能になった。著者は確定診断の困難性の打開と言う立場にたって，当科に入院した肺野型の小型肺癌例について，X線学的，臨床病理学的検索を行い，二，三の知見を得たので，報告する。

## 成　績

I）肺野型小型肺癌例の検討

表1に示した17例につき検討した。

1）性別

男性8例，女性9例であった。

2）年令構成

30才代2例，40才代2例，50才代4例，60才代5例，70才代4例で，最年少は34才，最高令は78才であった。

3）喫煙習慣

男性8例は全例が紙巻タバコを最短35年から最長50年の間，1日量で各々10本から30本までを喫煙していた。女性9例は全例が喫煙習慣を持たなかった。

4）自覚症状

発見まで全く自覚症状の無かった者が7例である。発見時に自覚症状を訴えた者は10例で，咳7例，発熱5例，胸背痛4例，痰4例，血痰3例，やせ，嗄声，倦怠感が各1例であった。

5）発見動機

肺癌の疑いで精査した23例のうち集団検診によって発見されたものは13例で，このうち肺癌例が9例，非肺癌例が4例であった。自覚症状を訴えて医師を訪れて発見されたものは肺癌例8例，非肺癌例2例の計10例であった。即ち表1の如く，肺癌17例中9例が集検で発見されたが，この9例中7例は無症状例であった。

6）最終検診から発見までの期間と陰影の大きさの関係

肺癌の疑いで精査した23例につき，発見動機別に最終検診から発見までの期間と陰影の大きさの関係を検討した（表3）。

陰影の直径20mm以下で発見された5例（肺癌4例，非肺癌1例）では，肺癌の1例が自覚症状があって受診し，4例が集検で発見された。この4例はいづれも以前にも集検を受けたことがあり，その集検間隔は6ケ月前が1例，1年前が3例であった。自発受診の肺癌例は以前に集検を受けたことはなかった。

21～30mmで発見されたものは11例で，そのうち集検で発見されたものが7例あった。7例のうち6例は以前にも集検を受けており，その間隔は1年前が3例，1年半前が1例，2年前が2例であった。初めて受けた集検で発見されたものが1例あった。尚4例の自発受診例のうち以前に集検を受けたものは2例で，1年半前が1例，2年半前が1例であった。残り2例は以前に集検を受けたことが無かった。この群の肺癌例は11例中7例であった。31～50mmまでの6例で集検発見例は2例であった。この2例とも肺癌例であり，1例

表 1　　肺　　癌　　症　　例

| No. | 症例 | 性年 | 発動見機 | 主訴 | 位置 | 大きさ (mm) | 発見後第一次診断 | 発見より肺癌疑診まで(月) | 疑診より確診まで | 確診の根拠 | 組織像 | 生存年数 | 手術 |
|---|---|---|---|---|---|---|---|---|---|---|---|---|---|
| 1 | O.S. | ♀63 | 集検 | なし | 左上後 | 50×35 | 結核 | 10 | 2週 | $B_{1+2}$ 先細り，X線像 | 不明 | 不明 | + |
| 2 | H.T. | ♂43 | 集検 | 咳・痰・胸痛・発熱 | 右中後 | 12×10 | 結核 | 7 | 2週 | $B_8$，$B_9$ 欠損，胸水細胞診 | 腺癌 | 10ケ月 | |
| 3 | O.S. | ♂39 | 集検 | 咳・血痰・胸痛・発熱・やせ | 左上前 | 2×4 | 結核 | 2.5 | 1週 | $B_{1+2}$，$B_3$ 閉塞，気管支鏡所見 | 腺癌 | 8ケ月 | |
| 4 | K.I. | ♀48 | 受診 | 咳・血痰・発熱 | 右上前 | 25×28 | 結核腫 | 8.5 | 2週 | X線像 | 腺癌 | 4年 | +(術后1年3ケ月) |
| 5 | M.S. | ♀72 | 集検 | なし | 右中後 | 25×25 | | 6 | 2週 | 胸水細胞診，肋膜生検 | 腺癌 | 9ケ月 | |
| 6 | M.G. | ♂68 | 受診 | 咳・痰・胸痛 | 左上前 | 30×35 | | 直ちに | 2週 | $B_3$ 先細り欠損，ブラシユ細胞診 P.Ⅴ° | 扁平上皮癌 | 4年 | |
| 7 | H.K. | ♂55 | 受診 | 倦怠感 | 右中後 | 25×20 | 結核 | 11 | 10日 | $B_{2a}$ 不整中断像，ブラシユ細胞診 P.Ⅳ° | 扁平上皮癌 | 不明 | |
| 8 | K.M. | ♂69 | 受診 | 血痰・発熱 | 右下後 | 8×23 | | 2 | 2ケ月 | $B_{8,9,10}$ 閉塞，ブラシユ細胞診 P.Ⅲ° | 扁平上皮癌 | 1年5ケ月 | |
| 9 | Y.S. | ♀53 | 集検 | なし | 左下後 | 28×20 | | 3 | 4.5ケ月 | $B_2$ 中断，リンパ節生検 | 扁平上皮癌 | 不明 | |
| 10 | O.T. | ♂65 | 集検 | なし | 左下後 | 23×15 | | 3.5 | 1.5ケ月 | $B_9$ 鋭利な中断，ブラシユ細胞診 | 腺癌 | 1年8ケ月 | +(術后1年1ケ月) |
| 11 | I.S. | ♀34 | 集検 | なし | 左中後 | 25×28 | 結核 | 4 | 1.5ケ月 | $B_6$ 中断 | 腺癌 | 生存 | +(術后2年) |
| 12 | M.T. | ♀77 | 受診 | 咳・痰・嗄声 | 左中後 | 18×15 | | 直ちに(12ケ月放置) | 1週 | 腋窩リンパ節生検 P.Ⅴ° | 扁平上皮癌 | 1年2ケ月 | |
| 13 | T.T. | ♂78 | 受診 | 咳 | 右下後 | 30×35 | 膿瘍 | 1 | 1週 | $B_{10}$ 鋭利中断，ブラシユ細胞診 P.Ⅴ° | 扁平上皮癌 | 1年 | |
| 14 | S.T. | ♀54 | 集検 | なし | 右上後 | 23×25 | 結核 | 4 | 1ケ月 | X線像 | 腺癌 | 生存 | +(術后1年) |
| 15 | Y.Y. | ♀76 | 受診 | 背痛・発熱 | 左上 | 胸水貯溜不透明 | 結核性肋膜炎 | 3 | 3週 | 肋膜生検，胸水細胞診 P.Ⅴ° | 腺癌 | 1年 | |
| 16 | M.R. | ♀53 | 集検 | なし | 左中前 | 60×35 | | 3 | 2週 | $B_{1+2}$，$B_3$ 不整中断，ブラシユ細胞診 P.Ⅴ° | 腺癌 | 不明 | |
| 17 | I.S. | ♂67 | 受診 | 咳・痰 | 右上前 | 21×27 | | 0.5 | 2週 | $B_{3a}$ 閉塞，ブラシユ細胞診 P.Ⅳ° | 腺癌 | 生存 | +(術后4ケ月) |

表 2　肺癌と鑑別の

| 症例 | | | 位置 | 区域 | 大きさ(mm) | 辺縁 背腹写真 ボケ像 | 辺縁 背腹写真 Notch | 辺縁 背腹写真 鋸歯放射 | 辺縁 断層 鮮明 | 辺縁 断層 Notch | 内部 背腹 透亮 | 内部 背腹 石灰 | 内部 背腹 濃度 | 内部 断層 結節構造 | 内部 断層 airbronchogram | 気管支変化 | 肋膜影 | 周辺撒布影 |
|---|---|---|---|---|---|---|---|---|---|---|---|---|---|---|---|---|---|---|
| 18 | T.S. | ♂51 | 左下前 | $S_9$ | 20×30 | − | − | − | + | − | + | − | 濃 | − | − | − | +横隔膜 テント状 | + |
| 19 | I.I. | ♂43 | 右上後 | $S_2$ | 25×25 | − | − | − | + | + | − | − | 濃 | − | − | − | − | + |
| 20 | T.K. | ♂54 | 上前左 | $S_3$ | 7×13 | + | − | − | + | − | − | − | 淡 | − | − | | +肥厚 | − |
| 21 | N.K. | ♂47 | 左下後 | $S_{8,9,10}$ | 23×25 | − | − | − | + | − | −↓+ | − | 濃 | − | − | − | − | − |
| 22 | Y.H. | ♂52 | 右中後 | $S_2$ | 13×35 | − | − | − | − | − | − | − | 濃淡 | − | − | − | − | + |
| 23 | H.U. | ♂37 | 右中後 | $S_6$ | 47×42 | − | + | + | − | + | + | − | 濃 | − | + | − | − | − |

＊手術なし

表 3　最終検診から発見までの期間と陰影の大きさ，発見動機別分類

| 期間(月) | 陰影の大きさ(mm) ～20 | 21～30 | 31～40 | 41～50 | 不明 |
|---|---|---|---|---|---|
| 6 | ●op | | | | |
| 12 | ○op<br>●<br>● | ●<br>●op<br>○op | | ● | ■ |
| 18 | | ●op<br>□op | | ■ | |
| 24 | | ●<br>○op | | | |
| 30 | | ■op | ■ | | |
| 初回 | ■ | ○<br>■op<br>■ | ■ | ■op<br>□op | |

●集検例(癌)……9　■自発受診例(癌)……8
○　〃　(非癌)…4　□　〃　(非癌)…2
op 手術例 ……11

は初回の集検で発見されたが，1例は1年前にも集検を受けていた。

集検によって発見された肺癌9例のうち，6ヶ月～1年前にも集検を受けていたものは6例あり，いづれもその時点では異状なしと読影されていた。これらの症例の1年前のX線写真を retrospective に検討した結果は後述する。

この6例のうち5例（83%）は30mm以下で発見され，手術可能であったのは2例（33%）であった。

7）X線像の検討

a）発見時X線写真による検討

主として各症例の発見時の普通背腹写真，側面写真，正面及側面断層写真で読影した異常陰影の辺縁，内部，周辺の性状は表4に示した。

陰影の位置は肺癌17例中右側8例，左側9例，前方5例，後方11例，前後の位置関係不明1例であった。

普通背腹写真で辺縁がボケているものは17例中14例（82.3%）あり，断層写真のあったもの13例中辺縁が鮮明であるものが12例（92.3%），辺縁にいわゆる notch sign や凹凸を認めたものは11例（84.6%）あった。内部に透亮を認めたものは3例，石灰化は1例，断層写真で濃淡を認めたもの3例（23.1%），残り10例（76.9%）は均等影であった。断層写真にいわゆる airbronchogram を認めたものは5例（38.5%）あった。これら腫瘤影或いは小浸潤影の中枢側又は末梢側にレール状影や小無気肺影，限局性肺気腫等の気管支性陰影を伴っていたものが4例あった。又肋膜肥厚や肋膜のまくれこみ，葉間肋膜圧排像，索状影などを示したものは8例あった。異常陰影の周辺に撒布影を認めたものは1例も無く，17例全例が肺野に孤立性に存在した。陰影の増大傾向は，発見後約1ヶ月で診断が確定した3例と，4ヶ月後に確定した1例の合計4

困難であった症例

| 肺癌を推定した診断根拠 | 手術診断 | 結果的に非肺癌例としてとりあげるべき所見 |
|---|---|---|
| 発見時結核腫として5ケ月間 PAS, INAH を投与したが，反応しないので肺癌を疑う | 結核腫 | 周辺撒布影 |
| 2年前のX-Pに異常陰影がなく，発見した陰影の辺縁の Notch Sign を重視 | 結核腫 | 〃 |
| 小さく，極く淡い刷毛ではいた様な陰影の性状と左上野の前方に位置する点 | 結核＋肋膜肥厚 | 周辺の血管影の直線化，この辺の肺野は明るく肋膜肥厚を思わせる陰影の存在は以前に肺浸潤の存在を疑わせる。またretrospective に殆んど同性状の陰影が3年前より認められる。 |
| 均等，辺縁凹凸，孤立性，血痰，3ケ月間化学療法するも陰影増大 | 肺膿瘍 | |
| 未治療6ケ月間に陰影増大，比較的淡い浸潤影 | 肺結核* | 周辺撒布影，陰影濃淡，トモで境界ボケ |
| 結核治療4ケ月で反応しない。血痰，膿瘍として化学療法4ケ月で陰影の大きさ不変，偏在性空洞が現われた | 平滑筋腫 | 腫瘤影辺縁が非常に鋭利に境されている部分がある。 |

* 手術なし

表 4　発見時X線像

| 症例 | 位置 | 大きさ (mm) | 辺縁 背腹写真 ボケ像 | 辺縁 背腹写真 Notch | 辺縁 背腹写真 放射影 | 辺縁 断層写真 鮮明 | 辺縁 断層写真 Notch | 内部 背腹写真 透亮 | 内部 背腹写真 石灰 | 内部 断層写真 濃淡 | 内部 断層写真 Air. Br. | 気管支変化 | 肋膜影 | 周辺撒布影 | 増大 |
|---|---|---|---|---|---|---|---|---|---|---|---|---|---|---|---|
| 1 | 左上後 | 50×35 | － | ＋ | ＋ | ＋ | ＋ | － | － | － | ＋ | ＋ | － | － | ＋ |
| 2 | 右中後 | 10×12 | ＋ | － | － | | | － | － | | | － | － | － | |
| 3 | 左上前 | 2×4 | ＋ | － | － | | | － | － | | | ＋＋ | － | － | |
| 4 | 右上前 | 25×28 | ＋ | － | ＋ | ＋ | ＋ | － | － | － | － | － | － | － | ＋ |
| 5 | 右中後 | 25×25 | ＋ | ＋ | ＋ | － | － | － | － | ＋ | － | － | ＋ | － | |
| 6 | 左上前 | 30×35 | ＋ | ＋ | ＋ | ＋ | ＋ | － | － | － | － | － | ＋ | － | － |
| 7 | 右中後 | 25×20 | ＋ | － | ＋ | ＋ | ＋ | － | － | ＋ | － | － | － | － | ＋ |
| 8 | 右下後 | 8×23 | ＋ | － | ＋ | | | ＋ | － | | | － | － | － | ＋ |
| 9 | 左中後 | 28×20 | ＋ | － | － | ＋ | ＋ | － | － | － | － | ＋ | ＋ | － | ＋ |
| 10 | 左下後 | 23×15 | ＋ | － | － | ＋ | ＋ | － | － | － | － | － | － | － | ＋ |
| 11 | 左中後 | 25×28 | ＋ | ＋ | ＋ | ＋ | ＋ | ＋ | ＋ | ＋ | ＋ | － | ＋ | － | ＋ |
| 12 | 左中後 | 18×15 | ＋ | ＋ | ＋ | ＋ | ＋ | － | － | － | ＋ | － | － | － | |
| 13 | 右下後 | 30×35 | ＋ | ＋ | ＋ | ＋ | ＋ | ＋ | － | － | ＋ | － | ＋ | － | － |
| 14 | 右上後 | 23×25 | ＋ | － | ＋ | ＋ | － | － | － | － | － | － | ＋ | － | ＋ |
| 15 | 左上 | 胸水貯溜 | (＋) | － | ＋ | | | － | － | | | － | (＋) | － | |
| 16 | 左中前 | 60×35 | － | ＋ | ＋ | ＋ | ＋ | － | － | － | ＋ | － | ＋ | － | － |
| 17 | 右上前 | 21×27 | ＋ | ＋ | ＋ | ＋ | ＋ | － | － | － | － | ＋ | ＋ | － | － |

(註)　°気管支変化……無気肺影，限局性肺気腫，気管支拡張
　　°肋膜影……索状影，くさび影

例 (No. 6, 13, 16, 17) では，異常陰影の増大を認めなかった。たゞし4ケ月後に確定した例 (No. 16) では原発巣の増大は認めなかったが，新に転移像を認めた。精査のために当科に初診した時すでに癌性肋膜炎のため胸水が貯溜していたものが5例 (No. 2, 3, 5, 12, 15) あり，残り8例は診断確定までの4ケ月から11ケ月の間に，直径で2mmから15mmまでの増大を認めた。又肋膜影も陰影の増大につれて著明になる傾向が

認められた。

b）間接X線写真による retrospective の検討

発見より遡って過去に集検を受けた事があるものについて，その間接X線写真を retrospective に検討し得たものは9例あり，このうち肺癌は8例である（表5）。これらの陰影の位置及び大きさや性状を分析して，それが異常所見として発見されるための条件を検討した。位置的には左上2例，左中3例，左下1例で左側は6例であり，右上1例，右中2例で右側は3例であった。陰影が肋骨影と重っていたものは5例，肋間隙にあったものは3例，肺門影に接していたものが1例であった。陰影の大きさは現在集検に多く用いられている35mmフィルム上で，その最大径が0.7mmから2.5mmまでの間にあり，60mmフィルムの例では3mmであ

表 5　　間接X線写真による retrospective の検討

| No. | 位置 | 大きさ(mm) | 性状 | 経過年数 | み逃し原因と考えられる所見 | 見逃がし回数 | 診断 |
|---|---|---|---|---|---|---|---|
| 5 | 右，中<br>後肋骨と重なる | (1.0×4.0)⟶1.5×1.5 | 無気肺 ⟶淡い ボケ | 2 | 腫瘤影として認めない<br>無気肺影が肋骨影と重なる | 1 | 肺癌 |
| 6 | 左，上<br>前Ⅰ肋骨と重なる | (60×60版)(直接X-P)<br>3×3⟶30×35 | ボケ<br>Notch<br>淡い ⟶Notch 肋膜影<br>濃い | 5 | 肋骨影と重なる | 4 | 〃 |
| 15 | 左，上<br>後Ⅴ肋間隙 | 2.5×2.5⟶胸水 | ボケ<br>淡<br>鋸歯縁 ⟶ ? | 1 | 陰影が小さく，淡い | 1 | 〃 |
| 16 | 左，中<br>後Ⅵ肋間隙 | 2.5×2.0⟶4.0×2.5 | ボケ<br>淡い ⟶鮮鋭<br>濃い，鋸歯 | 1 | 陰影が小さく，淡い | 1 | 〃 |
| 9 | 右，中<br>後Ⅶ肋骨と重なる | 1.5×1.0⟶1.5×1.0 | ボケ<br>淡い ⟶濃い | 1 | 肋骨影と重なる<br>陰影が小さく，淡い | 1 | 〃 |
| 10 | 左，下<br>後Ⅸ肋骨と重なる | 2.0×1.0⟶2.0×1.0 | ボケ<br>淡い ⟶ボケ，小透亮<br>濃い | 1 | 肋骨影と重なる<br>陰影が小さく，淡い | 1 | 〃 |
| 11 | 左，中<br>肺門影に接する | 2.0×2.0⟶2.0×2.0 | ボケ<br>極く淡い ⟶ボケ<br>淡い | 1.5 | 肺門影に接し<br>極く淡い | 1 | 〃 |
| 14 | 右，上<br>前Ⅱ肋骨と重なる | 1.5×1.5⟶1.5×1.5 | ボケ<br>極く淡い ⟶ボケ<br>淡い | 1 | 肋骨影と重なり<br>極く淡い | 1 | 〃 |
| 20 | 左，上<br>前Ⅱ肋間隙 | 0.7×0.7⟶0.7×0.7 | ボケ<br>淡い ⟶ボケ<br>淡い | 3 | 陰影が小さい | 3 | 結核＋<br>肋膜肥厚 |

った。一方発見時の大きさは胸水貯溜のため不明が1例で，他は0.7㎜から4.0㎜の間にあった。これらのうち所見を認め得る時点から発見時までに，腫瘤影が大きさを増していたものは，肺癌8例中3例（写真26a.b.）で，経過年数は1年から5年の間である。又残り4例（No. 9, 10, 11, 14）は大きさに変化がなく，いづれも始め極く淡い陰影であるが，1年から1年半後発見された時には陰影は濃さを増していた。

間接写真上での陰影の性状は，retrospective にみてそれぞれ異常陰影と認められた時期で，肺癌8例中7例では極く淡くて辺縁のボケた陰影であった。これらの陰影は発見まで大きさを増さなかった4例を含む計6例では，始めに淡かった陰影が発見時には濃くなっていた（写真 24a. b. 25a. b.）（No. 15）。1例は発見時に胸水が貯溜していて，腫瘤影の性状について比較し得なかった。又肺癌8例中残り1例（No. 5）は2年前の写真に小無気肺影を認め，発見時にはこれが消失して小腫瘤影を認めた（写真27 a. b.）。

retrospective に異常所見を認め得た時点から発見までの期間は，1年間が5例（No. 9, 10, 14, 15, 16），1.5年間が1例（No. 11），2年間が1例（No. 5），5年間が1例（No. 6）であった。

尚これより更に1年前に遡れば無所見であることを確認し得たのは（No. 5, 9, 10）の3例である。

尚 No.20は非肺癌例で3年前より毎年の写真に殆んど性状と大きさを変えない陰影を認めた。大きさは間接写真上で1㎜に満たず，検討した9例中最小であった（写真30）。

retrospective にみて見逃しの原因と見做されることとしては，陰影が小さくて淡いためのものが多く，しかもそれ等が屢々肋骨と重なっていたために見落されていた。又肺癌では，retrospective にみて陰影の大きさに変化がなくても，その濃度が増強するものが多いことも診断上注目すべきである。

8）発見時の診断と精密検査までの経過

17例中発見時直ちに肺癌を疑われたものは8例で，結核と診断され治療或いは観察を受けていたものが8例，肺膿瘍と診断され治療されたものが1例であった。

発見時結核と診断された8例（No. 1, 2, 3, 4, 7, 11, 14, 15）のうち3例（No. 7, 11, 14）はX線上発見された異常陰影と同側或いは反対側に古い結核病巣が認められた。これらの症例は，結核としての治療が最短1ケ月間から最長11ケ月間続けられた後で，肺癌の疑いをもたれた。肺膿瘍と診断された1例（No. 13）は発見時に異常陰影内に空洞を認めたものであるが，肺癌うたがいまでに1ケ月を要した。結核及び膿瘍として治療された9例が，肺癌の疑いを持たれたのは化学療法を行なったにも拘らず，X線上異常陰影の縮少を見ないか，或いは明らかな増大を認めたためであり，陰影発見後1ケ月から11ケ月を経過していた。

一方発見後直ちに肺癌を疑われた8例についてみると，当科外来で発見された1例（No. 6）は直ちに精密検査が始められたが，2例（No. 5, 12）では本人が6ケ月及び12ケ月間放置し，残り5例（No. 8, 9, 10, 16, 17）は発見から精密検査の開始までに，最短2週間から最長3ケ月半を要している。このうち3例は集検で発見された。

集検の側からみると，集検で発見された肺癌9例のうち，結核として扱われた5例（No. 1, 2, 3, 11, 14）は肺癌を疑われて精密検査に送られるまでに，発見後2.5ケ月から10ケ月を要していた。発見後肺癌疑いで精密検査を必要と認められたもの4例（No. 5, 9, 10, 16）では，本人が放置した例（No. 5）以外は，約3ケ月後に精密検査に送られて来た。

9）疑肺癌の時期より確診までの期間

肺癌の疑いで当科に入院し精密検査を始めてから確診までに要した期間は2週間以内が11例，2週間以上1ケ月以内が2例で合計13例は1ケ月以内に確診されている。1ケ月以上を要した4例はいづれも気管支ブラッシュ細胞診の結果，異常細胞を発見出来なかった例であり，そのうち1例は二回目にこれを証明し得た。

10）手術例

肺癌疑いで精査した23例のうち肺癌と診断し手術適応と判定されたものは11例で，これらの手術結果は表の如くで，肺癌は6例，結核3例，他に膿瘍及び平滑筋腫が各1例であった。

表 6　肺癌と診断し手術した症例の最終診断

| | |
|---|---|
| 肺癌 | 6 |
| 結核腫 | 3 |
| 膿瘍 | 1 |
| 平滑筋腫 | 1 |
| 計 | 11例 |

手術例の陰影の大きさは20㎜以下が2例，21～30㎜が7例，31㎜以上2例であった。

肺癌の手術例6例のうち，昭和45年2月末日現在で生存例は3例（No. 11, 14, 17）であった。これらの術后経過年数は，各々2年，1年及び4ケ月であった。死亡した3例（No. 1, 4, 10）のうち1例（No. 1）

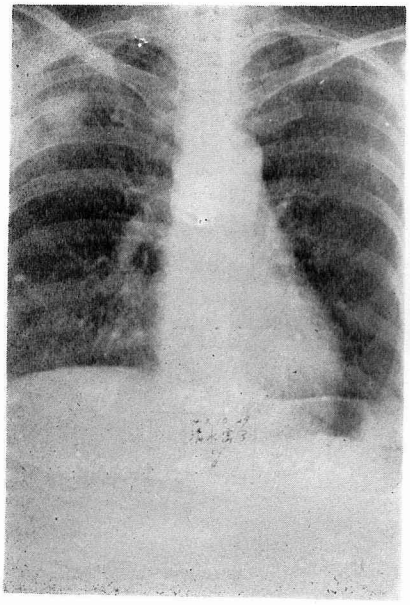

写真 1. 例症14 発見時の胸部背腹写真。

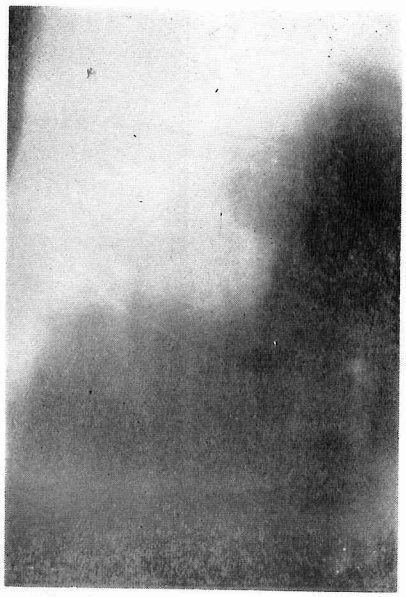

写真 2. 症例14 側面断層写真：後方の境界不鮮明と葉間肋膜の圧排像。

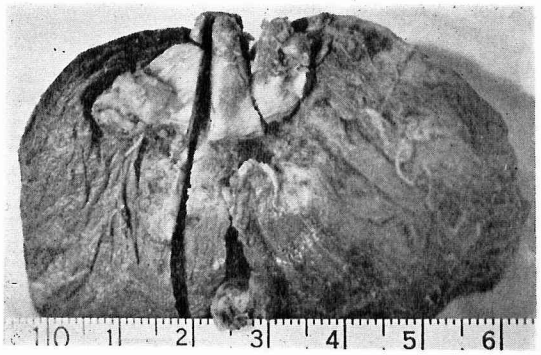

写真 3a. 症例14 右上葉背部肉眼写真：肋膜面の限局性肥厚。

写真 3b. 症例14 同部側面の割面：厚い限局性肋膜肥厚（矢印）と下部の癌腫瘤。

写真　4.　症例14 組織像：40×H．E．肋膜肥厚の部分：リンパ濾胞の形成。単核球性細胞浸潤，炭粉沈着と強い結合織増生。血管増生が著しく，癌浸潤が近接してみられる。

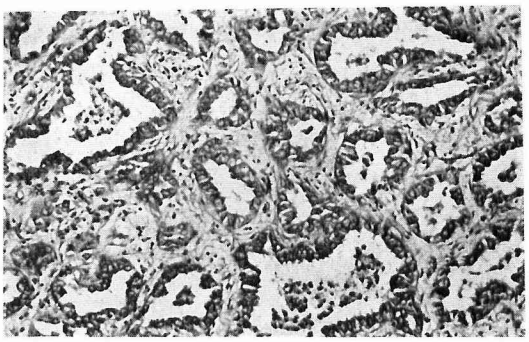

写真　5.　症例14 組織像，200×H．E．間質の結合織肥厚を伴なつた典型的腺癌。

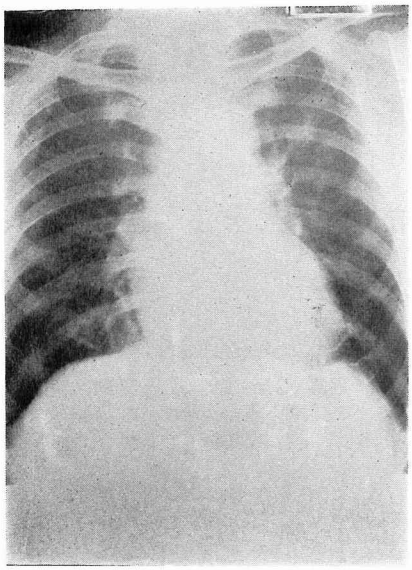

写真　6a．症例17 発見時胸部背腹写真。

写真　6b．症例17 同正面断層写真。

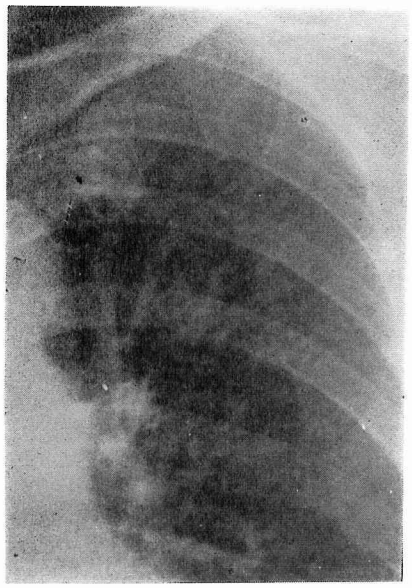

写真 7. 症例17 発見より遡つて2年前の胸部背腹写真：瘢痕部

写真 8. 症例17 肋膜表面の肉眼像（一部割面を示す）：肋膜は中心部に浅い陥凹と周囲より放射状のまきこみがみられる（矢印）。

写真 9. 症例17 組織像40×H. E. 瘢痕部の一部，硝子様結合織と炭粉沈着がみられ，一部に癌浸潤を認める。

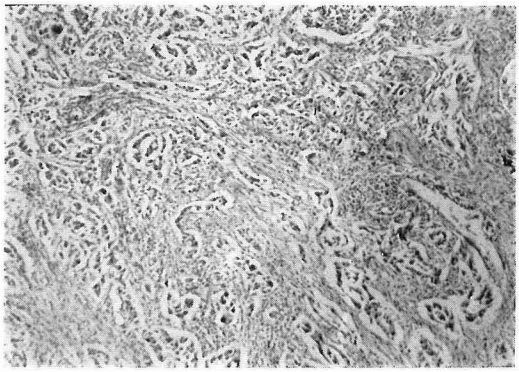

写真 10. 症例17 組織像：100×H. E. 腺癌組織

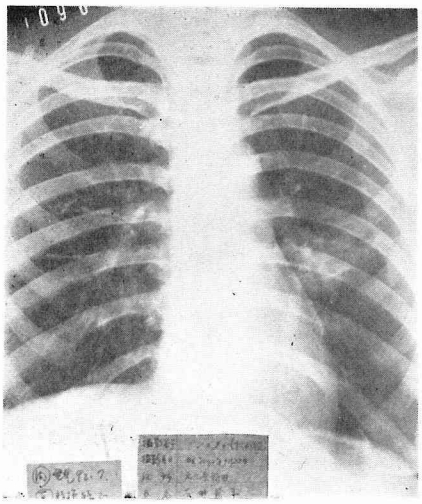

写真 11.　症例11 発見時胸部背腹写真：腫瘍陰影と反対側（右）の小石灰化影。

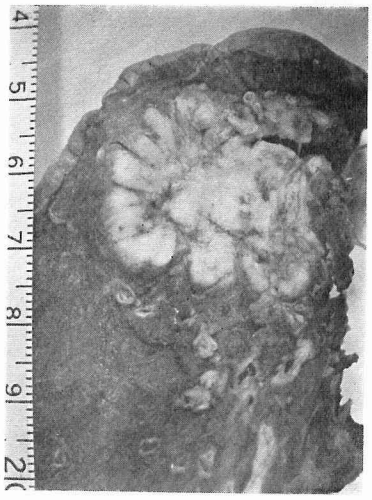

写真 12.　症例11 肉眼写真：左下葉后上部の癌腫瘤（背部よりみる）。周囲に Notch sign が明瞭であるが，それに接した肺実質に無気肺，出血またはうつ血の像がよくうかがわれる。

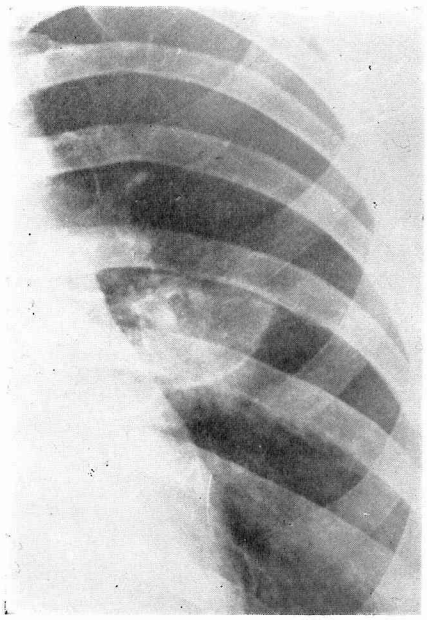

写真 13.　症例11 左肺門部の拡大写真：陰影内小石灰化斑。

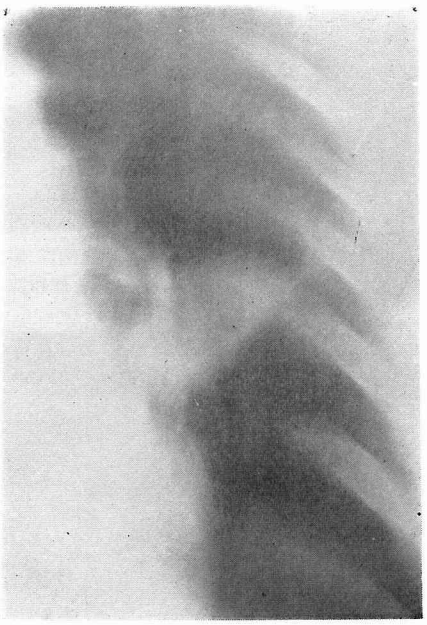

写真 14.　症例11 同断層写真。

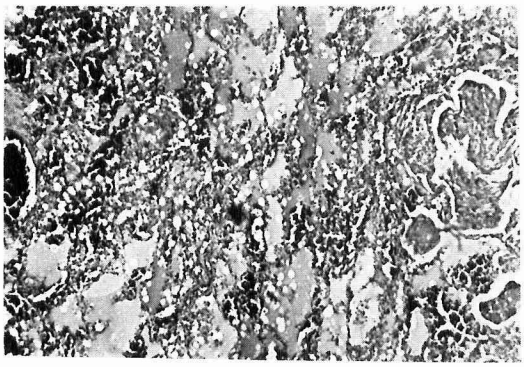

写真 15. 症例11 組織像：40× H. E. 肺胞内癌浸潤（腺癌）とその周囲に出血，滲出の所見がみられる。

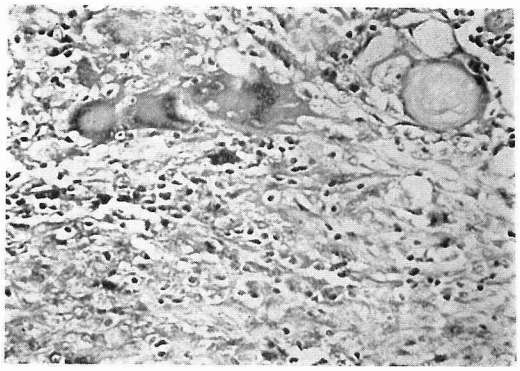

写真 16. 症例11 組織像：200× H. E. 腫瘍組織に接してみられる石灰化小体を含む結核性結節，Langhans 型巨細胞がみられる。

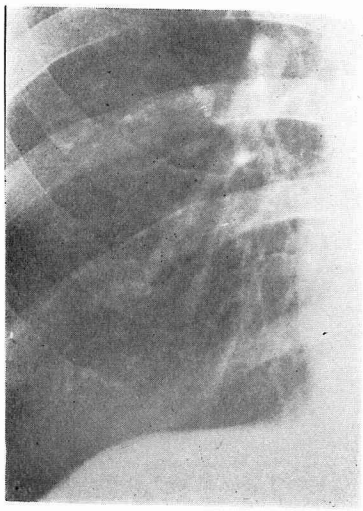

写真 17. 症例8 発見より遡つて4年前の胸部背腹写真

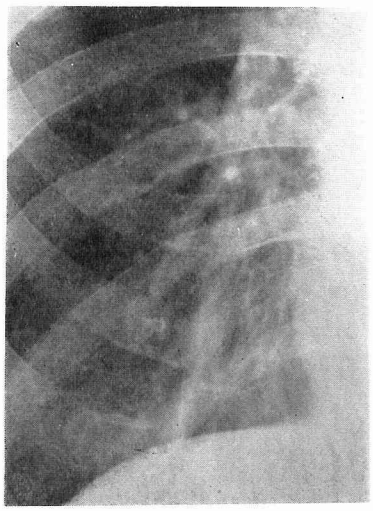

写真 18. 症例8 発見時の胸部背腹写真

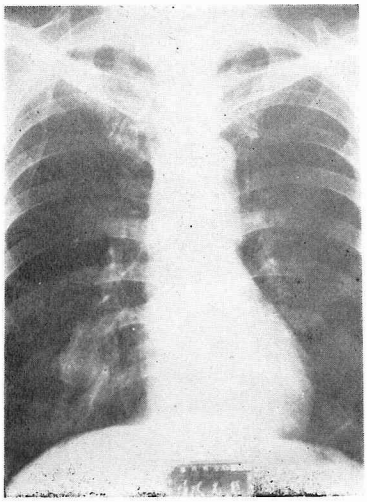

写真 19. 症例8 入院時（発見後1年7ケ月）の胸部背腹写真

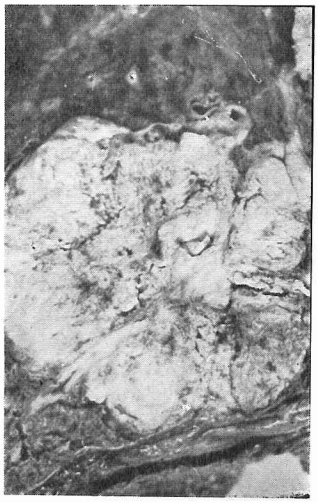

写真 20. 症例8 剖検時肉眼写真：右下葉の癌腫瘍割面

写真 21.　症例8　瘢痕組織：約12倍拡大，H．E．硝子様結合織と炭粉沈着の周囲を陳旧性結合織がとりまき一部に癌浸潤を認める。

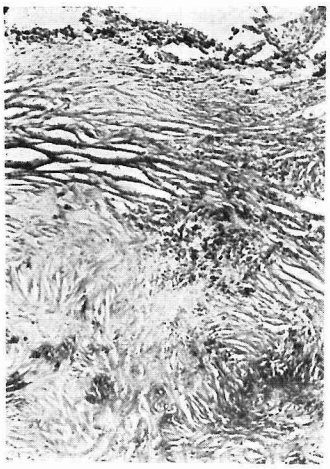

写真 22.　症例8　同上拡大像 100×H．E．

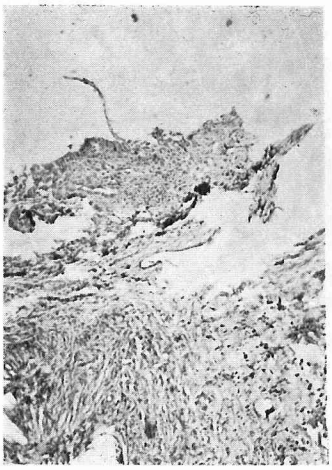

写真 23.　症例8　扁平上皮癌の組織像40×H．E．

集検みおとし例の間接フイルムの経時的変化写真（24～27）

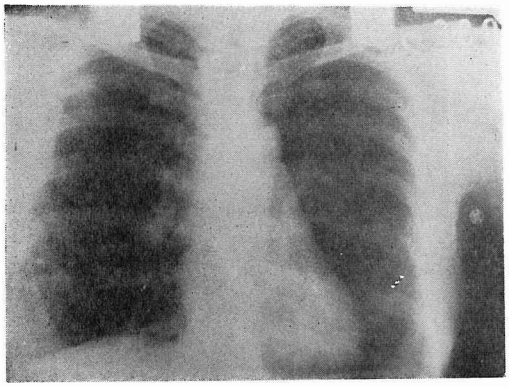

写真 24a．　右上肺野の淡い陰影。

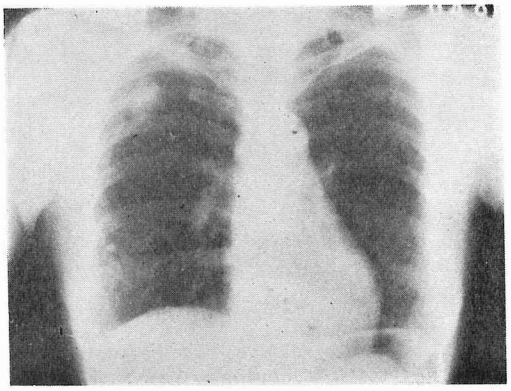

写真 24b．　一年后同陰影の増大と濃度の増強。

写真 25a．　左下肺野の陰影。

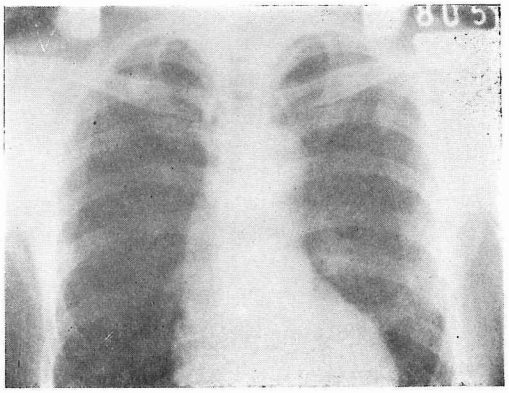

写真 25b．　一年后同陰影の濃度の増強。

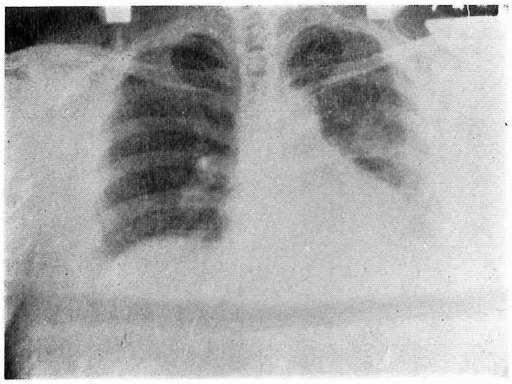

写真 26 a.　左中肺野の陰影。

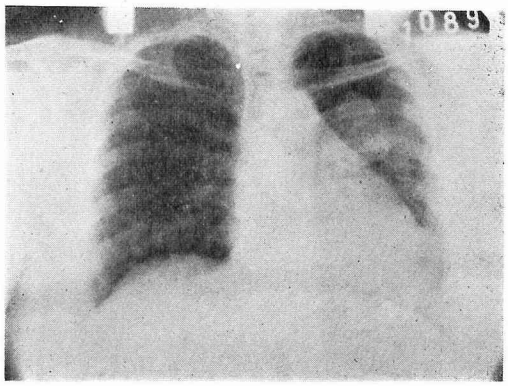

写真 26 b.　一年後同陰影の増大。

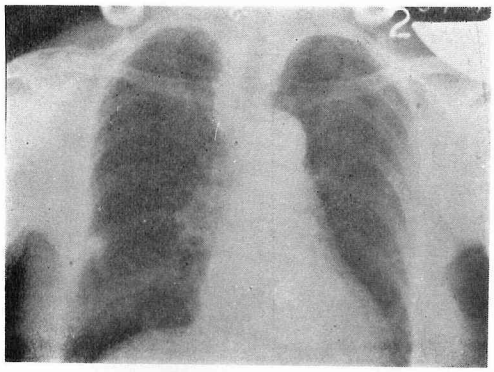

写真 27 a.　右下肺野の無気肺による陰影。

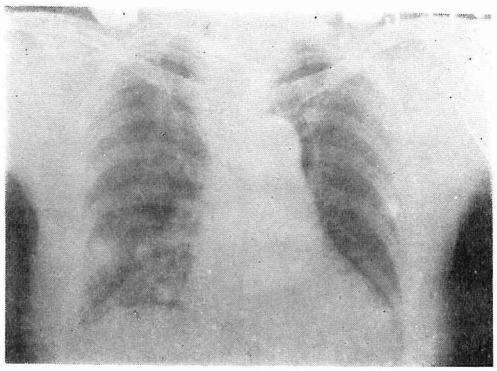

写真 27 b.　一年后同部の腫瘤陰影。

肺癌と鑑別困難であった症例（写真28～33）

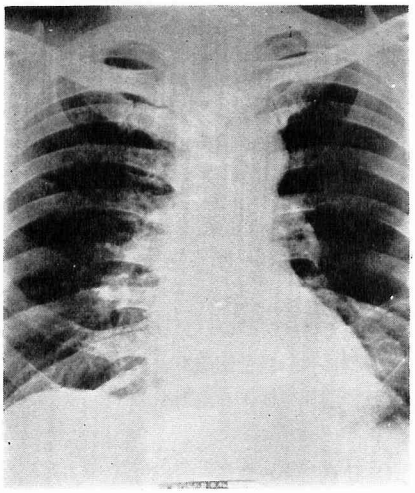

写真 28.　症例18　左下肺野の結核腫陰影。

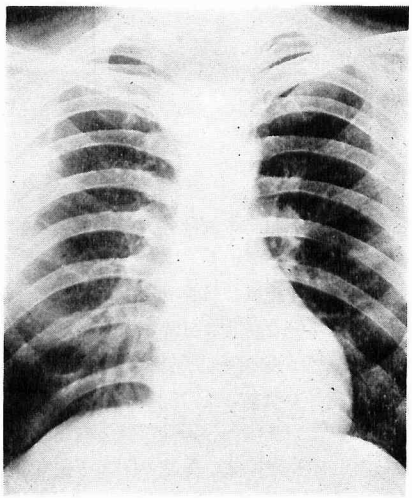

写真 29.　症例19　右上肺野の結核腫陰影。

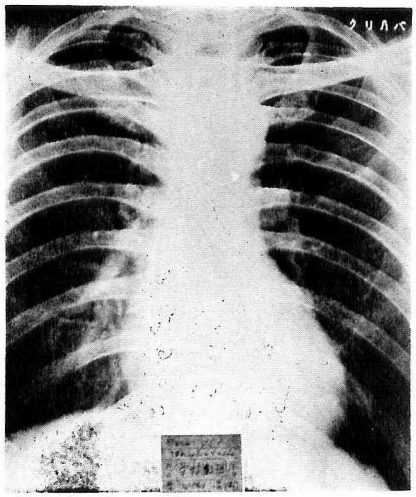


写真 30. 症例20　左上肺野の淡い陰影は結核＋肋膜肥厚。

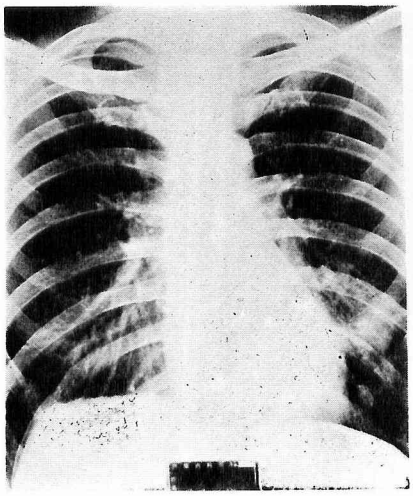

写真 31. 症例21　左下肺野の肺膿瘍による陰影。

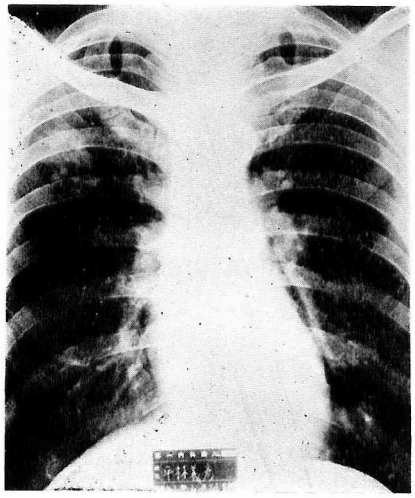

写真 32. 症例22　右上中肺野の陰影は結核によるもの。

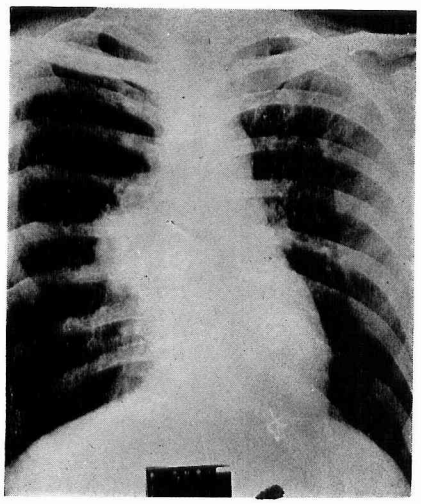

写真 33. 症例23　右 $S_6$ にあつた平滑筋腫による陰影。

は術后経過年数不明，２例は各々術后１年３ケ月及び１年８ケ月で死亡していた。

11）気管支鏡及び気管支造影所見

17例全例に気管支鏡及び気管支造影が施行された。硬性気管支鏡で肺癌の陽性所見を認めたものは無く，肺癌疑い所見が１例あった。16例は陰性所見であった。

気管支造影は12例に肺癌陽性所見とみなしうる鋭利な閉塞中断，不整な閉塞，先細り閉塞や狭窄等[36)37)]を認めた。

12）細胞診及び組織診断

透視下ブラッシュ細胞診を施行した10例のうち異型細胞（Papanicolaou Ⅳ°～Ⅴ°）を認めたのは６例であった。

気管支鏡下スメアでは，気管支鏡で肺癌疑い所見のあった１例にのみ異型細胞を認めた。

胸水及び肋膜生検より診断し得たものが３例あった。

リンパ節より癌転移を証明し得たものは２例であった。

手術を施行した７例のうち２例は，術前に喀痰やブ

ラッシュ細胞診で異型細胞を証明し得なかった。

ブラッシュ細胞診，リンパ節生検，胸水による細胞診，並びに肋膜生検，手術，剖検による組織診断では，腺癌10例，扁平上皮癌6例，不明1例であった。

13）組織学的検索を行なった症例の検討

症例14は腫瘍陰影は右上葉後方にあり，側面断層で腫瘍の辺縁が後方では不鮮明で胸壁の方向に延びていた。又上中葉間肋膜影が腫瘍により後下方へ圧排されていた（写真1，2）。この症例の手術所見は，腫瘍は右上葉 $S_2$ に位置し，後方で壁側肋膜と固く癒着していた。腫瘍は大きさ35×32×25㎜で，この腫瘍の外側に28×15×6㎜の厚い帯状の結合織性のくさび型の肥厚が臓側肋膜より突出してみられ，肋間筋を付着して剖がれた。灰白色に硬く，脂肪組織，炭粉沈着，腫瘍と結合織性肥厚，それに続いて肺実質に腫瘍が見られた（写真3a. b.）。割面で腫瘍は肺を圧迫性に増殖していた。組織学的には硝子化または索状構造を含む結合織性の部にリンパ球浸潤，血管増生などを認め（写真4），その直下に腺癌組織を認めた（写真5）。組織所見をX線所見と対比すれば，上中葉間肋膜の圧排像も，後方との境の不鮮明さも，よくその実体を反映していたものとうなづける。

症例17はX線上21㎜×30㎜の楕円形の淡い陰影が左上肺野第Ⅱ肋骨前端の位置に認められ，腫瘤影の上方から中心に向って楔型に均等な陰影が重なっている（写真6a. b）。側面像で前胸壁に接しており，楔型の頂が腫瘍内方に向っていた。これより2年前に遡ってX線像をみると腫瘤影の位置に索状影とこの末梢部に蜂窩状影を認め，こゝに瘢痕の存在が推定された（写真7）。手術により摘出された左上葉の所見は $S_3$ 肋膜直下に腫瘍があり，この中心が陥凹していて索状に硬い瘢痕があった（写真8）。腫瘍の部を覆う肋膜は周囲からこの瘢痕に向って放射状にまき込まれた様にひきつれていた。割面では瘢痕部に限局してつよい炭粉沈着がみられ，その深部に癌腫瘤が見られる。組織学的には肋膜表面から深部に続く厚い硝子様結合識と，その周囲にリンパ濾胞様組織と炭粉沈着が見られ（写真9），更にその外側には肺癌組織が結合織中を浸潤している。一部の周辺部には，形質球を含むリンパ球浸潤と類上皮細胞を思わせる病巣が見られるが，結核結節と断定出来る所見はない。

腫瘍の組織型は一部低分化性を含む腺癌で（写真10），発育は大部分は強い線維化を伴う連続性のもので，一部にリンパ管内侵入と，腫瘍尖端部の肺胞内進展の像が見られる。癌は内方へ向って進行したと考えられる。瘢痕部より3㎝ほど離れた部位の直径2.5㎜の細気管支上皮に一部扁平上皮化生が見られた。

症例14は発見に先だつX線フィルムを検索し得なかったので，この肋膜瘢痕が腫瘍発見以前に存在していたかどうかをX線的に検討出来なかったが，症例17は2年前のX線像に瘢痕を推定出来る所見を認めた。この二つの症例では，肋膜直下の腫瘍とこの部の限局性瘢痕とが相接しており，両者の間に何らかの関連がうかがわれた。

症例11は左下葉 $S_6$ に腫瘍があり，左下葉切除したが腫瘍の大きさは34×28×46㎜で，その割面をみれば，典型的な多心性，拡張型の発育を示して，辺縁は深くくびれ込んで分葉状に見えるので（写真12），X線上いわゆる notch sign がもっと明瞭に出ても良いように考えるが（写真11，13，14）この帯黄灰色の腫瘍の辺縁を帯状にとりまく褐色調の部分があり，この部を顕微鏡的に見ると，肺胞内が出血或いは滲出液で満たされ又は無気肺となっており（写真15），これが腫瘍組織と周囲の健常肺組織の間に介在しているためX線上辺縁がボケて見え，又 notch sign も出にくかったものと考えられた。又この症例はX線上腫瘍陰影の中心に近く小石灰化巣を思わせる濃い点状影が散在しており（写真13），組織学的にも線維化を伴う明らかな結核結節と共に，多数の小石灰化巣が認められた（写真16）。即ち結核瘢痕と腫瘍組織が相接して見られた点は，腫瘍の発生を考える上で興味深い所見であった。この症例はX線上反対側に石灰化巣及び肋膜胼胝を認め，発見後2ケ月間結核治療を受けた。組織学的には腺癌であった。

症例8は発見時より retrospective にX線写真を見ていくと，右下野に巾3㎜，長さ20㎜の索状影が周囲の肺紋理に比べて濃く目だっており，その中心部から小腫瘍影が漸次増大して来ている。（写真17，18，19）。腫瘤影の増大に伴い索状影が横隔膜面に達する迄追跡出来る。この例の剖検所見は右 $S_{7\sim9}$ に小児手拳大球状の灰白色腫瘍があり（写真20），気管支腔はその腫瘤上端で閉塞していた。組織学的には扁平上皮癌で中心部は広汎な壊死を伴い，周辺は肺胞内の浸潤性増殖を示していた（写真22，23）。この癌組織に接して，下葉下部肋膜の近傍に4×3.5㎜の小円形の瘢痕組織を認めた。中心部は硝子様または索状構造を示し細胞成分に乏しく極めて陳旧性の瘢痕と考えられる。周辺部に炭粉沈着が見られ，一部で索状の瘢痕部に癌浸潤が見られる（写真21）。

Ⅱ）鑑別困難な例の検討

表2に示した6例はいづれも気管支鏡，気管支造影，細胞診等からは肺癌として有力な所見は得られ

ず，X線所見では鑑別診断が困難な症例であった。

即ちNo. 18は周辺に撒布巣があり，結核腫として5ケ月間抗結核剤を投与したが，陰影が縮小しないので肺癌の疑いを強め，No. 19は2年前のX線像は異常ない点と notcn sign を重視し，肺癌を疑い手術した。結果は両例とも結核腫であった（写真28，29）。No. 20は極く小さく淡い影の性状が早期癌を思わせ，この陰影の周辺の血管影が直線化し，この辺の肺野が反対側に比べて明かるく，肋膜肥厚を思わせる陰影も存在し，以前に肺浸潤を罹患したと思わせる所見もそろっており，且又 retrospective には3年前からの集検フィルムに，ほとんど同じ性状の陰影をみとめるので，肋膜胼胝或いは結核腫との鑑別が困難であったが，前方に位置した陰影である点を重視して肺癌の疑いもあるため手術した。結果は肺表面の結核病巣と肋膜肥厚であった（写真30）。

No. 22は集検で発見され，約6ケ月間未治療で観察していた医師より，浸潤影が急に増大して来たので肺癌を疑われて送られて来た。陰影は濃淡があり，断層写真で境界がボケ，周辺肺野に撒布影が認められ，X線上肺結核としての所見が強いので，1ケ月間 SM，PAS，INAH 三者併用療法を施行したところ，著明に反応し，以後結核治療で経過順調である（写真32）。

これら4例の結核性病変のX線像では，問題になった陰影の周辺の肺野に撒布影があったものが3例あって，孤立性陰影は少なかった点が注目される。

No. 21は臨床症状より始め肺膿瘍を疑い，化学療法を3ケ月間施行したが，血痰も現れ，X線像で陰影は増大し辺縁の notch sign を思わせる性状が現われたので，肺癌疑いで手術した。結果は肺膿瘍であった（写真31）。No. 23は発見時4ケ月間結核治療を施行された後，血痰が現われ送られて来た。臨床症状より肺膿瘍として化学療法を4ケ月施行したが，X線上陰影の大きさは変らず，偏在性の空洞を認め，一部放射状影を示すため，肺癌を疑い手術した結果，平滑筋腫であった。この例のX線像は腫瘍陰影の辺縁が一部で極めて鋭利に境されていた点が，肺癌例と異っており注目すべき所見であった。X線上放射状影を示したのは，手術に際して周辺との癒着が非常に強固で，摘出不能であった点と考え合わせ，癒着による陰影と思われた（写真23）。

## 考　案

昭和34年から昭和44年までの11年間に戸塚内科に入院した肺癌患者は113例（男78，女35）で，これに先だつ10年間即ち昭和24年から昭和33年までの51例と比較すれば約2倍に増加している。その年令構成は60才代が最多で47例，次いで50才代が34例で50才から69才迄が全例の72%を占めている。しかるにその治療成績をみると肺癌と診断し，手術可能であった症例は昭和24年から昭和33年までが3例で全肺癌例の5.9%にあたり，昭和34年から昭和44年までが6例で5.3%となり，肺癌患者総数が2倍の増加を示しているにも拘らず，手術例の比率は大差ない。即ち肺癌の疑いを持たれて精密検査に送られてくる症例は年々増えているが，手術可能な時期に診断され得るものがまだまだ少ない現状である。

肺癌の早期診断とは，小型肺癌の状態で診断を確定することと言うのが多くの支持を受けている[1]。しからば小型肺癌とは直径何mmまでをさすのかについては未だ定見はないが，最近では腫瘍の大きさは2cm以下のものを小型肺癌と定義している[2]。しかし大きさが2cm以下の症例のうち根治手術が可能だったものは37%に過ぎないと言う成績[3]もあり，肺癌の根治を目標にするならば早期癌即ち小さな癌という漠然とした考え方を固執していては駄目で，癌の発生部位，組織型または病期の因子を考慮する他に癌発生の初期のものの診断に対する努力が払われねばならない[4]。

113例の症例中X線像より分類すれば，肺野型53例（46.9%），肺門型48例（42.5%）と肺野型がわづかに多い。又この間の手術例6例はX線像がいづれも肺野型肺癌である。即ち現状では肺野型の方が肺門型よりも早期に診断されているといえる。著者が検索した手術例6例を含む肺野型小型肺癌例についての検討では性別に男女差を認めず，年令構成は60代が最多で50代と70代がこれに次ぎ，検査期間の全肺癌例の年令構成と同じ傾向を示している。喫煙習慣との関係では約半数例にあたる女9例が全例喫煙習慣が無かったことが注目される。

自覚症状については，発見時に自覚症状を訴えたものは10例あり，全く無自覚であったものが7例ある。自覚症状の中では咳，発熱が半数例以上に認められたが，血痰は3例，胸痛4例と意外に少ない印象を受けた。若崎[5]は110例の小型肺癌中45.4%は発見時自覚症状を有していた点を指摘し，肺癌の初期症状についての啓蒙が肺癌の早期診断のために大切であると主張している。

小型肺癌の発見動機について最近は集団検診の発見率が高い[5][6]とするものもあり，逆に自発受診の方が高率であった[7]とするものもあるが，著者が検討した症例では，集検により発見されたものが9例，自発的に受診し発見されたものが8例である。集検により発

見された9例のうちすでに自覚症状を有していたものは2例で，他の7例は無症状例であった。

最近では2cm以下或いは1cm以下という様な小型肺癌のX線像に関する報告も見られるようになった[2)6)8)9)10)34)]。我々の症例を検討してみた結果では，肺野型の小型肺癌のX線像の特徴としてよいと思われるのは[1)]，孤立性陰影であることで，周辺に撒布影を認めたものが1例も無かったことは塩沢[10)]，杉山[11)]等の成績とよく一致し，肺野に現われた孤立性陰影には先ず癌の疑いを持ってみるべきことを銘記したい。塩沢[10)]，杉山[11)]等は小型肺癌のX線像を，しばしば鑑別の困難な結核腫のそれと比較して，辺縁のボケ（不鮮明）は結核腫に少なく肺癌に高頻度でしかも小さいものほどその傾向が強いことを報告している。我々の症例では2cm以下例が少なかったが，それでも背腹写真で陰影の辺縁の性状がボケているものが多かった。

下里[35)]は小型肺癌のX線像と病理形態を比較検討しているが，陰影の濃淡及び辺縁の性状は腫瘍の含気性の程度によるところが大きいとして，腺癌では陰影は濃いわりに辺縁がボケていることが多く，これは中心部は含気性の少ない癌組織からなり，辺縁では腺管を形成し間質の少ない癌組織の小突起や肺胞中隔を間質とした増殖でかなり含気性であるという。一方扁平上皮癌や大細胞癌などは充実性にほゞ球型に増殖するものでは結核腫との鑑別が困難であり，1cm以下の肺内瘢痕が腺癌と類似のX線像を示した例も報告している。

我々の症例で陰影の辺縁にボケ像を示した例は腺癌10例中9例，扁平上皮癌6例全例であった。断層写真ではこれらの辺縁は鮮明に見え，且 notch sign もはっきりしていた。従来X線像の上で notch sign や癌放射などは肺癌に特有な所見として診断上有力な手がかりとされた。しかし肺癌との鑑別の上で最も問題になる肺結核の場合にもこれらの所見が認められる点[10)12)30)]や，又従来これらの所見が問題にされたのは比較的大きな肺癌についてゞあったので，はたして notch sign や癌放射と云った所見が小型肺癌の診断にもそのまゝ使えるかどうかゞ問題である。

坪井[9)]は腫瘍陰影1cm位の肺癌では，これらの所見があまり明瞭でなく，この程度の早期肺癌の陰影に関しては新しいX線学的基準が必要としている。杉山[6)]も10mm以下では辺縁の性状は特徴的でなく，微細癌放射や辺縁不規則は15mm位で認められるが，はっきりするのは20mm以上のものとしている。塩沢[10)]は notch sign，放射影の頻度は2cm以下の肺癌と結核腫の間に差がないとしている。杉山[11)]は病理所見とX線像を対比し，癌に特有な組織の実態で他の疾患には存在せず，しかも小型癌の時期にX線陰影に現われるものは癌巣の簇出であり，これがX線上微細な Ausläufer として認められゝばかなり重大な鑑別の要点になるとし，又 solid type の癌では glandular type に比べて，小型肺癌の時期に小さい八っ頭像がX線像に現われ易いとしている。

症例14では上中葉間肋膜影が腫瘍により後下方へ圧排されていたが結核腫が葉間肋膜に近く存在するときは，毛髪像を多少とも索引する[33)]ので両者の鑑別に役立つ。

我国の肺癌は肺の末梢部に発生する腺癌がかなり多いので，肺癌の組織発生を検討する場合には瘢痕癌が重視され多くの報告がある[13)14)15)16)17)19)20)21)]。

肺の瘢痕癌を系統的に研究したのは Rössle 一門と言われ[16)18)22)]，その概念は次のようなものである。「肺の瘢痕癌とは，硝子化や炭粉沈着がみられるような陳旧性瘢痕組織に関連して発生した悪性腫瘍であって，そのほとんどが肺肋膜下に存在し，その部分の肺肋膜は多くの場合瘢痕性に収縮して陥凹している。中心部の瘢痕組織内にはしばしば上皮細胞が異型増殖をきたした肺胞腔が残存しており，また cholesterin 結晶が見出される」。

影山[15)]は瘢痕癌を実証出来るのは極く初期の微少癌の場合に限り可能なことと述べ，北川[18)]は古い瘢痕組織の他に，その周辺部に非癌性上皮増殖がみられることが，厳密に瘢痕癌であると判定する条件であると言う。

影山[15)]は瘢痕癌の肋膜反応を陥凹型と肥厚型に分類している。陥凹型とは肺癌直上部の肺肋膜が肺実質内に陥凹しているもので，瘢痕が肺肋膜直下で肋膜よりやゝ離れた肺実質内に位置し，こゝに肺癌が発生した場合に見られるもので病巣部を頂点とし，それより末梢部の肺組織が含気性を失い，線維化して収縮する結果である。

肥厚型とは肺肋膜そのものかこれにごく接した瘢痕から発癌した場合に見られ，肺肋膜の限局性肥厚だけが見られる。

我々が手術例剖検例で組織学的検索を行なった症例のうち，No. 8，11，14，17は臨床的にも病理学的にも瘢痕と肺癌の関連性を示唆するものと考える。症例No. 17は影山の言う陥凹型，症例No. 14は肥厚型に似た所見を呈していた。

瘢痕の成因は欧米の報告では結核性瘢痕が多いとされているようであるが[18)22)]，我国の報告例ではそれほど多くないようで[19)20)21)]，清水[13)]，岡田[14)]等は成因不

明の瘢痕によるものが圧倒的に多かったと報告している。我々が検討した肋膜直下の瘢痕と癌がかなり密接に関係していると思われる症例でも，その瘢痕組織内に明らかな結核結節を認めたものはなかった。

瘢痕癌は香月，山口[16]等の指摘するようにX線像で肺野に腫瘤影を認める以前に，その部にしばしば肺の萎縮所見を認めうるものであって，初期の病巣は浸潤型をとるものも多いと言う。従ってこの様な肺の萎縮所見に注目して，集検や定期検診などのX線読影を行おうとする態度が肺癌の早期診断を一歩進めるものとなるであろう。瘢痕癌が全肺癌例の10～30％を占めるといゝ，又周辺癌の30～50％を占める[14)16)]ともいうのであるから，こういう読影態度は決して無駄では無かろう。我々の経験例でX線像に肋膜影の関与したものが多い点と考え合わせて，今後のX線診断に際して，癌病巣そのものによるX線像の解析と共に瘢痕影の解析も心掛けるべきと考える。

肺癌例17例中陰影発見時直ちに肺癌を疑われ精査をすゝめられたものは8例で全体の47％にあたり，結核と診断されて治療されたものが同じく8例ある。諸家の報告でも誤診例や鑑別困難例は結核が最多で[20)31)]，肺野型小型肺癌と結核腫との鑑別は重要な問題である。8例のうち3例は陰影と同側或いは反対側にあった石灰化像や肋膜肥厚のような陳旧性結核病巣の存在が結核と診断させる根拠になっていたと思われるが，問題になった異常陰影の周辺は3例とも全くきれいで，撮布影を認めることは出来ず，孤立性陰影であることに注目すべきであろう。

肺膿瘍と診断された一例（No. 13）は自発受診例で，発見時空洞を有していた。化学療法1ヶ月后陰影の増大を認めて紹介されて来た。この例のX線像は右中肺野に30×35㎜の異常陰影を認め，その中心部に直径25㎜の空洞を認め，内腔はやゝ不規則で気液界面を認めなかった。気管支造影では $B_{10}$ に鋭利な閉塞像を認め，ブラッシュ細胞診で角化扁平上皮癌と診断し得た。

肺癌の空洞化の傾向は諸家の報告でX線像上5％前后に認められ，中でも扁平上皮癌は他の肺癌に比べ，空洞を形成する頻度が高いと言われている[23)]。癌性空洞のX線像は透亮は偏在性で，壁の厚さが不均等で内面不規則であり，気液界面を認めることもあると言われる[24)32)34)]。Goldmeyer[25)]は retrospektive に見て，20㎜以下の銭型陰影の時期に偏在性空洞を有しており，腫瘍の増大した時期には透亮の消失した角化扁平上皮癌例を報告している。

服部等[26)]は角化扁平上皮癌は中心部が壊死に陥ることが多く，剥離細胞もこゝから剥離しやすく，バラバラの単個細胞として塗抹標本中に見られることが多いと述べている。

肺野型肺癌はその位置的関係から自覚症の発現が遅く，そのために早期発見が困難と言われるが最近は集団検診も普及しているようで，これにより発見される頻度が高い[27)28)]。我々の例でも肺癌疑いで精査を始めた23例のうち13例は集団検診で発見されている。これらはほとんど1年間隔の集検を受けており，20㎜以下或いは30㎜以下と比較的小型で発見されたものが多かった。1年前に集検を受けていて31㎜以上で発見されたものは1例だけであった。

更に集検フィルムを retrospective に追求して異常所見を認め得たものについて，異常と認め得た時点は，最短1年前であり，癌例8例中5例と一番多かった。

手術例6例のうち集検による発見例は4例で，集検の方が自発受診例より早期に診断されていると言えよう。しかし集検例のうち肺癌5例は発見後精密検査なしに安易に結核治療がなされており，集検から肺癌疑診まで平均4.8ヶ月を要していた点など，集検後の処置に問題があると言えよう。この点に関しては鈴木[27)]も集検から入院まで平均5.9ヶ月を要している点を指摘し，岩崎[5)]は確診の遅れのために2㎝以下で発見された小型肺癌の56％は確診時もはや早期癌でなくなっていることを示している。発見時の大きさの小さいものほど確診までに費す時間が長いようで，安易な経過観察的な態度が戒められる。我々の所へ精査のため送られた集検例はすべて従来の結核検診を主体にした住民検診で発見されたものであるが，鈴木[27)]はこの点についても検診法の能率化を提唱している。即ち検診対象が40才以上群では肺癌発見率は1000対0.204であり，39才以下群では1000対0.05という成績から，40才以上を対象にした肺癌検診をすすめているが今後の方向としてはそうあるべきと考える。又 retrospektive に集検フィルムを読影した結果，これが診断に大きな手がかりを与えることを知り得たので，集検受診者各個人につき必要に応じて，経年的読影がすみやかに出来るような体制も必要と考える。しかし現状でも読影者が肺癌を充分意識して読影にあたり，且発見後の処置にもこの点を銘記すれば，1年間隔の集検でも早期診断の率は上昇する余地を残していると考える。

肺癌との鑑別が困難であった症例をふり返ってみると細胞診陰性など確診のない時に，X線像の読影に大きな比重がかゝってくるが，頻度の多い結核腫との鑑別に結核腫では背腹写真で辺縁が鮮明に出ることが多

く陰影の周辺の撒布影の合併頻度が高いことなどは有用な所見と言えよう。

## 結　語

昭和34年から昭和44年までの11年間に戸塚内科に入院した肺癌例113例中，肺野型小型肺癌17例及びこれと鑑別困難であった結核腫など6例について，一部組織学的検索を加え，臨床的，X線学的に検討を行い，早期診断の向上に資せんとした。

1．肺野型小型肺癌例に性差を認めず，60才代が最も多く，50才代，70才代がこれに次ぎ，年令構成は検査期間内の全肺癌例のそれと同じ傾向を示した。男8例は全例喫煙歴を有し，女9例は喫煙習慣を全く認めなかった。咳，血痰，胸痛，発熱などの自覚症状は10例に認め，7例は全く無自覚であった。

2．発見の動機は集検9例，自発的受診8例で，集検例中2例は自覚症状を有し，他は無自覚であった。

3．X線上陰影の位置は左右差なく，前方5例，后方11例，前后の位置関係不明1例であり，后方にも多く見られたことは結核との鑑別に留意が必要である。X線上陰影の性状は普通背腹写真では全例が淡く，辺縁のボケ像は17例中15例（88%）にみられ，断層写真でその辺縁が鮮明であるものが13例で，所謂 notch sign や凹凸を示すものが13例（76%）に認められた。異常陰影の周辺に撒布影を認めたものはなく，全例が肺野に孤立性に存在した。

4．陰影の周辺で肋膜肥厚，まくれこみ，圧排像または索状影など肋膜影の関与が多く見られた。これらの一部の例では瘢痕癌の可能性が考えられる。今后肺野型早期肺癌のX線診断にあたり肋膜影の関与の頻度の多いことに留意し，癌病巣と共に瘢痕影の解析にも心掛けるべきと考える。

5．肺癌例を retrospective に集検用間接X線フィルムで検討の結果，異常影として発見されるためには肋骨影との重なり，陰影の淡さ，肺門影に接する場合などに特に注意を払う必要があり，その大きさについては，注意深い読影では直径1㎜に満たぬものまで確認されうる。その他周辺のボケ像，経過による陰影の増大，濃厚化がみられた。集検例中小さくて発見されたもの程確認までに時間がかかる傾向がみられた。今后肺癌の確診に至る時間の短縮をはかる努力が大切である。

6．鑑別困難例で，疾患の確診にはレ線像の読影が重要で，結核腫では陰影周辺の撒布影の合併が高頻度にみられた。また結核腫と誤診された肺癌例の一部は陰影と同側または反対側に古い結核陰影を認めた例であった。

稿を終るに臨み，懇篤なる御指導御校閲を賜りました恩師戸塚忠政教授に深く感謝の意を表すると共に，種々御教示御助言を頂いた草間昌三助教授，望月一郎講師に感謝いたします。

尚，本研究に用いた剖検材料を快く御供与下さった本学病理学教室に感謝いたします。

## 文　献

1) 塩沢正俊：日本医事新報，No. 2347：22，1969.
2) 楢林和之：癌の臨床，15：97，1966.
3) 香月秀雄：日本臨床外科医学会雑誌，27：161，1966.
4) 本間日臣：内科，18：479，1966.
5) 岩崎龍郎：癌の臨床，15：112，1969.
6) 杉山浩太郎：癌の臨床，15：134，1969.
7) 於保健吉：癌の臨床，15：127，1969.
8) 香月秀雄：日本胸部臨床，24：321，1965.
9) 坪井栄孝：日本胸部臨床，24：28，1965.
10) 塩沢正俊：癌の臨床，15：146，1969.
11) 杉山浩太郎：癌の臨床，15：134，1969.
12) 奈良圭司：日本胸部外科学会雑誌，17：120，1969.
13) 清水興一，後藤政治，影山圭三：胸部疾患，8：96，1964.
14) 岡田慶夫，池田貞雄，北野司久，源河圭一郎，山本博昭，佐藤新太郎：日本胸部臨床，26：39，1967.
15) 影山圭三：日本臨牀，24：395，1966.
16) 山口豊：日本胸部外科学会雑誌，15：102，1967.
17) 北川正信：癌22回総会誌，12，1963.
18) Fasske, E. und Windheim, K.: Dtsch. Med. Wschr., 90：1819, 1965.
19) 浅越嘉威，渡部道郎：日本胸部臨床，24：703，1965.
20) 東海林文一郎，星合雅子：医療，19：59，1965.
21) 河合直次，香月秀雄：日本臨床結核，16：13，1957.
22) Heinicke, G: Dtsch. Gesundh.-Wes. 21：289, 1966.
23) 本間日臣：日本臨床結核，18：10，1959.
24) Rigler, L. G.: J. Amer. med. Ass. 195：655, 1966.
25) Goldmeyer E.: Dis. Chest, 41：638, 1962.
26) 服部正次，松田実，杉山直：肺癌の早期診断 P82，成人病予防協会，1965
27) 鈴木千賀志，金淵一郎，橋本邦久，押部光正，針生健吉，伴場次郎：内科，19：828，1967.

28) Baudrexl, A. L.: Z. Tuberk, 129: 107, 1968.
29) 永田澄夫：日本胸部外科学会雑誌，14：1061，1966.
30) 楢林和之，松本市平，大塚良一，日吉幸雄，林新樹，釜江玄司：胸部疾患，8：612，1964.
31) 早田義博，小崎正己，萩原勁，林源信，永田澄夫，篠田章，船津秀夫，北条太久鷲，熊倉稔：日本胸部臨床，24：329，1965.
32) 立石武：北関東医学，16：143，1966.
33) 楢林和之，林新樹：日本臨床，24：439，1966.
34) 立入弘，大谷迪夫：癌の臨床，15：138，1969.
35) 下里幸雄：癌の臨床，15：108，1969.
36) 池田茂人，坪井栄孝，鈴木明，十林賢児，松江寛人，柳内登：日本臨床，24：454，1966.
37) 楢林和之，林新樹，神幹雄，日吉幸雄，池田茂人：診断と治療，41：422，1966.

(昭和45年1月1日 受付)