信州医誌，25(4)：367～373，1977

原　著

乳癌と他臓器悪性腫瘍の合併例に関する経験と考察

杠　英樹　小池綏男　降旗力男
信州大学医学部第二外科学教室

BREAST CANCER ASSOCIATED WITH MALIGNANT TUMOR OF OTHER ORGANS

Hideki YUZURIHA, Yasuo KOIKE and Rikio FURIHATA
Department of Surgery, Faculty of Medicine,
Shinshu University
(Director : Prof. R. Furihata)

Key word：重複癌（double cancer）

はじめに

Billrothは，1)重複癌を構成する腫瘍は相互に異なった組織像を呈する。2)各腫瘍は組織発生的に母組織と関連を有する。3)各腫瘍はそれぞれ固有の転移巣を有する。という，かなり厳格な診断基準をもうけて，初めて原発生重複癌症例を報告したが，その後かなり多くの報告がなされている。しかし，その後 Warren & Gates[1]らは Billroth の診断基準は厳格すぎるとして，1)各腫瘍は一定の悪性像を呈する。2)お互いに離れた部位を占める。3)一方が他方の転移でないことを証明すればよいという診断基準をもうけた。これが，現在広く支持されているものである[2]。われわれは今回この Warren & Gates[1]らの診断基準に基づいて，1953年から1975年までの23年間に経験した乳癌と合併した他臓器悪性腫瘍5例について，その臨床経過を報告するとともに，若干の文献的考察を加えた。

症　例

症例 I　西○さ○　59才　女性　主婦

第1癌：子宮体部癌

第2癌：右乳癌（Paget 癌）

家族歴：父方の祖母が胃癌で死亡し，母が胃潰瘍で死亡している以外は特記すべきことはない。

既往歴：50才の時，虫垂切除術を受けた以外特記すべきことはない。

妊娠歴：1回（自然分娩）

月経：48才から閉経

第1癌：子宮体部癌

主訴：不正性器出血

現病歴：1955年8月頃から，時々，少量の不正性器出血があり，当院産婦人科で，子宮びらんの診断を受けた。その後も出血が続くので，1956年5月，東京癌研究会附属病院を受診し，Smear Test の結果は Class V であり，子宮内膜の生検の結果は，腺癌であった。結局，子宮体部癌の診断のもとに，1956年5月18日単純子宮全剔および両側附属器摘除術を受けた。切除子宮の大きさは9.4×4.9×4.0cm であり，重量は1025g であった。病理組織学的所見では，adenocarcinoma, diffuse medullopapillary form であった。術後，表面線量で7200R のレントゲン照射を受けた。

第2癌：右乳癌（Paget 癌）

主訴：右乳頭部の発赤

現病歴：1963年11月末，右乳頭部の発赤に気付いたが放置していた。1964年4月になると，乳頭部の発赤は大きくなり，さらに右乳房の外上4分の1円に発赤と圧痛を伴なった硬結が出現した。某医にて乳腺炎と

して抗生物質の投与を受け，その部の圧痛，発赤は消失したが，硬結と乳頭部の発赤は消失しなかった。5月に入ると，右腋窩リンパ節の腫脹に気付き，当科外来を受診し，リンパ節の試験切除を受け，病理組織学的検索の結果，乳癌のリンパ節転移であったので，根治手術の目的で入院した。

入院時局所々見：右乳頭部は変形し，表面は，発赤，痂皮形成が認められた。また乳頭の右外上部に鶏卵大の圧痛を伴なった硬い腫瘤を触れ，右腋窩部には小指頭大の圧痛を伴なったリンパ節を触知した。病期は，$T_2 N_1 M_0$ で病期Ⅱであった。

手術所見：1964年5月25日，右小胸筋保存乳癌根治手術を施行した。右腋窩および右鎖骨下窩に転移を疑わせるリンパ節を数個認めた。更に6月10日右鎖骨上窩の郭清を追加した。

肉眼所見：腫瘤は鶏卵大で，割面でみると，乳頭部の灰白色の病変は乳腺内の腫瘤につながっていた。

病理組織学的所見：図1の如く，大型で胞体の明るい Paget 細胞が表皮内を進展し，一部では基底膜を破った癌細胞の浸潤が乳腺内に入り込んで腫瘤を形成していた。腋窩および鎖骨下窩のリンパ節にも同様の細胞からなる転移が多数認められたが，鎖骨上窩リンパ節には転移は認められなかった。

術後経過：経過良好で6月22日退院したが，約1年半後の1965年11月11日，術後検診の目的で当科外来を受診した際，左腋窩にもリンパ節を触知したため，入院して左腋窩および鎖骨下窩リンパ節の郭清を行なったところ，癌転移を認めたので，さらに左鎖骨上窩の郭清を追加したが，ここにも，リンパ節転移を認めた。1月31日退院したが，5月中旬頃から左乳房全体が発赤を帯びて来たので，皮膚科医を受診し，接触性皮膚炎として治療を受けていた。1966年10月右側頸部および右前胸部手術創瘢痕部附近に，腫瘤を認める様になり，同時に左乳房全体がびまん性，炎症性に腫大し，表面は，湿疹様を示すようになった。乳癌の再発として入院し，左乳房切断および右側頸部腫瘤および右前胸部腫瘤の摘出を行なった。組織学的検索の結果，すべて癌浸潤によるものであった。その後，放射線療法およびホルモン療法を行ったが，1967年4月27日死亡した。剖検の結果，直接死因は小脳出血であったが，肝，胆嚢，左腎，右副腎に転移が認められた。

この症例は，第1癌が子宮体部癌で，第2癌が乳癌であって，両者の発生には8年間の間隔があり，異時性重複癌と考えられる。結局，乳癌発症後3年5カ月で死亡した。

症例 II　太○政○　72才　女性　主婦

第1癌：左乳癌

第2癌：胃癌（噴門癌）

家族歴：特記すべきことなし。

既往歴：26才の時，乳腺炎にて治療を受けた。

妊娠歴：7回（自然分娩）

月経：52才より閉経

第1癌：左乳癌

主訴：左乳腺腫瘤

現病歴：1966年7月中旬，左乳腺腫瘤に気付いた。痛み，発赤等はなかったが，近医にて，抗生物質の投与を受け腫瘤は縮小した。9月に入り，某病院を受診し，乳癌の疑いで手術をすすめられ，当科外来を受診した。

入院時局所々見：左乳頭の陥凹および高挙が認められ，左乳房の外上部に大きさ3.5×3.0cm，境界鮮明，表面凹凸不平で，硬く，皮膚にわずかに浸潤する腫瘤を触知し，左腋窩には小指頭大のリンパ節を1個触知した。病期は，$T_3 N_1 M_0$ で病期Ⅲであった。

手術所見：1966年9月29日，小胸筋保存乳癌根治手術を施行した左腋窩に転移を思わせる，リンパ節1個認めた。

肉眼所見：腫瘤は皮膚にわずかに浸潤しており，境界不鮮明であった。

病理組織学的所見：図2の如く，索状を呈しながら浸潤増殖せる間質の多い硬癌であって，腋窩リンパ節転移が1個認められた。

第2癌：胃癌

主訴：食事中の狭窄感

現病歴：1966年8月中旬頃から，食事に際し，食べ物がのどにつかえる感じがあったが放置した。乳癌手術後，食事に際し狭窄感が増強したので，胃透視を行ったところ，食道下端にバリウムの停滞あり，胃噴門部から胃体部にかけて，辺縁不正の陰影欠損を認めたので，胃噴門癌と診断し手術をすすめたが，患者が手術を了承しなかったため，当科では手術は施行できなかった。しかし，1966年12月5日慶応大学医学部外科で胃噴門部癌の診断のもとに手術施行したが，1967年1月15日死亡した。

この症例は同時性重複癌であって，乳癌発症後6ケ月で死亡した。

症例 III　野○ミ○キ　61才　女性　主婦

第1癌：子宮癌

第２癌：左乳癌

家族歴：特記すべきことなし。

既往歴：23才の時，扁桃腺摘出術を受けた。また，同年妊娠したが，晩期妊娠中毒症に罹患した。

妊娠歴：１回（自然分娩）

月経：52才から閉経

第１癌：子宮癌

主訴：不正性器出血

現病歴：1960年12月頃より性器よりの不正出血あり，新潟市竹山病院を受診した。

手術所見：1961年１月23日，同病院にて，子宮体部癌の診断のもとに手術を受けた。術式は不明。

肉眼所見：腫瘤はそら豆大で，肉様であった。

病理組織学的所見：腺癌であり，転移は認められなかった。

第２癌：左乳癌

主訴：左乳腺腫瘤

現病歴：30才代に左乳腺腫瘤に気付いたが，放置していた。1965年10月，左乳腺痛が出現したので，自ら左乳房を触れたところ，以前あった腫瘤は消失していたが，内上４分の１円に雀卵大の腫瘤があるのに気付いた。最近腫瘤が大きくなり，１カ月程前から表面に突出してきたので，当科外来を受診した。左乳癌の診断のもとに根治手術の目的で入院した。

入院時局所々見：左乳頭は陥凹し，乳輪は縮小していた。左乳房内上４分の１円に 7.5×7.0cm，境界不鮮明，表面凹凸不平で，硬く，皮膚と癒着のある腫瘤を触知し，左腋窩にはやわらかい，リンパ節を１個触知した。$T_3 N_1 M_0$ で，病期Ⅲであった。

手術所見：1966年11月21日，小胸筋保存乳癌根治手術を施行した。転移らしきリンパ節は認められなかった。また，12月５日に乳癌手術後の皮膚欠損部に植皮を行い，12月15日，左鎖骨上窩の郭清を行った。

肉眼所見：割面は灰白色で硬い腫瘤で，ところどころに，白色の石灰化と思われる部分があった。

病理組織学的所見：図３の如く髄様腺管癌であった。左腋窩，鎖骨下窩，鎖骨上窩リンパ節には転移は認められなかった。

術後経過：乳癌手術後，９年６カ月の現在，何ら再発なく生存している。この症例は異時性重複癌である。

症例 IV　小○み○ゑ　46才　女性　主婦

第１癌：右乳癌

第２癌：甲状腺癌

家族歴：特記すべきことなし。

妊娠歴：２回（自然分娩１回，自然流産１回）

月経：閉経前

第１癌：右乳癌

主訴：右乳腺腫瘤

現病歴：1969年９月頃，右乳房に硬結があるのに気付いたが，放置していた。最近，腫瘤を形成してきたので，当科外来を受診し，乳癌の診断のもとに根治手術の目的で入院した。

入院時局所々見：右乳房の外側に 4.3×4.0cm の球状，境界不鮮明，弾性硬，表面凹凸不平の皮膚への不完全固定の認められる腫瘤を触知し，右側腋窩にはやわらかな小豆大のリンパ節を１個触知した。病期は $T_2 N_1 M_0$ で，病期Ⅰであった。

手術所見：1970年２月５日，小胸筋保存乳癌根治手術を施行した。さらに，1970年２月16日，乳癌手術後の皮膚欠損部に皮膚移植を行い，同時に両側卵巣摘除を施行した。また，1970年３月９日には右鎖骨上窩のリンパ節郭清を行った。

肉眼所見：腫瘤は 3.5×3.0×3.0cm で，一部に乳腺外脂肪組織に癌浸潤が波及していた。

組織学的所見：図４の如く，乳頭腺管癌であった。鎖骨上窩リンパ節には転移は認められなかったが，腋窩および鎖骨下窩リンパ節には転移がそれぞれ１個づつ認められた。術後補助療法として，右鎖骨下窩から腋窩にかけて，テレコバルトを 5600R 照射し，右胸壁から傍胸骨にかけてＸ線 5000R の照射を行った。

第２癌：甲状腺癌

主訴：右前頸部腫瘤

現病歴：乳腺腫瘤で当科外来を受診した際に，偶然右前頸部の腫瘤を指摘された。

入院時局所々見：甲状腺右下極に大豆大，円形，表面平滑で，やわらかく可動性のある腫瘤を認めた。

手術所見：1970年３月９日，手術施行。腫瘤は狭部にあって，えんどう豆大で，硬かったが，周囲との癒着がなかったので，簡単に核出できた。

肉眼所見：腫瘤は 0.5×0.5cm で，充実性であった。

病理組織学的所見：図５の如く，硬化癌であった。

術後経過：乳癌術後６年３カ月の現在，何ら再発なく生存している。この症例は同時性重複癌であった。

症例 V　田○長○　52才　女性　主婦

第１癌：子宮癌

第２癌：左乳癌

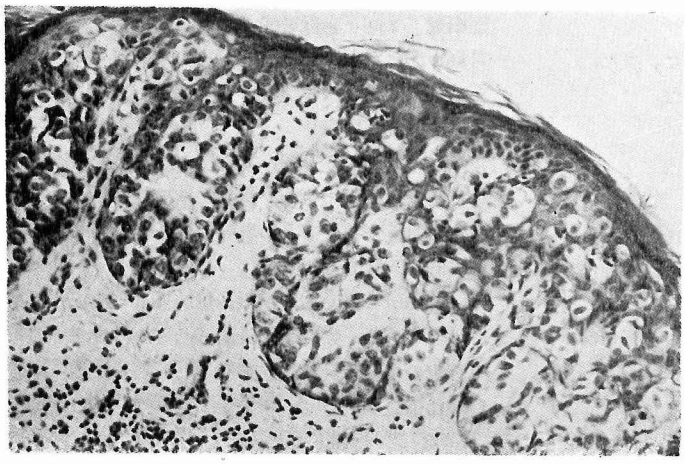

図 1　症例Ⅰの組織像　(×100)
乳腺の Paget 癌
大型で胞体の明るい Paget 細胞が表皮内を進展している。

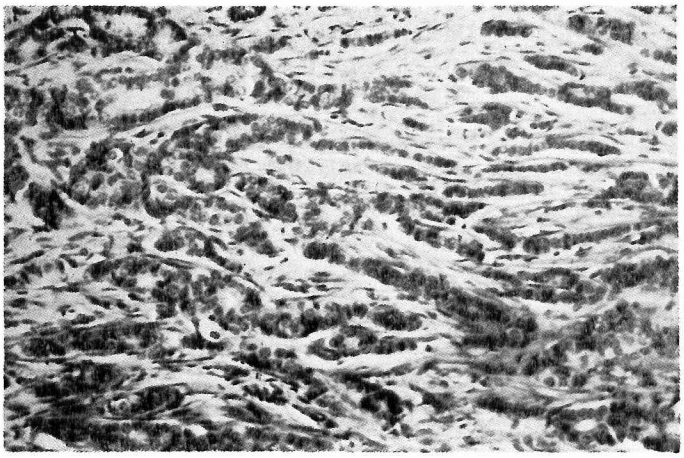

図 2　症例Ⅱの組織像　(×100)
乳腺の硬癌
癌細胞は小塊状になって乳腺内に浸潤し，わずかに腺腔形成がみられる。

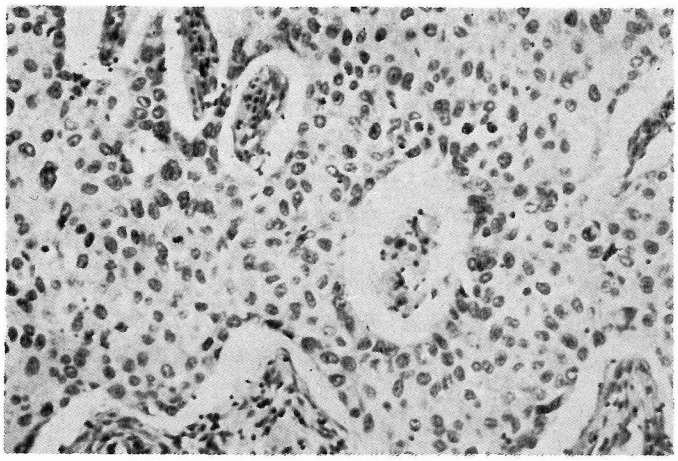

図 3　症例Ⅲの組織像　(×100)
乳腺の髄様腺管癌
細胞は比較的異型が少なく，充実性で，一部で腺腔を形成している。

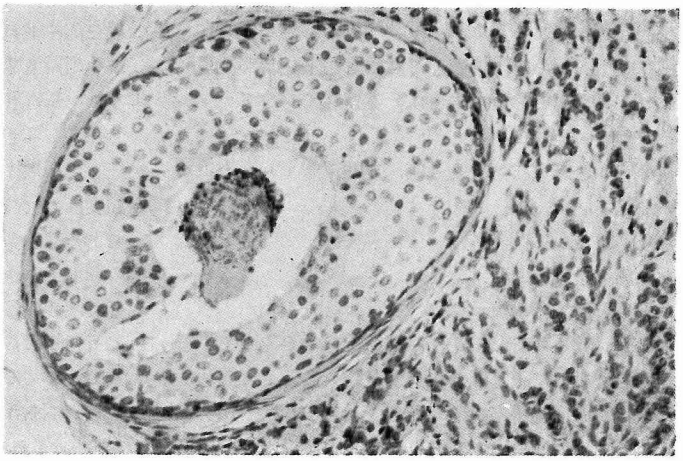

図 4　症例Ⅳの組織像　(×100)
乳腺の乳頭腺管癌
腺腔を形成して浸潤している部分があり，一部には間質内を索状に浸潤する硬癌様のところがある。

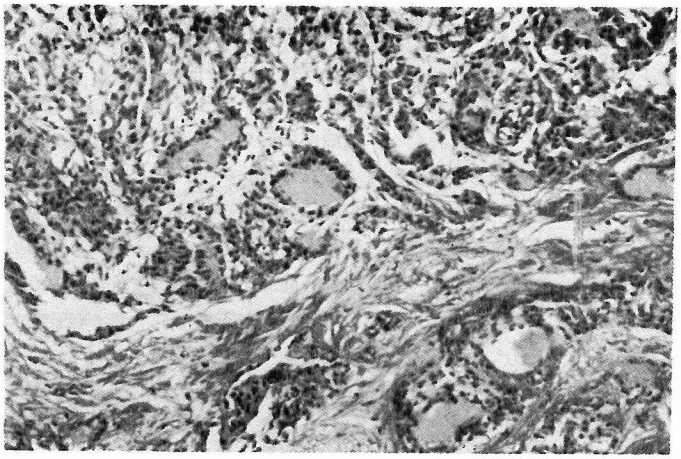

図 5　症例Ⅳの組織像　(×100)
甲状腺の硬化癌

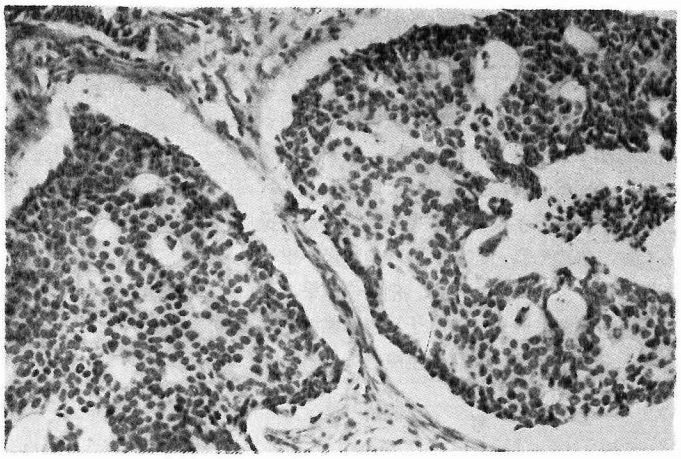

図 6　症例Ⅴの組織像　(×100)
乳腺の乳頭腺管癌
腺腔形成が著しい。

家族歴：父方の祖父が喉頭癌で死亡し，父親が胃癌で死亡している。

既往歴：20才の時，前頸部の腫脹と中毒症状が出現し，バセドウ病の診断のもとに，某病院でレントゲン照射を受け，症状は消失した。

妊娠歴：5回（自然分娩3回，自然流産1回，人工妊娠中絶1回）

月経：51才から閉経

第1癌：子宮癌

主訴：不正性器出血，悪露

現病歴：51才の時，不正性器出血と悪露があって，当院産婦人科にて子宮頸部癌（Ⅱ度）と診断された。組織診断では，扁平上皮癌であった。テレコバルト5000R および Co^{60} 小線源4000mch 照射を受けた。

第2癌：乳癌

主訴：左乳腺腫瘤

現病歴：1965年2月，入浴中偶然に左乳房の外上4分の1円に示指頭大の腫瘤があるのに気付いた。3月25日，当科外来を受診したが，乳腺線維腺腫と診断され，放置しても良いといわれたが，腫瘤が増大してきたので，4月24日再度外来を受診し，乳癌の診断が下された。

入院時局所々見：左乳房の外上4分の1円に，大きさ3.5×2.5cm，境界は比較的鮮明で，表面凹凸不平で，硬く，皮膚との癒着のない腫瘤を触知し，左腋窩には小指頭大，小豆大の2個の硬く，可動性のあるリンパ節を触知した。病期は $T_2 N_1 M_0$ で，病期Ⅱであった。

手術所見：1965年7月15日，術中凍結標本にて乳癌の診断を得てから小胸筋保存乳癌根治手術を施行した。さらに7月22日，術後の皮膚欠損部に植皮をした。

肉眼所見：腫瘤は母指頭大で硬く，周囲脂肪組織と軽度に癒着していたが，比較的境界鮮明であった。

病理組織学的所見：図6の如く，乳頭腺管癌であった。リンパ節転移移は認められなかった。

術後経過：乳癌手術後，再発の徴候なく経過良好であったが，癌の転移と思われる脊髄腫瘍が出現し，乳癌術後4年5カ月で死亡した。剖検の結果，扁平上皮癌の転移と診断されたので，子宮頸部癌の転移と考えられる。この症例は，異時性重複癌である。

考　案

重複癌であるか，転移癌であるかの決定は，用いる診断基準によってかなり異ると考えられる。我々は，現在広く支持されている Warren & Gates[1]の診断基準を用いて重複癌を決定し，数ある重複癌の組合せのうち，特に乳癌と他臓器悪性腫瘍の関係について検討した。

1）頻度：重複癌の剖検報告例は割合に多く，その頻度は外国では最高4.76%，最低0.084%，平均2%である。わが国では最高2.8%，平均1.2%で，外国の頻度より少ないとされている[3]。重複癌の臓器別頻度では，熊谷ら[4]によれば，同一器官および同一系統器官の重複癌は97例中39例（40.2%）で，異種系統器官の方がやや多いと報告し，さらに乳癌と他臓器悪性腫瘍は58例中18例（18.6%）と報告している。また，霞ら[5]は女性乳癌3365例中他臓器癌の合併は75例（2.2%）であったと報告している。われわれが1953年から1975年までの23年間に手術を施行した女性乳癌は259例であり，そのうち他臓器癌との合併例は5例（1.9%）である。

2）第1癌と第2癌との時間的関係：熊谷ら[4]は，全重複癌97例のうち同時性69例（71.1%），異時性28例（28.9%）であったとのべている。乳癌と他臓器癌との合併例については，第24回乳癌研究会[5]の全国集計によれば，乳癌と他臓器悪性腫瘍の合併例412例中同時性72例（17.5%），異時性340例（82.5%）と異時性が圧倒的に多い。われわれの5例は同時性2例，異時性3例であった。

3）乳癌と合併した他臓器癌の臓器別頻度：熊谷ら[5]は全重複癌97例中乳癌と合併した胃癌は9例（9.3%），子宮癌は5例（5.2%），甲状腺癌，直腸癌，肺癌および皮膚癌各1例であったと報告し，第24回乳癌研究会の全国集計[5]によると，乳癌と合併した他臓器癌を多い順にならべると，子宮癌138例（33.5%），胃癌104例（25.2%），甲状腺癌27例（6.6%）であり，ついで結腸癌，卵巣癌，直腸癌などの順序となっている。われわれの5例中3例は子宮癌であり，胃癌，甲状腺癌が各1例であった。

4）乳癌と他臓器癌の発生間隔：第24回乳癌研究会の全国集計[5]では同時性69例を除くと，1年未満27例，1～2年93例，3～4年66例，5～9年81例，10～14年33例，15年以上22例であった。われわれの5例では，同時性2例を除くと，1年1例，5年1例および8年1例であった。

5）乳癌の病期（TNM）別頻度：第24回乳癌研究会の全国集計[5]では，病期Ⅰは187例，病期Ⅱは130

例，病期Ⅲは67例，病期Ⅳは5例であった。われわれの5例は病期Ⅰ 1例，病期Ⅱ 2例および病期Ⅲ 2例であった。

6）術後遠隔成績：第24回癌研究会の全国集計[5]では最終癌治療より5年以上生存例は同時性群では72例中17例（23.6%），異時性群340例中73例（21.5%）と有意差は認められなかった。結局412例中90例（21.8%）が5年以上生存している。また，臓器別では子宮癌との合併例238例中46例（33.3%），胃癌は104例中20例（19.2%），甲状腺癌は27例中11例（40.7%）が5年以上生存しており，甲状腺癌との合併例の予後が特に良かった。われわれの5例については5年以上生存例は2例（40%）であり，同時性1例，異時性1例であって，前者は甲状腺癌で，後者は子宮癌であった。これらは，それぞれ6年3カ月，9年6カ月の現在何ら再発なく生存している。

おわりに

われわれは乳癌と他臓器悪性腫瘍の合併5例を経験したので，若干の文献的考察を加えて報告した。

1）女性乳癌と他臓器性腫瘍の合併頻度は1.9%であった。

2）臓器別では子宮癌3例，胃癌，甲状腺癌がそれぞれ1例であった。

3）時間的関係は同時性2例，異時性3例であった。

4）乳癌の病期は病期Ⅰ 1例，病期Ⅱ 2例，病期Ⅲ 2例であった。

5）術後遠隔成績は最終癌治療より5年以上生存例は5例中2例（40%）であった。

症例の資料調査に協力下さった本学産婦人科学教室等に感謝します。

参考文献

1) Warren, S. and Gates, O.: Multiple primary malignant tumor: Survey of lilerature and Statistical study, Am. J. Cancer., 16: 1358−1414, 1932

2) 赤崎兼義，若狭治毅，石館卓三：原発性重複癌について．日本臨床，19：1543−1551，1961

3) 山田 佐，福土逸寿，祓川寿夫：胃癌に共存した男子乳癌の1例（重複癌及び男子乳癌の統計観察．医療，13：478−486，1959

4) 熊谷 修，野村史郎：胃・乳腺重複癌症例追．癌の臨床，7：659−662，1961

5) 第24回乳癌研究会：東京，1976，7．24

（52. 9. 14 受稿）