信州医誌，30(2)：240～244，1982

気腫性嚢胞の外科的治療

野原秀公　森本雅己　井之川孝一
池田　裕　津金次郎　杠　英樹
春日好雄　志田　寛
信州大学医学部第2外科学教室

Surgical Treatment for Pulmonary Emphysematous Bullae

Hidemasa NOBARA, Masami MORIMOTO, Kôichi INOKAWA,
Yutaka IKEDA, Jirô TSUGANE, Hideki YUZURIHA,
Yoshio KASUGA and Hiroshi SHIDA
Department of Surgery, Shinshu University School of Medicine

The authors reviewed a series of 39 patients with pulmonary emphysematous bullae (PEB) treated surgically in our department during a period of 18 years. Among these patients, spontaneous pneumothorax was ascertained roentgenologically in 35 cases. The clinical data obtained in the present study were in agreement with the well-known natural history of this disease: (1) that PEB may appear at any age but are most common before the 4th decade, (2) that spontaneous pneumothorax resulting from ruptured PEB tend to recur frequently after non-surgical treatment, and (3) that more than half of the patients may have bilateral PEB rather than unilateral lesion. In this connection, the practical usefullness of median sternotomy for synchronous bilateral pulmonary operations is briefly discussed. *Shinshu Med. J., 30 : 240-244 1982*

(Received for publication November 11, 1981)

Key words : emphysematous bullae, spontaneous pneumothorax, median sternotomy
気腫性嚢胞，自然気胸，胸骨正中切開

I　はじめに

気腫性嚢胞とは，広義には肺胞壁の破壊と融合とによって嚢胞状に大きくなったものと，大きさのあまり増大しない bulla および buleb を総称しており，多くの場合無症状であるため偶然に発見されることが多いと言われている。しかしながら，繰り返し自然気胸を起こす例や，健常肺の圧迫により呼吸困難・易感染性などの呼吸器症状を呈する例もあることから，外科的治療を必要とするものも少なくない。

今回，われわれは過去18年間に教室で治療した気腫性嚢胞について検討するとともに，最近の両側巨大気腫性嚢胞に対し，胸骨正中切開による両側同時手術を施行し良好な結果を得たので，若干の文献的考察を加えて報告する。

II　成　　績

信州大学医学部第2外科において，1963年から1980年までの18年間に治療した気腫性嚢胞は39例（表1）で，このうち自然気胸を初発症状としたものは35例，90％を占め，胸部写真で異常陰影を指摘されたものが4例，10％であった。この4例はすべて巨大気腫性嚢胞であった。

性別は男性が28例で全体の72％を占め，女性は11例28％で，圧倒的に男性に多くみられる。

部位別では，右は上葉5例，中葉3例，多発例3例

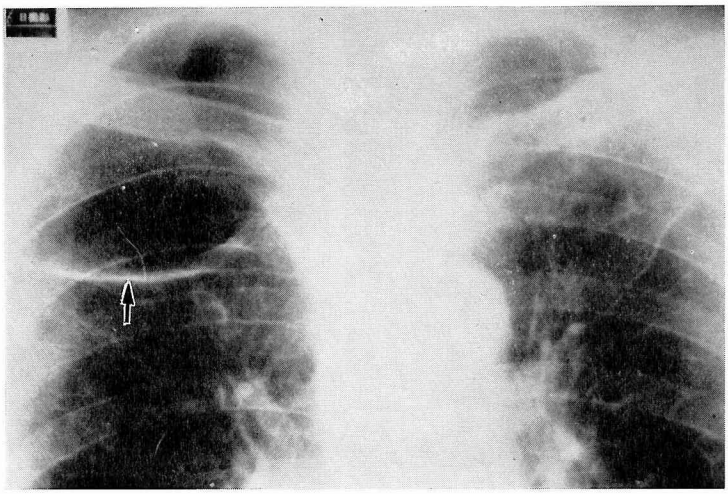

図１　胸部正面単純写真
右上葉に嚢胞陰影が認められる。

図２　胸部断層写真
左上葉にも嚢胞陰影が認められる。

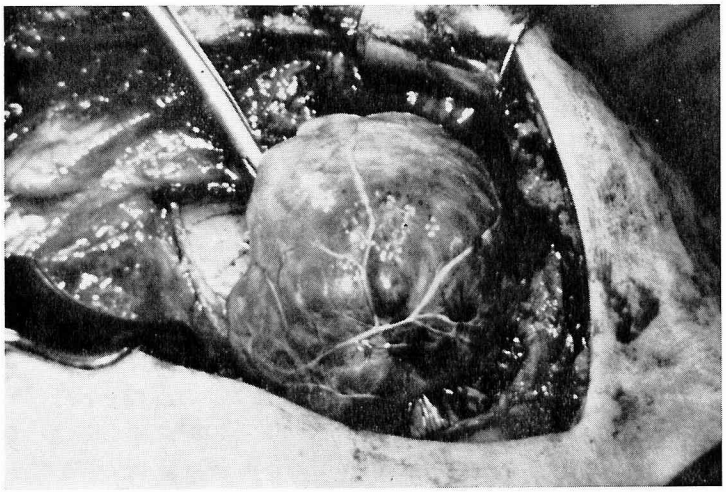

図３　術中写真（右肺）
肺尖部に手拳大の嚢胞が認められる。

図4　術中写真（左肺）
肺尖部に嚢胞が2個認められる。

表1　教室における気腫性嚢胞例
（信州大学第2外科　1963年～1980年）

初発症状	例　数（%）
自然気胸	35 例　(90%)
無症状	4 例　(10%)

表2　気腫性嚢胞の初発時年齢

年　齢	例　数　(%)
～ 19	8 例　(21%)
20 ～ 29	15 例　(38%)
30 ～ 39	7 例　(18%)
40 ～ 49	5 例　(13%)
50 ～ 59	3 例　(8%)
60 ～ 69	0 例　(0%)
70 ～ 79	1 例　(2%)

表3　自然気胸の発症回数

回　数	例　数　(%)
0 回	4 例　(10%)
1 回	12 例　(31%)
2 回	6 例　(15%)
3 回以上	17 例　(44%)

で合計11例，左は上葉10例，下葉1例，多発例6例で合計17例，両側は11例で，左側にやや多く見られるが，両側発生例も11例と少なくない傾向にある。

初発時の年齢をみると，39才までが全体の77%を占め，圧倒的に若い年代に多くみられる（表2）。

また，気腫性嚢胞の破裂による自然気胸は再発することが多いと言われているが，教室においても2回以上自然気胸を繰り返した症例は23例で全体の59%を占め，そのうち3回以上自然気胸を繰り返した症例は17例で，全体の44%にも達している（表3）。

以上の事から，教室における気腫性嚢胞の特徴は，①若い年代に多い，②自然気胸を繰り返す率が高い，③両側にみられることも少なくない，などであり，諸家の報告と一致している。

従来，両側気腫性嚢胞に対しては二期的に手術がなされてきたが，最近胸骨正中切開による一期的手術が報告され，その有用性が検討されている。われわれも，両側巨大気腫性嚢胞に対し，胸骨正中切開により一期的に手術し得た症例を経験したので報告する。

症例：56才　男性。

主訴：胸部写真の異常陰影。

既往歴・家族歴：特記すべき事なし。

現病歴：53才頃より感冒に罹患しやすくなったが放置していた。昭和55年4月の検診にて肺野の異常陰影を指摘され，精査の結果，両側の巨大気腫性嚢胞と診断され，手術の目的で昭和55年10月入院となる。

胸部写真：胸部正面単純写真にて，右上葉に直径約10cmの嚢胞陰影が認められ（図1），断層写真にて左上葉にも嚢胞が認められた（図2）。

手術：胸骨正中切開にて両側の胸腔内に達したとこ

ろ，右側には肺尖部に手拳大の嚢胞が1個（図3），左側には鶏卵大のものが2個認められ（図4），それぞれ嚢胞切除および肺縫縮術を施行した。

術後経過：呼吸状態も良好で，疼痛を訴える事も少なく，第14病日に退院した。約10カ月経過した現在気胸の発生もなく，社会生活に復帰している。

Ⅲ 考　　察

気腫性嚢胞は肺の嚢胞性疾患の1つであって，肺胞壁の破壊と融合とによって嚢胞状に大きくなったものであり，内壁は肺胞上皮由来の細胞で覆われている。通常，この中に bulla および bleb を含め，大きくなったものを巨大気腫性嚢胞，あるいは巨大 bulla と呼んでいるが，発生機序，病理組織学的所見を異にするので別々に取り扱うべきであるとの意見[1]もある。しかし，臨床上はこれらを一括して気腫性嚢胞と呼ぶのが，理解しやすいと考える。

成因については，①先天性体質異常説[2]，②大気汚染説[3]，③細気管支の弁状機構説[4]，④側副換気説[5]などの諸説があげられているが，いまだ定説はない。しかし，自然気胸の症例が近年急激に増加しているという報告[2)6)7)]が多数みられることから，生活環境の変化に原因が求められるかもしれない。

手術適応に関しては諸家の報告[8)-11)]がみられるが，われわれは①繰り返し自然気胸を起こすもの，②巨大嚢胞，③明らかに増大傾向が認められ，将来健常肺の圧迫による呼吸困難などの呼吸器症状が出現すると予想されるものなどを適応として考えている。しかしながら，教室の成績では3回以上の再発例が44%にみられることから，患者の生活環境により初回で手術をすすめることもあり，各症例ごとに十分検討し，手術するか否かを判断している。

手術術式は，病側開胸で嚢胞の切除・縫縮，壁側肋膜切除，肋膜擦過，タルク沫散布などを症例に応じて施行しているが，再手術を要した症例は経験していない。しかし，術後対側の気胸で再手術した症例や，両側気胸あるいは両側巨大嚢胞で二期的に手術した症例は経験している。ところが，1973年に Kalnins ら[12]が両側の気腫性嚢胞に対して，胸骨正中切開による同時手術を報告して以来本法が施行されるようになり，諸家の報告[10)13)14)]がみられる。教室では，以前は二期的に手術を施行していたが，最近本法による同時手術を施行し，満足すべき結果を得た。

胸骨正中切開による同時手術の利点としては，①1回の手術で両側の治療ができる，②体位変換の必要がない，③術後疼痛が少ない，④術後の回復が早いという点が挙げられる。従来の切開法では術中体位変換の必要があり，術後の疼痛が強く，時には呼吸運動が抑制され回復が遅れる例もみられた。Cooper ら[13]は気腫性嚢胞だけでなく，動・静脈瘻，原発性あるいは転移性肺癌などの両側性肺病変に対しても胸骨正中切開による同時手術を施行し，その有用性を報告している。また，Meng ら[14]も同様の報告をしている。反面，両側同時開胸に対してまだまだリスクが高いと危惧する声も聞かれるが，レスピレーターの改良により呼吸管理が著しく進歩した現在，積極的に本術式を施行してよいように考える。われわれも，今後症例を重ね，長所短所を検討していきたいと考える。

Ⅳ おわりに

教室における気腫性嚢胞について検討するとともに，両側巨大気腫性嚢胞に対する胸骨正中切開による両側同時手術について，若干の文献的考察を加えて報告した。

（本論文の要旨は，昭和55年11月16日第56回信州外科集談会において発表した。）

文　　献

1) 佐藤陸平：肺嚢胞症．赤倉一郎，羽田野茂，杉江三郎(編)，胸部外科学，中巻，pp.49-74，医学書院，東京，1966
2) 大田満夫，吉田猛郎，広田鳴雄，松石理秀，高本正祇，原　信之，安元公正：自然気胸の成因と治療．日胸，30：157-163，1971
3) 北川正信，北川知行，森田豊彦：気腫性嚢胞の病理．日胸，27：475-486，1968
4) 益田貞彦：自然気胸の治療方針．日胸，32：798-802，1973
5) Head, J.R. : Cystic disease of the lung. Am J Surg, 89 : 1019-1022, 1955
6) Lichter, I. : Long-term follow-up of planned treatment of spontaneous pneumothorax. Thorax, 29 : 32-37, 1974
7) 大畑正昭，奈良田光男，阿部貞義，飯田　守，田中貞夫，遠藤英利，新野晃利，西脇隆志，鈴木　博，小野

裕：自然気胸の治療．日胸，32：810-815，1973
8) 大畑正昭：自然気胸．胸部外科，28：17-24，1975
9) 益田貞彦：自然気胸．臨外，34：999-1003，1979
10) 横井克己，岩　喬，渡辺洋宇，木原鴻洋，森　明弘，申　東圭，小森吉晴，小林弘明：巨大気腫性嚢胞の外科的治療．胸部外科，33：89-96，1980
11) Fain, W.R., Conn, J.H., Campbell, G.D., Chaves, C.M., Gee, H.L. and Hardy, J.D. : Exision of giant pulmonary emphysematous cysts : Report 20 cases without deaths. Surgery, 62 : 552-559, 1967
12) Kalnins, I., Torda, T.A. and Wright, J.S. : Bilateral simultaneous pleurodesis by median sternotomy for spontaneous pneumothorax. Ann Thorac Surg, 15 : 202-206, 1973
13) Cooper, J.D., Nelems, J.M. and Peorson, F.G. : Extended indication for median sternotomy in patients requring pulmonary resection. Ann Thorac Surg, 26 : 413-420, 1978
14) Meng, R.L., Jensik, R.J., Kittle, C.F. and Faber, L.P. : Median sternotomy for synchronous bilateral pulmonary operations. J Thorac Cardiovasc Surg, 80 : 1-7, 1980

(56.11.11　受稿)