信州医誌，41(5)：447～454，1993

粘液産生膵癌との鑑別に難渋した膵管過形成を呈した慢性膵炎の3例

巾　芳昭[1)]　黒田孝井[1)]　塩原栄一[1)]
花崎和弘[1)]　堀米直人[1)]　梶川昌二[1)]
金子源吾[1)]　飯田　太[1)]　長谷部　修[2)]
床尾万寿雄[2)]　川　茂幸[2)]　小口寿夫[2)]
松沢賢治[3)]　勝山　努[3)]　前島俊孝[4)]
久米田茂喜[5)]　岩浅武彦[5)]　袖山治嗣[6)]

1）信州大学医学部第2外科学教室
2）信州大学医学部第2内科学教室
3）信州大学医学部臨床検査医学教室
4）信州大学医学部第2病理学教室
5）国立松本病院外科
6）高松病院外科

Three Cases of Chronic Pancreatitis with Mucin Production and Pancreatic Duct Hyperplasia

Yoshiaki HABA[1)], Takai KURODA[1)], Eiichi SHIOHARA[1)]
Kazuhiro HANAZAKI[1)], Naoto HORIGOME[1)], Shouji KAJIKAWA[1)]
Gengo KANEKO[1)], Futoshi IIDA[1)], Osamu HASEBE[2)]
Masuo TOKOO[2)], Shigeyuki KAWA[2)], Hisao OGUCHI[2)]
Kenji MATSUZAWA[3)], Tsutomu KATSUYAMA[3)], Toshitaka MAEJIMA[4)]
Shigeyoshi KUMEDA[5)], Takehiko IWASA[5)] and Harutsugu SODEYAMA[6)]

1) *Depertment of Surgery, Shinshu University School of Medicine*
2) *Depertment of Internal Medicine, Shinshu University School of Medicine*
3) *Depertment of Laboratory Medicine, Shinshu University School of Medicine*
4) *Depertment of Pathology, Shinshu University School of Medicine*
5) *Depertment of Surgery, National Matsumoto Hospital*
6) *Depertment of Surgery, Takamatsu Hospital*

Three cases of chronic pancreatitis with mucin production and pancreatic duct hyperplasia were reported. In all three, ERP showed the dilated main pancreatic duct with a filling defect. Duodenoscopy revealed swelling of the papilla of Vater and a mucous pool in the enlarged orifice. Partial resection of the pancreas was performed in all cases.

Pathological findings, however, revealed only papillary hyperplasia and goblet cell metaplasia without malignant cells. *Shinshu Med J 41 : 447—454, 1993*

(Received for publication March 24, 1993)

Key words : mucin-producing carcinoma, pancreatic duct hyperplasia, chronic pancreatitis
粘液産生膵癌，膵管過形成，慢性膵炎

I　はじめに

粘液産生膵癌は特徴的な十二指腸乳頭所見とERP所見を認める予後が比較的良好な膵癌として1982年，大橋ら[1]によって報告されて以来，注目され報告例も増加しつつある。最近我々は，本疾患の臨床的な特徴が認められ，粘液産生膵癌の診断のもとに手術を施行したところ，病理組織学的には癌や腺腫は認めず膵管上皮の杯細胞化生，乳頭状過形成を認めたのみであった慢性膵炎の3例を経験したので，その臨床的，病理学的特徴について検討を加え報告する。

II　症　　例

症例1：71歳，男性。2年前より尋常性天疱瘡にて当院皮膚科にて加療中であったが，悪性疾患の検索目的で諸検査を施行された。腹部超音波検査で膵頭部に25mm大の低エコーレベルの腫瘤と5mmに拡張した主膵管を認めた。CT検査では同部に30mm大の腫瘤様の低吸収領域を認めた（図1）。十二指腸内視鏡検査では乳頭は腫大し，乳頭口は軽度開大，粘液の排出を認め（図2），ERPでは主膵管の軽度拡張とその中に粘液による透亮像を認めた（図3）。膵液の細胞診は小型

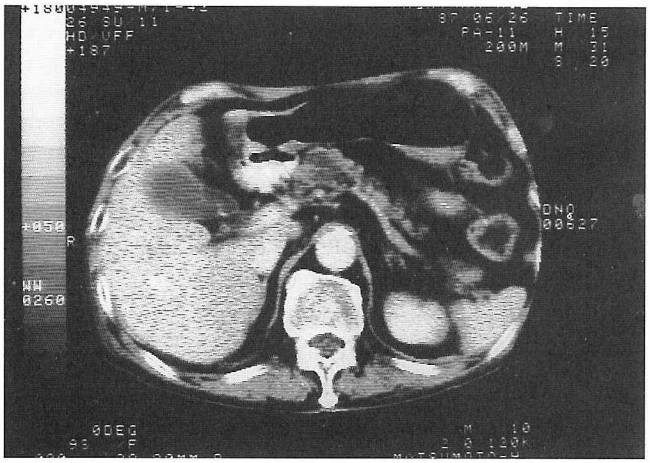

図1　症例1のCT検査所見
膵体部に30mm大の腫瘤様の低吸収領域を認めた。

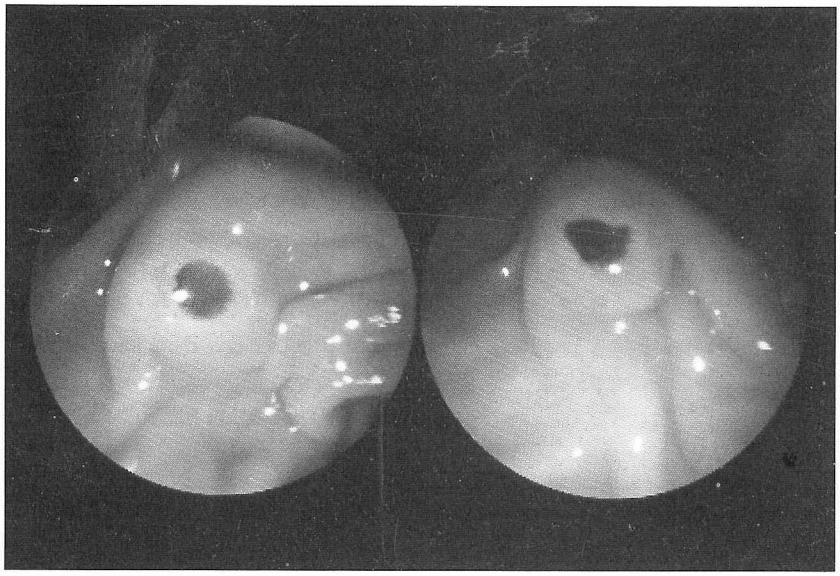

図2　症例1の十二指腸内視鏡検査所見
乳頭は腫大し，乳頭口は軽度開大，粘液の排出を認めた。

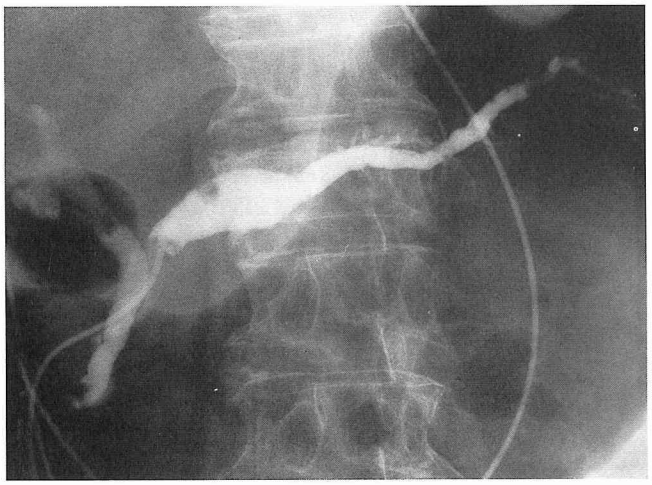

図3　症例1のERP所見
主膵管の軽度拡張とその中に粘液による透亮像を認めた。

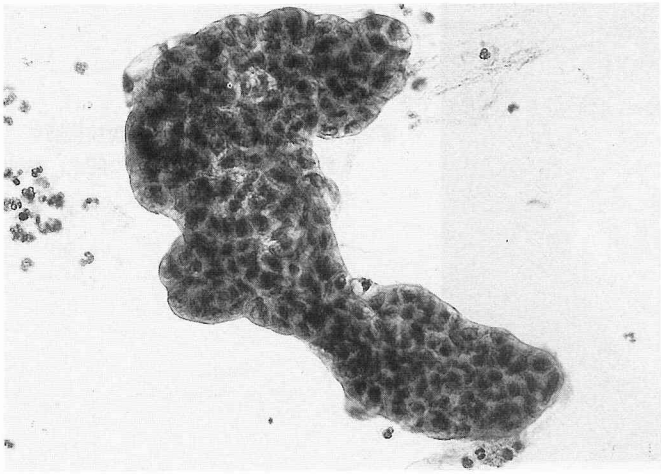

図4　症例1の膵液細胞診
小型細胞が乳頭上に多数出現し，核型の不整，核小体を認め，乳頭状腺癌が疑われた。

図5　症例1の摘出標本病理組織所見
膵管の拡張を認め膵管上皮は杯細胞化生が目立ち乳頭状過形成も認められた。癌や腺腫はなかった。

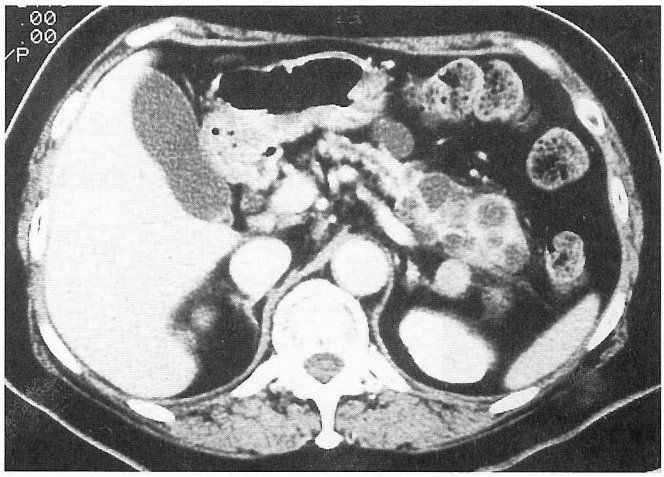

図6　症例2のCT検査所見
　8㎜に拡張した主膵管と膵内に多発する嚢胞を認めた。

図7　症例2の十二指腸内視鏡検査所見
　乳頭腫大，乳頭開口部の開大，粘液の排出を認めた。

図8　症例2のERP所見
　主膵管の拡張と粘液による透亮像，さらに膵管は膵尾部で中断され膵頭部では，主膵管と交通のある嚢胞が造影された。

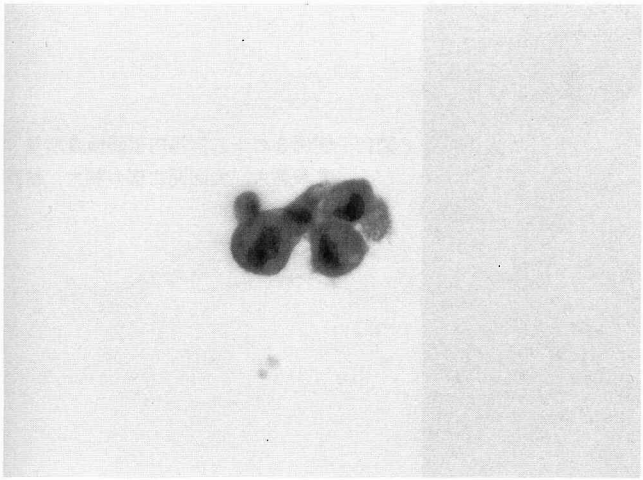

図9　症例2の膵液細胞診
クロマチンの増量，核型の不整，核小体を認めた。

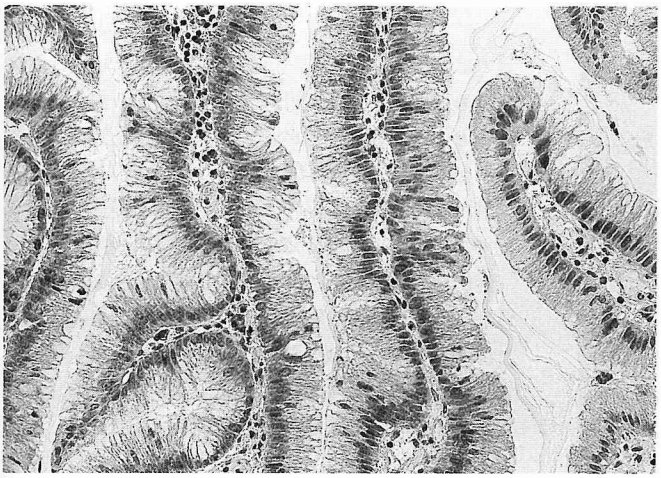

図10　症例2の摘出標本病理組織所見
膵管上皮の杯細胞化生と乳頭状過形成を認めた。癌や腺腫は認めなかった。

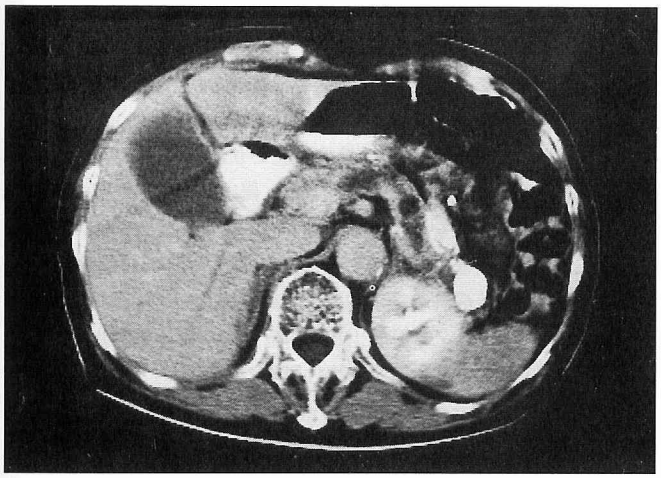

図11　症例3のCT所見
20mmに拡張した主膵管と膵尾部に15mm大の嚢胞性病変を認めた。

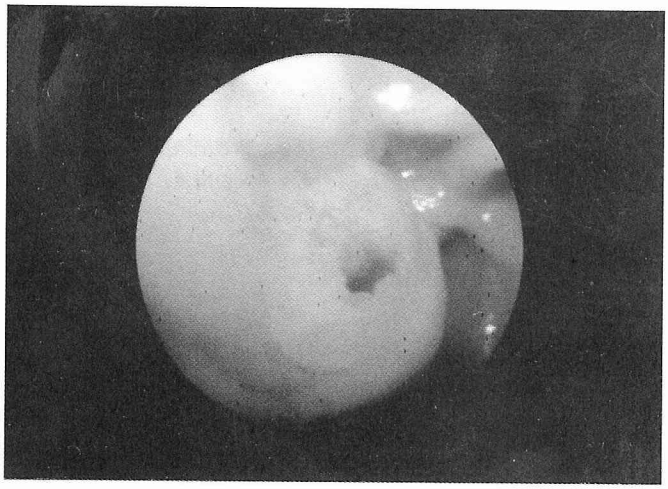

図12　症例３の十二指腸内視鏡検査所見
乳頭腫大，乳頭開口部の開大，粘液の排出を認めた。

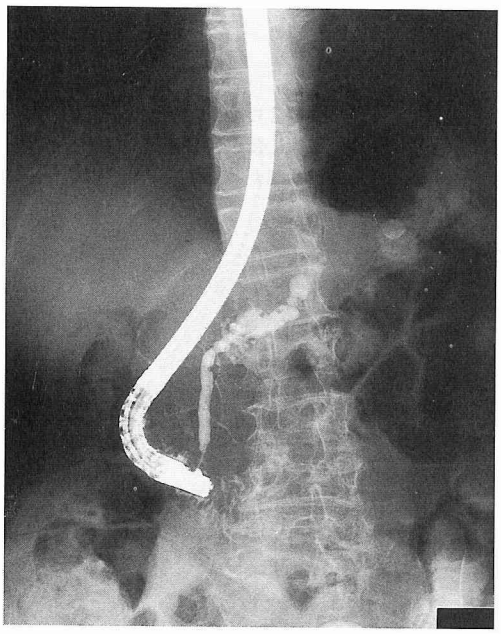

図13　症例３のERP所見
膵体尾部の主膵管の拡張と粘液による透亮像を認めた。

細胞が乳頭状に多数出現し，核型の不整，核小体を認め，腺癌が疑われ，class Ⅴであった（図４）。血管造影検査では前上膵十二指腸動脈に軽度の圧排像を認めた。以上の検査結果より粘液産生膵癌と診断し，膵尾側亜全摘出術を施行した。摘出標本肉眼所見では主膵管の拡張を認めたが，粘膜に異常なく，明らかな腫瘤は認めなかった。病理組織学的には膵管の拡張を認め，膵管上皮は杯細胞化生が目立ち，乳頭状過形成も認められたが，癌や腺腫は認められなかった（図５）。膵実質は脂肪で置換され好中球浸潤を認め慢性膵炎の所見であった。５年５ヵ月が経過した現在健在である。

症例２：66歳，女性。主訴：背部痛。２ヵ月前より背部に鈍痛が出現し精査目的に当院第２内科を受診した。腹部超音波検査，CTでは，８㎜に拡張した主膵管と膵内に多発する嚢胞を認めた（図６）。十二指腸内視鏡検査では乳頭の腫大，乳頭開口部の開大，粘液の排出を認め（図７），ERPでは主膵管の拡張と粘液によると思われる透亮像を認めた。さらに膵管は膵尾部で中断され，膵頭部では主膵管と交通のある嚢胞が造影された（図８）。膵液の細胞診はクロマチンの増量，核型の不整，核小体を認め，class Ⅳであった（図９）。以上の検査所見より粘液産生膵癌と診断し，膵体尾部切除を施行した。摘出標本肉眼所見は膵実質の萎縮を認め主膵管は著しく拡張していたが，粘膜に異常なく粘液あるいは膿を貯留した大小の嚢胞を認めた。病理組織学的には膵実質の萎縮，繊維化，脂肪浸潤を認め，膵管上皮と導管に高度な杯細胞化生と乳頭状過形成を認める慢性膵炎の所見であり，癌や腺腫は認めなかった（図10）。４年４ヵ月を経過した現在健在である。

症例３：72歳，女性。主訴：全身倦怠感。１年前より全身倦怠感が出現し尿中アミラーゼの高値を指摘さ

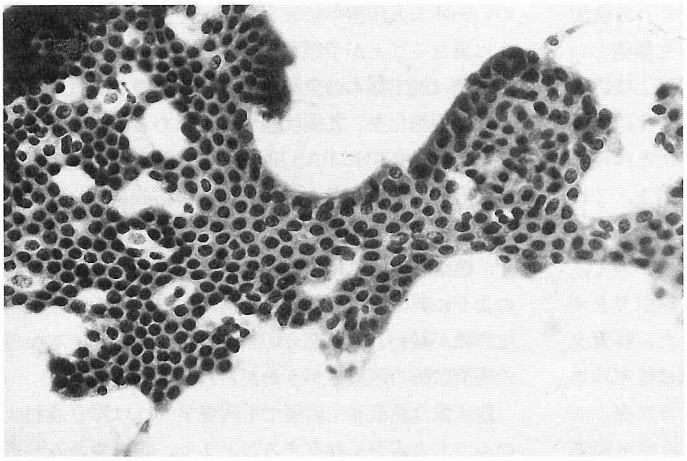

図14　症例3の膵液細胞診
小型のcolumner cellがシート状に出現しているが核の異型は認めなかった。

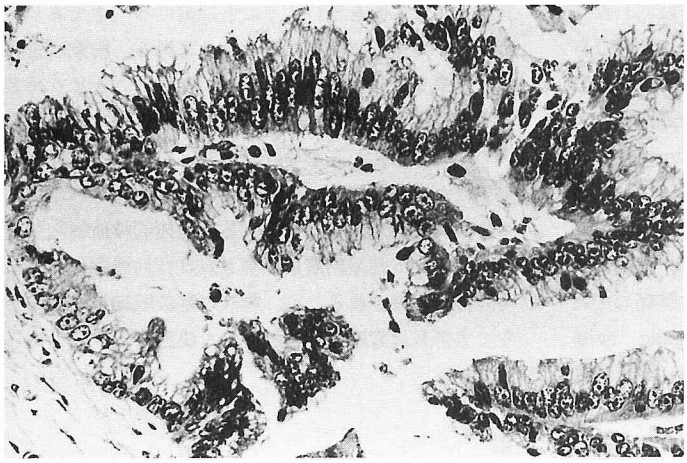

図15　症例3の摘出標本病理組織所見
膵管上皮の杯細胞化生と乳頭状過形成を認めた。癌や腺腫は認めなかった。

れた。腹部超音波検査，CTで膵の嚢胞性病変を指摘された。本年になり臍周囲痛が出現し，腹部超音波検査，CTにて20mm大に拡張した主膵管と，膵尾部に15mm大の嚢胞性病変を認めた（図11）。十二指腸内視鏡検査では乳頭の腫大，開口部の開大，開口部よりの粘液の排出を認めた（図12）。ERPでは膵体尾部の主膵管が著明に拡張し，この中に粘液による透亮像を認めた（図13）。粘液の細胞診は小型のcolumner cellがシート状に出現しているが，核に異型は認めずclass IIであった（図14）。以上より粘液産生膵腫瘍と診断し，膵体尾部切除術および脾臓摘出術を施行した。摘出標本肉眼所見は主膵管は著しく拡張していたが，粘膜に異常なく膵尾部に2つの嚢胞を認めた。病理組織学的には膵実質の萎縮，繊維化を認め膵管上皮に杯細胞化生を認め慢性膵炎の所見であり，癌や腺腫は認めなかった（図15）。1年2カ月を経過した現在健在である。

III　考　　察

粘液産生膵癌は諸家による報告数が増すに従って，本疾患の概念について2，3の問題点が指摘されるようになった[2)3)]。本症に特徴的な画像所見を示すものの中には，癌のみならず腺腫，過形成などがみられ，良性，悪性の鑑別が困難な症例も認められるため，最近では良性病変も含め粘液産生腫瘍として一括すべきとする意見が多いようである[4)-6)]。今回報告した3例も本疾患の臨床的特徴とされる①十二指腸乳頭の腫大，②膵管開口部の開存，③粘調な膵液の排出，④主膵管

の拡張と拡張した膵管内に粘液によると思われる陰影欠損を有し，前述の分類に基づけば粘液産生腫瘍といえる。3例の平均年齢は69.7歳，初発症状は上腹部痛，背部痛であること，2例が局所再発もなく4年以上健在であり予後が良好な点等も，諸家の報告例とほぼ一致している[7)-9)]。粘液細胞診において，症例1，2は粘液産生膵癌と診断したが結果的には偽陽性であった。この理由とし，膵液細胞診は膵液による変性が強く，細いカテーテルからは十分量の細胞成分を吸引できず正確な細胞診が難しかったためと考えられた。膵管上皮に認められた杯細胞化生や乳頭状過形成は従来は単なる加齢現象とされていた。しかし，最近では癌との関連を指摘する意見もある。山雄ら[3)]は粘液産生膵癌の病理組織学的検討より，その組織型は多岐にわたるが膵管内には必ず，粘液産生に富む乳頭状の腫瘍が存在し，腫瘍の進展形式は膵管上皮を置換し，広範に浸潤する傾向を有し，前癌病変として腺腫や過形成が考えられると述べた。これに対し，Matuzawa ら[10)]は粘液組織化学的な検討より膵癌はgalactose oxidasecold thionine Schiff, paradixic Concanavalin Aに染色されるいわゆる胃型の粘液を有し，発生母地は化生膵管を背景に出現するが，粘液産生膵癌の中には粘液がこれらによって染色されずperiodic acid-sodium borohydride-potassium hydroxide-PAS陽性のいわゆる大腸型の粘液をもち，発生母地は化生膵管とは異なることが予想されると報告している。これらの3例は摘出標本の全割によっても腺腫，癌は認められず杯細胞化生，乳頭状過形成を認めるのみであり，その細胞胞体内にPAS染色陽性物質を多数認め，膵管過形成によると考えられる過剰の粘液産生，乳頭腫大，膵管の拡張等を認めた。結果として癌は認められず，臨床診断的には慢性膵炎と言わざるを得ない。このように典型的な画像診断，粘液細胞診等より粘液産生膵癌が疑われ，膵部分切除が施行されたが，本疾患の術前診断の困難さがうかがわれた。

臨床像は粘液産生膵癌でも病理学的には膵管過形成のみである症例も存在することより，臨床像のみで侵襲の大きな手術を施行することは避けるべきであり，治療方針の選択は慎重に行うべきである。粘液産生膵癌は本来low grade malignancyであることより超音波やERCPの他，膵管鏡等を用いて膵管内腫瘍や粘液の存在を証明し，その経時的変化も考慮することが重要であると思われる。さらにMatuzawa[10)]らのごとく，術前診断が難しいとされる内視鏡的膵液細胞診等において，大腸型粘液が証明されれば粘液産生膵癌の可能性が示唆されるため，膵液の粘液組織学的な検討をでき得れば考慮し，治療方針を決定すべきと考えられた。

文　献

1) 大橋計彦，村上義央，丸山雅一：粘液産生膵癌の4例—特異な十二指腸乳頭所見を中心として—．Progress of Digestive Endoscopy 20：348-351, 1982
2) 加藤　洋，柳沢昭夫，粘液産生膵癌—概念と分類．胆と膵 7：731-737, 1981
3) 山雄健次，中沢三郎，林　芳樹：粘液産生膵腫瘍の臨床病理学的研究．日消誌 83：2588-2597, 1981
4) 高木国夫：粘液産生膵腫瘍．Medicina 26：1326-1328, 1989
5) 黒田　彗，森岡恭彦：粘液産生腫瘍—その概念をめぐって．消化器科 7：547-554, 1987
6) 加藤　洋，柳沢昭夫：粘液産生膵癌の概念と病型．医学のあゆみ 144：391-394, 1988
7) 松田至晃，嶋倉勝秀，滋野　俊：慢性膵炎として経過観察中に発症した粘液産生膵腫瘍の一例．Gastroenterol Endosc 30：1271-1276, 1988
8) 松野正紀，網倉克己，祭日　新：粘液産生膵癌の一例．胆と膵 9：1549-1556, 1988
9) 中迫利明，藤田　徹，林　俊之：膵管鏡にて経過観察中の粘液産生膵癌の1例．膵臓 3：56-62, 1988
10) Matuzawa K, Akamatsu T, Katsuyama T：Mucin histochemistry of pancreatic duct cell carcinoma, with special reference to organoid differenciation stimulating gastric pyroric mucosa. Hum Pathol 23：925-933, 1992

（5．3．24　受稿）