



COMUNICACIÓN BREVE

Eficacia del tratamiento alternativo con oleozón tópico en pacientes con onicomycosis

Effectiveness of alternative treatment with topical oleozon in patients with onychomycosis

Juan Miguel Santaya-Labrador¹✉ , Eduardo Enrique Cecilia-Paredes¹ , Ángel Echevarría-Cruz¹ , Elizabeth Cecilia-Paredes¹ 

¹Universidad de Ciencias Médicas de Pinar del Río. Facultad de Ciencias Médicas "Dr. Ernesto Guevara de la Serna". Pinar del Río. Cuba.

Recibido: 28 de febrero de 2022

Aceptado: 19 de marzo de 2022

Publicado: 30 de junio de 2022

Citar como: Santaya-Labrador JM, Cecilia-Paredes EE, Echevarría-Cruz A, Cecilia-Paredes E. Eficacia del tratamiento alternativo con oleozón tópico en pacientes con onicomycosis. Rev Ciencias Médicas [Internet]. 2022 [citado: fecha de acceso]; 26(3): e5514. Disponible en: <http://revcmpinar.sld.cu/index.php/publicaciones/articulo/view/5514>

RESUMEN

Introducción: las onicomycosis son infecciones fúngicas de la lámina ungueal y tejidos adyacentes.

Objetivo: determinar la eficacia del tratamiento alternativo con oleozón tópico en pacientes con onicomycosis de los consultorios 24 y 25 del Policlínico Universitario "Luis Augusto Turcios Lima" de la provincia de Pinar del Río, de 2017-2018.

Métodos: se realizó un estudio observacional, descriptivo y de corte transversal a los pacientes diagnosticados con onicomycosis en los consultorios 24 y 25 del Policlínico "Luis Augusto Turcios Lima" durante el 2017-2018, el universo estuvo conformado por 90 pacientes con el diagnóstico de esta enfermedad, se trabajó con la totalidad de ellos; se estratificó en tres grupos, grupo A (ketoconazol tópico más fluconazol tableta), grupo B (oleozón tópico) y grupo C (fluconazol tableta más oleozón tópico).

Resultados: predominó el grupo etáreo de 60-69 (31,1 %) y el sexo masculino (65,6 %), predominaron los pacientes que presentaron cambios de coloración en las uñas (32 %), en el grupo A el 56,7 % de los pacientes presentaron mejoría entre tres y seis meses, el grupo B el 93,3 % en el mismo periodo que el grupo A y en el grupo C el 100 % se curaron en el mismo periodo que los demás grupos.

Conclusiones: predominó el grupo de 60-69 años de edad, el sexo masculino fue el más afectado. El signo más frecuente fue el cambio de coloración y el síntoma el dolor; el tratamiento combinado fue el más efectivo.

Palabras clave: Onicomycosis; Anciano; Medicina Integrativa.

ABSTRACT

Introduction: onychomycoses are fungal infections of the nail plate and adjacent tissues.

Objective: to determine the efficacy of alternative treatment with topical oleozon in patients with onychomycosis of the 24th and 25th Doctor's Offices belonging to Luis Augusto Turcios Lima University Polyclinic in Pinar del Rio province during 2017-2018.

Methods: an observational, descriptive and cross-sectional study was conducted on patients diagnosed with onychomycosis in the 24th and 25th Doctor's Offices belonging to Luis Augusto Turcios Lima University Polyclinic in Pinar del Rio province during 2017-2018. The target group comprised 90 patients diagnosed with this disease, working with all of them, which were stratified into three groups, group-A (topical ketoconazole plus fluconazole tablet), group-B (topical oleozon) and group-C (fluconazole tablet plus topical oleozon).

Results: the age group 60-69 (31,1 %) and male sex (65,6 %) predominated, patients with nail discoloration changes predominated (32 %), in group-A 56,7 % of patients showed improvement between 3 and 6 months, group-B 93,3 % in the same period as group-A and in group-C 100 % were cured in the same period as the other groups.

Conclusions: the age group from 60-69 predominated, male sex was the most affected. The most frequent sign was discoloration change and the symptom was pain; combined treatment was the most effective.

Keywords: Onychomycosis; Aged; Integrative Medicine.

INTRODUCCIÓN

Las onicomycosis es la enfermedad de las uñas más frecuente causadas por hongos, y constituyen el 10 % de las micosis superficiales de pacientes que acuden a consultas dermatológicas. Los dermatofitos y la *Candida* son los agentes más frecuentes que causan dicha afección y enferman más las uñas de las manos que las de los pies.⁽¹⁾

Esta afección ha aumentado en las últimas décadas, aunque su incidencia depende de la población estudiada. En general, afecta a un 2-18 % de la población, por lo que se aprecia un aumento progresivo con la edad, hasta alcanzar una incidencia del 48 % entre la población mayor de 70 años.⁽²⁾ Incluso, en determinados grupos de población, como por ejemplo en los jugadores de baloncesto en Estados Unidos, puede alcanzar hasta el 89 % de incidencia.⁽³⁾

La ozonoterapia utiliza el ozono como agente terapéutico. El ozono médico es una mezcla de 5 % de ozono (como máximo) y 95 % de oxígeno; fue usado por primera vez en medicina durante la primera Guerra Mundial para la limpieza y desinfección de las heridas. Esta técnica se usa en Alemania, Suiza, Europa Oriental y en Cuba.⁽⁴⁾

El ozono permite recuperar la pared interna de los vasos sanguíneos. Es antiinflamatorio y antiálgico, por neutralizar la acción de mediadores neuroquímicos de sensación dolorosa, favorecer la metabolización y eliminación de histaminas, quininas, germicida de amplio espectro capaz de eliminar o inactivar todo tipo de bacterias gram positivas y gramnegativas; esto incluye a la *Pseudomonas Aeruginosa*, *Escherichia Coli*, hongos y virus.⁽⁵⁾

Está demostrado que el ozono es una molécula gaseosa con una potente acción desinfectante que reduce experimentalmente el número de colonias que crecen bajo su atmósfera o que son irrigadas con agua ozonizada.⁽⁶⁾ Su poder germicida se basa en el transitorio estrés oxidativo al que es sometido un microorganismo que carece de enzimas antioxidantes como la SOD (superóxidodismutasa), CAT (catalasa) o GPx (glutación peroxidasa).⁽⁴⁾

A pesar de ser un tema tabú, en la actualidad se han realizado diversas investigaciones que evidencian sus propiedades en el campo de diversas patologías, es usada legalmente en 16 países, la mayoría de ellos en Europa.⁽⁷⁾ Por lo antes planteado se tiene como objetivo del presente artículo evaluar la eficacia del tratamiento alternativo con oleozón tópico en pacientes con onicomycosis de los consultorios 24 y 25 del Policlínico Universitario "Luis Augusto Turcios Lima" de la provincia de Pinar del Río, de 2017-2018.

MÉTODOS

Se realizó un estudio observacional, descriptivo y de corte transversal, a 90 pacientes diagnosticados con onicomycosis de los consultorios 24 y 25 del Policlínico Universitario "Luis Augusto Turcios Lima" de la provincia de Pinar del Río, de 2017-2018.

El universo de estudio lo constituyeron 90 pacientes con diagnóstico de onicomycosis, seleccionados por un muestreo intencional, se trabajó con la totalidad de ellos. Se utilizó la estadística descriptiva.

Las variables estudiadas fueron: grupos de edades, sexo, síntomas y signos, y tratamiento convencional con tratamiento alternativo.

La muestra se estratificó en tres grupos para comparar la efectividad terapéutica de las diferentes modalidades usadas en esta enfermedad.

Grupo A: constituido por 30 pacientes, a los cuales se le aplicó el tratamiento convencional con Ketoconazol tópico (dos aplicaciones al día) y Fluconazol tableta de 150mg 1 tableta al día.

Grupo B: con igual número de enfermos, se le aplicó tratamiento alternativo con Oleozón tópico, dos aplicaciones al día.

Grupo C: constituido por 30 pacientes a los cuales se les aplicó el tratamiento integrativo con el uso de ambas terapéuticas (Fluconazol más Oleozón Tópico), o sea la asociación de las modalidades anteriores.

Se realizaron tres cortes para la evaluación de las terapias, los mismos giraron alrededor de 0 a tres meses, de tres a seis meses y más de 6 meses. Se debe aclarar que dos veces al mes los pacientes eran consultados para realizar un control.

Se cumplió con los principios de la ética médica y los aspectos establecidos en la Declaración de Helsinki

RESULTADOS

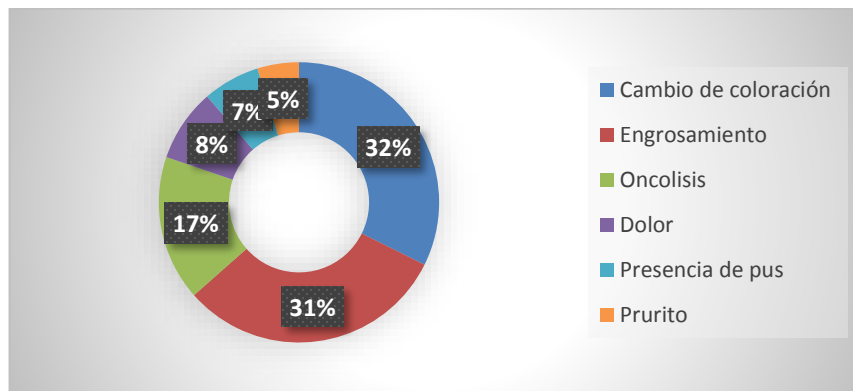
Se encontró que el grupo etéreo predominante fue el de 60 a 69 años (31,1 %), así como el sexo masculino (65,6 %). (Tabla 1)

Tabla 1. Distribución de pacientes con onicomicosis según grupo de edades y sexo. Policlínico Universitario "Luis Augusto Turcios Lima" de la provincia de Pinar del Río, de 2017-2018.

Grupo de edades	Sexo				Total	
	Masculino		Femenino		No	%
	No	%	No	%		
40-49	7	7,7	5	5,6	12	13,3
50-59	9	10	4	4,4	13	14,4
60-69	18	20	10	11,1	28	31,1
70-79	19	21,1	8	8,9	27	30
80 y más	6	6,7	4	4,4	10	11,1
Total	59	65,6	31	34,4	90	100

Fuente. Encuestas a pacientes con Onicomicosis

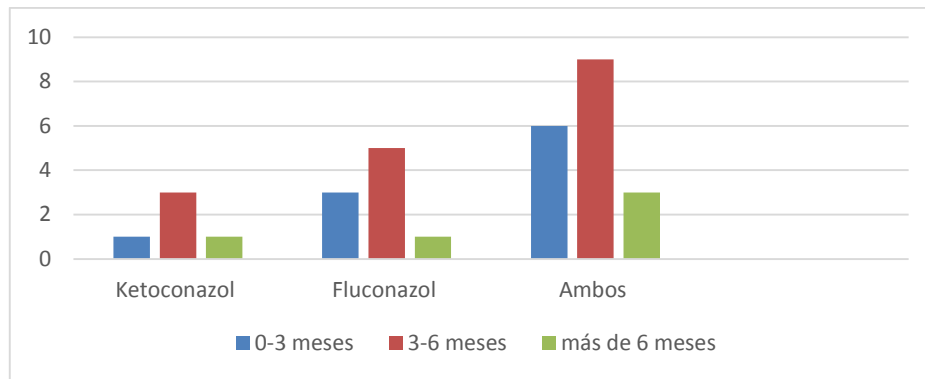
Se observó que la mayoría de los casos presentaban cambio de coloración (32 %) y engrosamiento de las uñas (31 %). (Fig. 1)



Fuente. Encuestas a pacientes con Onicomicosis

Fig. 1 Distribución de los síntomas y signos más frecuentes de pacientes con Onicomicosis

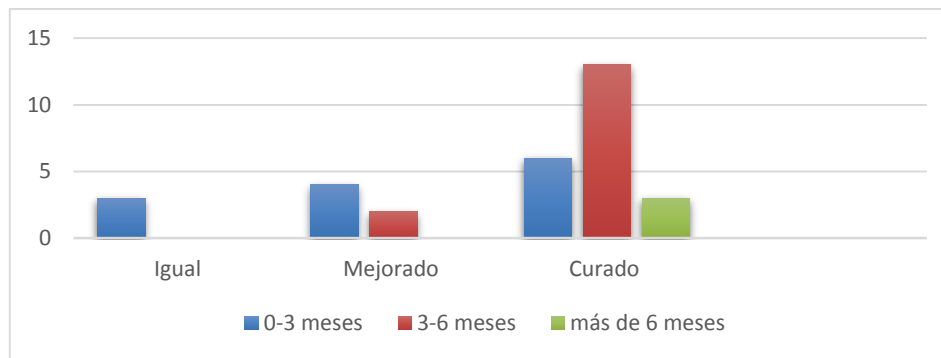
Predominó la combinación de un antimicótico oral, el Fluconazol, y uno local, el Ketoconazol, se obtuvo una mayor respuesta terapéutica en el periodo de 3 a 6 meses, donde aproximadamente la mitad de la muestra (56,7 %) presentó signos clínicos de curación. (Fig. 2)



Fuente. Encuestas a pacientes con Onicomicosis

Fig. 2 Evaluación al final del tratamiento convencional de pacientes con Onicomicosis.

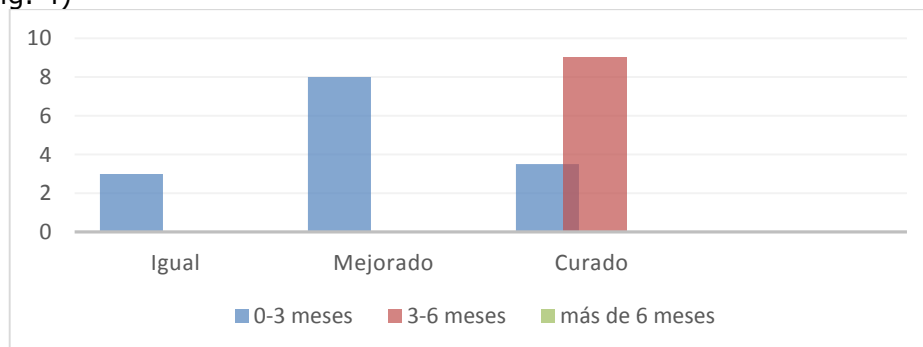
Predominaron los pacientes con curación clínica a través del tratamiento alternativo con Oleozón tópico (93,3 %) donde la mejoría fue entre tres y seis meses. (Fig. 3)



Fuente. Encuestas a pacientes con onicomicosis

Fig. 3 Evaluación al final del tratamiento con Oleozón tópico de pacientes con Onicomicosis

Se observó que los resultados de la integración de ambas terapias, convencional y alternativa, fue efectiva ya que el 100 % de los casos estaban curados entre los tres y seis meses de tratamiento, por encima de los resultados obtenidos con el uso de estas opciones por separado. (Fig. 4)



Fuente Encuestas a pacientes con Onicomicosis

Fig. 4 Evaluación del tratamiento integrativo con Fluconazol y Oleozón tópico de pacientes con Onicomicosis

DISCUSIÓN

Al realizar la distribución de los pacientes con onicomicosis por grupos de edad, se encontró similitud con otros referencias nacionales e internacionales que plantean que a mayor edad mayor prevalencia de la enfermedad, fenómeno determinado por un menor cuidado de las uñas y mayor grado de exposición a los factores desencadenantes.^(8,9)

En un estudio realizado por Giniebra Marín GM y col.,⁽¹⁰⁾ con el objetivo de identificar la relación entre las enfermedades micóticas de las uñas y el sexo, el predominio de la enfermedad fue en el sexo masculino, lo que coincide con los resultados de la actual investigación. Los autores consideran que los resultados pueden variar de un medio al otro en función de la cultura, las costumbres, las labores diarias a las que se encuentren sometidos cada sexo.

Asimismo se considera que esta incidencia puede atribuirse a que los cuidados higiénicos en los pies y manos de los varones es menos prioritario que en las mujeres, debido probablemente a un retraso en el crecimiento de la uña, las deformidades de los pies y la frecuencia de pequeños traumatismos por alteraciones de la marcha, así como por el uso de zapatos cerrados en ambientes calurosos y húmedos.

La onicomicosis aumenta en profesiones en las que de manera prolongada se exponen las manos a la humedad, como amas de casa, campesinos, personal sanitario, personal de limpieza, cocineros y pescaderos.⁽¹¹⁾

En estudio realizado por Pérez Pico AM y col.,⁽²⁾ aparecen como los síntomas más frecuentes: uñas más gruesas, fragilidad, desprendimiento del lecho o cambio de color, lo cual coincide con la actual investigación.

Los síntomas más molestos e incómodos para los seres humanos con enfermedades ungueales, son: dolor, presencia de pus y prurito (aunque son menos frecuentes), esto conlleva a que la visita al médico sea demorada, lo que guarda una relación directa con la evolución prolongada de la patología.

La terapia tópica constituiría el tratamiento ideal, ya que no produce efectos adversos sistémicos ni interacciona con otros posibles fármacos que reciba el paciente, pero su uso en forma de monoterapia solo consigue la curación en un pequeño subgrupo de pacientes.^(12,13)

La aplicación del aceite ozonizado de origen vegetal constituye un método apropiado como tratamiento tópico de varias enfermedades. La interacción del ozono con estos aceites produce una mezcla de compuestos químicos (ozónidos y peróxidos) con un alto poder germicida.⁽¹²⁾

Lecha M y col.,⁽¹⁴⁾ han descrito los resultados comparativos de la terapia combinada con laca de amorolfina al 5 % (24 semanas) e itraconazol oral (12 semanas) frente a itraconazol oral en solitario (12 semanas), en un ensayo clínico multicéntrico abierto, donde se obtuvieron unas tasas de curación clínica y micológica a las 24 semanas de tratamiento del 94 % para la combinación, frente al 69 % para el tratamiento oral único. Estos ensayos clínicos en conjunto muestran la obtención de resultados más favorables con la terapia combinada tópica y oral, que con las terapias orales únicas. Todo esto concuerda con lo expuesto por los autores.

Es un concepto básico que el organismo tiende a la salud y que, frente a un elemento agresivo de desequilibrio, se desarrollan reacciones fisiológicas que intentan contrarrestar o eliminar esta agresión. Los medicamentos y recursos terapéuticos que usa la medicina integrativa tienen como objetivo reforzar estas reacciones curativas del propio organismo, de ahí que trabaje sobre los sistemas orgánicos, para que estos procesos sean eficaces y alcancen su objetivo.⁽¹⁵⁾

Por un lado, se trabaja sobre el paciente, sus circunstancias y su capacidad curativa. Y, por otro lado, se actúa sobre una causa de tipo infeccioso, quirúrgico, traumático u otro, con todo lo que la medicina moderna ofrece. Es decir, se suman las distintas posibilidades terapéuticas. Es una ampliación de las opciones terapéuticas y el concepto de Salud y Prevención.

En España los pacientes puntúan la satisfacción con las terapias naturales con un 4,2 sobre 5. Tienen una imagen positiva de las medicinas complementarias. Consideran que son beneficiosas a nivel físico y anímico. En los Estados Unidos los sucesivos nombres ilustran una evolución: desde lo "alternativo" a la "integración". En cuanto a la atención médica de la población, alrededor del 40 % de los hospitales ofrecen alguna terapia alternativa.⁽¹⁰⁾

Por otra parte, la mitad de las facultades de medicina ofrecen formaciones específicas y más de 40 poseen centros de investigación, formación o atención integrativa; se demuestra así la eficacia del tratamiento integrativo pues se observa que, los casos estaban curados entre los tres y seis meses de tratamiento, por encima de los resultados obtenidos con el uso de estas opciones por separado.⁽¹¹⁾

Los resultados del estudio permiten afirmar que el OLEOZON® Tópico es efectivo como una droga con efectos antimicóticos, que puede ser utilizado en las onicomycosis como un medicamento alternativo de bajo costo, fácil aplicación y muy eficaz.

Se concluye que predominó el grupo de 60-69 años de edad, el sexo masculino fue el más afectado. El signo más frecuente fue el cambio de coloración y el síntoma más referido fue el dolor; el tratamiento combinado fue el más efectivo.

Conflicto de intereses

Los autores declaran que no existe conflicto de intereses.

Contribución de los autores

Todos los autores participaron en la conceptualización, análisis formal, administración del proyecto, redacción - borrador original, redacción - revisión, edición y aprobación del manuscrito final.

Financiación

Los autores no recibieron financiación para el desarrollo de la presente investigación.

Material adicional

Se puede consultar material adicional a este artículo en su versión electrónica disponible en: www.revcompinar.sld.cu/index.php/publicaciones/rt/suppFiles/5514

REFERENCIAS BIBLIOGRÁFICAS

1. Insfrán Duarte LS, Meza Mariana Y, Monserrat Aldama MT, Aldama Olga M, Pereira Brunelli JG, Aldama Caballero BF et al. Características epidemiológicas de las onicomycosis en la consulta dermatológica. Rev. Nac. (Itauguá) [Internet]. 2019 Dic [citado 12/02/2020]; 11(2): 5-18. Disponible en : http://scielo.iics.una.py/scielo.php?script=sci_arttext&pid=S2072-81742019000200005&lng=en

2. Pérez Pico AM, Mingorance Álvarez E, Pérez Luque C, Mayordomo Acevedo R. Adquisición de competencias para el diagnóstico de onicomicosis mediante entrenamiento práctico podológico preclínico y clínico. *Educ Med Super [Internet]*. 2019 Dic [citado 12/02/2020]; 33(4): e1962. Disponible en: <https://www.medigraphic.com/cgi-bin/new/resumen.cgi?IDARTICULO=93466>
3. Giniebra Marín GM, Rivera Rivadulla R, Gorrín Díaz Y, Linares Cánovas LP, Ordóñez Álvarez Lázaro Yoan. Onicomicosis, factores predisponentes, características y dermatosis asociadas. *Rev Ciencias Médicas [Internet]*. 2019 Jun [citado 12/02/2020]; 23(3): 380-386. Disponible en: <https://pesquisa.bvsalud.org/portal/resource/pt/biblio-1003780>
4. Moreno Coutiño G. Onicomicosis en pacientes que viven con VIH/sida. *Salud (i) Ciencia [Internet]*. 2019 Abr [citado 12/02/2020]; 23(4): 1-2. Disponible en: http://www.scielo.org.ar/scielo.php?script=sci_arttext&pid=S1667-89902019000100016&lng=es.
5. Eisman S, Sinclavir R. Diagnóstico y tratamiento de infecciones fúngicas ungueales. *IntraMed. [Internet]*. 2018 May [citado 12/02/2020]; 34(8): [aprox. 12p.]. Disponible en: <https://www.intramed.net/contenidover.asp?contenidoid=83632>
6. Vega-Sánchez DC, Reyes-Pablo AE, Calderón-Pérez J, García-Valdez L, Fernández-Martínez RF, Arenas-Guzmán R. Micosis superficiales en pacientes embarazadas en un hospital general de segundo nivel de atención. *Med. interna Méx. [revista en la Internet]*. 2019 Feb [citado 12/02/2020]; 35(1): 16-19. Disponible en: http://www.scielo.org.mx/scielo.php?script=sci_arttext&pid=S0186-48662019000100016&lng=es
7. Meza Aquino MY, Insfran Duarte LS, Aldama Negrete MM, Aldama Olmedo OM, Pereira Brunelli JG. Dermatofitos y hongos levaduriformes causantes de micosis superficiales de piel lampiña en un centro dermatológico, San Lorenzo-Paraguay. *Rev. Nac. (Itaiguá) [Internet]*. 2019 Dec [citado 12/02/2020]; 11(2): 30-40. Disponible en: http://scielo.iics.una.py/scielo.php?script=sci_arttext&pid=S2072-81742019000200030&lng=en
8. Conejo Fernández A, Martínez Roig A, Ramírez Balza O, Álvez González F, Hernández Hernández A, Baquero Artigao F et al. Documento de consenso SEIP-AEPap-SEPEAP sobre la etiología, el diagnóstico y el tratamiento de las infecciones cutáneas micóticas de manejo ambulatorio. *Rev Pediatr Aten Primaria [Internet]*. 2016 Dic [citado 12/02/2020]; 18(72): e149-e172. Disponible en: http://scielo.isciii.es/scielo.php?script=sci_arttext&pid=S1139-76322016000400002&lng=es.
9. Vega-Sánchez DC, Reyes-Pablo AE, Calderón-Pérez J, García-Valdez L, Fernández-Martínez RF, Arenas-Guzmán R. Micosis superficiales en pacientes embarazadas en un hospital general de segundo nivel de atención. *Med. interna Méx. [revista en la Internet]*. 2019 Feb [citado 12/02/2020]; 35(1): 16-19. Disponible en: http://www.scielo.org.mx/scielo.php?script=sci_arttext&pid=S0186-48662019000100016&lng=es
10. Giniebra Marín GM; Rivera Rivadulla R; Gorrín Díaz Y. Efectividad del Oleozón tópico en las Onicomicosis. *I Jorn Cient de Farm y Sal 2021. [Internet] 2021. [citado 12/02/2020]*; Disponible en: <https://pesquisa.bvsalud.org/portal/resource/pt/biblio-1283644>

11. Stable- García Y, Zamora Rodríguez Z, Fernández García A. Efecto cicatrizante de los aceites ozonizados sobre lesiones de la piel. Rev. CENIC Cienc. Biol. [Internet]. 26 de mayo de 2021 [citado 12/02/2020]; 52(2):164-76. Disponible en: <https://revista.cnic.edu.cu/index.php/RevBiol/article/view/913>
12. Peña Rosell Amalia, Capote Femenías José Luis, Jover Capote Nadia. Utilidad del oleozón tópico en la gingivitis crónica fibroedematosa. Rev.Med.Electrón. [Internet]. 2019 Feb [citado 12/02/2020]; 41(1): 54-62. Disponible en: <https://www.medigraphic.com/cgi-bin/new/resumen.cgi?IDARTICULO=86309>
13. Jiménez López Yadilenis, Matos Cantillo Dania Mavis, Pita Laborí Laura Yanet, de la Cruz Muguercia Marilyn, Matos Cantillo Carina Celia. Efectividad del Oleozón® tópico en la estomatitis subprótesis. Rev. inf. cient. [Internet]. 2018 Oct [citado 12/02/2020]; 97(5): 934-944. Disponible en: <https://www.medigraphic.com/cgi-bin/new/resumen.cgi?IDARTICULO=84039>
14. Lecha M, y col. An open-label, multicentric study of the combination of amorolfine nail lacquer and oral itraconazole compared with oral itraconazole alone in the treatment of severe toenail onychomycosis. Current Therapeutic Research[Internet]. 2002. [citado 12/02/2020; 63(6)151: 366-379. <https://www.sciencedirect.com/science/article/abs/pii/S0011393X02800406>
15. Menéndez SA; Fernández MA; Amoroto ME; Uranga R; Acuña P; Elisa BJ; Díaz M. Eficacia y seguridad del oleozon tópico en el tratamiento de pacientes con impétigo. Rev panam. Infectol. [Internet]. 2007. [citado 12/02/2020]; 9(2): 23-29. Disponible en: <https://pesquisa.bvsalud.org/portal/resource/pt/lil-516869>