

See discussions, stats, and author profiles for this publication at: <https://www.researchgate.net/publication/51678994>

The treatment of the large periradicular endodontic injury

ARTICLE in MINERVA STOMATOLOGICA · SEPTEMBER 2011

Source: PubMed

CITATIONS

3

READS

12

5 AUTHORS, INCLUDING:



Francesco Riccitiello

University of Naples Federico II

75 PUBLICATIONS 201 CITATIONS

SEE PROFILE



Massimo Amato

Università degli Studi di Salerno

96 PUBLICATIONS 227 CITATIONS

SEE PROFILE



Sandro Rengo

University of Naples Federico II

98 PUBLICATIONS 1,308 CITATIONS

SEE PROFILE

The treatment of the large periradicular endodontic injury

F. RICCIETIELLO, P. STABILE, M. AMATO, S. RENGO, C. D'AMBROSIO

*Conservative Odontostomatology
and Maxillofacial Surgery
University of Naples, Naples, Italy*

Aim. Periradicular lesions of endodontic origin are characterized by polymicrobial infections, part of which appear to play a crucial role in the facultative anaerobic bacterial species. In literature there is a strong disagreement about the choice of treatment in large periradicular lesions of endodontic origin: some authors propose the orthograde root canal therapy, others surgical therapy with apicectomy, retrograde filling of the cavity and review instrument. The purpose of this study was to demonstrate the effectiveness of orthograde endodontic treatment in case of periapical lesions of endodontic origin of dimensions larger than 20 mm.

Methods. It was evaluated a sample of 60 cases, ages between 18 and 70 years, 32 men and 28 women. The cases have been treated by orthograde endodontic. Were included mono and pluriradicular teeth with periapical lesion of endodontic origin primary or secondary at endodontic incongruous treatment, with dimensions larger than 20 mm. The sample was divided into Group A: 19 cases in which was possible to complete the root canal therapy in the same event; Group B: 41 cases in which there was drainage. Dressing was applied with pure calcium hydroxide, which was renewed every 10 days for a maximum of 30, was eventually completed the endodontic therapy.

Results. Group A: 13 out of 19 cases showed

healing at 5 years. Of the remaining 6, there were three failures, a crown-root fracture, missed two follow-up. At 10 years of the 13 successes, 2 cases showed relapse. Group B: 41 cases, later reduced to 30 we had 19 successes in 5 years. Of the remaining 11: 3 crown-root fractures, 2 missed the follow-up, 6 failures. At 10 years of the 19 successes, two were lost because of fracture, one for a relapse.

Discussion. The results show the importance of drainage, which can affect the apical seal and therefore the success of endodontic therapy, but allows decompression of the periradicular lesion and symptoms regression. The use of calcium hydroxide in the intermediary dressings allows the neutralization of acidic compounds, alkaline phosphatase activation creating a significant development of the antibacterial action. Proper instrumentation and cleansing of root canals allows the reduction of over one thousand times the bacterial load. The coronal seal has, through the adhesive techniques of restorative materials, a crucial role in closing the doors of entry the bacterial contamination of treated root canals.

Conclusion. The endodontic therapy by orthograde is considered primary therapeutic choice in case of large endodontic lesions, given the success at rate both 5 (Group A 68,41%, Group B 63,33%) and 10 years (Group A 57.88%, Group B 53.32%).

Key words: Endodontics - Periapical tissue - Therapeutics.

Received on November 9, 2010.

Accepted for publication on June 8, 2011.

Corresponding author: F. Riccitiello, Conservative Odontostomatology and Maxillofacial Surgery, University of Naples, Via S. Pansini 5, 80131 Naples, Italy.
E-mail: ricciet@unina.it

The preapical lesions are inflammatory pathologies of septic etiology, traumatic or foreign body, affecting the periodontium.¹ They fall into pathological periradicular periodontitis (endodontic, marginal, from parafunctions, traumatic) and iatrogenic (from over-medication and over-instrumentation).

Many scientists were interested in the bacteria responsible of periradicular lesions of endodontic origin.

Bibliographic studies show that in most endodontic periodontitis, the infection is polymicrobial, with a wide variety of facultative and obligate anaerobic bacteria, in addition, it is considered that there is a selection of etiologic agents, depending on whether a periapical lesion is primary or secondary on the endodontic¹ treatment.

Obligate anaerobic bacteria seem to be important in the development of periapical periodontitis, especially in acute sudden forms.²⁻⁴ Moller⁵ has demonstrated that the presence of facultative anaerobes promotes the survival of obligate anaerobes, in agreement with Gomes⁶ and Peters.⁷

Bergenholtz *et al.*⁸ point out a predominance of streptococcus, together with other microorganisms Gram- such as *Lactobacillus* and enterococcus, especially during and after endodontic treatment, which indicate a greater capacity to resist and survive in nutritional difficult conditions.

The diversity of bacterial species, in the samples analyzed, implicates the role of a multicolored microbial flora in causing post-treatment apical periodontitis. The oral streptococcus may be important in initiating the formation of micro-community, promoting the adhesion to different surfaces and allowing the coaggregation of other survivors microorganisms, which increase their resistance to lack of nutrients and other adverse conditions for survival.

This study confirms the results reported by Chavez *et al.*⁹ in a study in 2004.

In addition to a thorough assessment of the etiologic agents, it seems appropriate to examine what are the therapeutic procedures described in the literature about the

periradicular lesions of endodontic nature of extended dimensions.

There is a divergence of opinions in regard to this, referable to two schools of thought: the first regarding the restorative treatment,¹⁰⁻¹⁵ through only the endodontic therapy, while the second prefers to face these lesions by surgical therapy. This view arises from the hypothesis according to which the cystic periradicular lesions of endodontic nature are less likely to heal than the granulomas by only the orthograde therapy, in addition, with the increase in lesion size increases proportionally the possibility of finding a cystic lesion.¹⁶

Castellucci *et al.*¹⁷ defines the width of endodontic lesions is a false contraindication to endodontic therapy by orthograde, since it does not interfere in any way on healing, either granulomas or cysts. According to the author, is little important the differential diagnosis between granuloma and cysts, as they are two different histological aspects of the same lesion with the same etiology (endodontic) and therefore require the same type of therapy (endodontic by orthograde).

It seems unanimous, today, the thought according to which the treatment of choice is the endodontic by orthograde, while surgical therapy, consisting of apicoectomy with retrograde filling and a cavity instrumental review, is indicated only in cases in whom orthograde treatment fails or where there are obstacles that do not allow for proper implementation.

The objective of this treatment is the assessment of healing of large periapical lesions, with a diameter bigger than 20 mm with only orthograde endodontic therapy.

Materials and methods

At the Department of Maxillofacial Surgery of the University Federico II, Department of Endodontics and Conservative, was assessed a sample of 60 cases, of patients aged between 18 and 80 years, 32 males and 28 females over a period of years ranging from 1993 to 2000.

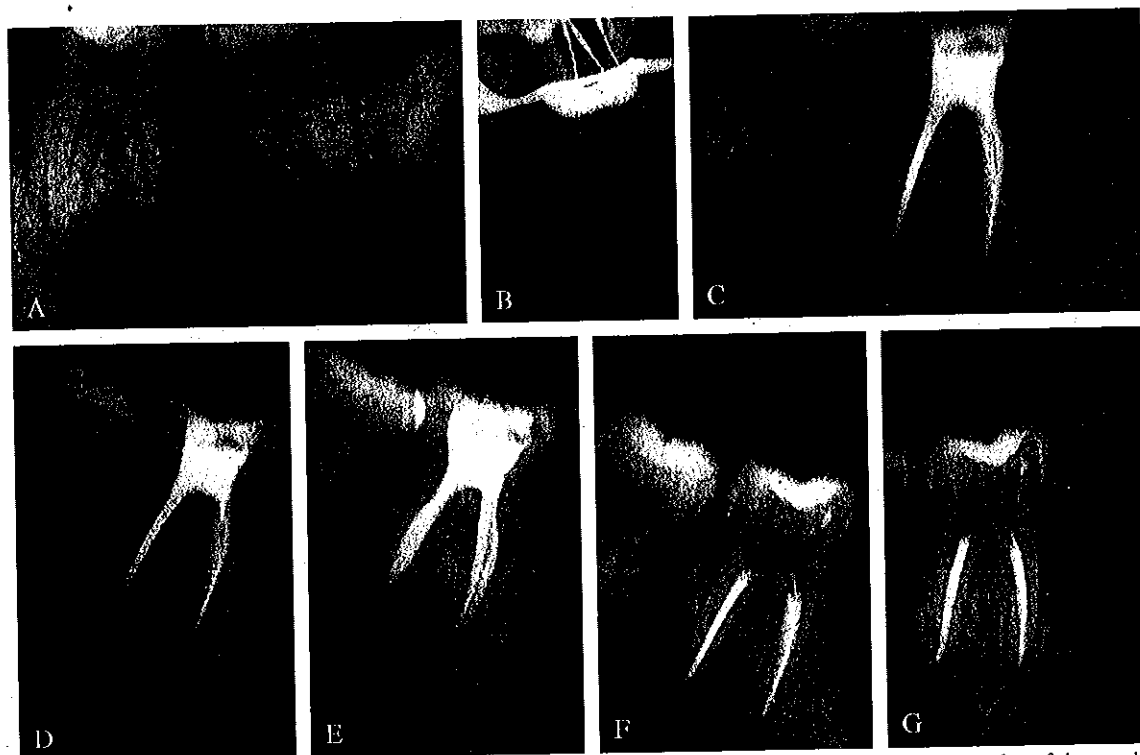


Figure 1.—A) Radiography of large periradicular lesion of endodontic origin against 36; B) radiography of the working length of 36 after isolating the surgical field with a rubber dam and run the correct opening of the pulp chamber after removal of the coronal interference; C) final radiograph after performing root canal therapy; D) radiographs at a distance of 6 months; E) radiographs at a distance of 12 months; F) radiographs at a distance of 24 months; G) radiographs at a distance of 10 years.

Were included in the sample, teeth with periradicular lesion of endodontic origin primary, or secondary to endodontic incongruous treatment, larger than 20 mm (Figures 1A, 2A). All patients signed the informative agreement to be included in this study. For the patients in question was performed a clinical examination to assess the presence of skin or mucous fistula, soft tissue swelling, pain to percussion, then were carried out pulp vitality tests, results were negative. Thereafter, the teeth were subjected to radiographic examination. The lesions encompassed both mono teeth, which pluriradicated, and in the latter, the lesion could involve one or more roots.

Were excluded from the study: teeth with vertical root fractures, teeth with dholes, teeth with internal resorption, patients with pathological conditions compromising the proper functioning of the immune system,

such as HIV, lymphopenia, diabetes, debilitated patients.

The selected cases were treated by endodontic through orthograde. Following isolation of the operative field through a rubber dam, was carried out disinfection of the outer surface of the teeth to be treated, by hydrogen peroxide at 30% and iodine tincture at 10%, according to the parameters dictated by Moller;¹⁸ the opening of pulp chamber was then performed, eliminating coronal interference properly (Figure 1B). Subsequently manual instrumentation of root canals using K and H file in base sequence was performed. The phases of instrumentation were performed with abundant irrigation with sodium hypochlorite at 5.25% at 50 °C, interrupted by cleaning with EDTA at 15-17%. Then was assessed the length of work, with the support of the Apex finder, and intraoral RX (Figure 1B, 2C). The root

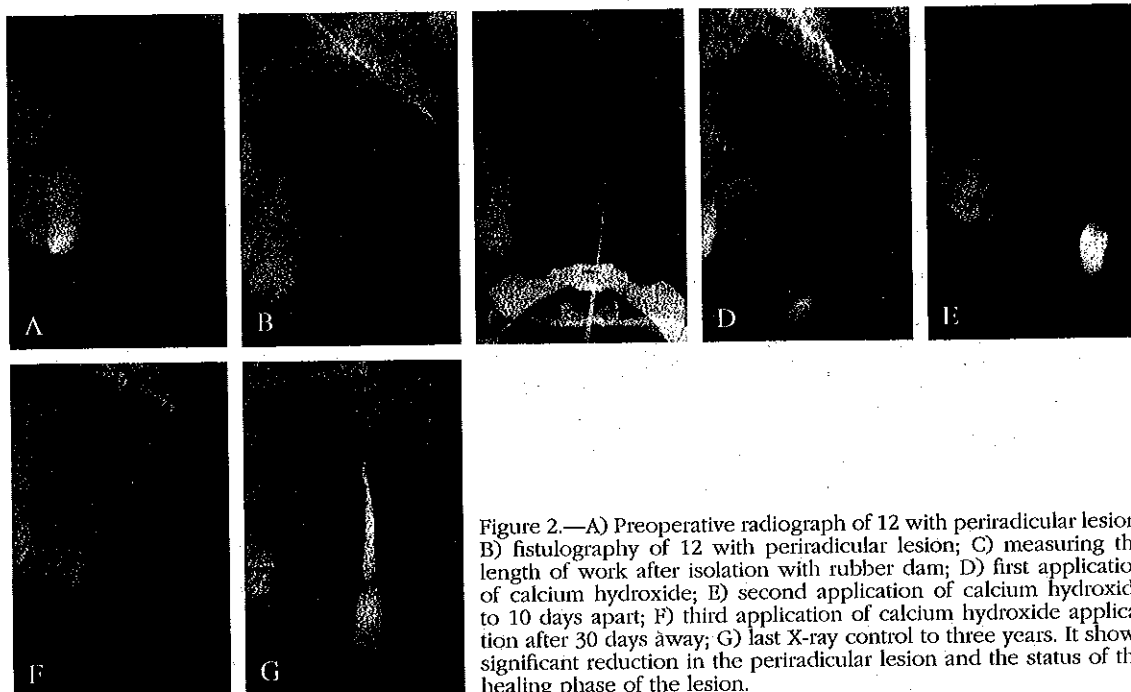


Figure 2.—A) Preoperative radiograph of 12 with periradicular lesion; B) fistulography of 12 with periradicular lesion; C) measuring the length of work after isolation with rubber dam; D) first application of calcium hydroxide; E) second application of calcium hydroxide to 10 days apart; F) third application of calcium hydroxide application after 30 days away; G) last X-ray control to three years. It shows significant reduction in the periradicular lesion and the status of the healing phase of the lesion.

canal filling was then performed by lateral condensation of gutta-percha, with a 0.5 mm apical seal (Figure 1C), accompanied by cement based of zinc oxide and eugenol (Pulp Canal Sealer EWT-Kerr-Sybron dental Specialities, Romulus, MI, Italy).

During the operation, the sample was divided into two groups:

— Group A, which included 19 cases, in which it was possible to complete the endodontic therapy on the same date.

— Group B, which included 41 cases, in which there was present drainage. In these cases, it was necessary to apply a dressing made of pure calcium hydroxide (STOMIDROS, Group Stomygen, ROME, ITALY), and renew it every 10 days for a maximum of 30 days (Figure 2D-F). The teeth which continued to have drainage beyond this period were excluded from the study. Therefore, the group B at the end had 30 teeth, because 11 cases were excluded.

The treated teeth were subjected to an X-ray every 4 months for the first 5 years, and once every six months for the next 5 years.

The parameters of success, measured in

the follow up, were: absence of spontaneous pain, or caused by mastication and percussion; the absence of swelling of the surrounding tissues; the disappearance of any pre-existing fistula, restore of functionality, disappearance of the periapical radiolucency; new bone formation with uniform trabeculations; cortex alveolaris continues (Figure 1G). In case of missing of these parameters we can diagnose a failure of endodontic therapy.

Statistical analysis

The outcomes agreed by the relative observers on the correlation between the initial size of the lesion and subsequent treatment have resulted in the following results.

The proportion of success was 0.55, with a confidence interval of 95%, ranging from 41% to 70%.

Results

The cases were evaluated separately by three competent operators, independent of

each other. There was a significant correlation in the assessment of treatment outcome.

Were initially observed 60 teeth, 19 of which belong to group A, and 41, then became 30, belong to Group B.

The outcome of endodontic treatment carried out in a single appointment in Group A have the following results: 13 teeth, 19 treated showed complete healing of the periradicular lesion, after five years of endodontic therapy. Of the remaining 6 teeth: one was removed due to crown-root fracture, two were excluded from the study due to the inability to collect the patients during follow-up, three were failures. Of the three failures, one showed signs of a partial regression of the disease. The three failures underwent to surgical treatment.

At 10 years, the 13 successes in 5 years, 2 cases showed the appearance of small periradicular lesions. Therefore, success in 10 years in Group A are 11. As for the B group, initially composed of 41 cases, later reduced to 30, it was necessary to use medication with calcium hydroxide, which was renewed every 10 days for a maximum of 30 days, until there was the disappearance of drainage.

The results at 5 years reported by endodontic treatment carried out in two or more appointments have been successful on 19 of 30 cases. Of the remaining 11 teeth, 3 teeth were lost due to crown-root fracture, 2 teeth to the inability to collect the patients during follow-up, 6 were failures due to the absence (4 cases) or partial regression (2 cases) of healing. The 6 failures underwent to surgical treatment.

At 10, of the 19 successes, 2 teeth were lost due to crown-root fracture and 1 tooth showed signs of partial relapse.

Therefore, the successes at 10 years are 16.

The results at 5 years were summarized in Table I, while Table II summarizes the results in 10 years.

Discussion

The results obtained from our study, show a success rate well above the half of

TABELLA I.—Results at 5 years.

Group	Success N. (%)	Uncomplete N. (%)	Failure N. (%)
A	13 (68.41)	1 (5.25)	6 (31.58)
B	19 (63.33)	2 (6.67)	11 (36.67)
Totale	32 (65.30)	3 (6.11)	17 (34.70)

TABELLA II.—Results at 10 years.

Group	Success N. (%)	Uncomplete N. (%)	Failure N. (%)
A	11 (57.88)	1 (5.25)	8 (42.10)
B	16 (53.32)	2 (6.67)	14 (46.67)
Totale	27 (55.09)	3 (6.11)	22 (44.90)

the cases observed in both groups at both 5 and 10 years. At 5 years, the success rate in group A (68.41%) is higher than that of group B (63.33%). In 10 years, the success rate in Group A is 57.88%, while that of Group B is 53.32%.

Nevertheless, the observed difference in treatment success between the two groups is not statistically significant.

The higher success rate in Group A is probably related to improved control of apical diameter than the group B.

The latter, in fact, can compromise the apical seal of the root canal filling, thus creating the conditions to the survived bacterial flora as a result of endodontic therapy (in most facultative anaerobes), to communicate with the apical periodontium, and there continue infectious insult.

The problem with the drainage in large periapical lesions in orthograde endodontic treatment, is of considerable importance.

The induction of a drainage of a swelling or an abscess, or a cyst involve the regression of symptoms.

Several authors¹⁹ have proposed the induction of drainage, during the orthograde endodontic treatment of large periapical lesions, by an over-instrumentation of 1mm over the apex, in order to break the cyst wall, which accounts for 60-67%¹⁶ of the periapical lesions with diameters bigger

than 10-20 mm, supporting decompression.

Some famous authors such as Bender²⁰ and Seltzer,²¹ have criticized this procedure, because it could lead to induction of further development of the cystic lesion.

We believe that these statements have only a theoretical value, and not practical, since the clinical success of induction of the drainage is clear, according to Esposito *et al.*²²

The use, if required, of calcium hydroxide, is of great importance, due to its ability to neutralize acidic compounds, the activation of alkaline phosphatase and its antibacterial action.²³ The good success rate, of orthograde endodontic treatment, obtained in this study, demonstrates the crucial importance of the phases of instrumentation and irrigation, according to Sjogren *et al.*²⁴

Thanks to them, can be reduced by more than 1000 times the bacteria in root canals.²⁵ It was shown that it is not possible to achieve the complete sterility of root canals with endodontic treatment. In addition, the various techniques of root canal filling, both lateral condensation, and vertical of gutta-percha, allow an effective opposition to the passage of toxins, but not as bacterial infiltration: the case of *P. Mirabilis* in 20-37 days, *S. Epidermidis* in 17-31 days, and the association of both in 15-17 days.²⁶ These data leave us understand, how important is, in addition to effective cleaning and shaping of root canals, the presence of an adequate coronal seal, which locks the access door, and averts the possibility of bacterial contamination of treated root canals. The coronal seal is now optimized by the use of adhesive techniques in the context of restorative materials. In fact, the reduction of success rates in 10 years could be related to possible coronal infiltration resulting recontamination of treated root canals.

Conclusions

The good success rate by orthograde endodontic treatment, in periapical lesions of considerable size, leads us to regard it

as a therapeutic option of choice, both in primary endodontic lesions, and secondary to endodontic incongruous treatment. This theory is guaranteed by the number of successes both in 5 years (Group A 68.41%, Group B 63.33%) and at 10 years (Group A 57.88%, Group B 53.32%), of reduced invasiveness procedures, the more patient compliance, low costs. The use of surgical therapy, should be considered as a secondary alternative, practicable only in case of failure and/or partial regression of the periradicular lesion of an orthograde congruous treatment, and in case of inaccessibility to the orthograde route. In any case, treatment of surgery, after an orthograde treatment with a partial regression of periradicular pathology, presupposes a less aggressiveness of operation, and more respect for the surrounding anatomic structures.

References

- Valletta G, Bucci E, Materasso S. *Odontostomatologia*. Padua: Piccin; 1997. p. 352-9.
- Lewis MA, Macfarlane TW, McGowan DA. A microbiological and clinical review of the acute dentoalveolar abscesses. *Br J Oral Maxillofac Surg* 1990;28:359-66.
- Nagashima H, Takao A, Maeda N. Abscesses forming ability of streptococcus Milleri group: synergistic effect with fusobacterium nucleatum. *Microbiol Immunol* 1999;43:207-16.
- Dahlen G. microbiology and treatment of dental abscesses and periodontal-endodontic lesions. *Periodontol* 2000;28:206-39.
- Moller AJR, Fabricius L, Dahlen G, Ohman AE, Heyden G. Influence on periapical tissues of indigenous oral bacteria and necrotic pulp tissue in monkeys. *Scand J Dent Res* 1981;89:475-84.
- Gomes BP, Drucker DB, Lilley JD. Positive and negative associations between bacterial species in dental root canals. *Microbios* 1994;80:231-43.
- Peters LB, Wesslink PR, van Winkelhoff AJ. Combinations of bacterial species in endodontic infections. *Int end J* 2002;35:698-702.
- Chavez de Paz L, Svensater G, Dahlen G, Bergenholtz G. Streptococci from root canals in teeth with apical periodontitis receiving endodontic treatment. *Oral Surg Oral Med Oral Pathol Oral Radiol Endod* 2005;100:232-41.
- Chavez De Paz LE, Molander A, Dahlen G. Gram positive rods prevailing in teeth with apical periodontitis undergoing root canal treatment; *Int Endodontic J* 2004;37:579-87.
- Morse Dr, Patnik I, Schacterile G. Electronic differentiation of radicular cysts and granulomas. *Oral Surg Oral Med and Oral Pathol* 1973;35:249-64.
- Bucci E, Riccitiello F. [Healing of radicular cysts. 4. Report on 2 of the authors' clinical cases]. *Minerva Stomatol* 1988;37:89-91.

12. Lalonde ER, Luebke RG. The frequency and distribution of periapical cysts and granulomas: an evaluation of 800 specimens. *Oral Surg Oral Med and Oral Pathol* 1968;25:861-8.
13. Neaverth EJ, Burg HA. Decompression of large periapical cystic lesions. *J Endod* 1982;8:175-82.
14. Bucci E, Riccitiello F, Rengo S. [Healing of bone rarefaction by root canal therapy alone]. *Minerva Stomatol* 1987;36:585-8.
15. Riccitiello F, Bucci E, Carlomagno F. [Healing of radicular cysts by root canal therapy alone]. *Minerva Stomatol* 1988;37:85-8.
16. Lalonde ER. A new rationale for the management of periapical granulomas and cysts: an evaluation of histopathological and radiographic findings. *J Am Dent Assoc* 1970;80:10556-9.
17. Castellucci A. *Endodonzia*. Bologna: Ed. Martina; 1996. p. 34-5.
18. Moller AJR. Microbiological examination of root canals and periapical tissues of human teeth. *Methodological studies*. *Odontol Tidskr* 1966;74:1-380.
19. Bhaskar SN. Nonsurgical resolution of radicular cysts. *Oral Surg, Oral Med and Oral Pathol* 1972;34:458-68.
20. Bender IB. A commentary on General Bhaskar's hypothesis. *Oral Surg Oral Med and Oral Pathol* 1972;34:469-76.
21. Seltzer S. *Endodontology biologic consideration in endodontic procedures*. 2nd edition. Philadelphia, PA, USA: Lea and Febiger; 1988. p. 412-28.
22. Esposito JV. Apical violation in periapical area cases-blasphemy or therapy? *Dental Clinics of North America* 1990;94:171-8.
23. Souza V, Bernabe PFE, Holland R, Nery MJ, Mello W, Obtoni Filho JA. Tratamento nao curugico de dentis lesos periapicais. *Revista Brasileira de Odontologia* 1989;46:36-46.
24. Sjogren U, Figdor D, Persson S, Sundqvist G. influence of infection at the time of root filling in the outcome of endodontic treatment of teeth with apical periodontitis. *Int endod J* 1997;30:297-306.
25. Bystrom A, Sundqvist G. bacteriological evaluation of the efficacy of mechanical root canal instrumentation in root canal therapy. *Scand J Dent Res* 1981;321-8.
26. Carratù P, Amato M, Riccitiello F, Rengo S. Evaluation of leakage bacteria and endotoxin in teeth treated endodontically by two different techniques. *J Endod* 2002;28:272-5.

Il trattamento delle grandi lesioni periradicolari di origine endodontica

Le lesioni periapicali sono patologie infiammatorie ad eziologia settica, traumatica o da corpo estraneo, che colpiscono il parodonto¹. Esse si dividono in parodontiti periradicolari patologiche (endodontiche, marginali, da parafunzioni, traumatiche) e iatrogene (da sovramedicazione ed a sovrumentazione).

Numerosi sono stati gli studiosi che in Letteratura si sono interessati dei batteri responsabili delle lesioni periradicolari di origine endodontica.

Studi bibliografici evidenziano che nella maggior parte delle parodontiti endodontiche, l'infezione sia polimicrobica, con un'ampia varietà di batteri anaerobi facoltativi ed obbligati; inoltre, si ritiene che vi sia una selezione diversa degli agenti eziologici a seconda che si tratti di una lesione periapicale primaria o secondaria al trattamento endodontico¹.

I batteri anaerobi obbligati sembrano essere importanti nello sviluppo delle parodontiti periapicali, specialmente nelle forme acute improvvise²⁻⁴.

Moller⁵ ha dimostrato che la presenza degli anaerobi facoltativi favorisce la sopravvivenza degli anaerobi obbligati, in accordo con Gomes⁶ e Peters⁷.

Bergenholtz *et al.*⁸ evidenziano una predominanza di Streptococchi, insieme ad altri microrganismi gram-quali i Lactobacilli e gli Enterococchi, specialmente durante e dopo il trattamento endodontico: ciò indica una maggiore capacità di resistenza e sopravvivenza in condizioni nutrizionali difficili.

La diversità delle specie batteriche, nei campioni

analizzati, implica il ruolo di una flora microbica variegata nel causare parodontiti apicali post-trattamento. Gli streptococchi orali potrebbero essere importanti nell'iniziare la formazione di microcomunità, promuovendo l'adesione su diverse superfici e permettendo la coaggregazione di altri microrganismi sopravvissuti, i quali aumentano la loro resistenza alla mancanza di nutrienti ed altre condizioni avverse per la sopravvivenza.

Tale studio conferma i dati riportati da Chavez *et al.*⁹ in uno studio del 2004.

Oltre ad un'accurata valutazione degli agenti eziologici, sembra opportuno esaminare quali sono le procedure terapeutiche riportate in letteratura, riguardo le lesioni periradicolari di natura endodontica di dimensioni estese.

Esiste una divergenza di opinioni a tal riguardo, riconducibili a due correnti di pensiero: una prima riguardante il trattamento conservativo¹⁰⁻¹⁵, mediante la sola terapia endodontica, mentre la seconda predilige affrontare tali lesioni mediante terapia chirurgica.

Questa opinione nasce dalla ipotesi secondo la quale le lesioni cistiche periradicolari di natura endodontica hanno meno possibilità di guarire rispetto ai granulomi mediante la sola terapia per via ortograde; inoltre con l'aumento delle dimensioni della lesione aumenta proporzionalmente la possibilità di trovarci dinanzi ad una lesione cistica¹⁶.

Castellucci *et al.*¹⁷ definisce l'ampiezza delle le-

sioni di origine endodontica una falsa controindicazione alla terapia endodontica per via ortograde, poiché non interferisce in alcun modo sulla guarigione, siano essi granulomi o cisti. Riveste, per l'autore, poca importanza la diagnosi differenziale tra granuloma e cisti, poiché sono due aspetti istologici diversi di una stessa lesione con medesima eziologia (endodontica) e pertanto richiedono lo stesso tipo di terapia (endodontica per via ortograde).

Sembra unanime, oggi, il pensiero secondo il quale la terapia di elezione sia quella endodontica per via ortograde, e che la terapia chirurgica, costituita da apicectomia con otturazione retrograda e revisione strumentale della cavità, sia indicata solo nei casi nei quali la terapia ortograde fallisca o nei quali ci siano impedimenti che non ne consentano una corretta attuazione.

Obiettivo di questa trattazione è stata la valutazione delle guarigioni delle lesioni periapicali estese, di diametro maggiore di 20mm con solo terapia endodontica ortograde.

Materiali e metodi

Presso il Dipartimento di Chirurgia e Maxillo Facciali dell'Università degli Studi di Federico II, reparto di conservativa ed endodonzia, è stato valutato un campione di 60 casi, di pazienti di età compresa tra 18 e 80 anni, 32 di sesso maschile e 28 di sesso femminile nell'arco di un periodo di anni che va dal 1993 al 2000.

Sono stati inclusi in tale campione, denti con lesione periradicolare di origine endodontica primaria, o secondaria a trattamento endodontico incongruo, di dimensioni maggiori di 20 mm (Figura 1A, 2A). Tutti i pazienti hanno firmato il consenso informato per essere inclusi in questo studio. Ai pazienti in questione è stato eseguito un esame clinico per valutare la presenza di fistola mucosa o cutanea, tumefazione dei tessuti molli, dolore alla percussione; sono poi stati eseguiti test di vitalità pulpare, risultati negativi. In seguito, gli elementi dentari sono stati sottoposti ad esame radiografico. Le lesioni riguardavano sia denti mono, che pluriradicolarati, e in questi ultimi, la lesione poteva coinvolgere una o più radici.

Sono stati esclusi dallo studio: denti con fratture radicolari verticali, denti con perforazione, denti con riassorbimenti interni, pazienti con stati patologici compromettenti il corretto funzionamento del sistema immunitario, quali HIV, linfopenie, diabete, pazienti defedati.

I casi selezionati sono stati sottoposti a trattamento endodontico per via ortograde. Dopo aver isolato il campo operatorio mediante diga di gomma, è stata eseguita la disinfezione della superficie esterna dei denti da trattare, tramite perossido d'idrogeno al 30%, e tintura iodinica al 10%, in accordo con i parametri dettati da Moller¹⁸; è stata poi effettuata

l'apertura di camera pulpare, eliminando adeguatamente le interferenze coronali (Figura 1B). Successivamente è stata eseguita la strumentazione manuale dei canali radicolari mediante K ed H file in sequenza base. Le fasi di strumentazione sono state eseguite con abbondante irrigazione con ipoclorito di sodio al 5,25% a 50 °C, intervallato da detersione con EDTA al 15-17%. È stata poi valutata la lunghezza di lavoro, con l'ausilio sia dell'apex finder, che con RX endorale (Figura 1B, 2C). Si è poi eseguita l'otturazione canalare mediante condensazione laterale di guttaperca, con sigillo apicale a 0,5 mm (Figura 1C), accompagnata da cemento a base di ossido di zinco ed eugenolo (Pulp Canal Sealer EWT-Kerr- Sybron dental Specialities, Romulus, MI, Italy).

In fase operativa, il campione è stato diviso in due gruppi:

— Gruppo A, il quale comprendeva 19 casi, nei quali è stato possibile portare a termine la terapia endodontica nello stesso appuntamento.

— Gruppo B, che comprendeva 41 casi, nei quali era presente drenaggio. In questi casi, è stato necessario applicare una medicazione a base di idrossido di calcio puro (STOMIDROS, Gruppo Stomygen, Roma; Italy), e rinnovare la stessa ogni 10 giorni, per un massimo di 30 giorni (Figure 2D-F). I denti che continuavano a presentare drenaggio oltre tale periodo venivano esclusi dallo studio. Pertanto, il gruppo B alla fine presentava 30 denti, perché esclusi 11 casi.

Gli elementi dentari trattati sono stati sottoposti ad un controllo radiografico ogni 4 mesi per i primi 5 anni, e una volta ogni sei mesi per i successivi 5 anni.

I parametri di successo, valutati nelle visite di controllo, sono stati: assenza di dolore spontaneo, o provocato alla masticazione e percussione; assenza di tumefazione dei tessuti circostanti; scomparsa di eventuali fistole precistenti; ripristino della funzionalità; scomparsa della radiotrasparenza periapicale; neoformazione ossea con trabecolature uniformi; cortex alveolaris continua (Figura 1G).

In caso di mancato riscontro di tali parametri possiamo diagnosticare un insuccesso della terapia endodontica.

Analisi statistica

Gli esiti concordati dagli osservatori relativi alla correlazione tra le iniziali dimensioni delle lesioni e quelle successive al trattamento hanno portato ai seguenti risultati.

La proporzione dei successi è stata di 0,55, con un intervallo di confidenza del 95%, variante dal 41% al 70%.

Risultati

I casi sono stati valutati separatamente da tre operatori competenti, indipendenti tra loro. Si è os-

servata una notevole concordanza nella valutazione degli esiti dei trattamenti.

Sono stati osservati inizialmente 60 denti, 19 dei quali appartenenti al gruppo A, e 41, diventati poi 30, appartenenti al gruppo B.

Gli esiti delle terapie endodontiche attuate in un unico appuntamento nel gruppo A hanno portato ai seguenti risultati: 13 denti, su 19 trattati, hanno mostrato una guarigione completa della lesione periradicolare, a distanza di 5 anni dalla terapia endodontica. Dei restanti 6 denti: uno è stato estratto a causa di frattura corono-radicolare, due sono stati esclusi dallo studio per impossibilità nel reperire i pazienti durante il follow-up, tre sono stati gli insuccessi. Dei tre insuccessi, uno mostrava segni di una parziale regressione della patologia. I tre insuccessi sono stati sottoposti a terapia chirurgica.

A 10 anni, dei 13 successi a 5 anni, 2 casi hanno mostrato la comparsa di lesioni periradicolari di dimensioni ridotte. Pertanto i successi a 10 anni del gruppo A sono 11.

Per quanto riguarda il gruppo B, inizialmente composto di 41 casi, ridotti poi a 30, è stato necessario ricorrere alla medicazione con idrossido di calcio, rinnovata ogni 10 giorni per un massimo di 30 giorni, fino a quando non vi è stata la scomparsa del drenaggio.

I risultati a 5 anni riportati dalle terapie endodontiche svolte in 2 o più appuntamenti, sono stati di 19 successi su 30 casi trattati. Dei restanti 11 denti: 3 denti sono stati persi per frattura corono-radicolare, 2 denti per impossibilità nel reperire i pazienti durante il follow-up, 6 sono stati gli insuccessi per assenza (4 casi) o regressione parziale (2 casi) della guarigione. I 6 insuccessi sono stati sottoposti a terapia chirurgica.

A 10 anni, dei 19 successi, 2 denti sono stati persi per frattura corono-radicolare e 1 dente ha presentato segni di parziale recidiva.

Pertanto i successi a 10 anni sono 16.

I risultati a 5 anni sono stati schematizzati nella tabella I, mentre nella tabella II sono riassunti i risultati a 10 anni.

Discussione

I risultati ottenuti dal nostro studio, dimostrano una percentuale di successo ampiamente superiore alla metà dei casi osservati, in entrambi i gruppi sia a 5 che a 10 anni. A 5 anni, la percentuale di successo del gruppo A (68,41%) è superiore a quella del gruppo B (63,33%). A 10 anni, la percentuale di successo del gruppo A è 57,88%, mentre quella del gruppo B è 53,32%.

Nonostante ciò la differenza di successo terapeutico riscontrata tra i due gruppi risulta statisticamente non significativa.

La maggiore percentuale di successo del gruppo A è probabilmente inerente al miglior controllo del diametro apicale rispetto al gruppo B.

Quest'ultimo è, infatti, in grado di compromettere il sigillo apicale dell'otturazione canalare, creando quindi i presupposti alla flora batterica sopravvissuta in seguito alla terapia endodontica (in maggior parte anaerobi facoltativi), per comunicare con il parodonto apicale, e lì continuare l'insulto infettivo.

Il problema relativo al drenaggio, nelle estese lesioni periapicali, nella terapia endodontica ortograde, è di notevole importanza.

L'induzione di un drenaggio di una tumefazione, o di un ascesso, o di una cisti comporta la regressione dei sintomi.

Diversi autori¹⁹ hanno proposto l'induzione del drenaggio, durante la terapia endodontica ortograde di estese lesioni periapicali, mediante una sovrastrumentazione di 1mm oltre apice, in modo da rompere la parete cistica, che rappresenta il 60-67%¹⁶ delle lesioni periapicali con diametri superiori ai 10-20 mm, favorendone la decompressione.

Alcuni autori illustri, come Bender²⁰ e Seltzer²¹ hanno criticato tale procedura, perché poteva portare all'induzione di un ulteriore sviluppo della lesione cistica.

Riteniamo che tali affermazioni, abbiano una valenza solo teorica, e non pratica, in quanto il successo clinico dell'induzione del drenaggio è evidente, in accordo con Esposito *et al.*²²

L'utilizzo, ove richiesto, dell'idrossido di calcio, è di notevole importanza, grazie alle sua capacità di neutralizzazione di composti acidi, di attivazione della fosfatasi alcalina ed alla sua azione antibatterica²³.

La buona percentuale di successo, del trattamento endodontico per via ortograde, ottenuta in questo studio, testimonia l'importanza cruciale che hanno le fasi di strumentazione ed irrigazione, in accordo con Sjogren *et al.*²⁴

Grazie ad esse, è possibile ridurre di oltre 1000 volte la carica batterica nei canali radicolari²⁵.

È stato dimostrato che non è possibile ottenere la sterilità completa dei canali radicolari con il trattamento endodontico. Inoltre, le varie tecniche di otturazione canalare, sia la condensazione laterale, che verticale della guttaperca, consentono un'opposizione efficace al passaggio delle tossine, ma non altrettanto all'infiltrazione batterica: il caso di P. Mirabilis in 20-37 giorni, S. Epidermidis in 17-31 giorni, e l'associazione di entrambi in 15-17 giorni²⁶. Questi dati ci lasciano comprendere, quanto sia importante, oltre ad un'efficace sagomatura e detersione dei canali radicolari, la presenza di un adeguato sigillo coronale, che blocchi la porta di accesso, e scongiuri le possibilità di contaminazione batterica dei canali radicolari trattati. Il sigillo coronale è oggi ottimizzato dall'utilizzo delle tecniche adesive nell'ambito dei materiali da restauro.

Difatti, la riduzione delle percentuali di successo a 10 anni potrebbe essere correlata ad eventuali infiltrazioni coronali con conseguente ricontaminazione dei canali radicolari trattati.

Conclusioni

La buona percentuale di successo del trattamento endodontico per via ortograda, nelle lesioni periapicali di notevoli dimensioni, ci induce a considerarlo quale scelta terapeutica di elezione, sia nelle lesioni endodontiche primarie, che secondarie a trattamento endodontico incongruo. Questa teoria è avallata dal numero dei successi sia a 5 (Gruppo A 68,41%, Gruppo B 63,33%) che a 10 anni (Gruppo A 57,88%, Gruppo B 53,32%), dalla ridotta invasività delle procedure, dalla maggiore compliance del paziente, dai costi contenuti. Il ricorso alla terapia chirurgica, deve essere considerata un'alternativa secondaria, praticabile solo in caso di fallimento e/o di parziale regressione della lesione periradicolare di un trattamento ortogrado congruo, ed in caso di inaccessibilità alla via ortograda.

In ogni caso, il trattamento di chirurgia, successivo ad un trattamento ortogrado con una parziale regressione della patologia periradicolare, presuppone una minore aggressività dell'intervento chirurgico, e un maggiore rispetto delle strutture anatomiche limitrofe.

Riassunto

Obiettivo. Le lesioni periradicolari di origine endodontica sono caratterizzate da infezioni polimicrobiche, nell'ambito delle quali un ruolo cruciale sembrano svolgere le specie batteriche anaerobiche facoltative. In letteratura esiste un forte divergenza circa la terapia d'elezione in caso di lesioni periradicolari di origine endodontica di grosse dimensioni: alcuni autori propongono la terapia canalare per via ortograda, altri la terapia chirurgica con apicectomia, otturazione retrograda e revisione strumentale della cavità. Lo scopo dello studio è stato quello di dimostrare l'efficacia del trattamento endodontico per via ortograda in caso di lesioni periapicali di origine endodontica di dimensioni maggiori di 20 mm.

Metodi. È stato valutato un campione di 60 casi, età compresa tra 18 e 70 anni, 32 maschi e 28 donne. I casi sono stati sottoposti a terapia endodontica per via ortograda. Sono stati inclusi denti mono e

pluriradicolati, con lesione periapicale di origine endodontica primaria, o secondaria a trattamento endodontico incongruo, di dimensioni maggiori di 20 mm. Il campione è stato diviso in Gruppo-A: 19 casi, nei quali è stato possibile completare la terapia canalare nello stesso appuntamento; Gruppo B: 41 casi, nei quali era presente drenaggio. È stata applicata medicazione con idrossido di calcio puro, rinnovata ogni 10 giorni per un massimo di 30, e successivamente è stata portata a termine la terapia endodontica.

Risultati. Gruppo-A: su 19 casi 13 hanno mostrato guarigione a 5 anni. Dei restanti 6, ci sono stati 3 insuccessi, una frattura corono-radicolare, due mancati follow-up. A 10 anni dei 13 successi, 2 casi hanno mostrato recidiva. Gruppo-B: da 41 casi, ridotti poi a 30 abbiamo avuto 19 successi a 5 anni. Dei restanti 11: 3 fratture corono-radicolari, 2 mancati follow-up, 6 gli insuccessi. A 10 anni dei 19 successi, due sono stati persi per frattura, 1 per recidiva.

Discussioni. I risultati ottenuti dimostrano l'importanza del drenaggio, in grado di compromettere il sigillo apicale e quindi il successo della terapia endodontica, ma consente la decompressione della lesione periradicolare e la regressione dei sintomi. L'utilizzo dell'idrossido di calcio nelle medicazioni intermedie consente la neutralizzazione dei composti acidi, l'attivazione delle fosfatasi alcaline dando un notevole sviluppo all'azione antibatterica. La corretta strumentazione e detersione dei canali radicolari consente la riduzione di oltre mille volte della carica batterica. Il sigillo coronale detiene, mediante le tecniche adesive dei materiali da restauro, un ruolo cruciale nella chiusura delle porte di entrata alla contaminazione batterica dei canali radicolari trattati.

Conclusioni. La terapia endodontica per via ortograda è da considerare la scelta terapeutica primaria in caso di lesioni endodontiche di grandi dimensioni, data la buona percentuale di successo sia a 5 (Gruppo A 68,41%, Gruppo B 63,33%) che a 10 anni (Gruppo A 57,88%, Gruppo B 53,32%).

Parole chiave: Endodonzia - Tessuto periapicale - Trattamento.