

Artículo original

Hallazgos capilaroscópicos y características clínicas en pacientes con fenómeno de Raynaud primario y secundario

Capillaroscopic findings and clinical characteristics in patients with primary and secondary Raynaud's phenomenon

Elda Rossella Tralice, Nicolás Lloves, María Natalia Tamborenea, Félix Enrique Romanini, Marisel Vanesa Bejarano, Anastasia Secco

Palabras clave: fenómeno de Raynaud primario; fenómeno de Raynaud secundario; videocapilaroscopia.

Revista Argentina de Reumatología
2021; Vol. 32 (3-8)

Key words: primary Raynaud's phenomenon; secondary Raynaud's phenomenon; videocapillaroscopy.

¹ Especialista en Reumatología, Hospital Bernardino Rivadavia, Ciudad Autónoma de Buenos, Argentina
Contacto de la autora: Elda Rossella Tralice
E-mail: rotralice@gmail.com
Fecha de trabajo recibido: 03/08/21
Fecha de trabajo aceptado: 12/10/21

RESUMEN

Objetivos: describir hallazgos de videocapilaroscopia (VCP) en pacientes con fenómeno de Raynaud primario (FRP) y secundario (FRS); comparar características demográficas y clínicas entre ambos.

Materiales y métodos: estudio observacional, analítico, transversal. Se documentaron edad, ocupación, tiempo de evolución del FR, enfermedad del tejido conectivo (ETC) y características capilaroscópicas. Las VCP se informaron como patrón normal, inespecífico o SD temprano, activo y tardío. Se realizó estadística descriptiva. Para variables categóricas se empleó Chi² o test exacto de Fisher; para variables continuas, t test o Man Whitney, considerando estadísticamente significativa p<0,05.

Resultados: se realizaron 290 VCP. En pacientes con FRP (n:122), 18% (n:23) fue normal y 81% (n:99) con patrón inespecífico. En pacientes con FRS (n:168), 8% fue normal, 42% con patrón inespecífico y 51% con patrón SD (25% temprano, 44% activo, 31% tardío). Se hallaron diferencias estadísticamente significativas: tiempo de evolución de FR en meses (12 vs 36, p<0,01), VCP normal (18,85% vs 7,4%, p<0,01), patrón inespecífico (81,14% vs 41%, p<0,01) en pacientes con FRP vs. FRS.

Conclusiones: en pacientes con FRS predominó el patrón SD, mientras que en aquellos con FRP fue superior el patrón normal e inespecífico. El FRS se asoció a mayor tiempo de evolución.

ABSTRACT

Objectives: to describe videocapillaroscopy (VCP) findings in patients with primary Raynaud's phenomenon (PRP) and secondary (SRP); compare demographic and clinical characteristics between both.

Materials and methods: observational, analytical, cross-sectional study. Age, occupation, evolution time of RP, connective tissue disease (CTD) and capillaroscopic characteristics were documented. The VCP were reported as normal, nonspecific or early, active, and late SD pattern. Descriptive statistics were performed. Chi² or Fisher's exact test were used for categorical variables; for continuous variables t test or Man Whitney, considering statistically significant p<0.05.

Results: 290 VCP were performed. In patients with PRP (n:122), 18% (n:23) were normal and 81% (n:99) non-specific. In patients with SRP (n:168), 8% were normal, 42% non-specific and 51% with SD pattern (25% early, 44% active, 31% late). We found statistically significant differences: time of evolution of RP in months (12 vs.

Conflictos de interés: los autores declaran que no existe conflicto de interés.

36, $p < 0.01$), normal VCP (18.85% vs 7.4%, $p < 0.01$), non-specific pattern (81.14% vs 41%, $p < 0.01$) in patients with FRP vs SRP.

Conclusions: in patients with FRS predominated the SD pattern, while in those with FRP the normal and nonspecific pattern was superior. FRS was associated with a longer evolution time.

INTRODUCCIÓN

El fenómeno de Raynaud (FR) es un trastorno vasoespástico episódico y reversible desencadenado principalmente por el frío o las emociones, que conduce a cambios característicos de coloración en la piel de los dedos. Existen dos tipos: primario (FRP) o secundario (FRS), que se asocian a una afección subyacente, especialmente enfermedades del tejido conectivo (ETC).

La videocapilaroscopia periungueal (VCP) es un método de imagen no invasivo, de bajo costo y reproducible, que permite evaluar los cambios estructurales de la microcirculación periférica. Es una herramienta reconocida para diferenciar el FRP del FRS, y de gran utilidad en el diagnóstico temprano y la evaluación de enfermedades autoinmunes que pueden conducir a cambios en la microcirculación como la esclerosis sistémica (SSc, por sus siglas en inglés), entre otras. Desde la introducción de la VCP en los criterios clasificatorios de SSc muy temprana, SSc temprana y SSc sistémica *American College of Rheumatology/ European League Against Rheumatism 2013* (ACR/EULAR 2013), este método es ampliamente utilizado en el estudio de pacientes con FR.

El patrón más específico se llama "patrón de esclerodermia" (*SD pattern*) y se caracteriza por la presencia de megacapilares, hemorragias, áreas avasculares y neoangiogénesis. Dichas características están presentes en más del 90% de los pacientes con SSc. Se objetivan cambios similares en aquellos con dermatomiositis (DM), enfermedad mixta del tejido conectivo (EMTC) y síndromes de superposición.

Se han sugerido criterios para clasificar a pacientes que presentan FRP. Se caracteriza por episodios simétricos de FR, ausencia de necrosis tisular, ulceración o gangrena, ausencia de una causa secundaria (basada en el historial médico y el examen físico del paciente), anticuerpos antinucleares negativos, velocidad de sedimentación globular normal, considerándose a la VCP normal como parte de estos criterios.

OBJETIVOS

Dado que el FR se presenta como un síntoma temprano en más del 90% de los pacientes con SSc y en el 75% de aquellos con EMTC, pudiendo preceder al compromiso de órganos internos, el uso de la VCP es fundamental dado que permite un diagnóstico diferencial definitivo entre FRP y FRS a través de la detección del patrón SD.

Hasta la fecha no existen estudios publicados en la literatura que hayan evaluado características capilaroscópicas en población con FRP y FRS en Argentina.

Nuestros objetivos fueron describir los hallazgos de la videocapilaroscopia en pacientes con FRP y FRS, y comparar las características demográficas y clínicas entre ambos grupos.

MATERIALES Y MÉTODOS

Es un estudio observacional, analítico y transversal. Se incluyeron pacientes mayores de 16 años, derivados a la Sección de Reumatología del Hospital Bernardino Rivadavia con diagnóstico de FR. Se excluyeron pacientes con mala visualización de los capilares, cualquiera sea la causa que los haya originado.

El estudio se realizó de acuerdo con la regulación vigente para estudios observacionales y fue aprobado por el Comité de Ética institucional, y todos los pacientes debieron dar su consentimiento informado por escrito para participar.

Se efectuó VCP del lecho ungueal desde el 2° al 5° dedo de ambas manos, en todos los pacientes remitidos entre julio y diciembre de 2019. Fue realizada por dos médicos con amplia experiencia y alto grado de acuerdo interobservador según su participación en estudios previos. Cada sujeto permaneció en la habitación donde se hizo el estudio durante un mínimo de 15 minutos antes del análisis del pliegue ungueal, a una temperatura ambiente de entre 20 y 22°C. La VCP se llevó a cabo luego de la aplicación de aceite de inmersión (vaselina) en cada lecho ungueal.

Las imágenes de la VCP son generadas por lentes que proporcionan un aumento x 200, y una cámara de dispositivo de carga acoplada (CCD) que ofrece alta resolución de imágenes (752 x 582 píxeles). Solo los capilares de la fila distal se observaron según la práctica habitual. Se utilizó una cuadrícula de 1 mm para cuantificar la densidad capilar.

En cuanto a la recolección de datos, se documentaron: edad (en años), ocupación (manual o no manual), evolución temporal del FR (en meses), diagnóstico de ETC y tratamiento actual. Según dichos datos se clasificaron a los pacientes como FRP y FRS. Además, se recolectaron datos de alteraciones morfológicas de capilares detalladas como: dilatación del asa aferente (diámetro del asa aferente >20 µm), ectasias (porción apical del asa >40 µm), megacapilares (diámetro del capilar >50 µm), tortuosidades (ondulación de las ramas capilares sin cruzarse entre sí), capilares finos y alargados (longitud del capilar >700 µm), microhemorragias (acumulación de sangre como consecuencia de la ruptura de la pared capilar), arborificaciones (ramificaciones de capilares interconectados), dilatación capilar (diámetro del capilar 20-50 µm), capilares entrecruzados (entrecruzamiento de las ramas arterial y venosa), plexo venoso subpapilar (red extensa de vasos que se extienden en la hipodermis, alejados de las filas proximales), densidad capilar (normal ≥7 capilares/mm), visibilidad (buena, regular, mala), color (rosado o pálido). Se informaron los hallazgos capilaroscópicos según: normal (capilares con forma de horquilla, tamaño homogéneo, dispuestos regularmente de forma paralela, densidad capilar entre 7 y 12 mm), patrón inespecífico (alteraciones de la densidad, dimensión y/o morfología del capilar, presencia de microhemorragias sin conformar patrón SD) y, de acuerdo con la descripción de Cutolo et al., en patrón SD temprano, activo y tardío. Se definieron como pacientes con FRP a aquellos que presentaron FR y no tenían diagnóstico de una enfermedad del tejido conectivo asociada (según evaluación del reumatólogo tratante), a diferencia de los pacientes con FRS quienes sí tenían diagnóstico de una enfermedad del tejido conectivo asociada.

Análisis estadístico

Para la estadística descriptiva, las variables continuas se reportaron como media y desvío

estándar (DE) o mediana y rango intercuartil (RIC), según distribución y tamaño muestral, y las variables categóricas en porcentajes. Para la comparación entre grupos, se utilizó para las variables categóricas Chi² o test exacto de Fisher, y para variables continuas t test o Man Whitney, según correspondiera. Se consideró estadísticamente significativa a una p<0,05.

RESULTADOS

Se incluyeron 290 pacientes. Las características sociodemográficas se describen en la Tabla 1. El 84% (n:246) era mujer. La media de edad en años fue 47 (±19). La mediana del tiempo de evolución del FR fue de 24 meses (RIC 12-72): de 12 meses en pacientes con FRP (RIC 6-36) y de 36 (RIC 12-96) en aquellos con FRS. La edad de aparición del FR fue similar en ambos grupos y osciló entre los 43 y 45 años.

En relación a la ocupación, la mayoría de los pacientes (n:266, 91,3%) presentaba ocupación sin trabajo manual. No se encontraron diferencias estadísticamente significativas entre los pacientes con ocupación manual y no manual con respecto a anomalías capilaroscópicas (p=0,838).

Se realizaron 290 videocapilaroscopías del pliegue ungueal, 122 en pacientes con FRP y 168 con FRS. En los pacientes con FRP, el 18% (n:23) de las capilaroscopías fue normal y el 81% (n:99) presentó un patrón inespecífico. Las alteraciones más frecuentes dentro de este grupo fueron: tortuosidades (74,6%), capilares entrecruzados (57%), ectasias (39,7%), y capilares finos y elongados (26,5%).

En pacientes con FRS, el 8% presentó un patrón normal, 42% patrón inespecífico y 51% patrón SD (Gráfico 1). Como ETC asociada presentaban: SSc (43%), artritis reumatoidea (AR) (11%), lupus eritematoso sistémico (LES) (8%), EMTC (6,5%), síndrome de Sjögren primario (SSp) (6%), síndrome de superposición (3,5%), DM (2,3%) y artritis idiopática infantil (AIJ) (1,5%), entre otras. Entre los pacientes que evidenciaron patrón SD, 25% presentaba SD temprano, 44% SD activo y 31% SD tardío. (Gráfico 2) Las patologías que evidenciaron patrón SD fueron: SSc (n:65, 89%), EMTC (n:5, 45%), AR (n:2, 10%), DM (n:2, 50%) y síndrome de superposición (n:4, 66%). Los pacientes con síndrome de superposición que evidenciaron patrón SD fueron aquellos con SSc asociado a AR o SSc

asociado a SS. Un paciente con SS asociado a LES no evidenció patrón SD.

Respecto de los pacientes que evidenciaron patrón inespecífico dentro de este grupo, la mayoría presentó tortuosidades. Además, en AR se identificaron ectasias y capilares entrecruzados, y en EMTC capilares arborificados y visualización del plexo venoso subpapilar. En LES se constataron capilares entrecruzados, arborificados, ectasias y microhemorragias. En SSp también se observó presencia de ectasias.

Al hacer el análisis comparativo, se hallaron diferencias estadísticamente significativas entre los pacientes con FRP y FRS en: tiempo de evolución de FR en meses (12 vs. 36, $p < 0,01$), presencia de capilaroscopia normal (18,85% vs. 7,4%, $p < 0,01$) y presencia de patrón inespecífico en capilaroscopia (81,14% vs. 41%, $p < 0,01$) (Tabla 1).

Tabla 1: Variables en estudio en pacientes con fenómeno de Raynaud primario y secundario (n=290)

	F. Raynaud Primario (n=122)	F. Raynaud Secundario (n=168)	
Edad en años, media (±DE)	44,60 (± 20,44)	48,80 (± 19,04)	$p=0,0774$
Sexo femenino n (%)	103 (84,4)	143 (85,11)	$p=0,621$
Tiempo de evolución de Raynaud (meses) m (RIC)	12 (6-36)	36 (12-96)	$p=0,0007$
Ocupación: trabajo manual n (%)	11(9)	14 (8,3)	$p=0,838$
Patrón normal n (%)	23 (18,85)	12 (7,4)	$p=0,003$
Patrón inespecífico n (%)	99 (81,14)	69 (41)	$p=0,000$
Patrón SD n (%)	0	81 (50)	

Gráfico 1: Hallazgos capilaroscópicos en pacientes con fenómeno de Raynaud secundario (n=168)

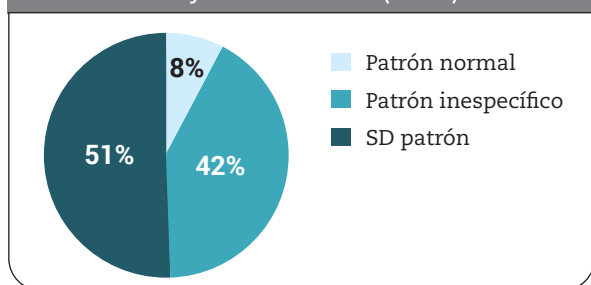
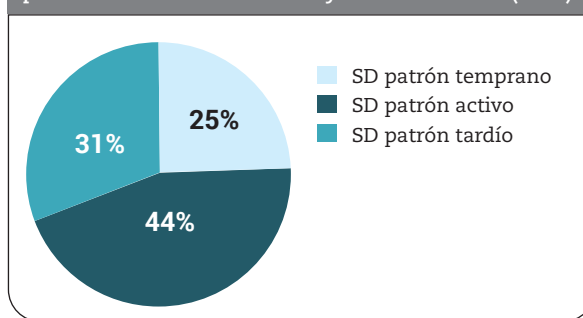


Gráfico 2: Distribución de tipos de patrón SD en pacientes con fenómeno de Raynaud secundario (n=81)



DISCUSIÓN

En el presente estudio se detallaron características clínicas y capilaroscópicas en pacientes con FRP y FRS. En aquellos con FRS predominó el patrón SD y se asoció a mayor tiempo de evolución del FR; en quienes presentaron FRP fue superior el patrón normal e inespecífico.

Encontramos que la edad de aparición del FR fue similar en ambos grupos, oscilando entre 43 y 45 años. En otro estudio, se halló que la edad media de aparición fue de 14 años en pacientes con FRP, mientras que en aquellos con FRS la edad de inicio fue a los 30 años o más, con episodios intensos, simétricos, dolorosos y/o asociados a aspectos clínicos sugestivos de una ETC. Se describió que el 27% de los pacientes con FRP tuvo un inicio tardío, después de los 40 años, similar a lo que ocurrió en nuestro estudio. Además, estimamos que un subgrupo de pacientes podría corresponder a una transición hacia una ETC asociada por lo que sería relevante ampliar el estudio de estos pacientes. Consideramos que ambos factores podrían influir en la edad de presentación más tardía del FR en nuestra población.

En relación al tiempo de evolución del FR, hallamos diferencias estadísticamente significativas, y fue mayor en el grupo de pacientes con FRS comparado con aquellos con FRP respectivamente (36 vs. 12 meses, $p < 0,01$).

Como se reportó en estudios previos, el tiempo de duración del FR se correlacionó con los patrones de esclerodermia en la VCP, y fue significativamente mayor en pacientes con patrón SD tardío comparados con aquellos que presentaban patrón SD activo y temprano ($p < 0,001$ y $p < 0,0001$ respectivamente). De allí, la importancia del uso de la VCP para el estudio de los

pacientes con FR a fin de evaluar la progresión de la microangiopatía en SSc.

En nuestro trabajo no se encontró asociación entre las alteraciones capilaroscópicas y la ocupación manual. Sin embargo, en un metaanálisis realizado por Garner et al. en 2015 se descubrió que la ocupación manual es un factor de riesgo independiente para el desarrollo de FRP, así también Cordeiro et al. en 2019 reportaron una mayor prevalencia del FR en los operadores de herramientas vibratorias en comparación con los trabajadores no expuestos, con un aumento en el número de casos cuanto mayor era el nivel de vibración y el tiempo de exposición.

En este estudio, la proporción de pacientes con FRP con VCP normal y patrón inespecífico fue significativamente superior comparada con aquellos con FRS. El patrón inespecífico, también llamado "no de esclerodermia", puede ocurrir asociado a ETC o en individuos sanos. En relación a esto último, Andrade et al. informaron, en una cohorte de 800 individuos sanos, que el 34% evidenciaba alteraciones morfológicas en la VCP. Las más frecuentemente encontradas fueron: tortuosidades (25%), ectasias (12%) y capilares arborificados (7%), entre otras. En otro estudio realizado en 120 sujetos sanos, 67% presentaba cambios morfológicos: 48% microhemorragias, 47% capilares ramificados y 43% tortuosidades. Cuando ocurren alteraciones morfológicas en la población con FRP, pueden causar dificultades para diferenciarlo del FRS. Es por esto que el grupo de Estudio EULAR sobre microcirculación en enfermedades reumáticas junto con el grupo Consorcio de ensayos clínicos de esclerodermia en capilaroscopia consideran que cuando las anomalías son numerosas o cuando ocurren varias anomalías en un individuo, son indicativas de una ETC subyacente.

Respecto de las características de los capilares, en cada ETC encontramos hallazgos similares a lo reportado en la literatura. Si bien en nuestro estudio no pudo evaluarse la transición de pacientes que presentaban FRP hacia FRS, en un metaanálisis realizado por Spencer-Green, donde se identificó un total de 639 pacientes con FRP que fueron seguidos durante 2.531 pacientes-años, se encontró que un 12,6% de ellos desarrolló un trastorno secundario (siendo en 2/3 de los casos una transición hacia SSc). Se estableció que el mejor predictor de transición fue la presencia de un patrón capilaroscópico anor-

mal (valor predictivo positivo de 47%). En otro estudio, se detectó que el 20% de pacientes que originariamente había sido diagnosticado con FRP fue reclasificado a sospecha de FRS o FRS confirmado durante un período de seguimiento de 10 años. Sería interesante, dado el elevado porcentaje de alteraciones inespecíficas que encontramos en el grupo con FRP, realizar un seguimiento en el tiempo a fin de conocer si la presencia de dichas alteraciones correlaciona con el desarrollo de una ETC o simplemente son una variante de la normalidad.

En cuanto a las dimensiones capilares, un estudio reciente encabezado por Trombetta et al. demostró que, si el diámetro medio del capilar es superior a 30 μm , es un predictor independiente para el desarrollo de FR secundario a SSc.

Una de las principales fortalezas de nuestro trabajo es el número de pacientes que incluimos, lo cual nos permitió analizar las diferencias tanto a nivel clínico como capilaroscópicas de los mismos.

Respecto de las debilidades de este trabajo consideramos que, para la evaluación de pacientes en estudio por FR, hubiera sido de gran utilidad contar con los resultados de estudios complementarios para efectuar una evaluación completa de cada paciente, según la sospecha clínica, como en la práctica habitual. También señalamos como debilidad el diseño del estudio, que es de corte transversal.

Creemos que se necesitan estudios prospectivos y controlados, de mayor tiempo de seguimiento para evaluar, a través de la capilaroscopia y otros estudios complementarios, la evolución desde los primeros síntomas hacia una enfermedad del tejido conectivo manifiesta.

CONCLUSIONES

En pacientes con FRS predominó el patrón SD, mientras que en aquellos con FRP fue superior el patrón normal e inespecífico. El FRS se asoció a mayor tiempo de evolución.

BIBLIOGRAFÍA

1. Souza EJ, Kayser C. Nailfold capillaroscopy: relevance to the practice of rheumatology. *Rev Bras Reumatol* 2015; 55(3):264-71.
2. Cutolo M, Smith V. State of the art on nailfold capillaroscopy: a reliable diagnostic tool and putative biomarker in rheumatology? *Rheumatology* 2013; 52 (11):1933-1940.

3. Cutolo M, Pizzorni C, Meroni M, Zampogna G, Ferrone C, Alessandri E, et al. The role of nailfold videocapillaroscopy in Raynaud's phenomenon monitoring and early diagnosis of systemic sclerosis. *Reumatismo* 2010; 62(4):237-47.
4. Avouac J, Fransen J, Walker UA. Preliminary criteria for the very early diagnosis of systemic sclerosis: results of a Delphi Consensus Study from EULAR Scleroderma Trials and Research Group. *Annals of the Rheumatic Diseases* 2011; 70 (3):476-481.
5. LeRoy EC, Medsger TA Jr. Criteria for the classification of early systemic sclerosis. *J Rheumatol* 2001; 28(7):1573-6.
6. Van den Hoogen F, Khanna D, Fransen J. 2013 Classification criteria for systemic sclerosis an American College of Rheumatology/European League Against Rheumatism Collaborative Initiative. *Arthritis & Rheumatism* 2013; 65 (11):2737-2747.
7. Rossi D, Russo A, Manna E. The role of nail-videocapillaroscopy in early diagnosis of scleroderma. *Autoimmun Rev* 2013; 12(8):821-5.
8. Cutolo M, Sulli A, Secchi ME. The contribution of capillaroscopy to the differential diagnosis of connective autoimmune diseases. *Best Practice & Research Clinical Rheumatology* 2007; 21(6):1093-1108.
9. Le Roy EC, Medsger Jr. TA. Raynaud's phenomenon: a proposal for classification. *Clinical and Experimental Rheumatology* 1992; 10:485-488.
10. Cutolo M, Pizzorni C, Sulli A. Capillaroscopy. *Best Pract Res Clin Rheumatol* 2005 ;19(3):437-52
11. M. Cutolo. Atlas of capillaroscopy in rheumatic diseases, 1st Edition. 2010; 5: 3-36.
12. Sormani de Fonseca ML, Mamani MN, Romanini FE. Manual de capilaroscopia II. Buenos Aires: McDowell, 2000; 2:9-13.
13. Cutolo M, Sulli A, Pizzorni C, Accardo S. Nailfold videocapillaroscopy assessment of microvascular damage in systemic sclerosis. *J Rheumatol* 2000; 27(1):155-60.
14. Kallenberg CG. Early detection of connective tissue disease in patients with Raynaud's phenomenon. *Rheum Dis Clin North Am* 1990; 16(1):11-30.
15. Cutolo M, Sulli A, Pizzorni C, Accardo S. Nailfold videocapillaroscopy assessment of microvascular damage in systemic sclerosis. *J Rheumatol* 2000; 27(1):155-60.
16. Cutolo M, Pizzorni C, Tuccio M, Burroni A, Craviotto C. Nailfold videocapillaroscopic patterns and serum autoantibodies in systemic sclerosis. *Rheumatology (Oxford)* 2004; 43:719-26.
17. Garner R, Kumari R, Lanyon P, Doherty M, Zhang W. Prevalence, risk factors and associations of primary Raynaud's phenomenon: systematic review and meta-analysis of observational studies. *BMJ Open* 2015; 16; 5(3).
18. Cordeiro RA, Andrade RM. Raynaud's phenomenon in the occupational context. *Revista da Associação Médica Brasileira* 2019; 65 (10):1314-1320.
19. Kabasakal Y, Elvins DM, Ring EFJ, McHugh NJ. Quantitative nailfold capillaroscopy findings in a population with connective tissue disease and in normal healthy controls. *Annals of the Rheumatic Diseases* 1996; 55:507-512.
20. Andrade LE, Gabriel Júnior A, Assad RL, Ferrari AJ, Atra E. Panoramic nailfold capillaroscopy: a new reading method and normal range. *Semin Arthritis Rheum* 1990; 20(1):21-31.
21. Hoerth C, Kundi M, Katzenschlager R, Hirschl M. Qualitative and quantitative assessment of nailfold capillaries by capillaroscopy in healthy volunteers. *Vasa* 2012; 41(1):19-26.
22. Smith V, Herrick A L, Imagenoli F. EULAR Study Group on microcirculation in rheumatic diseases and the scleroderma clinical trials consortium group on capillaroscopy. Standardization of nailfold capillaroscopy for the assessment of patients with Raynaud's phenomenon and systemic sclerosis. *Autoimmun Rev* 2020; 19(3):102458.
23. Spencer-Green G. Outcomes in primary Raynaud phenomenon: a meta-analysis of the frequency, rates, and predictors of transition to secondary diseases. *Arch Intern Med* 1998; 158:595-600.
24. Hirschl M, Hirschl K, Lenz M, Katzenschlager R, Hutter HP, Kundi M. Transition from primary Raynaud's phenomenon to secondary Raynaud's phenomenon identified by diagnosis of an associated disease: results of ten years of prospective surveillance. *Arthritis Rheum* 2006; 54(6):1974-81.
25. Trombetta AC, Smith V, Pizzorni C, Meroni M, Paolino S, Cariti C, et al. Quantitative alterations of capillary diameter have a predictive value for development of the capillaroscopic systemic sclerosis pattern. *Journal of Rheumatology* 2016; 43(3):599-606.