

Revista Brasileira de Odontologia Legal – RBOL

ISSN 2359-3466

<http://www.portalabol.com.br/rbol>



Antropologia Forense

ESTIMATIVA DA IDADE COM FINALIDADE PERICIAL EM IMAGENS AXIAIS DAS DUAS PRIMEIRAS VÉRTEBRAS CERVICAIS – ESTUDO PILOTO.

Age estimation for forensic purposes in axial images of the two first cervical vertebrae – a pilot study.

Samantha Mendes SEMEUNKA¹, Mário Marques FERNANDES², José Renato PRIETSCH³, Karina Santos MUNDSTOCK³, Vania Regina Camargo FONTANELLA⁴.

1. Cirurgiã-dentista graduada pela Universidade Federal do Rio Grande do Sul (UFRGS), Rio Grande do Sul, Brasil.
2. Doutor em Odontologia pela Universidade de São Paulo (USP), Rio Grande do Sul, Brasil.
3. Professor(a) Adjunto(a) na Universidade Federal do Rio Grande do Sul (UFRGS), Rio Grande do Sul, Brasil.
4. Professora Associada na Universidade Federal do Rio Grande do Sul (UFRGS), Rio Grande do Sul, Brasil.

Informação sobre o manuscrito

Recebido em: 17 Dez 2016

Aceito em: 02 Fev 2017

Autor para contato:

Samantha Mendes Semeunka
Rua Lageado, nº 295, Bairro Campestre – São Leopoldo/RS. CEP 93044-490.
E-mail: samantha.semeunka@gmail.com.

RESUMO

Introdução: A determinação do desenvolvimento esquelético é uma prática comum ao exercício da Odontologia, tanto para fins ortodônticos quanto forenses. Diversos métodos utilizam radiografias e, tendo em vista o crescente emprego da tomografia computadorizada, torna-se importante o conhecimento de todas as potencialidades destas imagens na prática pericial. **Objetivo:** O objetivo deste estudo foi descrever parâmetros morfológicos das vértebras cervicais C1 e C2 em imagens axiais de tomografia computadorizada por feixe cônico (TCFC) em cada um dos seis estágios maturacionais propostos por Hassel e Farman (1995) para a análise das vértebras no plano sagital. **Material e Método:** A partir de um banco de dados, foram avaliadas imagens de TCFC de 73 indivíduos de 8 a 18 anos, as quais foram classificadas no plano sagital. Em seguida, as vértebras C1 e C2 foram avaliadas no plano axial e suas características morfológicas registradas em um instrumento de coleta de dados. Foram, então, calculados os percentuais de cada característica dentro dos estágios maturacionais. **Resultados:** Observou-se na caracterização morfológica axial da C2 a tendência de fusão da sincondrose subdental nas fases de Maturação (5) e Finalização (6), ocorrendo em 90% e 66,6% dos casos, respectivamente. **Conclusão:** O estudo identificou padrões morfológicos axiais da C2 predominantes nas fases 5 e 6 de maturação das vértebras cervicais propostas por Hassel e Farman (1995), podendo contribuir para casos forenses de estimativa da idade.

PALAVRAS-CHAVE

Tomografia computadorizada de feixe cônico; Crescimento e desenvolvimento; Vértebras cervicais; Odontologia legal; Antropologia forense.

INTRODUÇÃO

Na prática clínica dos profissionais de saúde, a determinação do desenvolvimento esquelético de pacientes jovens tem como

objetivo o planejamento para realização de tratamento ortodôntico ou, na prática forense, estimar a idade de vítimas e criminosos não identificados¹, uma vez que a Lei que

regulamenta a Odontologia no Brasil² já consolida as práticas periciais cíveis e criminais de competência do cirurgião-dentista. Dentre os métodos existentes, o exame radiográfico pode ser utilizado para as duas situações descritas, em indivíduos vivos e cadáveres, possibilitando a comparação de imagens *ante* e *post-mortem*¹.

Diferentes estruturas anatômicas podem ser utilizadas para esse fim a partir de seus estágios de maturação, tais como dentes, ossos da mão e punho e vértebras cervicais³. Para a avaliação da maturação das vértebras cervicais (MVC) vários são os métodos estudados, sendo considerados seguros na determinação do grau de desenvolvimento ósseo⁴. O primeiro método foi proposto por Lamparski (1975)⁵ considerando modificações anatômicas de C2 a C6 em vista sagital e, desde então, o mesmo tem sido testado e modificado ao longo dos anos⁶⁻⁹.

A versão mais aceita e utilizada na atualidade foi proposta em 1995 por Hassel e Farman⁷, considerando as características anatômicas das vértebras C2 a C4 em seis fases de maturação: 1 – Iniciação (expectativa de 80% a 100% de crescimento puberal), C2, C3 e C4 apresentam borda inferior achatada ou plana e a borda superior inclinada de posterior para anterior; 2 – Aceleração (expectativa de 65% a 85% de crescimento puberal), C2 e C3 apresentam borda inferior com discreta concavidade, porém na C4 ainda é plana ou achatada, corpo de C3 e C4 com formato aproximadamente retangular; 3 – Transição (expectativa de 25% a 65% de crescimento puberal), C2 e C3 apresentam borda inferior com concavidade distinta e C4 com discreta concavidade, corpo de C3 e C4 com formato

retangular (maior em largura do que em altura); 4 – Desaceleração (expectativa de 10% a 25% de crescimento puberal), C2, C3 e C4 apresentam borda inferior com concavidade distinta, corpo de C3 e C4 com formato que tende a um quadrado; 5 - Maturação (expectativa de 5% a 10% de crescimento puberal), C2, C3 e C4 apresentam borda inferior com concavidade acentuada, corpo de C3 e C4 com formato quadrangular; e 6 - Finalização: (expectativa mínima ou nula de crescimento puberal), C2, C3 e C4 apresentam borda inferior com concavidade acentuada, corpo de C3 e C4 com formato retangular (maior em altura do que em largura).

A partir de 2002, foram propostas fórmulas matemáticas para validar de maneira objetiva o formato das vértebras cervicais como determinantes do desenvolvimento esquelético, uma vez que as avaliações subjetivas ainda geravam controvérsias^{7,12,13}. Em 2014, Yang et al.¹⁴ apresentam o conceito da utilização do plano axial para avaliação quantitativa da MVC com uma nova abordagem para o uso de análise de imagens e de fórmula estatística posteriormente estudada por Shin et al. (2014)¹⁵, que apontam uma limitação no uso pelo fator étnico. Contudo, estas análises envolvem cálculos complexos pouco acessíveis ao uso clínico.

Nas tomografias computadorizadas de feixe cônico (TCFC) é possível avaliar a região de cabeça em pescoço nos diferentes planos, podendo assim dispensar o uso de panorâmicas e de telerradiografias de perfil¹⁶. Por outro lado, implicam em maior exposição à radiação. Portanto, é de suma importância identificar todas as potencialidades destas imagens para eventualmente tornar

desnecessária a solicitação de outros exames radiográficos.

No âmbito pericial, o odontologista pode se deparar com a impossibilidade de realizar ou solicitar determinados exames que visam estimar a idade dos indivíduos, tendo que utilizar os meios disponíveis para esta finalidade. Frente a partes ou fragmentos de corpos encontrados (vértebras, por exemplo)⁴ ou frente à necessidade de confirmar a idade de indivíduos vivos, é fundamental o conhecimento dos estágios de MVC e, nesse contexto, interpretar imagens de TCFC nos diferentes planos.

As vértebras cervicais C1 a C4 se desenvolvem entre os 3 e 17 anos de idade e apresentam diferentes centros de ossificação presentes ao nascimento, cujas sincondroses se fusionam ao longo da maturação esquelética, cada uma a seu tempo e com sua particularidade¹⁷⁻²⁰.

Portanto, o presente estudo se propõe a descrever os parâmetros morfológicos das vértebras cervicais em vista axial em cada um dos seis estágios maturacionais propostos por Hassel e Farman (1995)⁷ para a análise das vértebras no plano sagital, colaborando assim para a prática do perito odontologista.

MATERIAIS E MÉTODOS

Trata-se de estudo observacional descritivo, aprovado pelo Comitê de Ética em Pesquisa da UFRGS (CAAE: 54401916.0.0000.5347), que utilizou imagens de banco de dados. Foram incluídos todos os indivíduos com idade entre 8 e 18 anos, que estavam ou estiveram em atendimento na Clínica do Curso de Especialização em Ortodontia da FO-UFRGS, que realizaram TCFC para fins de diagnóstico. Foram

excluídas da amostra as imagens de indivíduos cujo prontuário registre história de trauma ou patologia cervical, síndrome ou anomalia de crescimento, bem como as amostras que continham artefatos de técnica no exame. A avaliação das imagens foi realizada no software Dolphin 3D (Dolphin Imaging and Management Solutions, Chatsworth, CA, EUA).

As imagens foram avaliadas por dois examinadores, de forma independente. Inicialmente foi utilizada a classificação de Hassel e Farman (1995)⁷ em um corte no plano sagital coincidente com a linha média de C1 a C4. Na sequência, com intervalo mínimo de três semanas da avaliação anterior e sem acesso aos seus resultados, as vértebras C1 e C2 foram avaliadas no plano axial, utilizando todo o seu volume. Para esta análise foi utilizado um instrumento que considera as características anatômicas das vértebras e o fechamento de suas sincondroses, elaborado e validado pelos autores.

A reprodutibilidade interexaminadores foi avaliada pela estatística *kappa* e os resultados apresentados por meio de estatísticas descritivas.

RESULTADOS

De 133 tomografias analisadas, 73 cumpriram os critérios de inclusão, sendo 42 de pacientes do sexo feminino e 31 do sexo masculino.

A reprodutibilidade interexaminador na análise da MVC foi excelente ($k=0,98$). As características morfológicas da C1 constam da tabela 1 e estão representadas nas figuras 1 e 2. Observa-se tendência do forame vertebral adquirir o formato trapezoidal desde fases mais precoces tendo a ocorrência de 75% na fase 1, o tubérculo anterior tende para um formato

pontiagudo na transição entre as etapas 2 e 3, tendo uma ocorrência de 100% de formato arredondado na fase 2, passando para 92,8% com formato pontiagudo na fase 3. O processo transversal apresenta tendência ao formato arredondado. As sincondroses anteriores se apresentaram fechadas e sem cicatriz em 63 pacientes (87,6%), apenas um apresentou a sincondrose aberta, três parcialmente

fusionadas e seis fusionadas com a presença de cicatriz.

Quanto à C2 (tabela 2), percebe-se tendência de evolução do formato do forame vertebral do formato circular para trapezoidal ao longo das etapas, de aumento no comprimento do processo espinhoso, apesar de já estar formado, na sua maioria, com o formato bífido (figura 3).

Tabela 1. Caracterização morfológica axial da C1 nas diferentes fases de maturação esquelética.

Forame vertebral	Circular	Ovalado	Triangular	Trapezoidal	Total
Fase 1	2 (16,6%)	0	1 (8,3%)	9 (75,0%)	12
Fase 2	6 (24,0%)	9 (36,0%)	1 (4,0%)	9 (36,0%)	25
Fase 3	2 (14,2%)	0	5 (35,7)	7 (50,0%)	14
Fase 4	0	3 (33,3%)	3 (33,3%)	3 (33,3%)	9
Fase 5	2 (20,0%)	1 (10,0%)	1 (10,0%)	6 (60,0%)	10
Fase 6	0	0	2 (66,6%)	1 (33,3%)	3
Tubérculo anterior	Arredondado	Pontiagudo			
Fase 1	3 (25,0%)	9 (16,6%)			12
Fase 2	25 (100%)	0			25
Fase 3	1 (7,1%)	13 (92,8%)			14
Fase 4	1 (11,1%)	8 (88,8%)			9
Fase 5	1 (10,0%)	9 (90,0%)			10
Fase 6	1 (33,3%)	2 (66,6%)			3
Tubérculo posterior	Arredondado	Pontiagudo			
Fase 1	11 (91,6%)	1 (8,4%)			12
Fase 2	19 (76,0%)	6 (24,0%)			25
Fase 3	8 (57,1%)	6 (42,8%)			14
Fase 4	4 (44,4%)	5 (55,5%)			9
Fase 5	6 (60,0%)	4 (40,0%)			10
Fase 6	1 (33,3%)	2 (66,6%)			3
Processos transversos	Arredondado	Quadrilátero	Retangular		
Fase 1	10 (83,3%)	2 (16,6%)	0		12
Fase 2	22 (88,0%)	2 (8,0%)	1 (4,0%)		25
Fase 3	13 (92,8%)	0	1 (7,2%)		14
Fase 4	9 (100%)	0	0		9
Fase 5	6 (60,0%)	2 (20,0%)	2 (20,0%)		10
Fase 6	3 (100%)	0	0		3
Sincondroses anteriores	Abertas	Parcialmente fusionadas	Fusionadas cicatriz visível	Fusionadas sem cicatriz	
Fase 1	0	1 (8,3%)	1 (8,3%)	10 (83,3%)	12
Fase 2	0	2 (8,0%)	1 (4,0%)	22 (88,0%)	25
Fase 3	1 (7,1%)	0	1 (7,1%)	12 (85,7%)	14
Fase 4	0	0	1 (11,1%)	8 (88,8%)	9
Fase 5	0	0	2 (20,0%)	8 (80,0%)	10
Fase 6	0	0	0	3 (100%)	3

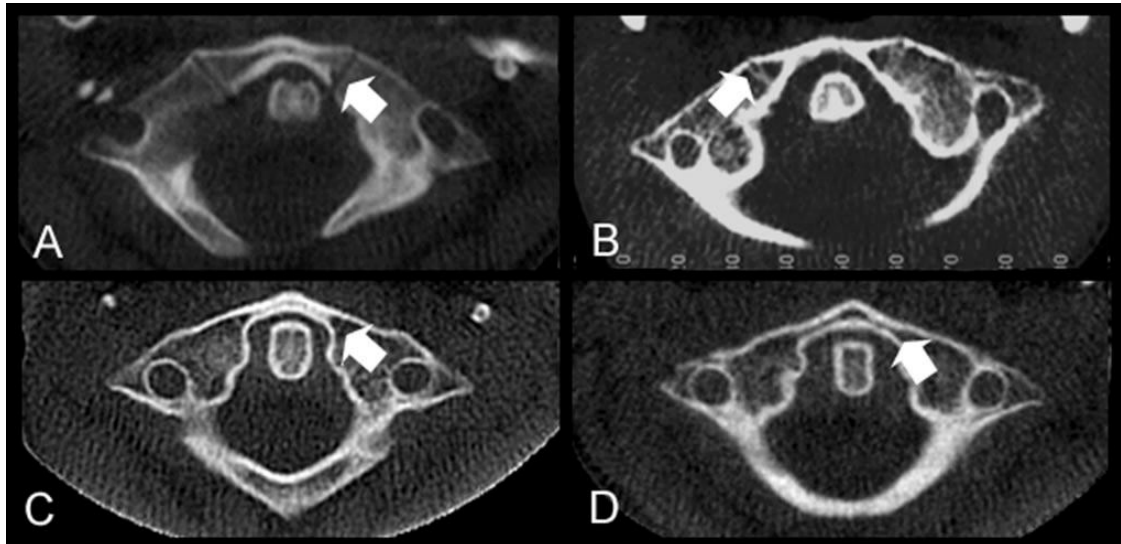


Figura 1 – Exemplos das fases de fusão da sincondrose anterior em C1. A: aberta; B: parcialmente fusionada; C: fusionada com cicatriz visível; D: fusionada sem cicatriz visível.

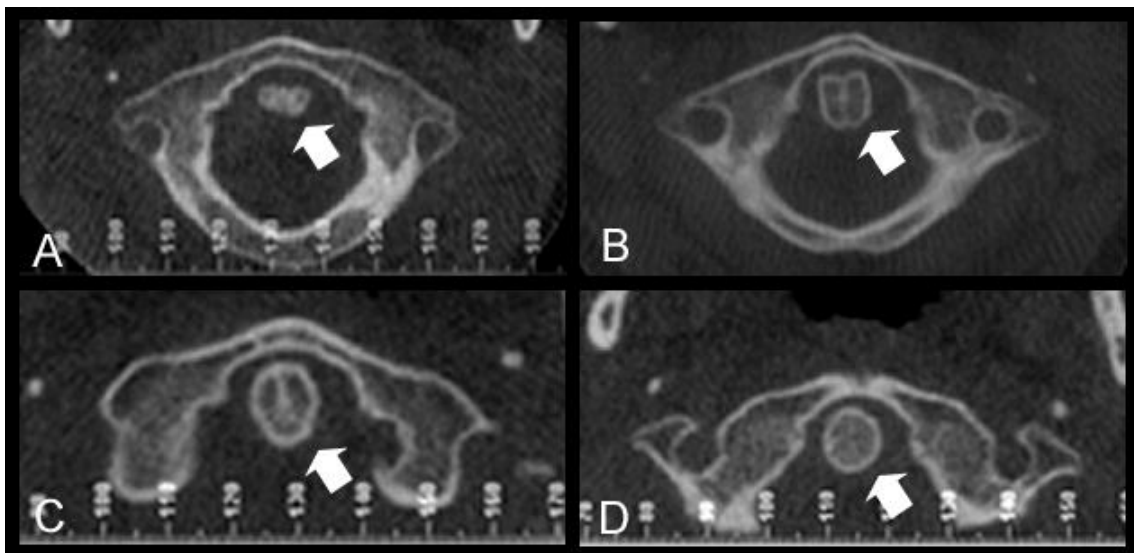


Figura 2 – Exemplos das fases de fusão da sincondrose apicodental em C1. A: aberta; B: parcialmente fusionada; C: fusionada com cicatriz visível; D: fusionada sem cicatriz visível.

O formato do processo transversal parece não estar relacionado com a maturação. Houve tendência ao fechamento da sincondrose subdental nas fases mais adiantadas de MVC. A sincondrose apicodental mostrou-se tanto aberta quanto parcialmente

fusionada e fusionada em todas as etapas, de maneira que não parece possível usar a estrutura como referência para maturação óssea quando correlacionada com o método em estudo.

Tabela 2. Caracterização morfológica axial da C2 nas diferentes fases de maturação esquelética.

Forame vertebral	Circular	Ovalado	Triangular	Trapezoidal	Total
Fase 1	7 (58,3%)	0	2 (16,6%)	3 (25,0%)	12
Fase 2	17 (64,0%)	2 (8,0%)	2 (8,0%)	4 (16,0%)	25
Fase 3	6 (42,8%)	1 (7,1%)	1 (7,1%)	6 (42,8%)	14
Fase 4	3 (33,3%)	0	0	6 (66,6%)	9
Fase 5	3 (30,0%)	0	0	7 (70,0%)	10
Fase 6	0	0	0	3 (100%)	3
Comprimento Processo espinhoso	Menos que 25%	Menos que 50%	Mais que 50%		
Fase 1	3 (25,0%)	5 (41,6%)	4 (33,3%)		12
Fase 2	1 (4,0%)	13 (52,0%)	11 (44,0%)		25
Fase 3	0	5 (35,7%)	9 (64,2%)		14
Fase 4	0	1 (11,1%)	8 (88,8%)		9
Fase 5	0	0	10 (100%)		10
Fase 6	0	0	3 (100%)		3
Processo espinhoso bífido	Sim	Não			
Fase 1	12 (100%)	0			12
Fase 2	24 (96,0%)	1 (4,0%)			25
Fase 3	13 (92,8%)	1 (7,2%)			14
Fase 4	9 (100%)	0			9
Fase 5	10 (100%)	0			10
Fase 6	3 (100%)	0			3
Processos transversos	Arredondado	Quadrilátero	Retangular		
Fase 1	5 (41,6%)	5 (41,6%)	2 (16,8%)		12
Fase 2	9 (36,0%)	8 (32,0%)	8 (32,0%)		25
Fase 3	7 (50,0%)	4 (28,5%)	3 (21,5%)		14
Fase 4	2 (22,2%)	4 (44,4%)	3 (33,3%)		9
Fase 5	3 (30,0%)	3 (30,0%)	4 (44,4%)		10
Fase 6	0	1 (33,3%)	2 (66,6%)		3
Sincondrose subdental	Abertas	Parcialmente fusionadas	Fusionadas cicatriz visível	Fusionadas sem cicatriz	
Fase 1	1 (8,3%)	10 (83,3%)	1 (8,3%)	0	12
Fase 2	1 (4,0%)	17 (68,0%)	7 (28,0%)	0	25
Fase 3	0	11 (78,5%)	3 (21,4%)	0	14
Fase 4	0	7 (77,7%)	2 (22,2%)	0	9
Fase 5	0	0	9 (90,0%)	1 (10,0%)	10
Fase 6	0	0	2 (66,6%)	1 (33,3%)	3
Sincondroses apicodental	Abertas	Parcialmente fusionadas	Fusionadas cicatriz visível	Fusionadas sem cicatriz	
Fase 1	3 (25,0%)	3 (25,0%)	5 (41,6%)	1 (8,3%)	12
Fase 2	1 (4,0%)	3 (12,0%)	16 (64,0%)	5 (20,0%)	25
Fase 3	1 (7,1%)	0	10 (71,4%)	3 (21,4%)	14
Fase 4	0	1 (11,1%)	4 (44,4%)	4 (44,4%)	9
Fase 5	0	0	8 (80,0%)	2 (20,0%)	10
Fase 6	1 (33,3%)	0	1 (33,3%)	1 (33,3%)	3

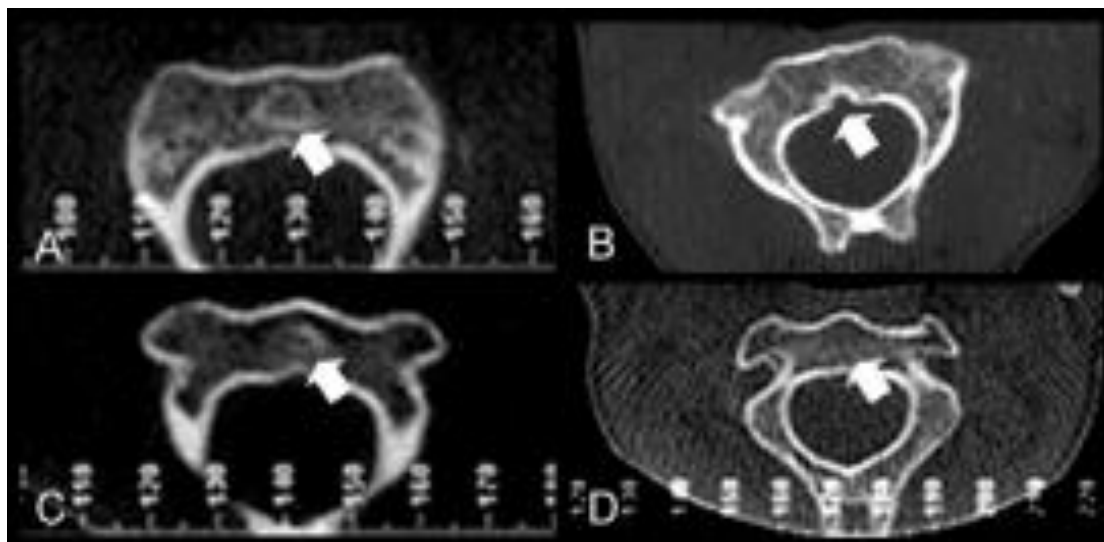


Figura 3 – Exemplos das fases de fusão da sincondrose subdental em C2. A: aberta; B: parcialmente fusionada; C: fusionada com cicatriz visível; D: fusionada sem cicatriz visível.

Tendo em vista que o estágio de ossificação da sincondrose subdental da C2 foi a variável que mais se destacou na discriminação das fases de MVC de Hassel e Farman (1995)⁷, os casos foram agrupados por faixas etárias e então calculada a distribuição percentual de cada fase e estágio (tabela 3). Observa-se que em indivíduos mais jovens (8 a 12 anos) a sincondrose subdental da C2 apresenta-se no estágio 2 (parcialmente fusionada), enquanto que entre 12 e 14 anos existe distribuição homogênea dos estágios 2 e 3 (fusão com cicatriz) e a partir dos 14 anos predomina a fase 3.

DISCUSSÃO

O presente estudo identificou que todos os pacientes classificados nas fases 5 e 6 da análise proposta por Hassel e Farman (1995)⁷ apresentam fusão da sincondrose subdental da C2, o que está de acordo com os resultados de um estudo radiográfico e histológico em cadáveres¹⁹, no qual se

observou que a cicatriz desta estrutura ainda pode estar presente em adultos.

Cokluk et al. (2006)²⁰ também estudaram a C2, descrevendo sua segmentação com base nas sincondroses, utilizando imagens sagitais e coronais de ressonância magnética de crianças e adultos. Os autores apontaram a proporção corpo vertebral/processo odontóide como um possível descritor da maturação esquelética. Desta forma, os resultados obtidos demonstram que futuros estudos sobre a correlação entre as fases de desenvolvimento esquelético e morfologia vertebral na estimativa da idade devem se concentrar na avaliação tridimensional da C2, que apresenta mais centros de ossificação.

Shin et al. (2014)¹³ observaram que o formato vertebral foi capaz de caracterizar o desenvolvimento ósseo em uma população japonesa. Contudo, sua análise é baseada em cálculos matemáticos complexos, de forma que o presente estudo buscou a simplificação para possível aplicação na prática clínica do

ortodontista ou odontologista frente à necessidade de estimar a idade de indivíduos.

Tabela 3. Distribuição percentual dos casos da amostra de acordo com fases de Hassel e Farman (1995)⁷ e de fechamento da sincondrose subdental, por faixa etária.

Faixa etária (em anos)	Hassel e Farmann (1995) ⁷			Sincondrose Subdental C2		
	Fase	n	%	Fase	n	%
8 a <9	1	3	37,5	1	1	12,5
	2	4	50,0	2	6	75,0
	3	1	12,5	3	1	12,5
	4	0	0	4	0	0
	5	0	0			
	6	0	0			
9 a <10	1	3	23,1	1	1	7,7
	2	8	61,5	2	8	61,5
	3	1	7,7	3	4	30,8
	4	1	7,7	4	0	0,0
	5	0	0			
	6	0	0			
10 a <11	1	2	28,6	1	0	0,0
	2	3	42,9	2	5	71,4
	3	0	0,0	3	2	28,6
	4	1	14,3	4	0	0,0
	5	0	0,0			
	6	1	14,3			
11 a <12	1	3	30,0	1	0	0,0
	2	5	50,0	2	9	90,0
	3	1	10,0	3	0	0,0
	4	0	0,0	4	1	10,0
	5	1	10,0			
	6	0	0,0			
12 a <13	1	1	7,1	1	0	0,0
	2	4	28,6	2	7	50,0
	3	5	35,7	3	7	50,0
	4	2	14,3	4	0	0,0
	5	2	14,3			
	6	0	0,0			
13 a <14	1	0	0,0	1	0	0,0
	2	0	0,0	2	6	60,0
	3	4	40,0	3	4	40,0
	4	3	30,0	4		0,0
	5	3	30,0			
	6	0	0,0			
14 ou mais	1	0	0,0	1	0	0,0
	2	1	9,1	2	4	36,4
	3	2	18,2	3	5	45,5
	4	2	18,2	4	1	9,1
	5	4	36,4			
	6	2	18,2			

Segundo literatura forense²¹ a análise do desenvolvimento esquelético se dá a partir de métodos de avaliação de mão e punho, porém, tendo em vista diminuir as doses de radiação ao indivíduo, lançou-se mão de telerradiografias laterais, sendo observada correlação positiva entre as duas avaliações, mostrando que o uso das vértebras cervicais para estimativa da idade e identificação de impulsos de crescimento pode ser de grande valia para atividade forense²².

O método de Hassel e Farman (1995)⁷ foi amplamente validado para estimativa de crescimento na prática ortodôntica^{23,24}. A avaliação da MVC também tem demonstrado grande utilidade para a identificação humana nos casos em que só se dispõe das mesmas para serem analisadas, através de seus aspectos morfológicos durante o período do surto de crescimento puberal, mostrando-se úteis para a estimativa da idade de acordo com o grau de desenvolvimento ósseo, contribuindo com o odontologista na atividade pericial⁴.

Nesse sentido, o uso das vértebras cervicais em seu volume também foi proposto por Choi et al. (2016)²⁵, que desenvolveram um método baseado na análise de regressão múltipla a partir da correlação do parâmetro de volume derivado de imagens tridimensionais de TCFC das quatro primeiras vértebras cervicais com os estágios de maturação esquelética avaliados em mão e punho, com potencial aplicação clínica.

Bomfim et al. (2015)²⁶ compararam reconstruções tridimensionais de TCFC à análise em norma sagital, observando forte correlação entre ambos na análise da MVC, demonstrando que as TCFC, ainda que pela dose de radiação envolvida não devam ser exclusivamente usadas para esse fim, são

adequadas para a avaliação da maturação esquelética. Cabe ao profissional conhecer as vantagens e implicações de cada técnica, as suas indicações, limitações e necessidades de cada caso²⁷, sendo de grande importância o amplo conhecimento de métodos de avaliação da maturação esquelética, dando ao perito opções de métodos que se complementam e garantam a precisão dos resultados. Os exames de TCFC permitem reconstruções em múltiplos planos e a análise das vértebras em norma axial pode se constituir em mecanismo de controle de qualidade do resultado da análise da MVC no plano sagital.

Os resultados do presente estudo devem ser considerados à luz de suas limitações, intrínsecas a um projeto piloto. A amostra de conveniência e com distribuição desigual entre os sexos certamente representa um viés, tendo em vista o relato de diferenças nas fases de MVC entre meninos e meninas da mesma faixa etária²⁸⁻³⁰. Contudo, as características vertebrais descritas no presente estudo permitirão a realização de cálculo amostral para estudos inferenciais futuros.

Salienta-se, também, a necessidade de estudos com populações de diferentes etnias, para eventuais ajustes de parâmetros classificatórios, como demonstrado em estudos referentes à estimativa de idade na prática forense^{4,31}.

CONCLUSÃO

O presente estudo identificou padrões morfológicos axiais da C2 que se correlacionam com as fases 5 e 6 de maturação das vértebras cervicais propostas por Hassel e Farman (1995)⁷, podendo contribuir para casos forenses de estimativa da idade.

ABSTRACT

Introduction: The skeletal development determination is a common practice in Dentistry, both for orthodontic and for forensic purposes. Several methods are based on radiographs, but considering the increase in computed tomography exams more contemporary investigations of these methods became important to explore their forensic purposes. Objective: This study aimed to describe the morphological parameters of the C1 and C2 vertebrae in axial cone beam computed tomography (CBCT) images, at each of the six maturational stages proposed by Hassel and Farman. Material and Method: From a database, CBCT images of 73 individuals aged 8 to 18 years were evaluated and classified in the sagittal plane. Then the C1 and C2 vertebrae were evaluated in the axial plane and their morphological characteristics were recorded in a data collection instrument. The percentage of each feature within the maturational stages was calculated. Results: In the axial morphological characterization of C2, the tendency of fusion of the subdental was marked in Maturation (5) and Finishing (6) phases, with 90% and 66.6% of cases, respectively. Conclusion: The study identified axial morphological patterns of C2 that predominate in phases 5 and 6 of maturation of the cervical vertebrae proposed by Hassel and Farman, and may contribute to age estimation in forensic cases.

KEYWORDS

Cone beam computed tomography; Growth and development; Cervical vertebrae; Forensic dentistry; Forensic anthropology.

REFERÊNCIAS

1. Carvalho ACA, Simões CC, Pinho C, Oliveira LSAFO, Rebello IC, Campos PSF. Métodos de análise da maturação óssea e estimativa da idade. *R Ci Méd Biol*. 2010; 9(Supl.1):95-103.
<http://www.repositorio.ufba.br:8080/ri/bitstream/ri/1674/1/4740-12145-1-PB.pdf>.
2. Brasil. Lei ordinária 5.081 de 24 de agosto de 1966. Regulamenta o exercício da Odontologia no Brasil. *Diário Oficial da União*. Brasília, 1966. Coluna 1, p. 9843. Disponível em:
http://www.planalto.gov.br/ccivil_03/leis/L5081.htm.
3. Tokunaga AP, Franco A, Westphalen FH, Lima AAS, Fernandes A. Skeletal age estimation comparing two radiographic methods. *Rev Bras Odontol Leg RBOL*. 2015; 2(1): 19-25.
<http://dx.doi.org/10.21117/rbol.v2i1.17>.
4. Lima SHR, Machado MPS, Fernandes MM, Benedicto EN, Júnior ED. A importância pericial das vértebras cervicais nos casos de identificação humana. *Rev Fac Odontol UPF*. 2012; 17(1): 46-9.
<http://dx.doi.org/10.5335/rfo.v17i1.2541>.
5. Lamparski DG. Skeletal age assessment utilizing cervical vertebrae. *Am J Orthod Dentofac Orthop*. 1975; 67(4): 458-9.
[http://dx.doi.org/10.1016/0002-9416\(75\)90038-X](http://dx.doi.org/10.1016/0002-9416(75)90038-X).
6. O'Reilly MT; Yanniello GJ. Mandibular growth changes and maturation of cervical vertebrae: a longitudinal cephalometric study. *Angle Orthod*. 1988; 58(2):179-84.
[http://dx.doi.org/10.1043/0003-3219\(1988\)058<0179:MGCAMO>2.0.CO;2](http://dx.doi.org/10.1043/0003-3219(1988)058<0179:MGCAMO>2.0.CO;2).
7. Hassel B, Farman AG. Skeletal maturation evaluation using cervical vertebrae. *Am J Orthod Dentofac Orthop*. 1995; 107(1):58-66.
8. Morato TGM. As vértebras cervicais na determinação da idade óssea. Monografia (Especialização). Faculdade de Odontologia da Universidade Federal de Minas Gerais. Belo Horizonte, MG; 2012. 36p. Disponível em:
http://www.bibliotecadigital.ufmg.br/dspace/bitstream/handle/1843/BUOS-9EAHZK/tgmmorato_final_para_impress_o_.pdf?sequence=1.
9. Uysal T, Ramoglu SI, Basciftci FA. Chronologic age and skeletal maturation of the cervical vertebrae and hand-wrist: Is there a relationship? *Am J Orthod Dentofac Orthop*. 2006; 130(5):622-8.
<http://dx.doi.org/10.1016/j.ajodo.2005.01.031>.
10. Baccetti T, Franchi L, McNamara JA. An improved version of the Cervical Vertebral Maturation (CVM) method for the assessment of mandibular growth. *Angle Orthod*. 2002; 72(4):316-23. [http://dx.doi.org/10.1043/0003-3219\(2002\)072<0316:AIVOTC>2.0.CO;2](http://dx.doi.org/10.1043/0003-3219(2002)072<0316:AIVOTC>2.0.CO;2).
11. Byun BR, Kim YI, Yamaguchi T, Maki K, Son WS. Quantitative assessment of cervical vertebral maturation using cone beam computed tomography in Korean girls. *Comput Math Methods Med*. 2015; 11(10):9.
<http://dx.doi.org/10.1155/2015/405912>.
12. Yang YM, Lee J, Kim YI, Cho BH, Park SBI. Axial cervical vertebrae-based multivariate regression model for the estimation of skeletal maturation status. *Orthod Craniofac Res*. 2014; 17(3):187-96.
<http://dx.doi.org/10.1111/ocr.12045>.
13. Shin SM, Kim YI, Choi YS, Yamaguchi T, Maki K, Cho BH, et al. The skeletal maturation status estimated by statistical shape analysis: axial images of Japanese cervical vertebrae. *Dentomaxillofac Radiol*. 2014; 44(3).
<http://dx.doi.org/10.1259/dmfr.20140323>.

14. Kapila S, Conley RS, Harrell WE Jr. The current status of cone beam computed tomography imaging in orthodontics. *Dentomaxillofac Radiol.* 2011; 40(1): 24–34. <http://dx.doi.org/10.1259/dmfr/12615645>.
15. Ogden JA. Radiology of postnatal skeletal development. XI. The first cervical vertebra. *Skeletal Radiol.* 1984; 12(1):12-20.
16. Ogden JA. Radiology of postnatal skeletal development. XII. The second cervical vertebra. *Skeletal Radiol.* 1984; 12(3):169-77.
17. Ogden JA, Murphy MJ, Southwick WO, Ogden DA. Radiology of postnatal skeletal development. XIII. C1-C2 interrelationships. *Skeletal Radiol.* 1986; 15(6):433-8. <http://dx.doi.org/10.1007/BF00355100>.
18. Karwacki GM, Schneider JF. Normal ossification patterns of atlas and axis: a CT study. *AJNR Am J Neuroradiol.* 2012; 33(10): 1882-7. <http://dx.doi.org/10.3174/ajnr.A3105>.
19. Gebauer M, Lohse C, Barvencik F, Pogoda P, Rueger JM, Püschel K, et al. Subdental synchondrosis and anatomy of the axis in aging: a histomorphometric study on 30 autopsy cases. *Eur Spine J.* 2006; 15(3): 292-8. <http://dx.doi.org/10.1007/s00586-005-0990-7>.
20. Cokluk C, Aydin K, Rakunt C, Iyigun O, Onder A. The borders of the odontoid process of c2 in adults and in children including the estimation of odontoid/body ratio. *Eur Spine J.* 2006; 15(3):278-82. <http://dx.doi.org/10.1007/s00586-005-0946-y>.
21. Cunha E, Baccino E, Martrille L, Ramsthaler F, Pietro J, Schuliar Y, et al. The problem of aging human remains and living individuals: A review. *Forensic Sci Int.* 2009; 193 (1-3): 1-13. <http://dx.doi.org/10.1016/j.forsciint.2009.09.008>.
22. Wong RW, Alkhal HA, Rabie AB. Use of cervical vertebral maturation to determine skeletal age. *Am J Orthod Dentofacial Orthop.* 2009; 136(4):484.e 1-6. <http://dx.doi.org/10.1016/j.ajodo.2007.08.033>.
23. Santos ECA, Bertoz FA, Arantes FM, Reis PMP. Avaliação da reprodutibilidade do método de determinação da maturação esquelética por meio das vértebras cervicais. *Rev Dent Press Ortodon Ortop Facial.* 2005; 10(2). <http://dx.doi.org/10.1590/S1415-54192005000200009>.
24. San Román P, Palma JC, Oteo MD, Nevado E. Skeletal maturation determined by cervical vertebrae development. *Eur J Orthod.* 2002; 24(3):303-11.
25. Choi YK, Kim J, Yamaguchi T, Maki K, Ko CC, Kim YI. Cervical Vertebral Body's Volume as a New Parameter for Predicting the Skeletal Maturation Stages. *Biomed Res Int.* 2016; Article ID 8696735: 7. <http://dx.doi.org/10.1155/2016/8696735>.
26. Bonfim MAE, Costa ALF, Fuziy A, Ximenez MEL, Ferreira FAC, Santos RIF. Cervical vertebrae maturation index estimates on cone beam CT: 3D reconstructions vs sagittal sections. *Dentomaxillofac Radiol.* 2015; 45 (1): 20150162. <http://dx.doi.org/10.1259/dmfr.20150162>.
27. Patcas R, Signorelli L, Peltomäki T, Schätzle M. Is the use of the cervical vertebrae maturation method justified to determine skeletal age? A comparison of radiation dose of two strategies for skeletal age estimation. *Eur J Orthod.* 2013; 35(5):604-9. <https://doi.org/10.1093/ejo/cjs043>.
28. Alves BA, Sannomiya EK. Avaliação da incidência dos índices de Hassel e Farman de maturação óssea por meio de vértebras cervicais aplicadas em indivíduos do sexo masculino e feminino. *Odonto.* 2007; 15(29):40-9. <http://dx.doi.org/10.15603/2176-1000/odonto.v15n29p40-49>.
29. Armond MC, Generoso R, Falci SG, Ramos-Jorge ML, Marques LS. Skeletal maturation of the cervical vertebrae: association with various types of malocclusion. *Braz Oral Res.* 2012;26(2):145-50. <http://dx.doi.org/10.1590/S1806-83242012005000003>.
30. Caldas MP, Ambrosano GM, Haiter Neto F. Computer-assisted analysis of cervical vertebral bone age using cephalometric radiographs in Brazilian subjects. *Braz Oral Res.* 2010;24(1):120-6. <http://dx.doi.org/10.1590/S1806-83242010000100020>.
31. Lopes JR, Queiroz SBBS, Fernandes MM, Paiva LASS, Oliveira RN. Age estimation by teeth periodontosis and transparency: accuracy of Lamendin's method on a Brazilian sample. *Braz J Oral Sci.* 2014; 13(1): 17-21. <http://dx.doi.org/10.1590/1677-3225v13n1a04>.