

CÁTEDRA ORTOPEDIA DENTO MAXILO FACIAL
Prof. Dra. MARTHA CASAMAYOU

UDA 16 - ORTODONCIA

TERAPÉUTICAS DEL 1er NIVEL DE ATENCIÓN

AUTORES

Dra. Annabel Grassi
Dra. Cecilia Blanco
Dra. Sandra Villalba
Dr. Martín Zeballos
Dr. Daniel Harretche
Dr. Martín Zepedeo
Dra. Lorena Tinetto
Dra. Betina Álvarez
Dra. Nadia Vignolis
Dr. Gustavo Fagúndez
Dr. Federico Cabral

ÍNDICE

INTRODUCCIÓN	2
CONTROL DE HÁBITOS	3
MANTENEDORES DE ESPACIO	7
REMOVIBLES	8
FIJOS	16
TRATAMIENTO DE MORDIDAS CUBIERTAS Y MORDIDAS POSTERIORES CRUZADAS	22
TRATAMIENTO DE INCISIVOS PERMANENTES EN MORDIDA CRUZADA	30
CIERRE DE DIASTEMA INTER-INCISIVO	35

INTRODUCCIÓN

El Sistema Nacional Integrado de Salud está organizado por niveles de atención.

El Primer Nivel de Atención es la puerta de entrada de la población al sistema, en donde se desarrollan principalmente actividades de promoción de la salud, prevención y control de riesgos, diagnóstico precoz y tratamiento oportuno, teniendo como eje de intervención las necesidades de salud más frecuentes de la persona, familia y comunidad.

El odontólogo general integra el equipo de salud que actúa en el 1er nivel de atención ya sea trabajando en su consultorio como en los servicios.

El grado de severidad y magnitud de los problemas de salud bucal en este nivel plantea la atención de alta cantidad de necesidades y de baja complejidad.

La Cátedra de Ortopedia D.M.F. en los últimos años, ha profundizado los objetivos educativos para formar un odontólogo general capacitado tanto para actuar en la promoción del desarrollo en salud de la oclusión, y de las estructuras y funciones del Sistema Estomatognático, así como en el tratamiento de las maloclusiones de baja complejidad, en el niño y en el adulto.

En la presente publicación se desarrollan algunas de las terapéuticas y prácticas que capacitan al estudiante en adquirir los conocimientos y destrezas para el diagnóstico y tratamiento clínico de maloclusiones de baja complejidad, que permitan restablecer la normalidad de las arcadas dentarias y su relación de oclusión.

CONTROL DE HÁBITOS

PANTALLA VESTIBULAR DE HOTZ

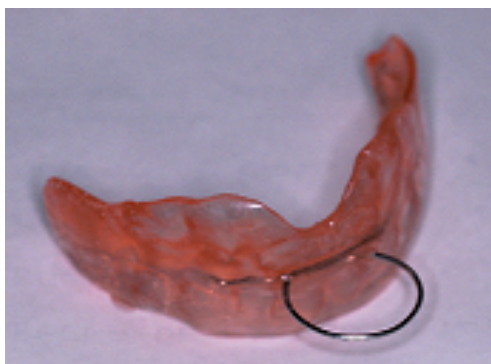

Fig. 1 Placa de Hotz

La pantalla vestibular fue introducida por Newell en 1912

Este medio terapéutico es utilizado con frecuencia en niños pequeños ya que podemos tempranamente, controlar hábitos deformantes y reeducar funciones alteradas, devolviéndole la normalidad al paciente para que crezca en salud.

Para aumentar su efectividad, utilizamos la placa vestibular con la modificación de HOTZ.

El Dr. Hotz (Suecia) adiciona un ansa de alambre en el sector anterior que nos permite realizar ejercicios como un entrenador muscular (Fig. 1). La pantalla no tiene ningún dispositivo que genere fuerzas artificiales (Figs. 2 y 3).

CARACTERÍSTICAS

La pantalla vestibular puede ser:

- Rígida -Realizada en acrílico o acetato rígido (placa de 1.2mm de espesor).
- Flexible - Confeccionada con placas de acetato resilientes, la misma que se usa para protectores bucales (de 1.2mm).

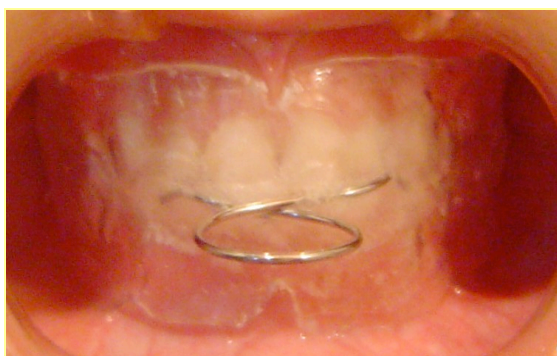

Fig. 2 Placa de Hotz en boca

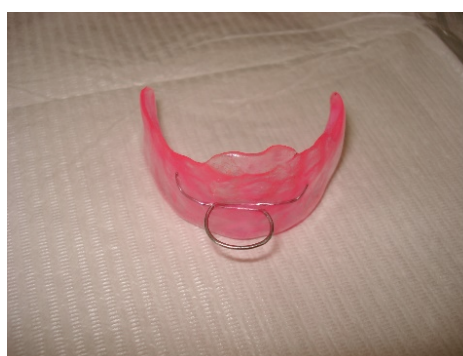

Fig. 3 Placa de Hotz

PANTALLA DE HOTZ FLEXIBLE

Como antecedente de la Placa flexible, el Dr. Planas, en su libro Rehabilitación Neuro Oclusal, propone el uso de una pantalla blanda, como terapéutica temprana en la recuperación de la respiración bucal.

VENTAJAS

Es más cómoda y por lo tanto mejor aceptada por el paciente.

DESVENTAJA

Al ser una pantalla resiliente se adosa al vestíbulo en las zonas laterales y no estimularía el crecimiento transversal de los maxilares.

Al momento de hacer los ejercicios, la placa tiende a deformarse y no es posible efectuarlos correctamente.

PANTALLA DE HOTZ RÍGIDA

VENTAJAS

La pantalla confeccionada en acrílico puede ser aliviada en las zonas laterales y así favorecer el crecimiento transversal de los maxilares.

Con la pantalla rígida se pueden realizar correctamente los ejercicios.

DESVENTAJA

No es tan bien aceptada por el niño.

INDICACIONES

- Indicada en niños pequeños, con dentición temporaria o mixta temprana, para control de hábitos deformantes.

La Pantalla Vestibular de Hotz es un medio terapéutico del primer nivel de atención que se utiliza para el control de hábitos deformantes, como ser: succión de dedo, uso de mamadera o chupete, empuje lingual, respiración bucal, interposición labial, etc.

REQUISITOS

Motivación del paciente, ya que por su condición de removible, su uso depende de la cooperación del paciente y la familia.

CONTROLES

Los controles se realizarán, al comienzo del tratamiento, cada 15 días; y luego, cada 30 días, según el caso.

En cada consulta se realizará la evaluación del tratamiento, el control de los ejercicios e higiene y la remotivación.

DISEÑO DE LA PLACA

- Extensión hasta el fondo de surco en ambos maxilares.
- En la zona anterior va en contacto con los incisivos superiores.
- En las zonas laterales va separada de las arcadas dentarias.
- El límite distal se extiende:
 - en dentición temporaria hasta el segundo molar caduco.
 - en dentición mixta hasta mesial de primer molar permanente.

OBJETIVO DIDÁCTICO

El objetivo de realizar esta práctica es que el estudiante adquiera el conocimiento y la destreza correspondiente para la correcta indicación, confección y manejo clínico en los tratamientos con la Pantalla Vestibular de Hotz.

PROCEDIMIENTO CLÍNICO

Se debe hacer la toma de impresión de ambas arcadas dentarias, con buena reproducción del vestíbulo, hasta fondo de surco.

Se toma un registro en cera de la mordida habitual del paciente, para relacionar los modelos en el laboratorio.

PROCEDIMIENTO PARA LA PRÁCTICA

MATERIALES:

- Duplicado de modelos superior e inferior proporcionados por la cátedra.
- Masa para modelar fría.
- Tijera.
- Alambre 0.9 mm, un trozo pequeño (8 a 10 cm.).
- Mechero.
- Lecrón.
- Micromotor.
- Pieza de Mano.
- Disco de acero
- Fresones metálicos
- Fresones para pulir acrílico.
- Trincheta.
- Alicates Bimler y de Ramas Planas.
- Una placa resiliente tipo para protector bucal.
- Una placa de acetato rígida (1.2 mm).
-

CONFECCIÓN DE LA PANTALLA

1. Con los modelos relacionados en oclusión máxima, realizar con masa de modelar, los alivios correspondientes en zonas laterales y zona ántero-inferior. La pantalla no debe insertarse en los espacios interdentarios, y debe contactar solo con los dientes antero-superiores.
2. Una vez preparados los modelos, se procede a realizar la pantalla con el material elegido, ya sea de acrílico o con placa de acetato, rígido o resiliente.
3. El recorte se hará con discos de acero en las placas rígidas y con tijera para las placas resilientes.
4. La pantalla de Hotz lleva en la zona anterior un aro metálico. El diámetro del aro debe permitir que el niño pase el dedo pulgar sin dificultad. El aro se realiza en alambre de 0.9 mm, con un diámetro aproximado de 2 cm. Se adapta a la placa en la zona anterior, en el punto de unión de los labios. Cuando la pantalla está

en boca, el aro no debe presionar ninguno de los labios, lo que debe corroborarse en la clínica cuando el paciente cierra los labios.

5. De acuerdo al diagnóstico, y según el hábito a controlar, en algunas pantallas se pueden realizar perforaciones en la zona anterior, para facilitar el uso y la mejor aceptación.

INDICACIONES PARA EL PACIENTE

- **USO**
Se indica uso nocturno y/o diurno, de acuerdo al diagnóstico. Se enseñan los ejercicios de reeducación, que se deben realizar 10 ó 15 veces, 3 veces por día.
- **CONTROLES**
Se realizan cada 15 días al principio, y después cada 30 días, de acuerdo a la respuesta del paciente.
- **CUIDADOS**
Se debe higienizar la pantalla con cepillo y jabón neutro. No se debe lavar ni sumergir la placa en agua caliente, ya que esta se deforma fácilmente.

BIBLIOGRAFÍA

- **Casamayou M.** Monografía. El crecimiento cráneo facial, la alimentación y la masticación. Cátedra de Ortopedia Dento-Maxilo-Facial 2006.
- **Hotz R.** Ortodoncia en la Práctica Diaria Ed. Científico Médica 1972.
- **Planas P.** Rehabilitación Neuro-oclusal, 2da Edición, Barcelona; Ed. MassonSalvat, 1994 (Cap.12)

MANTENEDORES DE ESPACIO

INTRODUCCIÓN

Los mantenedores de espacio son dispositivos ortopédicos pasivos, que tienen como finalidad conservar el lugar en caso de pérdida prematura de una o varias piezas caducas, para la posterior erupción de la pieza correspondiente, evitando la migración tanto en sentido mesio-distal como gíngivo-oclusal de las piezas vecinas y antagonistas.

Se clasifican en mantenedores fijos y removibles.

MANTENEDORES FIJOS

- UNILATERALES: Banda y ansa.
Corona y ansa.
- BILATERALES: Botón de Nance.
Arco lingual.

MANTENEDORES REMOVIBLES

- SUPERIOR: Posterior.
Anterior.
- INFERIOR: Posterior.
Anterior.

VENTAJAS

Los mantenedores removibles tienen como ventajas frente a los fijos que restablecen la altura gíngivo-oclusal y la masticación, además de permitir una mejor higiene al poder ser retirados de boca.

DESVENTAJAS

Como desventaja, con los mantenedores removibles se necesita mayor colaboración del paciente para su uso.

REQUISITOS

- Radiografía del germen permanente para evaluar el hueso interpuesto y la formación radicular.
- Radiografía del diente que será anclaje, para valorar sus estructuras.

INDICACIONES: Cuando existe la pérdida prematura de alguna pieza caduca y la pieza permanente no está próxima a erupcionar.

PROCEDIMIENTO CLÍNICO DE UN MANTENEDOR DE ESPACIO REMOVIBLE

1. Impresiones de ambos maxilares
2. Registro en cera de la mordida del paciente en oclusión máxima.

PRÁCTICA CONFECCIÓN DE MANTENEDOR DE ESPACIO REMOVIBLE

OBJETIVO DIDÁCTICO

El objetivo de realizar esta práctica es que el estudiante adquiera el conocimiento y la destreza en la confección y el manejo clínico de un mantenedor de espacio removible.

MATERIALES

Los mantenedores de espacio están conformados por una base acrílica y elementos metálicos.

Los materiales que vamos a necesitar para la confección son:

- Modelos de trabajo montados en oclusor (para este práctico necesitamos un modelo superior de dentición permanente y le hacemos la cirugía al modelo para retirar un premolar).
- Alambre 0.9 mm y 0.7 mm
- Alicates: Bimler
Young o 139 de Angle
Ramas planas
Cizalla




Fig. 4

- Lápiz tinta o marcador indeleble. Regla.
- Campo de trabajo.
- Cera rosada (para pegar los elementos metálicos al modelo).
- Mechero.

Base:

- Acrílico (en nuestra práctica, esta etapa se sustituye por cera).

- Separador de acrílico.
- Hidromufla.

Pulido:

- Motor o micromotor y pieza de mano.
- Fresones de acero o tungsteno, o piedras.
- Lija, rueda de trapo y pulidores.

CONFECCIÓN DE LOS ELEMENTOS METALICOS

GOTA VERTICAL

USOS: Se utilizan como retenedores en placas activas, mantenedores de espacio, etc.

INDICACIONES: En espacios interdentarios con punto de contacto, generalmente en premolares y molares.

UBICACIÓN: En la tronera, a gingival del punto de contacto.

PREPARACIÓN DEL MODELO: Desgaste de la zona de la papila interdental donde se va a realizar el retenedor

PASOS

ELEMENTO PROPIAMENTE RETENTIVO:

- 1) Se corta una sección de alambre de 4 cm (Fig.5). Se debe enderezar el mismo quitándole las tensiones.

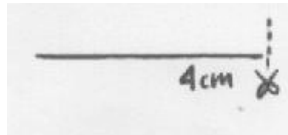


Fig. 5

- 2) Utilizando el tambor N° 1 del alicate de Young o el alicate de Bimler, se toma el alambre en el extremo y haciendo presión digital se gira sobre el alicate formando una gota sin cerrarla (Fig.6).



Fig. 6

- 3) Con la cizalla se cortan 1 o 2 mm del extremo de la gota (Fig. 7).




Fig. 7

- 4) Con el alicate de ramas planas se cierra la gota.




Fig. 8

- 5) Se coloca la gota a gingival del punto de contacto mirando hacia adentro, marcamos con el marcador indeleble el alambre, a la altura de la cresta oclusal. Con el alicate de Bimler doblamos el alambre en 90 grados hacia palatino o lingual pasando sobre el surco oclusal interdentario (Fig.9).

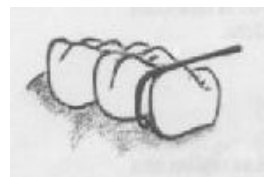
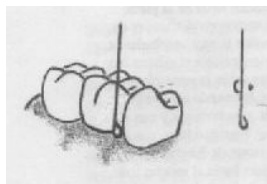


Fig. 9

- 6) Se marca el extremo lingual de la cresta marginal y se dobla hacia palatino formando un ángulo de 120 grados (Fig. 10).



Fig. 10

- 7) PASE ANATÓMICO: Este paso tiene como fin que el elemento metálico no interfiera en la oclusión. Se marca el alambre a nivel del surco central, y colocando el alicate de Bimler con su rama cónica hacia arriba, se pinza levemente de acuerdo a la anatomía dentaria. Se readapta el ángulo conformado en el 5) paso, de manera tal que el retenedor se adapte a la morfología dentaria (Fig. 11).



Fig. 11

- 8) RETENCIÓN: Para realizar la retención para el acrílico, se marca 1cm desde el doblez en el extremo lingual de la cresta marginal y allí se conforma un ángulo

de 90° hacia el reborde alveolar. Marcamos una retención de 2 mm y cortamos el excedente (Fig. 12).

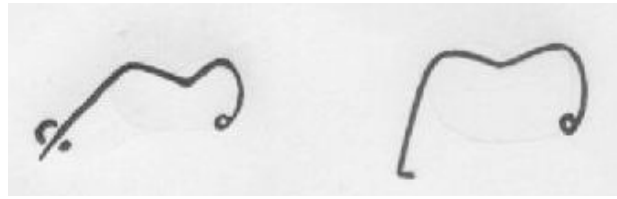


Fig. 12

RIESGOS Y CUIDADOS: Al instalar en boca, puede suceder que se produzca isquemia a nivel de la papila interdental. En caso de que así fuera, disminuir la retención del brazo gingivo-oclusal del retenedor.

VARIACIONES: Gota transversal cuando no existe punto de contacto.

ARCO BIMLER

USOS

Es un arco vestibular utilizado en varias aparatologías removibles, como mantenedores, placas activas, aparatos funcionales y activo- funcionales.

INDICACIONES

Tiene distintas indicaciones según la aparatología en la cual se utilice. En el caso de los mantenedores de espacio, se indica para darle estabilidad al aparato.

UBICACIÓN:

Sale delacrílico entre los caninos y los molares temporarios o los premolares, se dirige a distal extendiéndose hasta cara distal de segundo premolar (o hasta el surco medio del segundo molar temporario en dentición caduca). Allí, a través de un ansa, regresa hacia mesial, haciendo su recorrido a la altura del tercio medio de la cara vestibular de los incisivos.

PASOS

1. Para obtener la longitud de alambre necesario se mide la longitud total del la arcada dentaria y se le suman 4cm (2cm por cada hemiarcada) (Fig. 13).

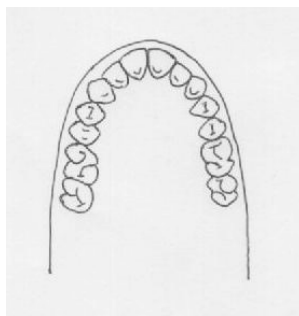


Fig. 13

2. Después de liberar la tensión del alambre, se conforma un arco ideal para el modelo, controlando que se mantenga en el mismo plano. Para realizarlo, uno se puede valer de un objeto cilíndrico. Durante la confección, ir controlando sobre una superficie plana que el arco no se aleje de ella.
3. Colocando el alambre en posición, se realiza una marca a distal de segundo premolar o de surco central de segundo molar caduco (Fig. 14). Con el alicate de Bimler o con el tambor medio del alicate de Young se dobla con presión del dedo, el alambre sobre sí mismo hacia oclusal, conformando una U. Esto se repite para el lado opuesto, cuidando que exista paralelismo entre los tramos del arco y respetando el plano (Fig. 15).

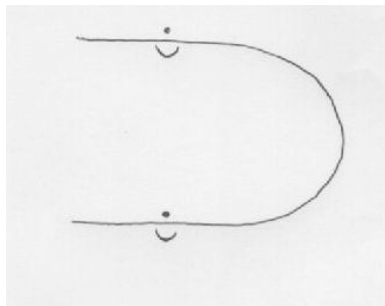


Fig. 14




Fig. 15

4. Se marca el espacio inter-dentario entre canino y primer premolar o primer molar caduco (Fig. 16) y se realiza un doblado hacia palatino o lingual de 90° (Fig. 17).

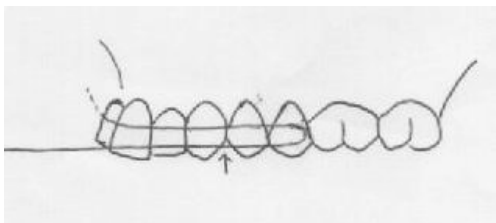


Fig. 16

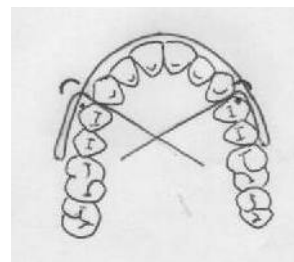


Fig. 17

5. Colocando el arco en posición Se realiza el PASAJE ANATÓMICO y la RETENCIÓN Repetir los pasos 6, 7 y 8 de la confección del pase y la retención de la gota vertical (de ambos lados) (Fig. 18).

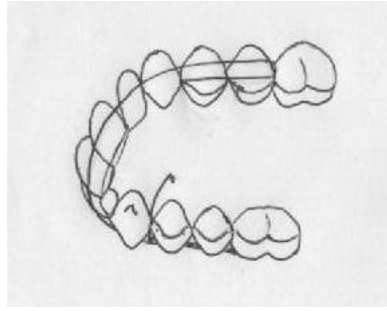


Fig. 18

RIESGOS Y CUIDADOS

El arco debe quedar en contacto a nivel anterior y separado no más de 2 mm en la zona posterior para permitir el crecimiento y no provocar lesiones en la mejilla.

VARIACIONES:

Cuando el arco es utilizado en aparatología funcional, este va separado de las arcadas (a diferencia de las placas de contención, en las que va en contacto dentario) y cambia el pase anatómico.

COFFIN Y GUÍA

COFFIN

USOS

- Como resorte, en alambre 0,9 mm
- Para dar estabilidad, en alambre 1 o 1,2 mm

INDICACIONES

- Se utilizan en aparatología funcional, placas activas y en mantenedores de espacio.
- En caso que se requiera mayor espacio libre para la lengua, porque ocupan menos espacio que los tornillos.

UBICACIÓN

En el paladar, teniendo como límite posterior cara distal de segundo premolar o segundo molar caduco; como límite anterior, mesial de primer premolar o primer molar caduco. La extensión en ancho es el ancho de ambos incisivos superiores.

PREPARACIÓN

- Trazar la línea media ósea, desde la segunda arruga palatina hasta un punto equidistante entre las foveolas palatinas.
- Marcar una línea oblicua desde distal de canino proyectándola hacia la línea media ósea, y otra línea paralela que pase a distal de segundo premolar.
- El vértice distal de la figura debe quedar aproximadamente a la mitad del primer molar.

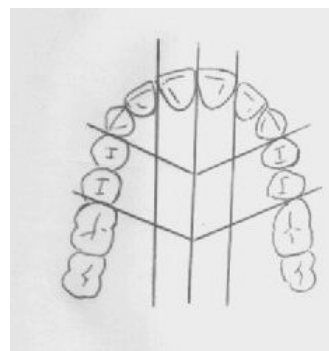


Fig. 19

CONFECCIÓN

1. Cortar una sección de 9 cm de alambre.
2. Pre-curvar el alambre en forma de “U” con el dedo pulgar, con la precaución de que ambos brazos de la “U” abarquen el ancho de 11 y 21 (Fig. 20).

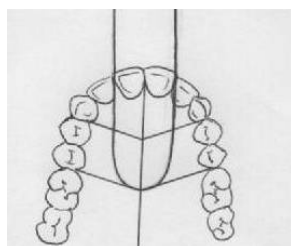


Fig. 20

3. Posicionar el alambre en el modelo de manera que su parte curva no exceda el límite distal de nuestra figura. Marcar en el alambre la intersección con la línea oblicua anterior. Con el alicate de Bimler se rebate el extremo distal del alambre dándole una inclinación de 45° con respecto al elemento y 20° con respecto a la horizontal (Fig. 21)




Fig. 21

4. Los brazos del elemento deben ir paralelos a los cuellos dentarios, alejados de los mismos aproximadamente 1 cm y aliviados del modelos para permitir el espesor de acrílico adecuado.

GUÍA

Se corta un trozo de alambre de aproximadamente 1,5 cm para realizar la guía anterior. Se le da una leve curvatura que se aproxime a la curvatura de la arcada en la zona anterior. En uno de sus extremos se realiza un doblado de 90° con el alicate de Bimler, quedando así la retención para el acrílico (Fig. 22).

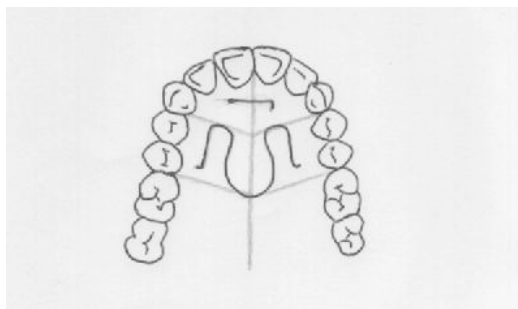


Fig. 22

En el caso del maxilar inferior en vez de Coffin y guía, se realizan dos guías paralelas.

BASE ACRÍLICA (o en cera para el práctico).

USOS

- Sirve de unión a todos los elementos metálicos.
- Es un medio de anclaje, apoyada sobre la zona óseo – mucosa.

EXTENSIÓN

- En sentido ántero-posterior se extiende hasta distal del último molar erupcionado. Es festoneada sobre los cuellos palatinos o linguales de todas las piezas dentarias.
- Se le realiza un corte sagital en la línea media.
- El espesor debe ser de 2 mm.

BIBLIOGRAFÍA

- **Canut J.A.** Ortodoncia Clínica y Terapéutica . 2da. Edición; Barcelona; Masson; 2000 (Cap. 18)
- **Feijoo G.** Atlas de la Aparatología Ortopédica 3ra Edición; B. Aires; Ed. Mundi 1988
- **Guardo C.** Ortopedia Maxilar, Atlas práctico. Caracas; Actualidades Médico Odontológicas, 1987
- **Graber Neumann,** Aparatología Ortodóncica Removible 2da Edición, B. Aires; Ed. Médica Panamericana, 1991 (Cap. 7, 8, 12, 15 y 16)

MANTENEDOR DE ESPACIO FIJO

ARCO LINGUAL

INTRODUCCIÓN

Se denomina mantenedor de espacio a todo aquel dispositivo fijo o removible, diseñado para preservar el espacio que han dejado uno o varios dientes temporarios perdidos prematuramente. Se coloca principalmente en niños, con el objetivo de impedir la pérdida de la longitud de la arcada, evitando que los dientes vecinos a la brecha se muevan y ocupen el espacio del diente o dientes deciduos perdidos.

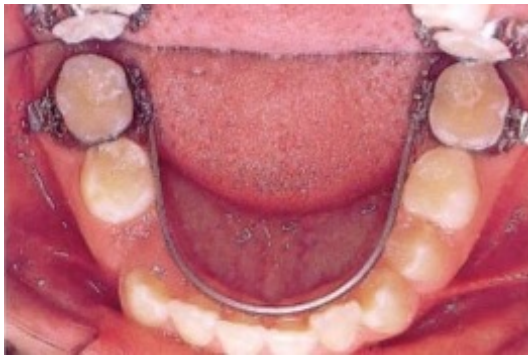


Fig. 22 (Foto tomada de Terán J.)

El mantenedor de espacio tipo arco lingual es un dispositivo fijo, bilateral, mandibular, muy eficaz para mantener espacios en la arcada durante el recambio dental en denticiones mixtas, evitando sobre todo la mesialización de los primeros molares permanentes.

Básicamente consiste en un arco de alambre soldado a bandas cementadas en los primeros molares (Fig. 22)

REQUISITOS GENERALES

- No debe haber pérdida de espacio en la arcada. En caso de que lo hubiese, se deberá utilizar otro dispositivo.
- Se debe valorar mediante una RX previa el tiempo de erupción de la pieza permanente y su formación radicular. (La misma no debe encontrarse próxima a erupcionar.)
- Debe mantener el espacio hasta la erupción del diente permanente.
- No debe interferir con el proceso de recambio dentario.

REQUISITOS ESPECÍFICOS

- Los primeros molares permanentes inferiores deben encontrarse completamente erupcionados.

VENTAJAS

- Es un dispositivo sencillo de bajo costo.
- Es cómodo, bien tolerado por el paciente.
- Al tratarse de un dispositivo fijo no se depende de la colaboración del paciente.

DESVANTAJAS

- No respeta el crecimiento transversal de las arcadas.
- Las bandas se pueden descementar, ocasionando dificultades.
- Retienen placa y pueden provocar inflamación de los tejidos periodontales.
- No reestablece la función masticatoria.

INDICACIONES

- En la pérdida prematura, uni o bilateral (fundamentalmente) de piezas caducas posteriores para mantener la longitud del arco.

PROCEDIMIENTO CLÍNICO

1. Separación clínica de primeros molares permanentes.
2. Selección y ajuste de las bandas.
3. Toma de impresión por arrastre.
4. Colocación de bandas en la impresión y fijación de las mismas.
5. Vaciado de impresión con yeso piedra
6. Confección del arco lingual.
7. Fijación y soldadura del arco.
8. Pulido y desinfección.
9. Prueba en boca.
10. Aislación relativa.
11. Cementado.
12. Recomendaciones a los padres.

EMBANDADO

1. Separación clínica de primeros molares permanentes

Los espacios interproximales muy estrechos no permiten la colocación correcta de las bandas por lo que se debe emplear algún dispositivo para separar los dientes antes de proceder con el embandado (Fig.23).

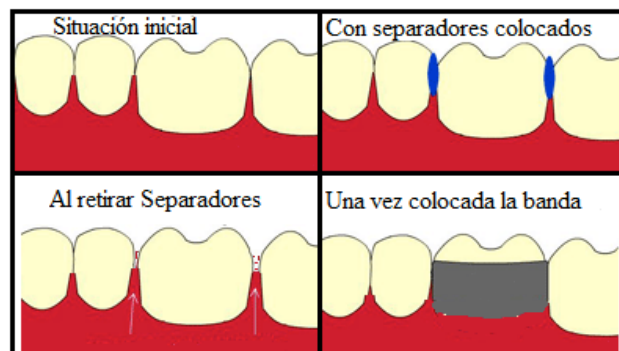


Fig. 23 (Foto tomada de Moreno E.)

Se emplean generalmente 2 métodos:

- Alambre de bronce: se lo pasa alrededor del punto de contacto, luego se pinzan las dos puntas torneándolas ejerciendo un efecto de tijera por encima y por debajo del mismo. La tensión que produce logra el espacio suficiente en una semana aproximadamente.
- Separadores elastoméricos (Gomas de separar): Son anillos de elastómero colocados de modo que rodeen el punto de contacto. Separan los dientes en un tiempo similar al alambre de bronce.

2. Elección y ajuste de las bandas

El embandado es la colocación y cementado de aditamentos metálicos en forma de anillos (bandas) (Fig. 24) que pueden ser lisas o tener algún tubo o caja. Si bien se dispone de bandas preformadas para cada pieza y de distintos tamaños, es necesario adaptarlas a la pieza que se desea embandar. Para ello se selecciona la banda con el tamaño más próximo al perímetro de la pieza, utilizando como referencia los modelos de las arcadas del paciente.




Fig. 24 Bandas con y sin tubos.

Luego se prueban en boca. (Fig. 25).

Las bandas deben encontrarse estrechamente adaptadas al contorno de la pieza, sin interferir en la oclusión, paralela a la superficie oclusal del mismo.

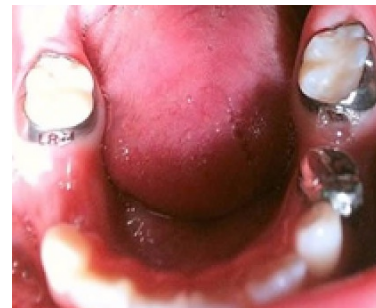

Fig. 25 Prueba de bandas en boca
(Foto tomada de Moreno E.)

En el sentido gíngivo-oclusal, no debe invadir el margen gingival (Fig. 26).

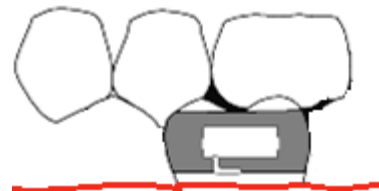


Fig. 26 Correcta colocación de banda, paralela al ecuador del molar.

Luego de cumplir con todos estos requisitos se procederá a realizar la toma de impresión por arrastre.

3. Toma de impresión por arrastre

Esta se puede realizar de dos formas: con o sin godiva.

- a) Toma de impresión con godiva: Con las bandas correctamente adaptadas y colocadas en boca se coloca godiva en estado plástico en las caras oclusales de los primeros molares permanentes. Luego, se toma una impresión con alginato de toda la arcada. Generalmente la godiva se desprende (quedando incluida en el alginato) y las bandas pueden quedar fijas a la misma o permanecer en los molares, en cuyo caso se deben de retirar de boca y posicionar en la impresión.
- b) Toma de impresión sin godiva: El procedimiento es idéntico, omitiendo el paso en el que se coloca la godiva en las caras oclusales de los primeros molares permanentes.

4. Colocación de bandas en la impresión y fijación de las mismas

Cuando las bandas quedan en boca, se deben retirar y colocar en las improntas que dejaron en la impresión.

Las bandas se pueden fijar a la impresión con alambres ubicados de V a L para evitar que la vibración durante el vaciado provoque desplazamiento de las mismas (Fig. 27).

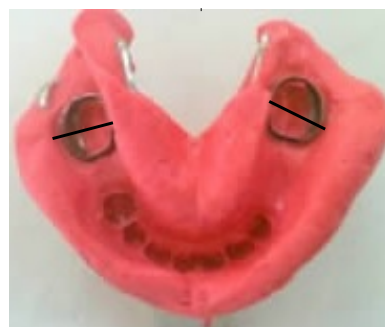

Fig. 27 Bandas fijadas a la impresión de alginato.
(Foto tomada de Moreno E.)

5. Vaciado de la impresión en yeso piedra (Fig. 28)

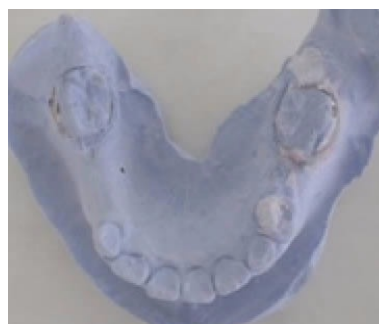

Fig. 28 Modelo con bandas en posición.
(Foto tomada de Moreno E.)

6. Confección del arco lingual (Fig.29)

Consiste en conformar con alicates el alambre 0.9 mm en contacto con los cuellos de los dientes anteriores y con las piezas de los sectores laterales.

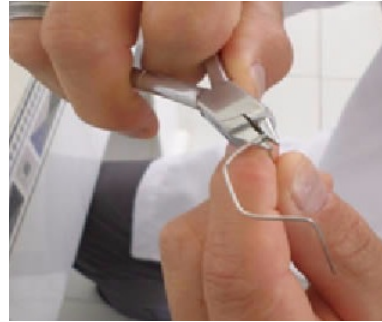

Fig. 29 Conformación del arco
(Foto tomada de Moreno E.)

7. Fijación y soldadura del arco.

Se fija el arco al modelo con yeso de impresión y se suelda a las bandas (Fig. 30)

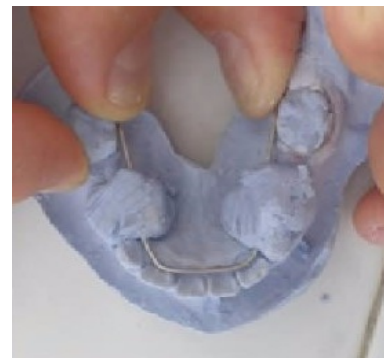

Fig. 30 Fijación del arco mediante yeso.
(Foto tomada de Moreno E.)

SOLDAJE

Para soldar el arco lingual a la banda, -ambas estructuras de acero inoxidable-, se utiliza la soldadura de plata. La misma suele presentarse en forma de discos, barras o hilos de diversos calibres. Se emplea un mechero de gas-aire, cuya llama debe tener entre 2 y 3 cm de altura, con una punta bien definida, donde se aprecien 3 conos concéntricos: (Fig. 31)

- 1 cono externo, oxidante, de color azul oscuro
- 1 cono central, reductor, de color azul claro, y
- 1 cono interno, incoloro, de gas no quemado.

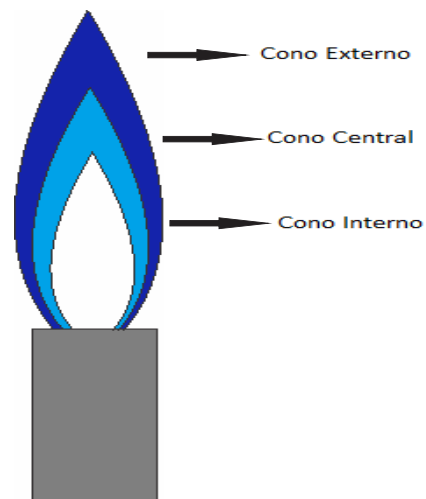


Fig. 31 Llama de mechero de gas-aire.

Las partes a unir deben encontrarse completamente limpias. Se aplica fundente en ambas superficies a soldar. El fundente es una sustancia que ayuda a la fusión de la soldadura y a la unión de las partes a soldar.

Colocamos pasta protectora en las superficies de alambre que no deben ser expuestas al calor.

Luego se coloca soldadura en el elemento a soldar con el mayor grosor y se aplica el calor del cono central hasta que fluya la soldadura. (Fig. 32). En este momento se retira la llama y se espera hasta que la soldadura se enfríe.



Fig. 32 Proceso de soldadura
(Foto tomada de Moreno E.)

8. Pulido y desinfección

9. Prueba en boca

10. Aislación relativa

11. Cementado

Para el cementado definitivo de la banda, se debe recubrir con cemento todas sus superficies internas con ionómero de vidrio o algún cemento similar y llevarlas a posición. Una vez fraguado el cemento se deben eliminar los excesos que pueden fluir hacia oclusal o la hendidura gingival. Se debe controlar la correcta inserción de la banda, corroborando los ítems ya mencionados en el punto 3. (Fig. 33)

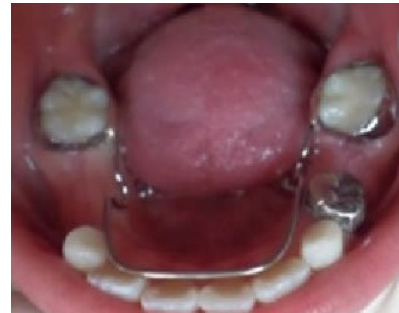

Fig. 33 Bandas con arco
cementados en boca.
(Foto tomada de Moreno E.)

12. Indicaciones al paciente

- No masticar hasta media hora después de cementado.
- Coordinar consulta en caso de cualquier molestia o lesión.
- Mantener una buena higiene bucal.
- No consumir chiclets, caramelos masticables ni alimentos pegajosos ya que se pueden descementar las bandas.
- En caso de que el paciente note movilidad en las bandas debe comunicarse a la brevedad con el odontólogo.

CONTROLES

A la semana y después cada mes, dependiendo de la proximidad de la erupción de las piezas permanentes.

PRÁCTICA

OBJETIVOS DIDÁCTICOS

- Conocer y manejar indicaciones y contraindicaciones del arco lingual.
- Adquirir fundamentos teóricos y prácticos de la confección de esta aparatología y su manejo en la práctica clínica.
- Desarrollo y asimilación de los conocimientos y destrezas necesarias para el correcto manejo y utilización del arco lingual como técnica para mantener el espacio en la arcada.

MATERIALES

- Modelo de arcada inferior con primeros molares permanentes e incisivos totalmente erupcionados.
- Sierra de calar.
- 2 Bandas metálicas para molares 36 y 46
- Alambre 0,9 mm.
- Alicates: Bimler
Young
Ramas planas
- Soldador a gas.
- Soldadura de plata.
- Fundente.
- Yeso de impresión.

PROCEDIMIENTO

El procedimiento en el práctico será el mismo explicitado anteriormente tomando en cuenta algunas salvedades:

- Partimos de un modelo inferior con los primeros molares permanentes totalmente erupcionados con ausencia bilateral de molares temporarios, por lo que no se realizará toma de impresión por arrastre.
- La separación de los molares se realizará en el modelo con sierra de calar.
- Las bandas serán posicionadas en los modelos siguiendo los lineamientos mencionados en el procedimiento clínico.

BIBLIOGRAFÍA

- **Aguila Ramos F.** Manual de Laboratorio de Ortodoncia. Barcelona. Actualidades Médico Odontológicas Latinoamérica; 1999.
- **Gregoret J., Tuber E.** Escobar H. El Tratamiento ortodóncico con arco recto. NM Ediciones; 2003.
- **Grohmann U.** Aparatología en Ortopedia Funcional, Atlas Gráfico. 2da ed. Bs As: Amolca; 2006.
- **Moreno E.,** Díaz Montiel VA, Ortiz R., Balderas D., Vázquez A. Mantenedores de Espacio. Reporte de un caso clínico de arco lingual.[En línea] Disponible en: <http://www.uaeh.edu.mx/scige/boletin/icsa/n4/p4.html>
- **Moyers R.** Manual de Ortodoncia. 4ta ed. Buenos Aires: Panamericana; 1992.
- **Proffit W.,** Henry W. Fields Jr. Ortodoncia Contemporánea. 4ta ed. Barcelona: Elsevier; 2008.

MORDIDAS POSTERIORES CRUZADAS

TÉCNICA DE AJUSTE OCLUSAL

INTRODUCCIÓN

La técnica de ajuste oclusal también conocida como coronoplastia por desgaste y agregado, pistas directas o pistas del Dr. Planas, es una terapéutica del primer nivel de atención. Aplicada a edades tempranas permite, a través de procedimientos sencillos y al alcance del odontólogo general, evitar el desarrollo de ciertas maloclusiones y con esto promover el normal crecimiento y desarrollo del sistema estomatognático.

INDICACIONES

Está indicada en el tratamiento de: mordidas cubiertas y mordidas cruzadas posteriores { bilaterales
unilaterales

Se realiza en niños en dentición temporaria y mixta mediante agregados de resina o ionómero en piezas temporarias, que eleven la dimensión vertical para normalizar el plano oclusal y el patrón funcional de la masticación, con movimientos de lateralidad amplios. Esta terapéutica también puede utilizarse en técnicas combinadas con aparatología funcional.

1. MORDIDAS CUBIERTAS

DEFINICIÓN - Es una alteración en el plano vertical. Es la superposición aumentada de los incisivos superiores sobre los inferiores en dicho plano.

OBJETIVO DE LA TERAPÉUTICA

Estimular el crecimiento vertical de los sectores posteriores y favorecer el crecimiento transversal de los maxilares permitiendo que los movimientos de lateralidad no estén impedidos.

2. MORDIDAS CRUZADAS POSTERIORES

BILATERALES

DEFINICIÓN - Es una alteración transversal donde las cúspides vestibulares inferiores de los sectores posteriores se sitúan por vestibular de las cúspides correspondientes de las piezas dentarias superiores de ambos lados.

UNILATERALES

DEFINICIÓN - Es una alteración transversal donde en forma unilateral las cúspides vestibulares inferiores del sector posterior de un lado se sitúan por vestibular de las cúspides correspondientes de los dientes superiores de ese lado.

OBJETIVO DE LA TERAPÉUTICA

Reestablecer el plano oclusal normal que permita la masticación bilateral alternada con amplitud de movimientos, favoreciendo el crecimiento transversal.

OBJETIVOS DIDÁCTICOS

El objetivo de realizar esta práctica es que el estudiante adquiera los conocimientos y destrezas para aplicar adecuadamente la terapéutica en la atención de pacientes.

DEFINICIÓN DE OVERBITE O SOBREPASE

Se define como overbite o sobrepase vertical a la distancia desde el borde incisal de los incisivos superiores al borde incisal de los incisivos inferiores, se mide en forma perpendicular al plano oclusal, luego que las piezas completaron su erupción. Si existiese discrepancia vertical de alguna pieza en relación al plano oclusal, se considerará las piezas con mayor sobrepase, como referencia (valor mayor).

El overbite normal varía dependiendo de la edad del paciente, en un paciente con dentición temporaria, a los 3 años debe existir una ligera sobremordida (de 1 a 2 mm). A los 5 años debe haber desaparecido la leve sobremordida y haber una relación de “borde a borde” al haberse desgastado los bordes incisales de los temporarios. En la dentición permanente se acepta que el incisivo superior cubra un tercio de la corona del inferior (aproximadamente de 2 a 3 mm).

DEFINICIÓN DE SOBREMORDIDA

Superposición aumentada de los incisivos superiores sobre los inferiores en el plano vertical. Es ampliamente admitido que más de 4 mm de sobrepase vertical o, en general, el solapamiento vertical de los incisivos en más de 1/3 de la dimensión vertical de la corona clínica de los incisivos inferiores, constituye una mordida profunda.

En los pacientes con dicha característica, al hacer el análisis funcional de la masticación, se comprueba que están impedidos los movimientos de lateralidad amplios, y como consecuencia, hay limitación del crecimiento transversal de los maxilares y alteraciones funcionales y estéticas.

INDICACIONES

La técnica de agregado se indica en pacientes con sobremordida en dentición temporaria o mixta temprana.

TÉCNICA: consta de 2 FASES:

- A. Confección de pistas directas.
 - B. Reeducación masticatoria (dirigidas al paciente y su familia).
- A. Pistas directas o coronoplastia por agregado:** Es la modificación de la anatomía del plano oclusal por adición de material (resina de fotocurado o similares) sobre piezas temporarias para:
- ajustar el plano oclusal y la dimensión vertical.
 - lograr estabilidad oclusal.
 - conseguir buena distribución de las fuerzas oclusales.
 - mejorar la función masticatoria alterada.
 - permitir movimientos de lateralidad amplios.
- B. Reeducación masticatoria:** La segunda fase está dirigida al paciente y su familia. Se promueven cambios en la dieta, indicando alimentos duros, secos y

fibrosos; alimentos que requieren para la formación del bolo alimenticio un trabajo muscular enérgico. Esto promueve una masticación bilateral y alternada con movimientos de lateralidad amplios.

PROCEDIMIENTO CLÍNICO

CONFECCIÓN DE LAS PISTAS

1. Se procede con la coronoplastia, por medio del agregado de resina o ionómero vítreo.
2. Según el Dr. Pedro Planas (4) el plano oclusal debe ser paralelo al Plano de Camper.
3. Se hacen agregados en el sector posterior, a nivel de cada molar temporario, la altura se determina según las necesidades del caso, tratando de disminuir la sobremordida.
4. El agregado se realiza en cada pieza individualmente, y se pueden colocar unos trocitos de matriz de acero entre diente y diente para que no se ferulicen.
5. Las superficies deben ser lisas y pulidas para facilitar la higiene evitando la acumulación de placa.
6. Se realizan controles de contactos bilaterales simultáneos con papel de articular
7. El aumento de la dimensión vertical se puede realizar progresivamente para facilitar la aceptación del paciente.
8. Luego se procede a controlar los movimientos de lateralidad, buscando que estos sean los más amplios posibles y similares entre sí. En el caso de que existan interferencias dentarias de los caninos en dichos movimientos, se realizará el desgaste selectivo.

CONTROLES PERIÓDICOS

El primero a los 15 días y después cada mes, con el fin de evaluar:

- el estado de las pistas (agregados).
- la función de masticación.
- la amplitud de los movimientos de lateralidad.

PRÁCTICA CORRECCIÓN DE SOBREMORDIDA

MATERIALES

- Campos descartables
- Articulador u oclusor que permitan movimientos.
- Modelos de yeso piedra de arcada superior e inferior, (proporcionados por la cátedra).
- Acrílico auto-curable.
- Papel de articular.
- Instrumentos rotatorios con fresas diamantadas.
- Espátula de Lecrón.
- Vaso Dappen.
- Lámpara de fotocurado, (en caso de usar resina de fotocurado).
- Instrumentos para manipular resina o acrílico.

PROCEDIMIENTO

- Duplicar modelos en yeso piedra de arcada superior e inferior (modelos proporcionados por la cátedra).
- Realizar montaje en oclusión máxima de dichos modelos en oclisor o articulador.
- Hacer acrílico auto-curable o utilizar resina de fotocurado para agregar en molares caducos, primero en las piezas superiores y de ser necesario, agregar en las inferiores.
- Colocar vaselina en arcada antagonista y cerrar oclisor o articulador aumentando la dimensión vertical.
- Controlar con papel de articular, contactos bilaterales simultáneos. Si no, desgastar con turbina o pieza de mano, hasta lograrlos.
- Si los caninos impiden el movimiento de lateralidad, desgastar el yeso con espátula Lecrón. Se desgastan las vertientes de las cúspides correspondientes (vertientes mesio-palatina superior y vertiente disto-vestibular inferior).

MORDIDA CRUZADA POSTERIOR UNILATERAL FUNCIONAL

INTRODUCCIÓN

La mordida cruzada posterior unilateral funcional se establece por un látero desvío de la mandíbula. Las mordidas cruzadas unilaterales posteriores pueden ser de tres tipos: dentaria, esquelética y funcional. Las pistas directas están indicadas en las mordidas cruzadas posteriores unilaterales funcionales. Para realizar la terapéutica adecuada es fundamental realizar un correcto diagnóstico diferencial.

DIAGNÓSTICO

El diagnóstico se realiza en el examen clínico funcional, llevando la mandíbula a posición de reposo. Se toma como referencia la relación de las líneas medias dentarias y se observa la trayectoria de cierre. En la mordida cruzada unilateral posterior funcional, durante la trayectoria de cierre desde la posición de reposo a oclusión máxima, se observa un desvío lateral de la mandíbula que modifica la relación de ambos maxilares entre sí.

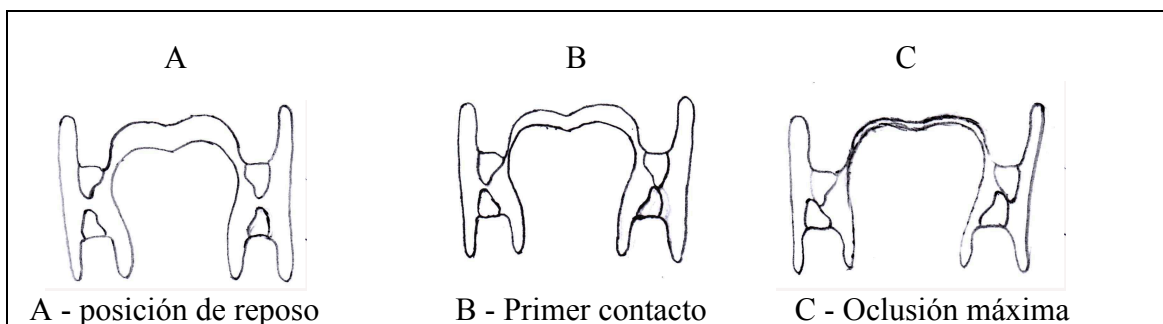


Fig. 34. Corte frontal del examen funcional del trayecto de la posición de reposo a oclusión máxima

Llamamos a esta alteración “funcional” debido a la responsabilidad de la “función muscular” en el desvío mandibular, al encontrar en la trayectoria de cierre una interferencia. Se debe detectar el primer contacto y marcarlo con papel de articular.

TÉCNICA DE AJUSTE OCLUSAL

EN MORDIDA CRUZADA POSTERIOR UNILATERAL:

- Desgaste y agregados en dientes temporarios.
- Reeducación de la masticación por medio de la motivación del paciente y de la familia para efectuar un cambio de dieta, que debe ser en base a alimentos duros, secos y fibrosos.
- Ejercicios de masticación bilateral y alternada con movimientos amplios.

CLÍNICA

MATERIALES

- Eyector.
- Rollos de algodón.
- Papel de articular.
- Tira metálica.
- Plano de Fox.
- Turbina.
- Fresas de diamante en rueda para turbina.
- Avío de resina de fotocurado y ácido para realizar el grabado.
- Paletillas y condensadores.
- Lámpara de fotocurado.
- Fresas y gomas para pulido de resina.

PROCEDIMIENTO CLÍNICO

1. Diagnóstico funcional.
2. Identificar la interferencia con papel de articular.
Las interferencias se encuentran con mayor frecuencia:
 - en los caninos del lado no cruzado (vertiente mesiopalatina del superior y distovestibular del inferior).
 - en segundos molares temporarios (cúspide disto-vestibular del superior y cúspide mesio-lingual del inferior).
3. Desgastes de las interferencias
Con los desgastes se debe obtener un recorrido de la mandíbula de posición de reposo a oclusión máxima sin ningún tipo de desvío.
4. Agregados
Si el desgaste que se debe efectuar para que el paciente pueda ocluir con las líneas medias centradas y teniendo contacto en todas las piezas posteriores es demasiado extenso, al punto de exponer la pulpa, se deben lograr los contactos en zonas posteriores mediante el agregado de resina o similares que se hacen en caninos y molares temporarios del lado cruzado. Valorar también, el lado no cruzado.

Los agregados se realizan en los molares del lado cruzado en cada pieza en forma individual, (no se deben ferulizar piezas).

El agregado es en oclusal, en forma de pistas, la pista superior más extendida y más baja en vestibular, mientras que la inferior es más extendida y más alta en lingual (Fig.35).

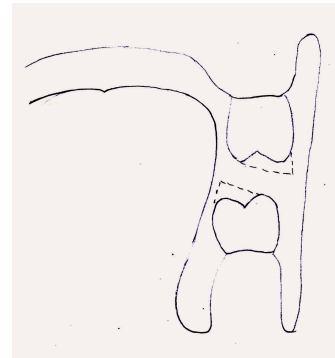


Fig. 35. Corte frontal a nivel molar con agregado de pistas en líneas punteadas.

En el canino del lado cruzado se puede alargar la cúspide siguiendo la forma de la cara palatina (Fig.36).

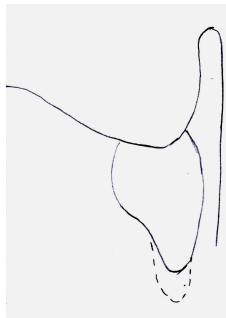


Fig. 36. Agregado a nivel de caninos

El objetivo de la inclinación de las pistas es para centrar la mandíbula cuando esta realiza la trayectoria de cierre, ya que en algunos casos, a pesar de haber eliminado las interferencias, el paciente por memoria muscular continúa desviando la mandíbula. Esto está fundamentado por la LEY DE LA MÍNIMA DIMENSIÓN VERTICAL de Planas.

El objetivo de la disposición de las pistas, es centrar la mandíbula, pero se ven limitados los movimientos de lateralidad, por lo tanto se deben desgastar una vez que la musculatura se acostumbre a la nueva trayectoria de cierre (según el caso se realiza con una duración de entre seis y nueve meses o poco más).

CONTROLES

El control se realiza a la semana, al mes y luego cada tres meses. Dependiendo del caso entre los seis meses y el año se hacen desgastes en los agregados para permitir movimientos amplios en ambos sentidos.

MOTIVACIÓN DEL PACIENTE

Se debe indicar reeducación masticatoria y dieta con alimentos duros, secos y fibrosos.

PRÁCTICA AJUSTE OCLUSAL

MATERIALES

- Articulador.
- Juego de modelos entregado por la Cátedra.
- Papel de articular.
- Trincheta.
- Turbina.
- Fresas de diamante y de pulido de resina .
- Jeringa de resina de fotocurado o acrílico
- Paletilla .
- Vaselina.
- Lámpara de fotocurado en caso de usar resinas.
- Instrumentos para manipular el acrílico o resinas.

PROCEDIMIENTO

- Duplicar los modelos.
- Realizar el montaje en articulador en oclusión máxima.
- Para identificar las interferencias levantar el vástago y enfrentar las arcadas centrando las líneas medias. Interponiendo papel de articular abrir y cerrar para marcar.
- Desgastar la interferencia con bisturí o trincheta.
- Repetir hasta eliminar las interferencias manteniendo centradas las líneas medias.
- Realizar los agregados con resina o similar hasta lograr contactos bilaterales en los sectores posteriores.
- Los agregados se realizan en caninos y molares temporarios en forma individual (no ferulizar piezas).

BIBLIOGRAFÍA

- **Benia Wilson; Reyes, Inés**, Temas de Salud Pública. Tomo 1, capítulo 8. Publicación del Departamento de medicina preventiva y social de la Facultad de Medicina de la Udelar. Oficina del libro FEFMUR, Montevideo, abril 2005
- **Moyers R.**, Manual de Ortodoncia, 4 Ed. Editorial Médica. Panamericana. Buenos Aires, 1992. (Cap 15, Cap 18 pag 548-549)
- **Planas P.** Rehabilitación Neuro-oclusal, 2da Edición, Barcelona; Ed. Masson-Salvat, 1994 (Cap 4, Cap 13 pag 185-194/ pag 223-226)
- **Zeballos M.**, Análisis morfológico, Registro y análisis de modelo de estudio en Ortopedia DMF. Cátedra de Ortopedia DMF. UDELAR. Montevideo, Junio 2015.

MORDIDA CRUZADA DE INCISIVOS PERMANENTES

TRATAMIENTO CON PLANO INCLINADO EN PLACA ESTAMPADA

INTRODUCCIÓN

El plano inclinado en una placa estampada, es un medio terapéutico que se utiliza para corregir cuando uno o dos incisivos superiores permanentes en erupción, se encuentran en mordida cruzada. En la etapa de recambio dentario del sector ántero-superior permanente, diversas causas pueden ocasionar anomalías de posición de uno o más incisivos, originando una mordida cruzada de dichas piezas dentarias.

El que se establezca una traba a los movimientos funcionales, ocasionará alteraciones en la pieza antagonista, como retracción gingival y/o movilidad, e impedimentos en la función de masticación y en el desarrollo normal de las arcadas dentarias y de los maxilares.

La terapéutica se establece con una placa de acetato rígida que se ubica en la arcada inferior, con un plano inclinado de acrílico autocurable confeccionado directamente en boca. El procedimiento es sencillo, por lo tanto, es importante que el odontólogo general realice el diagnóstico y el tratamiento correspondiente, no bien la pieza dentaria comienza a erupcionar en una posición alterada.

VENTAJAS

La ventaja con respecto a los planos inclinados fijos, es que al estar cubiertas todas las piezas dentarias con la placa estampada, permite el control de los sectores posteriores, evitando su extrusión.

Esta característica es de vital importancia en los pacientes en crecimiento.

Su condición de removible facilita la higiene dentaria y la salud periodontal.

Es muy cómodo y estético para el paciente, por lo tanto es muy bien tolerado.

DESVENTAJAS

Al ser un medio terapéutico removible, es necesaria la cooperación del paciente.

REQUISITOS

- **Radiografía previa.** Es imprescindible para el diagnóstico y el tratamiento. El plano inclinado, es un dispositivo que debe utilizarse antes que los ápices de las piezas dentarias involucradas terminen su calcificación. Por este motivo, se requiere de una radiografía periapical previa. Esta radiografía, también nos permite apreciar si existe algún tipo de elemento que no permita el descruce dentario, como por ejemplo: quistes, dientes supernumerarios, etc.
- **Espacio Suficiente.** Para descruzar y alinear la pieza dentaria.
- **Motivación del paciente.** Por su condición de removible, es importante la motivación correspondiente.
- **Controles clínicos semanales.**

MODO DE ACCIÓN DEL PLANO INCLINADO

La inclinación correcta del plano inclinado en la placa estampada, debe ser de aproximadamente 45 grados, para que la resultante de las fuerzas sea en sentido vestibular y el descruce de la pieza dentaria se realice más rápidamente. La fuerza que se desarrolla cuando el diente superior ocluye con el antagonista se descompone en dos: una hacia vestibular que es la que se busca con el plano inclinado y otra paralela al eje del diente que tiende a su intrusión. La altura de dicho plano, debe ser hasta el cíngulo de la pieza dentaria, nunca más allá del cuello dentario.

OPORTUNIDAD DE TRATAMIENTO

La oportunidad de trabajar con estos dispositivos es en pacientes en dentición mixta temprana. Los resultados más rápidos se obtienen cuando el diente no ha culminado su proceso de erupción.

ACTIVIDAD CLÍNICA

MATERIALES

- Impresión de la arcada dentaria inferior.
- Placa de acetato rígida de 0,8 mm o 1mm de espesor, estampada en el modelo inferior.
- Acrílico autocurable transparente,
- Lecrón,
- Vaso Dappen,
- Papel de articular,
- Motor.
- Fresones metálicos y fresones para pulir acrílico.

PROCEDIMIENTO CLÍNICO

1. Se toma una impresión de la arcada inferior y se vacía en yeso piedra.
2. Si el modelo inferior presenta zonas retentivas o piezas en erupción, previo estampado, se alivian dichas zonas con masa para modelar fría.
3. Estampar una placa de acetato rígida, de 0,8 mm o 1mm de espesor.
4. Se recorta la placa hasta el ecuador dentario por vestibular y por lingual, abarca zona de mucosa, unos milímetros por debajo de los cuellos dentarios.
5. Con la placa instalada en boca, se realiza con acrílico autocurable transparente, un plano inclinado de 45 grados. La altura del plano inclinado es hasta el cíngulo del diente a descruzar.
6. Según el caso, puede ser necesario para lograr el descruce, levantar la mordida. Se rebasan con acrílico los sectores posteriores de la placa, dejando lisas las superficies en contacto.
7. Se va controlando con papel de articular, teniendo en cuenta que el plano debe contactar siempre con la cara palatina de la pieza a descruzar.
8. Se hacen los desgastes y el pulido del plano, su superficie debe ser bien lisa, pulida sin pestañas de acrílico que impidan el movimiento a vestibular de la pieza a descruzar.

PRÁCTICA PARA CONFECCIÓN DE PLANO INCLINADO

OBJETIVO DIDÁCTICO

Capacitar al estudiante en el diagnóstico y el manejo de la terapéutica en el tratamiento de uno o dos incisivos permanentes en erupción, en mordida cruzada anterior.

MATERIALES

- Articulador u oclisor con posibilidad de movimiento.
- El estudiante, debe duplicar un modelo superior, y dos modelos inferiores en yeso piedra (caso suministrado por la Cátedra).
- Placa de acetato rígida para estampar de 0,8 mm o 1mm de espesor.
- Campos descartables.
- Micromotor, pieza de mano, carboretos, fresones metálicos y fresones para pulir acrílico.
- Motor.
- Aislante (vaselina o separador) para los dientes en mordida cruzada.
- Pincel, para aplicar el separador.
- Acrílico autocurable transparente.
- Lecrón.
- Vaso Dappen.
- Papel de articular.
- Masa para modelar fría.

PROCEDIMIENTO

1. Duplicar un juego de modelos (superior e inferior) proporcionados por la Cátedra y vaciarlos en yeso piedra.
2. Montar en articulador u oclisor dichos modelos en máxima oclusión.
3. Realizar un segundo vaciado del modelo inferior, y estampar una placa de acetato de 0,8 o 1mm de espesor.
4. Aliviar si el modelo inferior presenta zonas retentivas o piezas en erupción, previo estampado, con masa para modelar fría.
5. Se recorta la placa por vestibular hasta el ecuador dentario y por lingual, abarca zona de mucosa, unos milímetros por debajo de los cuellos dentarios.
6. Se coloca la placa sobre el modelo inferior montado en articulador u oclisor.
7. Se realiza con acrílico autocurable transparente, un plano inclinado de 45 grados.
8. Según el caso, se rebasan los sectores posteriores, dejando las superficies lisas.
9. Tener en cuenta que el plano debe contactar siempre con la cara palatina de la pieza a descruzar.
10. Controlar con papel de articular.
11. Se hacen los desgastes y el pulido del plano, teniendo en cuenta, que su superficie debe ser bien lisa, pulida, sin pestañas de acrílico que impidan el movimiento vestibular de la pieza a descruzar.

INDICACIONES PARA EL PACIENTE

- **USO**
Se indica uso continuo a excepción de las comidas. También puede usarse en forma permanente y entonces se indicará comer con la placa.
- **CONTROLES**
Controlar al paciente semanalmente, teniendo especial atención en que el plano inclinado debe contactar siempre con la cara palatina de la pieza a descruzar. Se registra con papel de articular y de ser necesario se rebase con acrílico
- **CUIDADOS**
Se debe higienizar la placa, luego de cada comida con cepillo dental y jabón líquido. No lavar ni sumergir la placa en agua caliente ya que la misma se deforma fácilmente.

El tratamiento puede durar aproximadamente de 7 a 15 días hasta 4 semanas. No hay riesgos si debe permanecer en boca por más tiempo, hasta lograr el descruce. (Figs. 37, 38 y 39).

PACIENTE DE 7 AÑOS DE EDAD

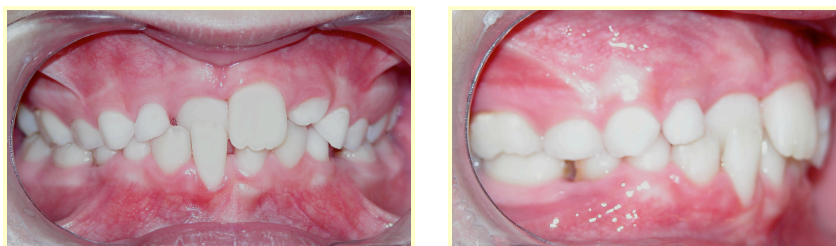


Fig. 37. Fotos iniciales

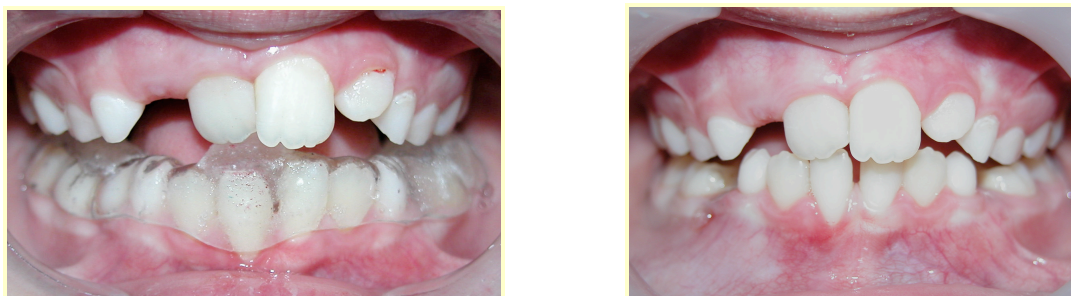

Fig. 38. Control a los 7 días de uso del P. inclinado

Fig. 39. Control a los 15 días

BIBLIOGRAFÍA

- **Casamayou M.**, Monografía El crecimiento cráneo facial, la alimentación y la masticación Cátedra de Ortopedia DentoMaxilo Facial 2006.
- **Moyers R.**, Manual de Ortodoncia, 4ta edición Médica Panamericana, Buenos Aires 1992.

CIERRE DE DIASTEMA INTER-INCISIVO

MEDIANTE LA COLOCACIÓN DE BRACKETS Y ARCO

INTRODUCCIÓN

Diastema se define como la falta de punto de contacto entre dos piezas dentarias vecinas. Diastema inter-incisivo es la separación entre los dos incisivos centrales (Fig. 40). Los pacientes con diastemas inter-incisivos se presentan con bastante frecuencia en nuestra consulta. Existen variadas terapéuticas que permiten el cierre del mismo. Si se ha realizado un correcto diagnóstico previo y se utiliza una técnica adecuada, el método de brackets y arco es uno de los más eficaces para conseguir el cierre del espacio, mediante la utilización de fuerzas recíprocas.

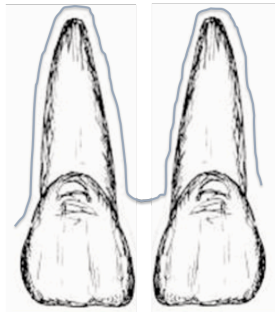


Fig. 40. Diastema inter-incisivo

VENTAJAS

A diferencia de lo que sucede con las placas activas, el sistema de brackets y arco, permite movimientos corono-radicales controlados de las piezas dentarias, evitando las inclinaciones de las mismas durante el proceso.

REQUISITOS

- **Diagnóstico clínico y radiográfico**
El diastema interincisivo puede ser causado por muchos factores, entre los que se encuentran frenillo de labio superior de inserción baja, piezas supernumerarias tipo mesiodens, quistes, tumores, agenesias o microdoncia de incisivos laterales, etapas fisiológicas de la dentición, factores hereditarios, etc. Se hace necesario un correcto diagnóstico diferencial que nos asegure la necesidad y/o posibilidad del cierre. Existen métodos diagnósticos clínicos, como la tracción del labio superior, para detectar la inserción baja del frenillo labial (que muestra isquemia en la zona retro-incisiva si es positivo) y métodos radiográficos (periapicales fundamentalmente) que permiten determinar la presencia o no de elementos que impidan el cierre del diastema.
- **Ausencia de impedimentos.**
- **Caninos permanentes erupcionados.**

- **Motivación y capacitación para la higiene.**

El hecho de ser un dispositivo fijo, hace necesaria una higiene adecuada. Por este motivo, esta forma terapéutica debe ser utilizada en pacientes con motricidad adecuada y suficientemente motivados, de manera de no tener complicaciones dentarias o gingivales por acumulación de placa bacteriana.

- **Controles periódicos**

La frecuencia de cambio de los primeros arcos es de entre 20 y 30 días. Luego de alcanzado el arco de acero de la sección que se haya seleccionado para que tenga un comportamiento rígido, las citas de control y ajuste de ligadura no deberían distanciarse más de 20 días, aunque esto dependerá del caso y del paciente.

OPORTUNIDAD DE TRATAMIENTO

El diastema interincisivo puede presentarse como normal en la etapa de “patito feo”. En este caso no requiere ningún tratamiento ya que es frecuente que con la erupción de los caninos superiores, el diastema experimente un cierre espontáneo. Por esta razón y por el riesgo de cambiar la dirección de erupción de los caninos durante el movimiento de cierre del diastema, se sugiere que dicho tratamiento se realice luego de que los mismos ya estén erupcionados.

CIERRE DE DIASTEMA MEDIANTE BRACKETS Y ARCOS

CLÍNICA

MATERIALES

- Brackets de piezas 11, 12, 21 y 22
- Ligadura metálica de 0.20 mm
- Elastics individuales.
- Serie de arcos de diferentes secciones, grosores y materiales.
- Pinza porta brackets o pinza de algodón.
- Pinza hemostática o porta-agujas.
- Alicata de puntas planas.
- Cizalla.

PROCEDIMIENTO CLÍNICO

1. Habiendo realizado aislación relativa, efectuar grabado ácido en la cara vestibular de los incisivos y adherir los brackets con resina, cuidando que queden en el centro de la corona clínica, (Fig. 41) tanto verticalmente, (desde el borde incisal a la encía), como horizontalmente, (desde mesial a distal). Los brackets se diseñan de tal manera que a cada pieza le corresponde un bracket diferente, con distinta información, por lo que se debe cuidar qué bracket debemos adherir a cada diente, además de colocar hacia disto-gingival la referencia que le hace el fabricante.

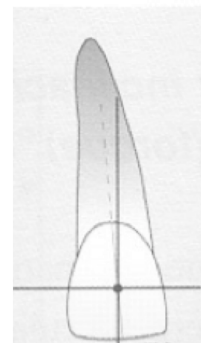


Fig. 41 Centro de corona clínica

2. Colocar secciones de arcos, (rebatidos hacia palatino, a distal de los brackets de incisivos laterales, a fin de no lesionar la mucosa labial), cambiándolos en orden creciente de diámetro y rigidez, a medida que se va dando el alineado y la nivelación dentaria. La secuencia de arcos va desde los de sección circular, de diámetro pequeño, baja fricción y alta elasticidad hasta los rectangulares, más rígidos y con mayor fricción.
3. Una vez cumplida esta etapa, y habiendo llegado a un arco rectangular rígido que sirva de “riel” e impida los movimientos de inclinación de las piezas dentarias, unir los incisivos mediante una ligadura dispuesta en 8 (ligadura metálica de 0.20 mm) o una cadena elastomérica (Figs. 41 y 42).
4. Si no se coloca un arco que guíe el movimiento o el arco no es suficientemente rígido que mantenga durante el cierre los ejes mayores dentarios paralelos, los dientes reaccionarán cerrando el diastema por inclinación, tal como se muestra en las Figs. 43 y 44).
5. Realizar ajustes de la ligadura en períodos de 20 a 30 días.

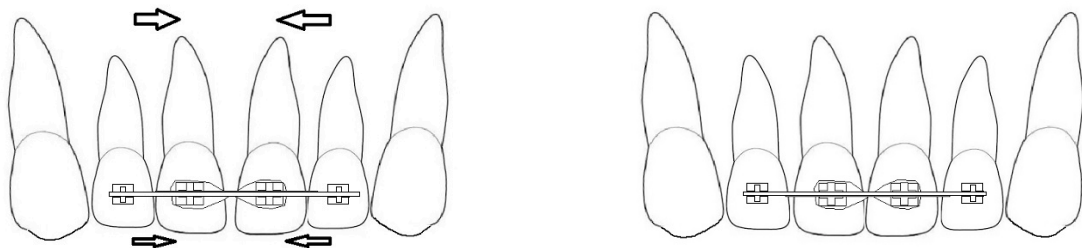


Fig. 41 y 42 Etapas Pre y Post del tratamiento de cierre de diastema correctamente realizado.

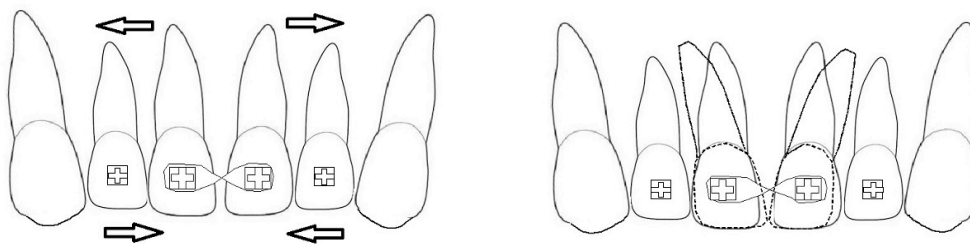


Fig. 43 y 44 Cierre de diastema realizado sin arco, produciendo inclinaciones dentarias.

INDICACIONES PARA EL PACIENTE

▪ HIGIENE

Al tratarse de un dispositivo terapéutico fijo, es decir que el paciente no lo puede retirar de boca, la mayor dificultad se encuentra en mantener una higiene correcta. Se hace necesaria la enseñanza de cepillado y una buena motivación que salve este inconveniente.

- **CONTROLES**
Se hacen necesarios controles frecuentes (entre 20 a 30 días) que quedan supeditados al caso.

PRÁCTICA DE CIERRE DE DIASTEMA MEDIANTE BRACKETS Y ARCOS

OBJETIVO DIDÁCTICO

El objetivo de realizar esta práctica es que el estudiante adquiera la destreza en la colocación de brackets y ligaduras, para su posterior desenvolvimiento en la clínica.

MATERIALES

- Modelo de yeso en herradura (utilizado en el preclínico de Endodoncia).
- Cera rosada.
- Mechero.
- Espátula Lecrón.
- Dientes de resina (deben tener corona y raíz) de canino a canino superiores.
- Brackets de piezas 11 y 21.
- Ligadura metálica de 0.20 mm.
- Elastics individuales.
- Arco de acero redondo .014”.
- Arco rectangular de acero .016” x .022”.
- Pinza porta brackets o pinza de algodón.
- Pinza hemostática o porta-agujas.
- Alicata de puntas planas.
- Secador de cabello (dos por grupo).
- Cizalla.
- Cemento de Cianocrilato en gel (“La Gotita” o similar).
- Alargue eléctrico.

PROCEDIMIENTO

1. Ubicar en la cera de la ranura del modelo los incisivos y caninos superiores, con pequeñas alteraciones de posición y dejando un diastema interincisivo.
2. Trazar los ejes verticales de las caras vestibulares de los incisivos superiores. Sobre el mismo, marcar el punto medio.
3. Adherir con el cemento de cianoacrilato en gel (“La Gotita”) sobre la cara vestibular de los incisivos centrales los brackets correspondientes, dejando siempre la referencia de colocación del fabricante en disto-gingival. La colocación se realiza en el centro geométrico de la cara vestibular tanto en altura como en ancho.
4. Cortar una sección de arco de acero de sección circular .014” y adaptarla a los incisivos, rebatiendo los extremos hacia el diente.
5. Unir el arco a los brackets mediante los elásticos.
6. Mediante el aire caliente del secador de cabello, ir ablandando la cera para que permita el movimiento de los dientes bajo las fuerzas ejercidas por el arco.
7. Una vez alineados los incisivos, colocar el arco .016” x .022” y calentar para terminar el alineado.

8. En estas condiciones, realizar una ligadura en ocho con la ligadura de 0.20 mm ejerciendo fuerzas de unión sobre los incisivos.
9. Volver a calentar la cera e ir observando los movimientos. Cuando ya no se producen movimientos, ajustar la ligadura y nuevamente calentar, hasta que el diastema sea cerrado completamente.

BIBLIOGRAFÍA

- **Canut J. A.** Ortodoncia Clínica y Terapéutica; Barcelona; Masson; 2001
- **Gregoret,** Ortodoncia y Cirugía Ortognática, Diagnóstico y planificación, Editorial Espax, 1997
- **Graber Vanarsdall Vig,** Ortodoncia. Principios y técnicas actuales, Quinta Edición Editorial Elsevier; 2012
- **Moyers R.** Manual de Ortodoncia. 4ta. Edición B. Aires; Ed. Panamericana;1992
- **Proffit W. R.** Ortodoncia Contemporánea– W. Proffi. 4ta. Edición Barcelona; Ed. Elsevier; 2008