

Cátedra de Ortopedia Dento-Maxilo-Facial

Prof. Dra. Leticia García Vignolo

**FOTOGRAFÍAS
EN
ORTOPEDIA DENTO-MÁXILO-FACIAL**

REGISTROS Y ANÁLISIS



Martha Casamayou

Annabel Grassi

Jorge Chaves

Cecilia Blanco

Natalia Acevedo

Fabián Silvera

Luis Pascuali

Leticia Melián

Mariana Ourens

ÍNDICE:

1. INTRODUCCIÓN.....	3
2. FOTOGRAFÍA DIGITAL.....	4
3. CÁMARAS DIGITALES.....	4
4. VENTAJAS DE LA FOTOGRAFÍA DIGITAL.....	5
5. INCONVENIENTES DE LA FOTOGRAFÍA DIGITAL	6
6. EQUIPO FOTOGRÁFICO BÁSICO.....	6
7. TOMA DE REGISTROS.....	9
8. PROTOCOLO FOTOGRÁFICO.....	9
9. FOTOGRAFÍAS EXTRAORALES.....	10
9.1. CUERPO ENTERO.....	10
9.2. CARA.....	11
10. FOTOGRAFÍAS INTRAORALES.....	14
11. FOTOGRAFÍAS DE LOS MODELOS	16
12. FOTOGRAFÍAS DE LAS RADIOGRAFÍAS	17
13. ALMACENAMIENTO DE LA DOCUMENTACIÓN.....	17
14. EVALUACIÓN DE LOS REGISTROS FOTOGRÁFICOS	18
14.1. ANÁLISIS DE FOTOS EXTRAORALES.....	18
14.2. ANÁLISIS DE LAS FOTOS INTRAORALES.....	25
15. CONCLUSIONES.....	27
16. BIBLIOGRAFÍA.....	28

1. INTRODUCCIÓN

En Ortopedia y Ortodoncia Dento-Máximo-Facial, las fotografías extrorales e intraorales junto con otros registros diagnósticos, como modelos y radiografías, constituyen parte de la documentación básica de todo paciente.

El diagnóstico se establece mediante el análisis de la base de datos, obtenidos de la anamnesis, el examen clínico y los exámenes complementarios, registrados en la historia clínica.

Los estudios paraclínicos: fotografías, radiografías y modelos, son una herramienta fundamental a la hora de realizar un correcto diagnóstico, pronóstico y plan de tratamiento.

Para un completo estudio fotográfico es necesario realizar registros extraorales e intraorales.

Las fotografías extraorales son:

- *FOTOS DE CUERPO ENTERO*: de frente y de perfil
- *FOTOS FACIALES*: - de frente en reposo y sonriendo
- de perfil y tres cuartos con sonrisa

Las fotografías intraorales que realizamos son:

- *FOTOS CON LAS ARCADAS EN OCLUSIÓN MÁXIMA*:
de frente, laterales derecha e izquierda y de ambas arcadas por separado.

El siguiente protocolo tiene como fin sistematizar los registros fotográficos y su análisis.

Encontramos en la bibliografía diversos análisis fotográficos. En este protocolo se recopilan aquellos que consideramos más apropiados para pacientes en crecimiento con un fin didáctico.

2. FOTOGRAFÍA DIGITAL

En estos últimos años se han venido dando cambios importantes en el ámbito tecnológico y la fotografía no queda por fuera de estos cambios, que a veces son muy rápidos y drásticos.

Uno de los más importantes en la fotografía es el paso de la fotografía analógica (película) hacia la digital (sensor).

Aunque la fotografía convencional proporciona imágenes excelentes, la incorporación de la fotografía digital facilita la obtención y manejo de los registros fotográficos.

Las cámaras digitales son una tecnología perfectible cuyo extraordinario avance ofrece mayores opciones en el campo de la fotografía, sin alcanzar aún algunos estándares en la calidad que ofrece la foto convencional.

En general, toda cámara digital tiene como objetivo capturar las imágenes, almacenarlas en la memoria interna de la cámara o en una tarjeta especial para ello y, después, transferirlas a la computadora.

3. CÁMARAS DIGITALES

Existen muchos tipos de cámaras digitales desde las más pequeñas o versátiles (teléfonos celulares y cámaras web), hasta las más costosas y profesionales como pueden ser las réflex digitales.

Actualmente podemos distinguir tres grupos principales de cámaras fotográficas:

3.1 CÁMARAS COMPACTAS



Cámara digital Compacta

Este tipo de cámaras se distinguen por su tamaño pequeño y compacto. En la actualidad poseen un buen número de píxeles, y tienen desde las funciones básicas, hasta algunas muy sofisticadas como pueden ser: estabilización de imagen, transmisión de archivos, etc.

El inconveniente es que no se les puede cambiar la lente.

3.2 CÁMARAS DIGITALES REFLEX, (DSRL - Digital Single Lens Reflex)



Cámara digital Reflex

Son el mayor avance tecnológico disponible, con múltiples funciones y capacidades. Este tipo de cámaras, al tener la posibilidad de cambiar sus lentes, de acuerdo a necesidades específicas, son las ideales para el trabajo especializado y profesional. El inconveniente es que tienen un costo alto, y requieren para su mejor aprovechamiento, mayores conocimientos sobre fotografía.

3.3 CÁMARAS CONOCIDAS COMÚNMENTE COMO PROSUMER “Professional Consumer”



Cámara digital Prosumer.

Son intermedias entre las compactas y las reflex, están dirigidas a los aficionados que quieren tener un mayor control de la toma de la imagen (velocidad, diafragma, ISO, etc.).

Tienen una lente de mayores prestaciones y calidad que las compactas, pero también es fija.

El tipo de lente aumenta el tamaño de la cámara, pero produce imágenes de mayor calidad que las cámaras compactas.

4. VENTAJAS DE LA FOTOGRAFÍA DIGITAL

- **Ahorro de tiempo.** El resultado es inmediato. Si la toma no es satisfactoria, se puede eliminar y tomar otra nueva foto mejor encuadrada.
- **Elección al instante.** Existe la posibilidad de observar la imagen, inmediatamente tanto en la pantalla LCD de la cámara, como en un monitor. La visualización de las imágenes a almacenar, a través de una pantalla LCD en caso de haber cometido errores en la toma, existe la posibilidad de borrar la imagen de la tarjeta de memoria. Además, esta tarjeta puede ser utilizada un sinnúmero de veces.
- **Calidad en el tiempo.** Las imágenes pueden conservarse en archivos para su reproducción e impresión cuantas veces se requiera, manteniendo inalterable su calidad. Esto es así, porque el formato digital se basa en el almacenamiento de la imagen mediante dígitos (números) que se mantendrán inmutables a lo largo del tiempo. Las películas convencionales tienen una vida mucho más corta y antes o

después, terminarán perdiendo calidad. Las copias de las imágenes se realizan de manera inmediata sin costo económico.

- **Control.** Se pueden realizar una enorme cantidad de procesos informáticos que facilitan la labor de producción de copias con mejor calidad. Pueden realizarse modificaciones, como eliminar el rojo de los ojos, ajustar colores, rotar, o encuadrar y recortar las imágenes.
- **Archivo.** El espacio físico necesario para almacenar las imágenes digitales es muy pequeño, sobre todo comparado con el almacenamiento de fotos tradicionales y/o diapositivas. La localización de imágenes archivadas es más rápida, la disponibilidad de todas las imágenes digitales es mejor y más segura, aunque es necesario realizar copias de seguridad.
- **Comunicación.** Permite poner las imágenes en un sitio web, o enviarlas como correo electrónico con mayor inmediatez que una fotografía convencional siendo posible enviar las imágenes a cualquier lugar del mundo, como método de difusión o para realizar consultas entre diferentes profesionales.
- **Economía.** Se produce el correspondiente ahorro por no tener gastos en revelados y películas fotográficas. El costo aumenta si tenemos en cuenta las fotos tomadas con la cámara tradicional que se desechan.
- **Copias.** La imagen puede ser repetida, impresa, etc. todas las veces que se quiera. Con la tecnología digital obtener copias o duplicados es muy simple y no requiere de costos adicionales, como ocurre con el método convencional.

5. INCONVENIENTES DE LA FOTOGRAFÍA DIGITAL

Evidentemente, existen desventajas pero sólo destacamos la más relevante, que es la que se refiere a la **CALIDAD DE IMAGEN**.

La calidad aportada por la fotografía digital es suficiente para la mayoría de los trabajos. No obstante se debe reconocer que, hoy por hoy, es inferior a la que se puede conseguir con la película convencional.

Una película convencional de 35 milímetros de cámara tradicional, tiene una resolución aproximadamente de 87 megapíxeles, mientras que la más moderna de las cámaras digitales para aficionados sólo proporciona una resolución apenas superior a los 10 megapíxeles.

6. EQUIPO FOTOGRÁFICO BÁSICO PARA LA TOMA DE FOTOGRAFÍAS EN LA CLÍNICA DE ORTOPEDIA Y ORTODONCIA

Describiremos a continuación los requisitos para el registro fotográfico:

6.1- EQUIPO

6.1.1- CÁMARA DIGITAL COMPACTA (no celulares)

La realidad nos demuestra que los resultados obtenidos con una cámara réflex digital con lentes macro no pueden alcanzarse, actualmente, con una cámara compacta; pero de todos modos se obtienen imágenes muy bien logradas, con excelentes detalles.

Este tipo de cámara integra en una unidad cuerpo, objetivo y flash.

6.1.2- RESOLUCIÓN MÍNIMA 3.5 MEGAPIXELES

El SENSOR es el elemento fotosensible de la cámara digital. Hace las veces de la película fotográfica. La resolución del sensor es el número de píxeles que lo integran. Las cámaras con un mínimo de 3,5 megapíxeles permiten tomar imágenes que requieran de gran detalle y pueden ampliarse sin perder definición.

6.1.3- RANGO DE REPRODUCCIÓN FUNCIÓN MACRO

La función MACRO se refiere a la capacidad de la cámara de poder tomar una imagen de elementos muy pequeños y a muy corta distancia (10 cm aproximadamente).

Los objetivos macro están diseñados para conseguir gran calidad de imagen sin deformaciones a escalas de reproducciones elevadas, como la fotografía intraoral.

Posibilitan, entonces, el registro de fotografías de la cavidad bucal que requieren de un rango de acercamiento a las estructuras, desde el tamaño real, relación 1:1, o incluso producir magnificaciones más allá del 1:1.

6.1.4- ILUMINACIÓN -FLASH

La fotografía dental se toma en condiciones de iluminación, que en general, no son óptimas, siendo necesario el uso de flash potente y/o posibilidad de colocar flash accesorio, que ilumine perfectamente la zona a fotografiar.

Los dientes y la cavidad oral son muy difíciles de fotografiar en cuanto a la reflexión, translucidez y colores de los tejidos duros y blandos.

Uno de los efectos principales que aparecen al utilizar la función macro es que se reduce notablemente la profundidad de campo, es decir que será más complejo obtener un enfoque uniforme entre los objetos más cercanos y más lejanos a la cámara.

En el rango macro, al estar la profundidad de campo muy reducida, se necesitará una fuente de luz mayor para permitir una reproducción lo más fiel posible de los tejidos tanto en color, textura, translucidez, forma, etc. El inconveniente con las cámaras compactas es que la mayoría tienen flash integrado, que no siempre resuelve todos los problemas de iluminación y algunos modelos de cámaras no admiten agregar un flash externo.

El flash de las cámaras compactas está diseñado para trabajar a cierta distancia del objeto y no para macrofotografías. Eso exige que en las fotos intraorales, se use un separador amplio para que su sombra no estropee la foto. A veces también existe cierta dificultad en la visión de los molares; una alternativa para conseguir la imagen de la relación molar es tomar las fotos laterales con un espejo.

La posición más adecuada del flash integrado, es aquella en que está colocado en la posición de 12 hs con respecto a la lente de la cámara.



Flash

Para las fotos intraorales, cuando es posible agregar flash externo, el tipo más usado es el Ring Flash o Flash Anular. Es la opción más simple y que ofrece buenos resultados.



Flash Anular

6.2- ACCESORIO.

6.2.1- SEPARADORES

Las fotos de la cavidad bucal, y más concretamente de las arcadas dentarias, requieren el uso de retractores de mejillas.



Separadores

Los separadores nos permiten retirar los labios y las mejillas para exponer los dientes al objetivo de la cámara. Hay diferentes diseños para adaptarse al tamaño de la boca del paciente. Los más usados son de plástico, y se recomienda que sean transparentes o blancos para evitar reflejos y para no alterar los colores de la imagen.

6.2.2- ESPEJOS

Espejos intrabucales, para registros oclusales por método indirecto.

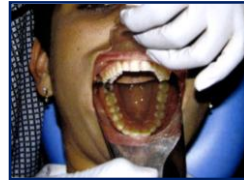
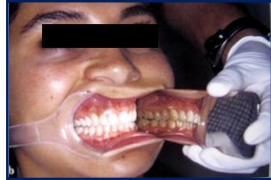
Espejos intrabucales

7. TOMA DE REGISTROS

Existen dos métodos para realizar las tomas:

- 1) Método directo: Se enfoca la lente directamente sobre el objeto a fotografiar.
- 2) Método indirecto: se enfoca la lente sobre la imagen del objeto reflejado en un espejo (intrabucal).



Es importante tener presente que el encuadre debe abarcar únicamente las estructuras que sean de interés para el clínico. El abarcar un mayor número de estructuras, lejos de proporcionar mayor información, distrae la vista del observador.

Considerando lo anterior, se deben aprovechar las dimensiones de la imagen (y del sensor) para lograr un mejor encuadre, contando para esto con 2 formatos: uno vertical y otro horizontal.



Toma horizontal



Toma vertical

8. PROTOCOLO FOTOGRAFICO BÁSICO

Para lograr una documentación correcta se requieren fotografías extraorales e intraorales

EXTRAORALES

CUERPO ENTERO.

{
FRENTE.
PERFIL DERECHO.

CARA (FACIAL).

{
FRENTE.
FRENTE SONRIENDO.
PERFIL DERECHO.
PERFIL ¾ SONRIENDO.

INTRAORALES

ARCADAS EN OCLUSIÓN MÁXIMA.	{ FRENTE. PERFIL DERECHO. PERFIL IZQUIERDO.
ARCADAS POR SEPARADO.	{ ARCADA SUPERIOR ARCADA INFERIOR

En cada caso se van a definir los criterios cómo se debe posicionar al paciente y programar el equipo.

Los registros deben ser tomados al inicio, durante y al final del tratamiento, y se archivarán en formato digital. Las fotos iniciales impresas se colocarán en la página correspondiente de la Historia Clínica. Deberán medir aproximadamente 5 x 7 cm. Sobre ellas se coloca acetato transparente, donde se trazarán las líneas de referencia que correspondan, para hacer el análisis fotográfico.

9. FOTOGRAFÍAS EXTRAORALES

<u>9.1- DE CUERPO ENTERO</u>	{ FRENTE PERFIL DERECHO
------------------------------	-------------------------------



Foto de cuerpo entero frente

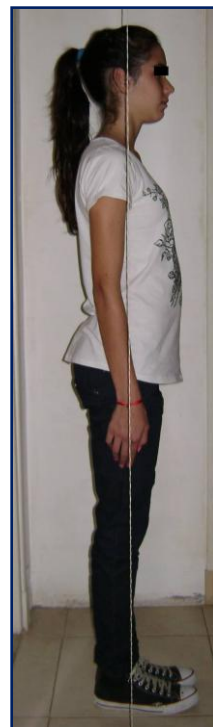

Foto de cuerpo entero perfil derecho

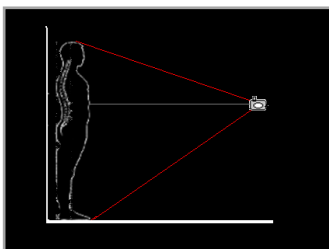
Los pacientes serán fotografiados a una distancia que permita registrar el cuerpo completo. La cámara se coloca en posición vertical, en función auto o normal (sin macro), con flash.

El flash congela la imagen y disminuye el riesgo que la foto quede borrosa por algún movimiento del paciente.

En este tipo de fotografía el paciente debe estar de pie, parado delante de una pared de fondo claro y separado aproximadamente 0,5 m de la misma. Es deseable que la vestimenta sea lo más ajustada al cuerpo posible.

Se toma en una postura habitual, con las manos a ambos lados del cuerpo. Colocamos a un costado del paciente una cadena de eslabones metálicos como referencia de la vertical verdadera, que debe quedar incluida en la foto.

La lente de la cámara siempre debe estar perpendicular al objeto, para evitar errores de inclinación. En estas fotos la cámara tiene que estar a la altura de la mitad del cuerpo del paciente.



Ubicación correcta de la cámara

9.2- DE CARA (FACIAL)

{
FRENTE
FRENTE SONRIENDO
PERFIL DERECHO
PERFIL ¾ SONRIENDO

En las fotos de CARA la cámara debe ser programada en la función automática con flash (sin macro).

El paciente puede estar de pie o correctamente sentado, sin apoyar la espalda ni la cabeza. El fondo debe ser claro y estar separado del mismo para evitar sombras.

La posición de la cabeza, en las fotos faciales, debe ser tal que sea reproducible, para posteriores comparaciones.

A la posición correcta la denominamos “posición natural de la cabeza”. Es la posición en la que el paciente mira al horizonte o como si mirara su cara reflejada en un espejo.

Una línea de referencia para comprobar la posición de la cabeza, puede ser la que une el punto de inserción del pabellón auricular con el canto externo del ojo, que es fácilmente identificable y debe ser paralela a la horizontal.

9.2.1- FOTO DE FRENTE EN REPOSO



Foto de frente en reposo.

La distancia de la toma es aproximadamente a medio metro del paciente. Se debe tener en cuenta que a menor distancia se produce deformación del registro por un aplanamiento de la imagen. Se enfoca la zona de la punta de la nariz.

Los ojos deben permanecer abiertos y la musculatura facial en reposo, incluso la de los labios, aunque queden entreabiertos; los dientes deben estar en contacto. Mantener la cadena guía en un costado de la imagen como referencia.

Para lograr una buena toma la cara debe ser centrada y abarcar gran parte de la exposición. Si usa lentes estos deben retirarse, y el cabello debe estar colocado por detrás de los pabellón de las orejas.

Los límites de la imagen en altura van por encima del pelo hasta la base de cuello, y en ancho unos centímetros por fuera de los pabellones de las orejas.

9.2.2- FOTO DE FRENTE EN SONRISA




Foto de frente en sonrisa

Es una fotografía opcional que se toma al paciente sonriendo en una vista frontal, con el objetivo de ver la relación entre los dientes y los labios en el momento de una sonrisa amplia.

Para tomar la foto, se siguen las mismas indicaciones que en la toma anterior, se posiciona al paciente en igual posición y se le pide que sonría lo más natural posible, también se vuelve a enfocar a la punta de la nariz.

9.2.3- FOTO DE PERFIL

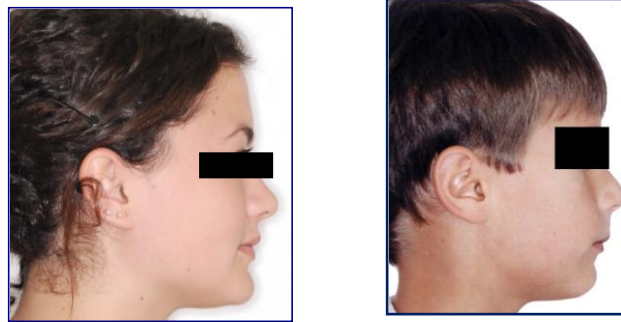

Foto de perfil

Se posiciona al paciente con los labios en reposo, teniendo en cuenta todas las indicaciones explicadas en el registro de la foto facial de frente. En esta toma el enfoque estará centrado en el pabellón de la oreja.

9.2.4- FOTO DE PERFIL ¾ CON SONRISA.



Foto de perfil ¾ con sonrisa

Es otra fotografía opcional que se toma al paciente sonriendo en una vista lateral. Para realizar la foto de ¾ con sonrisa el paciente se encuentra de perfil y se le indica que rote la cabeza hacia el operador unos 45 grados, mire hacia la cámara y vuelva a sonreír lo más naturalmente posible.

10. FOTOGRAFÍAS INTRAORALES

10.1- ARCADAS EN OCLUSIÓN MÁXIMA.

{
FRENTE
PERFIL DERECHO
PERFILIZQUIERDO

10.2- ARCADAS POR SEPARADO.

{
ARCADA SUPERIOR
ARCADA INFERIOR

Los registros fotográficos **INTRABUCALES**, se toman con el paciente sentado en el sillón con el respaldo vertical. Requieren el uso de los elementos accesorios, como ser separadores y espejos.

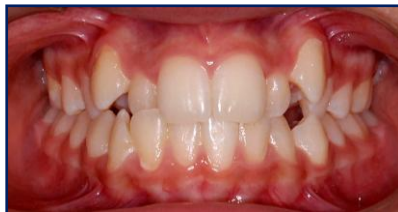La cámara fotográfica se coloca en posición horizontal, y se programa en función macro, con flash.

Las fotos en **OCCLUSIÓN MÁXIMA** se realizarán con el apoyo de los retractores de labios y mejillas; los mismos liberan los tejidos blandos del contacto con los dientes, mejorando la visión de todas las estructuras.

Otro elemento a tener en cuenta es la saliva. El campo deberá tener la humedad mínima posible, para lo que será secado previamente a la foto.

Es deseable que todas las fotos intraorales se tomen siempre con la cámara a la misma distancia.

10.1.1 OCLUSIÓN MÁXIMA FRONTAL

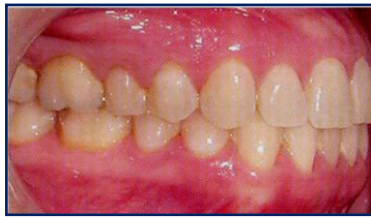

Oclusión máxima frontal

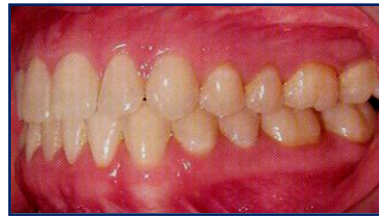El plano oclusal debe estar en el centro de la fotografía y paralelo al piso. Éste divide la imagen en dos partes iguales.

Se enfoca al punto interincisivo manteniendo el plano oclusal centrado; se debe abarcar hasta la zona de los molares y verticalmente hasta el fondo de surco de ambas arcadas. Antes del disparo, se le solicita al paciente que ocluya, y se secan los dientes con aire.

10.1.2. OCLUSIÓN MÁXIMA LATERAL, DERECHA E IZQUIERDA



Oclusión máxima lateral derecha



Oclusión máxima lateral izquierda

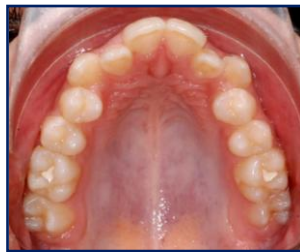Los retractores de las mejillas deben exponer la zona molar. Al tomar la foto se traccionará el separador hacia atrás, mientras el paciente vuelve la cabeza hacia el lado opuesto para colaborar con la retracción.

El plano oclusal ocupará el centro de la fotografía; siempre debe dividir la mitad superior e inferior de la imagen. Mantener el plano de la cámara paralelo al plano sagital. Si está bien posicionada no debe verse el incisivo lateral del lado opuesto. Se enfoca al canino, y verticalmente se observará el fondo de surco de ambas arcadas. Recordar antes del disparo, solicitarle al paciente que ocluya, y se secan los dientes con aire.

10.2. ARCADAS POR SEPARADO

Las fotografías se toman con la ayuda de separadores y de un espejo intrabucal, registrando la vista oclusal en cada arcada, desde los incisivos hasta el último molar erupcionado.

10.2.1. OCLUSAL SUPERIOR

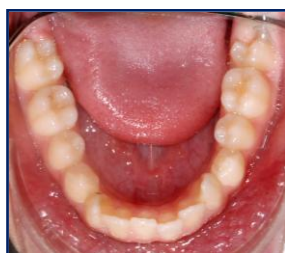

Oclusal superior

Para la foto del arco superior, el paciente debe inclinar la cabeza hacia atrás y tener la boca bien abierta. Se coloca el espejo oclusal con su parte posterior detrás del último molar erupcionado. El espejo debe formar un ángulo de 45 grados con la arcada. La cámara debe estar en posición horizontal y perpendicular al espejo, que será

desempeñado con aire las veces que sea necesario. En la imagen del espejo se enfocará la bóveda.

10.2.2. OCLUSAL INFERIOR

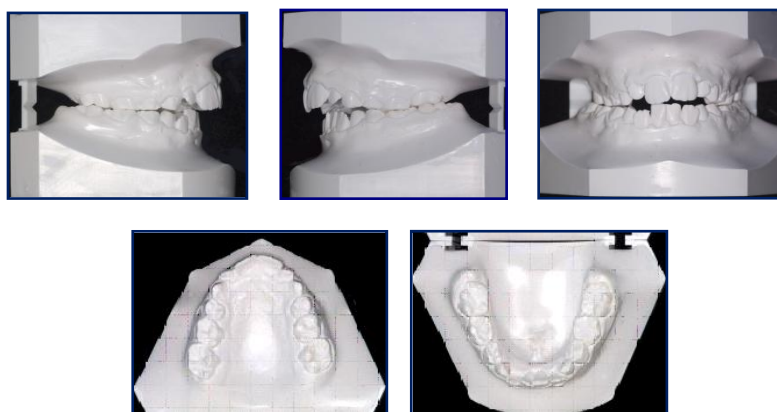


Oclusal inferior

Para la arcada inferior el paciente inclina la cabeza hacia atrás, de manera que al abrir la boca su arcada inferior quede paralela al piso. El espejo se coloca en un ángulo de 45 grados en relación a ella. La lengua del paciente debe quedar por detrás del espejo, siempre que sea posible. Se enfoca en el espejo a la altura de premolares.

Cuando se trabaja con espejos se debe controlar que la superficie del espejo no se empañe, pedir al paciente no respirar por la boca. En caso que esto suceda, algún colaborador deberá aplicar aire con la jeringa triple sobre el espejo.

11. FOTOGRAFÍAS DE LOS MODELOS

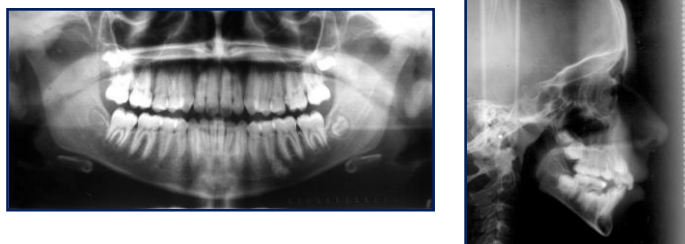

Fotografías de los modelos

Se registran sobre fondo oscuro el cual puede ser papel opaco o fieltro. Los zócalos estarán incluidos en la imagen. Se utiliza función macro y flash.

Se fotografían en oclusión vista frontal, laterales derecha e izquierda y arcadas por separado.

12. FOTOGRAFÍAS DE LAS RADIOGRAFÍAS



Fotografías de las radiografías

Para este registro se necesita un negatoscopio, que sirve de fuente de luz. No se usa flash. Observar que el cuerpo de la cámara esté en paralelo con la radiografía que está apoyada en el negatoscopio. Esta toma debe hacerse con la función macro.

13. ALMACENAMIENTO DE LA DOCUMENTACIÓN:

Se deben realizar dos procedimientos:

FOTOS IMPRESAS, que se agregan en la Historia Clínica.

ARCHIVO DIGITAL, para entregar en CD.

13.1. FOTOGRAFÍAS IMPRESAS

Las fotografías deben ser previamente recortadas **sin deformar la imagen**; recordar que en el caso de la foto de la arcada superior con espejo, ésta debe ser invertida (flipear) previo a su impresión.

Las fotos iniciales se insertan en las hojas correspondientes de la Historia Clínica. Deberán medir aproximadamente 5 x 7 cm

Las fotos extraorales deberán ser adaptadas a los recuadros que aparecen en la Historia Clínica; esta adaptación debe hacerse sin deformación de las imágenes.

Las fotos intraorales también deben colocarse en la Historia Clínica, sin deformarlas pero no es necesario adaptarlas a los recuadros.

Sobre las fotos ubicadas en la Historia Clínica, se coloca papel de acetato transparente del mismo tamaño, el cual se adhiere sólo en la parte superior.

Sobre el acetato, con un marcador indeleble de punta fina (0,5 ó 0,7 mm), se trazarán las líneas de referencia que correspondan para hacer el análisis fotográfico.

13.2. ARCHIVO DIGITAL.

Entregar en CD.

Las fotos se almacenarán en un CD en dos carpetas; en una carpeta estarán las originales sin modificar y en otra carpeta las fotos recortadas como se imprimen para la Historia Clínica.

El CD debe presentarse con los siguientes datos del paciente:

- Nombre y apellidos.
- Fecha de nacimiento.
- Fecha de entrega.
- Número de Historia Clínica.

En el archivo digital de la documentación del paciente también se deben incluir las fotos de los estudios complementarios: *-MODELOS Y RADIOGRAFÍAS-*.

14. EVALUACIÓN DE LOS REGISTROS FOTOGRÁFICOS

Los registros fotográficos permiten valoraciones y análisis que dependen del punto de vista de quien los realiza. Son variables de acuerdo a las épocas, las razas, el entorno geográfico, etc.

Lo más apropiado es la valoración de las proporciones y la armonía de las estructuras.

Como no se disponen de las fotografías en escala 1:1, no se tienen en cuenta las dimensiones reales sino la relación entre ellas.

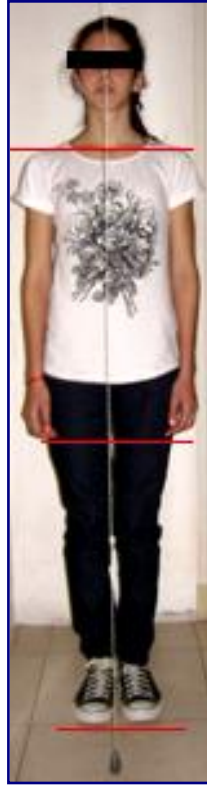14.1. ANÁLISIS DE FOTOS EXTRAORALES

14.1.1.FOTOGRAFÍAS DE CUERPO ENTERO

Permiten el análisis de la actitud postural.

La actitud postural se estudia en sus dos planos: frontal y sagital.

14.1.1.1.ESTUDIO DE LA FOTOGRAFÍA FRONTAL



Estudio de la fotografía frontal

Para el estudio de la actitud postural, trazar en el acetato una línea vertical que pase por el punto Vertex. Esta línea debe ser paralela a la referencia de la vertical verdadera la **cual debe incluirse en la foto.**

Se trazan líneas horizontales tangentes a los hombros, a la punta de los dedos de la mano y a la punta de los pies. En una actitud postural normal, la vertical pasa por la mitad del cuerpo y las líneas horizontales deben ser paralelas entre sí y perpendiculares a la vertical verdadera

14.1.1.2. ESTUDIO DE LA FOTOGRAFÍA DE PERFIL



Estudio de la fotografía de perfil

Se debe trazar una línea paralela a la vertical verdadera que pase por el punto Vertex.

En la actitud postural normal, esta vertical que parte desde el punto Vertex, pasa por el conducto auditivo externo, delante de la articulación del hombro, articulación coxo-femoral, delante de la rodilla y cae en el centro de pie.

14.1.2. FOTOGRAFÍAS DE CARA

Definición de los puntos de referencia cutáneos utilizados para el examen facial:

Trichion(Tr).....	Punto donde nace el cabello contenido en la línea media facial.
Nasion cutáneo.....	Punto más profundo de la curvatura nasofrontal.
Glabela cutáneo (GIC).....	Punto más anterior de la región frontal, también definido como punto medio interciliar.
Subnasal (Sn).....	Punto de unión de la columna nasal y el labio superior.
Pogonion cutáneo (PogC).....	Punto más anterior del mentón cutáneo.
Mentoniano cutáneo (Me C).....	Punto más inferior del mentón.
Puntos cigomáticos.....	Puntos más externos en el contorno de la cara a nivel del arco cigomático.
Punto medio intercantal.....	Distancia media entre los cantos de los ojos.

En la fotografía frontal de cara, sobre el acetato, marcamos puntos de referencia, que al unirlos van a definir líneas horizontales y verticales que se usan como planos para evaluar proporciones.

Línea media facial: se establece por la unión de los puntos medio intercantal y Subnasal (Sn). Se proyecta hacia el mentón y hacia el nacimiento del cabello.

Línea bipupilar: se traza uniendo ambas pupilas.

Línea bicomisural: queda establecida por la unión de ambas comisuras.

14.1.2.1. ANÁLISIS DE FOTOGRAFÍA DE FRENTE

Se emplea para hacer la evaluación transversal y vertical de la cara del paciente y constatar simetrías.

Se evaluará:

1. Biotipo: Proporción ancho-altura.
2. Línea media: Simetría.
3. Análisis vertical: Relación de los tercios.
4. Análisis de labios en reposo y en sonrisa.

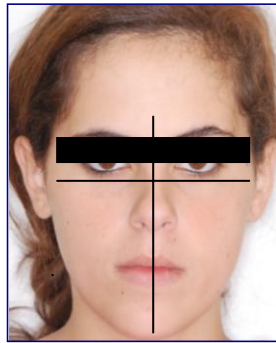
1. Biotipo.

Se estudia mediante la realización del Índice Morfológico Facial.

Índice Morfológico Facial: Altura morfológica de cara x 100

Ancho bicigomático

Se mide la altura morfológica facial entre el punto Glabella cutáneo y el punto Gnación cutáneo.



Estudio del biotipo.

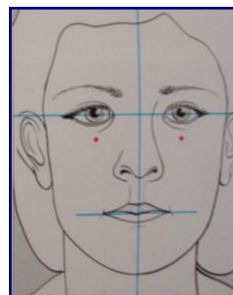
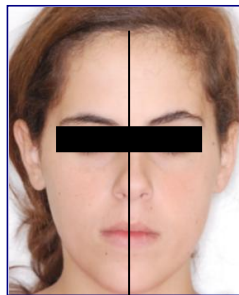INTERPRETACIÓN

Si el resultado es menor o igual a 83,9%, el paciente presenta un biotipo braquifacial, cara corta.

Si este valor está comprendido entre 84% y 87,9%, el paciente posee una cara intermedia, correspondiéndose con un biotipo mesofacial.

Si el resultado es mayor o igual a 88%, presenta una cara alargada, biotipo dolicofacial.

2. Línea media: Simetría.



Estudio de la Simetría.

Para el estudio de la simetría facial se deberá trazar una línea de referencia vertical: la **LÍNEA MEDIA FACIAL**.

La misma nos divide la cara en dos hemifacias, una derecha y otra izquierda.

Tomándola como referencia, evaluamos las posiciones de diferentes estructuras: ángulo externo de los ojos, pabellones auriculares, dorso y punta de la nariz, comisuras, centro del mentón.

En todos los individuos existe una ligera discrepancia entre el lado derecho e izquierdo facial que es considerado normal. En algunos casos esa asimetría es más marcada, convirtiéndose en una disgnasia.

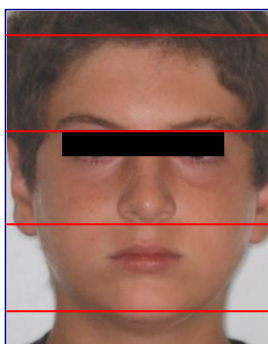Para complementar el análisis de la simetría facial se trazan dos líneas horizontales, las líneas bipupilar y bicomisural. En la norma éstas deben ser perpendiculares a la línea media y paralelas entre sí.

Con la observación del paralelismo o la divergencia de las mismas determinamos las alteraciones verticales de ambas hemifacies y la ubicación del defecto.

3. Análisis vertical.

El estudio del análisis vertical debe hacerse de frente y de perfil.

Se trazan las líneas horizontales que pasen por los puntos trichion, glabella cutáneo, subnasal y mentoniano cutáneo. En la foto de frente estas líneas son perpendiculares a la línea media facial. Éstas dividen la cara en tercios:



Análisis vertical

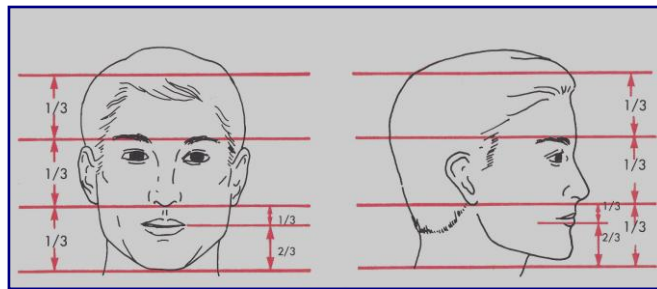
- Tercio superior: se extiende desde el Trichion hasta Glabella cutáneo.
- Tercio medio: va desde Glabella cutáneo a punto Subnasal cutáneo.
- Tercio inferior: desde Subnasal cutáneo a punto Mentón cutáneo.

El tercio superior está sujeto a gran variabilidad, ya existen diferencias en el lugar donde se implanta el cabello (Trichion).

La armonía vertical facial se establece cuando los tercios presentan valores similares. Según la edad del paciente hay pequeñas variaciones en las dimensiones consideradas normales.

Los tercios de mayor importancia a evaluar son el medio y el inferior.

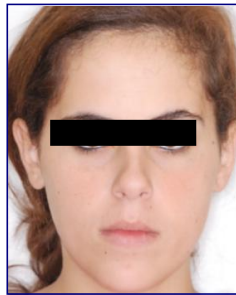EL TRAZADO DE LOS TERCIOS SE REALIZA EN LA FOTO DE FRENTE Y DE PERFIL.



Ortodoncia de Proffit.

4. Análisis de los labios.

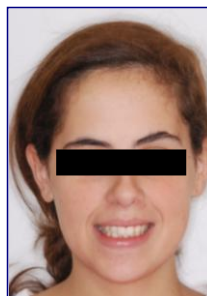
- EN REPOSO



Análisis de los labios en reposo

Los labios en reposo normalmente, pueden estar en leve contacto o entreabiertos y dejar expuestos 2 ó 3 mm de la cara vestibular de los incisivos. Esto último depende de la edad del paciente.

14.1.2.2. ANÁLISIS DE LA FOTOGRAFÍA EN SONRISA



Análisis de los labios en sonrisa

La exposición de los dientes del paciente varía según la edad. Se observa la cantidad de corona clínica que exhibe al sonreír. La norma en el adulto es de $\frac{3}{4}$ partes de la corona. En la sonrisa plena, puede ser toda la corona clínica y leve exposición gingival.

14.1.2.3. ANÁLISIS DE LA FOTOGRAFÍA DE PERFIL.

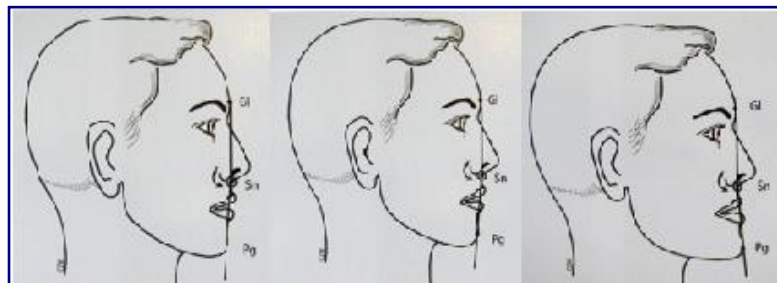
Se usa para efectuar análisis verticales de la cara del paciente, y observar el tipo de perfil.

En la foto de perfil se marcan tres puntos para determinar el contorno facial.

El primer punto está ubicado en la zona más prominente de la frente (Glabela cutáneo), el segundo en Subnasal y el tercero en la zona más prominente del mentón (Pogonion cutáneo).

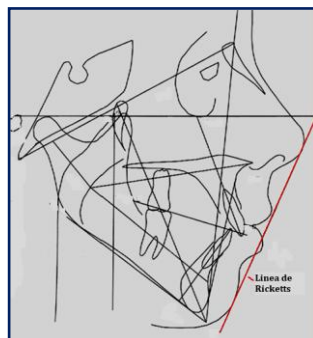La unión de estos tres puntos nos permite visualizar el tipo de perfil: recto, convexo o cóncavo.

Estos perfiles básicos varían con la edad: son más convexos en la infancia y más rectos en los adultos; también hay variaciones con el sexo. Cuando ha terminado el crecimiento las mujeres suelen tener un perfil más convexo que los hombres.

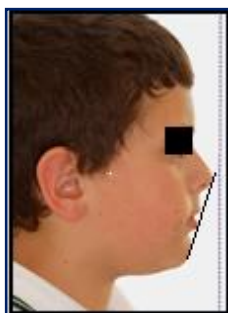


Compendio de Cefilometría 2da Edición. Zamora, Carlos
Análisis de la fotografía de perfil

LÍNEA ESTÉTICA



La Línea Estética es parte del Cefalograma de Ricketts, siendo uno de los componentes del estudio de los tejidos blandos. La telerradiografía está en una relación de 1:1 con el tamaño cráneo-facial del paciente. En el trazado se extiende desde el punto más prominente de la nariz hasta el más anterior del mentón (Pogonion cutáneo). En la norma los labios quedan por detrás de la línea; el labio inferior a 1 ó 2 mm y el superior algo más por detrás.



Por motivos didácticos y a efectos de facilitar el análisis estético, la línea estética la realizamos sobre la fotografía de perfil. La interpretación de este estudio la modificamos de su concepto original, ya que la imagen que se obtiene no es en tamaño real. Se observará que el labio inferior esté en contacto o levemente separado de la línea hacia atrás, y el superior un poco más alejado de ésta. Es un estudio que tiene validez a partir de los nueve años de edad.

14.2. ANÁLISIS DE LAS FOTOS INTRAORALES

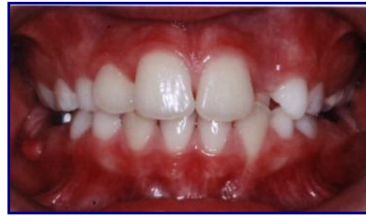La evaluación y el análisis de las fotografías clínicas intrabucales proporcionan un panorama general del estado de salud bucal, dental, gingival y oclusal del paciente. La serie de fotografías clínicas comprende:

- | | |
|-------------------------------------|--|
| 14.2.1. ARCADAS EN OCLUSIÓN MÁXIMA. | {
FRENTE.
PERFIL DERECHO.
PERFIL IZQUIERDO. |
| 14.2.2. ARCADAS POR SEPARADO. | {
ARCADA SUPERIOR.
ARCADA INFERIOR. |

14.2.1.1.FOTOGRAFÍAS DE ARCADAS EN OCLUSIÓN DE FRENTE

- Análisis frontal.

Se utiliza para registrar la relación de las líneas medias dentales superior e inferior, el sobrepase vertical y las posiciones dentarias.



- Análisis vertical:

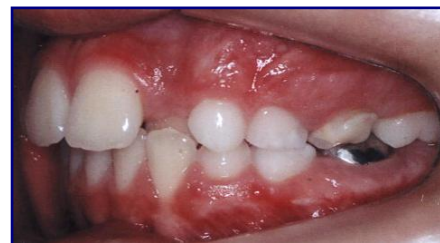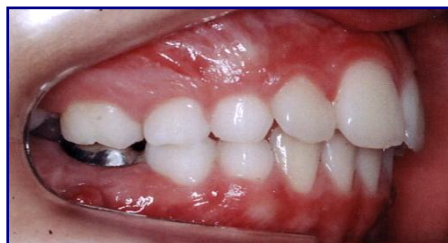En la zona anterior se estudia la relación vertical de los incisivos observando el overbite o sobrepase de los incisivos superiores sobre los inferiores. La norma varía con la edad. En el adulto es de 2 a 4 mm.

- Análisis transversal:

En el sector anterior se analiza si existe coincidencia o no entre las líneas medias dentarias maxilar y mandibular. Esta observación debe ser complementada con exámenes clínicos funcionales y de modelos.

En el sector posterior se debe observar el desborde de las cúspides vestibulares superiores en relación a las inferiores. Seguimos el concepto del Dr. Planas el cual establece que el sector posterior va desde canino hasta el último molar erupcionado.

14.2.1.2.FOTOGRAFÍA DE ARCADAS EN OCLUSIÓN PERFIL DERECHO E IZQUIERDO



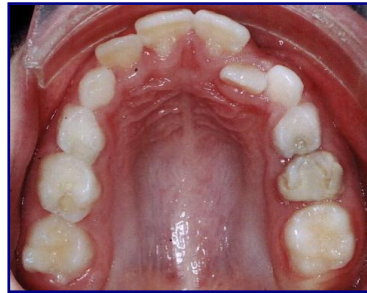Observar:

- En dentición temporaria y mixta temprana el plano postlácteo, la relación canina y el overjet. El plano post-lácteo se utiliza cuando todavía no han erupcionado los primeros molares permanentes o los mismos no se encuentran en oclusión.

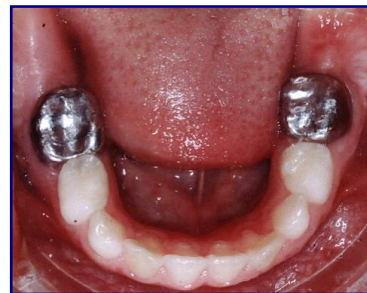El plano postlácteo se describe como: recto, a escalón mesial o distal. La relación canina se describe como: relación normal, distalizada o mesializada. El overjet puede ser: normal, aumentado o invertido.

- En una oclusión permanente en el sector posterior, las Clases molar y canina derecha e izquierda y en el sector anterior el resalte horizontal: overjet.
- Siempre se debe tener presente la edad del paciente para valorar si estas características son correctas o no.

14.2.2.FOTOGRAFÍA DE ARCADAS POR SEPARADO.



Arcada superior



Arcada inferior

Se observa la forma de las arcadas y número, tamaño, y posición de los órganos dentarios.

15. CONCLUSIONES

Para la elaboración de un adecuado diagnóstico en Ortodoncia es necesario realizarle al paciente una Historia Clínica completa con el análisis de los datos obtenidos de todos sus elementos: anamnesis, examen clínico y paraclínicos.

En la evaluación de estos últimos el aporte de los registros fotográficos complementa el estudio integral del paciente.

16. **BIBLIOGRAFÍA**

- Alonso Uribe, G. Ortodoncia Teoría y Clínica. Bogotá: Investigaciones Biológicas; 2004.
- Bengel,W. Aspectos actuales de la fotografía dental digital Quintessence 2008; 21;310-320.
- Fernandez-Bozal,J. Fotografía Digital: ventajas e inconvenientes Rev Esp Ortod 2004; 34: 335-41.
- Fernandez-Bozal,J. El equipamiento para la fotografía digital Rev Esp Ortod 2005; 35: 75-84.
- Fernandez-Bozal,J. Fotografía intraoral y extraoral Rev Esp Ortod 2006; 36: 49-58.
- Hayashi,N. La fotografía digital Rev Dent Dialo 2009; 3: 47-58.
- Gregoret, J. Ortodoncia y Cirugía Ortognática. Diagnóstico y Planificación.
- Moyers, Manual de Ortodoncia. Panamericana 1992.
- Rakosi, T Atlas de Ortopedia Maxilar Masson Salvat 1992.
- Ohanían, M. Fundamentos y Principios de la Ortopedia Dento Máxilo-Facial. 1era Edición, Año 2000.
- Zamora, C. Compendio de Cefalometría 2da Edición. Amolca Venezuela 2010.