



**University of
Zurich**^{UZH}

**Zurich Open Repository and
Archive**

University of Zurich
University Library
Strickhofstrasse 39
CH-8057 Zurich
www.zora.uzh.ch

Year: 2022

Pneumonektomie mit schweren Folgen

Huber, Nadine ; Opitz, Isabelle ; Schuepbach, Reto A ; Klinzing, Stephanie

DOI: <https://doi.org/10.4414/smf.2022.08860>

Posted at the Zurich Open Repository and Archive, University of Zurich

ZORA URL: <https://doi.org/10.5167/uzh-224154>

Journal Article

Published Version



The following work is licensed under a Creative Commons: Attribution-NonCommercial-NoDerivatives 4.0 International (CC BY-NC-ND 4.0) License.

Originally published at:

Huber, Nadine; Opitz, Isabelle; Schuepbach, Reto A; Klinzing, Stephanie (2022). Pneumonektomie mit schweren Folgen. Swiss Medical Forum:08860.

DOI: <https://doi.org/10.4414/smf.2022.08860>

Acute Respiratory Distress Syndrome

Pneumonektomie mit schweren Folgen

Nadine Huber^{a,d}, Isabelle Opitz^{b,e}, Reto Schüpbach^{b,f}, Stephanie Klinzing^{c,f}

^a dipl. Ärztin; ^b Prof. Dr. med.; ^c PD Dr. med.; ^d Institut für Intensivmedizin, Universitätsspital Zürich, Zürich; ^e Thoraxchirurgie, Universitätsspital Zürich, Zürich; ^f Institut für Intensivmedizin, Universitätsspital Zürich, Zürich

Hintergrund

Durchschnittlich erkranken in der Schweiz jährlich 4500 Personen an einem Lungenkarzinom, was etwa 11% aller neu diagnostizierten Krebserkrankungen pro Jahr ausmacht. Abhängig vom Tumorstadium ist die radikale Operation nach onkologischem Standard die Therapie der Wahl. Voraussetzung dafür ist eine adäquate kardio-pulmonale Reserve. Neue Errungenschaften sowohl in den Operationstechniken als auch in der Narkoseführung haben in den letzten Jahren zu einer erheblichen Reduktion der postoperativen Mortalität und Morbidität geführt [1]. Dass schwerwiegende postoperative Komplikationen immer noch auftreten können, stellt der folgende Fallbericht eines Patienten nach linksseitiger Pneumonektomie dar.

Fallbericht

Anamnese und Befunde

Der bis anhin gesunde und leistungsfähige 52-jährige Patient stellte sich aufgrund einer Belastungsdyspnoe beim Hausarzt vor. Die kardiologischen und pneumologischen Abklärungen waren mit Ausnahme des Nachweises einer leichten, nicht reversiblen Obstruktion unauffällig. Bei Persistenz der Symptomatik wurde ein Computertomogramm (CT) des Thorax veranlasst, in dem sich ein raumfordernder Prozess zwischen Karina und Ösophagus zeigte. Die weiteren Abklärungen ergaben ein adenoidzystisches Karzinom subkarinär links mit Einwachsen in den linken Hauptbronchus unter Einbezug der Karina. Eine Infiltration des Ösophagus sowie Fernmetastasen konnten ausgeschlossen werden, sodass gemäss interdisziplinärem Tumorboard-Beschluss die Indikation zur erweiterten Pneumonektomie links mit Trachea- und Karina-Sleeve-Resektion sowie systematischer Lymphadenektomie gestellt wurde.

Verlauf

Die Raumforderung konnte unter femoral eingelegter, venös-arterieller Extrakorporaler Membranoxygenie-

rung (ECMO) komplikationslos im Gesunden reseziert werden. Durchgeführt wurde eine erweiterte Pneumonektomie links unter Schonung des Nervus laryngeus recurrens mit Trachea- und Karina-Sleeve-Resektion und anschliessender Rekonstruktion im Sinne einer End-zu-End-Anastomose der Trachea mit dem rechten Hauptbronchus (Abb. 1). Zum Schutz der Anastomose wurde ein perikardialer Fettgewebepatch eingelegt. Nach unauffälliger Überwachung auf der Intensivstation konnte der Patient am ersten postoperativen Tag auf Normalstation verlegt werden. Am Abend des dritten postoperativen Tages kam es zu einem hämodynamisch relevanten tachykarden Vorhofflimmern, das in Kurznarkose elektrokonvertiert wurde. Im anschliessend durchgeführten CT des Thorax zeigten sich ausgedehnte Infiltrate der Restlung rechts (Abb. 2), sodass bei Verdacht auf eine Pneumonie die Eskalation der antibiotischen Therapie erfolgte.

Bei progredienter respiratorischer Insuffizienz mit Hypoxämie wurde der Patient am achten postoperativen Tag auf die Intensivstation verlegt, wo gemäss der Berlin-Definition von 2012 [2] die Diagnose eines akuten Atemnotsyndroms (ARDS; «acute respiratory distress syndrome») gestellt wurde (Anmerkung 1). Mit dem Patienten wurde im interdisziplinären Konsens die Strategie zur supportiven Therapie besprochen, für den Fall eines Versagens der nicht invasiven Möglichkeiten wurde die Einlage einer Wach-ECMO zur respiratorischen Unterstützung beschlossen. Unter nicht invasiver Beatmung erschöpfte sich der Patient am dritten Tag auf der Intensivstation zunehmend (Abb. 3), weshalb die Einlage einer Wach-ECMO mit veno-venöser Kanülierung erfolgte. Kurz danach entwickelte der Patient bei stabiler Oxygenation eine pulslose elektrische Aktivität (PEA). Sonografisch konnten als Ursache eine Perikardtamponade oder ein Pneumothorax ausgeschlossen werden. Unter mechanischer und medikamentöser Reanimation erfolgte die Erweiterung der ECMO um eine arterielle Kanüle sowie die notfallmässige Intubation. Nach 20 Minuten konnte der Sponstankreislauf wiederhergestellt werden. In der anschliessenden Echokardiografie zeigte sich eine akute



Nadine Huber

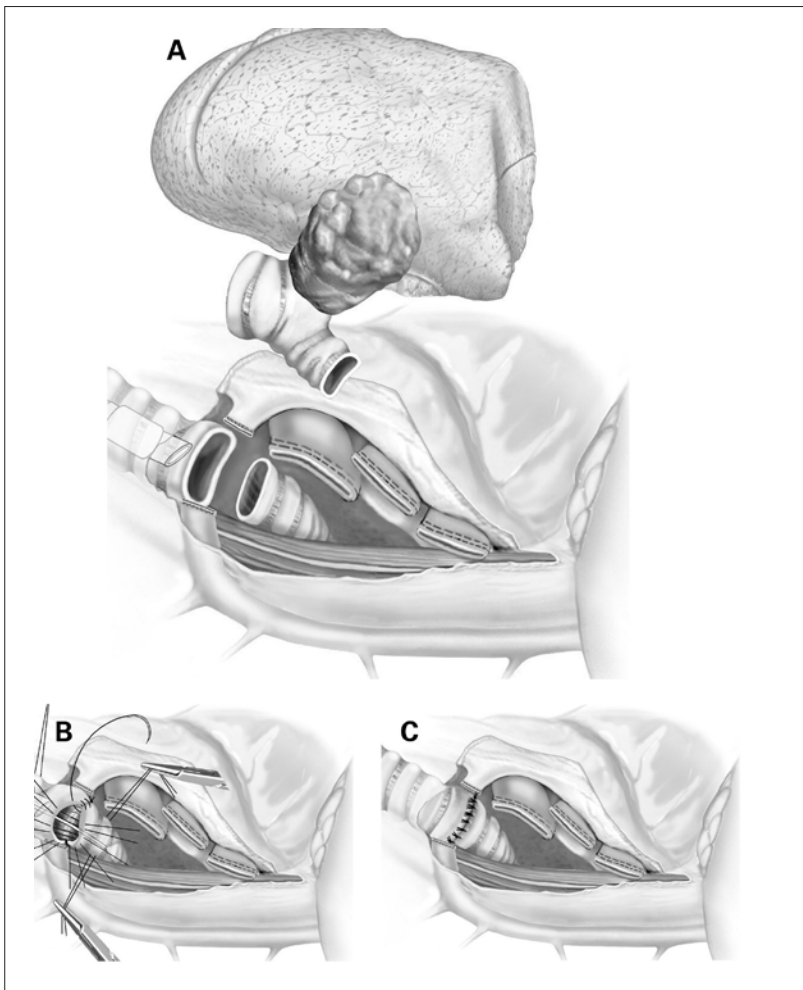


Abbildung 1: Trachea- und Karina-Sleeve-Pneumonektomie: Nach der Pneumonektomie links sowie der Resektion der Karina und eines Teils der Trachea (A) erfolgt die Rekonstruktion mittels End-zu-End-Anastomose der Trachea mit dem rechten Hauptbronchus (B, C).

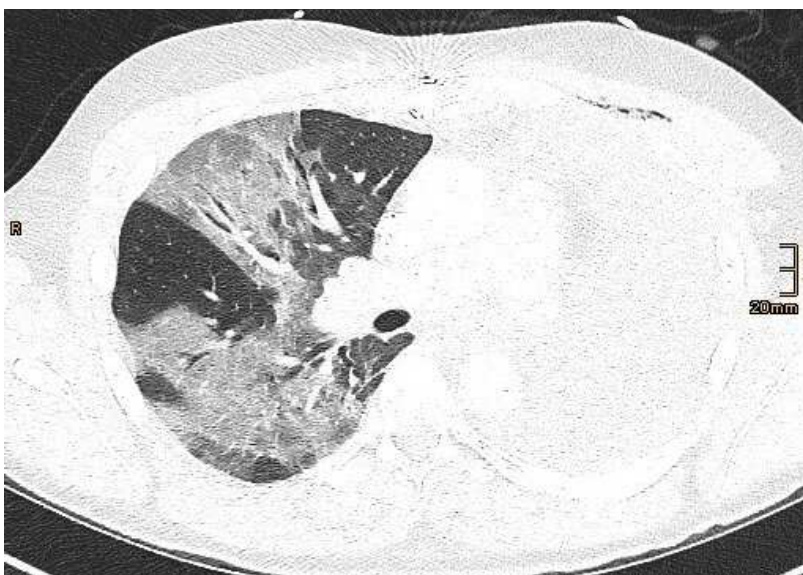


Abbildung 2: Computertomogramm des Thorax am dritten postoperativen Tag: Postoperativer Seropneumothorax links. Peribronchovaskuläre Konsolidierungen in allen Lungenlappen rechts, im Oberlappen bis zur Pleura reichend.

Rechtsherzbelastung mit systolischem D-Shaping des interventrikulären Septums. Gleichentags kam es zu einem raschen Abfall der Thrombozyten mit der Diagnose einer Heparininduzierten Thrombozytopenie (HIT). Auf eine weiterführende Diagnostik mittels CT wurde aufgrund der Instabilität des Patienten verzichtet. Klinisch wurde die Rechtsherzproblematik am ehesten im Rahmen von HIT-assoziierten Thrombosen der Lungenstrombahn interpretiert. Die Antikoagulation wurde nach hausinternen Richtlinien auf Argatroban umgestellt. Daraufhin erholten sich Thrombozyten und Rechtsherzfunktion, sodass die arterielle Kanüle der ECMO wenige Tage später wieder entfernt werden konnte. Die invasive Beatmung erfolgte nach dem Konzept «lung at rest» (Anmerkung 2). Schrittweise kam es zu einer Verbesserung des pulmonalen Gasaustausches, sodass der Patient am 13. Tag extubiert und die ECMO am 18. Tag explantiert werden konnte. Nach zwei Monaten Hospitalisation konnte der Patient in die Rehabilitation entlassen werden. Heute, mehr als ein Jahr später, ist der rezidivfreie Patient teilweise wieder berufstätig und kann leichte sportliche Aktivitäten wie kurze E-Bike-Touren durchführen.

Diskussion

Nach wie vor ist die Pneumonektomie ein Hochrisiko-Eingriff mit einer hohen Morbidität (25–60%) und Mortalität (6–9%) [1, 3]. Gemäss Literatur werden für ein ARDS nach Pneumonektomie eine Inzidenz von bis zu 8% und eine Mortalität von 30–80% angegeben [3, 4]. Ein Post-Pneumonektomie-ARDS tritt typischerweise früh im Verlauf auf, kann jedoch bis zum siebten postoperativen Tag entstehen, und oft lassen sich radiologische Veränderungen schon vor den ersten Symptomen feststellen [5]. So zeigten sich auch im beschriebenen Fall im CT-Thorax am dritten postoperativen Tag typische radiologische Veränderungen (Abb. 2) bei noch stabilem pulmonalem Gasaustausch und asymptomatischem Patienten. Durch die Aktivierung von proinflammatorischen Zytokinen wie Interleukin 6 (IL-6) und C-reaktivem Protein (CRP) kommt es zu einer Inflammation, die zu einem Verlust der Integrität des kapillären Endothels und somit zur Entstehung einer pulmonalen interstitiellen Flüssigkeitskolektion beitragen kann [4]. Verstärkt werden kann die Reaktion durch eine hohe Konzentration der inspiratorischen Sauerstoffkonzentration (F_{iO_2}), die bei einer Einlungen-Ventilation oft unabdingbar ist. So führt eine Hyperoxie unter anderem zur Freisetzung von «reactive oxygen species» (ROS, reaktive Sauerstoffspezies), welche die lokale Inflammation weiter verstärken können. Abhängig vom Ausmass der pulmonalen Grund-

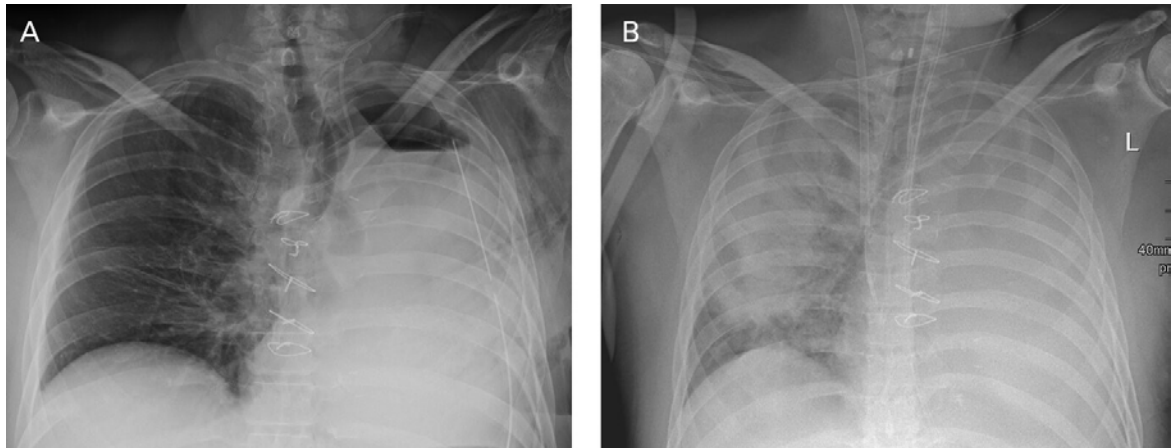


Abbildung 3: Röntgenbild (anterior-posterior) nach Operation an Tag 0 (A) und am 13. postoperativen Tag (B). A) Status nach Pneumonektomie links. Rechts regelrechte Belüftung der Lunge, kein Erguss oder Infiltrat. B) Vollständige Transparenzminderung des linken Hemithorax. Stationäre Transparenzminderung des rechten Hemithorax mit teils positivem Bronchopneumogramm, DD Infiltrat.

erkrankung ist das Einhalten der intraoperativen lungenprotektiven Beatmungsstrategie oft schwierig. Anhaltend hohe Atemwegsdrücke konnten als Risikofaktor für die Entstehung einer akuten Lungenschädigung (ALI) respektive ARDS identifiziert werden [6]. Bei unserem Patienten konnte durch die intraoperative Unterstützung mittels venös-arterieller ECMO die FiO_2 mit 40–60% niedrig gehalten werden, auch waren bei dem ansonsten lungengesunden Patienten keine hohen Beatmungsdrücke notwendig. Nach Pneumonektomie kann es zu einer persistierenden Erhöhung des pulmonalen Gefässwiderstandes der verbleibenden Lunge kommen, was zu einem erhöhten Filtrationsdruck führt, der wiederum die Entstehung eines Lungenödems begünstigt [5]. Die postoperative Mobilisierung von extrazellulärer Flüssigkeit bei gleichzeitiger Zunahme des Herzzeitvolumens kann zur weiteren Zunahme der pulmonalen Gefässwiderstände beitragen. Bei einer vorbestehenden pulmonal-arteriellen Hypertonie oder einem Perfusionsareal der Restlunge unter 55% können die Kompensationsmechanismen durch die plötzliche Zunahme des Herzzeitvolumens überschritten werden. Unter physiologischen Bedingungen kann sich der pulmonale Lymphfluss um das 5- bis 10-Fache erhöhen, nach einer Pneumonektomie ist dieser Kompensationsmechanismus jedoch reduziert. Auf dem Boden dieser pathophysiologischen Veränderungen lässt sich auch erklären, weshalb insbesondere eine rechtsseitige Pneumonektomie als Risikofaktor für die Entstehung eines ARDS identifiziert werden konnte. Denn die rechte Lunge umfasst etwa 55% der Lungenmasse, der Perfusion und der lymphatischen Transportkapazität. Eine hohe perioperative Flüssigkeitszufuhr kann dabei die oben genannten pathophysiologischen Mechanismen noch verstärken [5]. Eine

intraoperative Verletzung des Nervus laryngeus kompliziert zudem 1,5–3,0% aller Pneumonektomien [4]. Die daraus entstehende Dysfunktion der Stimmbänder führt zu einer verminderten pulmonalen Clearance und einem erhöhten Aspirationsrisiko, was wiederum die Entstehung einer Pneumonie begünstigt. Die Therapie eines Post-Pneumonektomie-ARDS ist supportiv und wird gemäss ARDS-Network-Guidelines [2] durchgeführt. Auslösende Faktoren wie eine Pneumonie müssen gesucht und behandelt werden. Eine lungenprotektive Beatmung zur Minimierung von Volumen-traumata und Scherverletzungen der verbleibenden Lunge sowie die Applikation der tiefstmöglichen inspiratorischen Sauerstoffkonzentration zur Minimierung von oxidativem Stress sind die Grundsteine dieser Behandlung. Weiterhin kommen eine restriktive Flüssigkeitszufuhr und forcierte Diurese zum Einsatz. Inhalatives Stickstoffmonoxid (NO) kann zur Verminderung von Shunts sowie zur Entlastung des rechten Ventrikels beitragen und somit zur Verbesserung der Oxygenation führen. Bei Personen mit einem schweren ARDS sollte die frühe Bauchlage in Erwägung gezogen werden, und der Einsatz einer ECMO als «bridge to recovery» ist im individuellen Fall als Rescue-Therapie zu erwägen. Die Rolle von Steroiden im späteren Verlauf des Post-Pneumonektomie-ARDS ist weiterhin umstritten.

Schlussfolgerung

Gerade weil die Behandlung eines ARDS schwierig ist und mit einer hohen Morbidität und Mortalität einhergeht, sind Strategien, die zur Vermeidung der Entstehung eines Post-Pneumonektomie-ARDS beitragen, wichtig [4]. Hierzu gehört eine sorgfältige Selektion der Personen, die sich für eine Pneumonektomie qualifi-

zieren. Wann immer möglich, erfolgt intraoperativ eine lungenprotektive Beatmung. Ebenso wichtig ist eine perioperativ restriktive Flüssigkeitszufuhr, hypotone Phasen werden primär mittels Vasopressoren korrigiert. Postoperativ sollten in jedem Fall ein Assessment des Aspirationsrisikos erfolgen (Delir, Stimmbanddysfunktionen, Dekonditionierung) sowie die zugrunde liegenden Ursachen aggressiv therapiert werden. Der Stellenwert einer intensiven Atemgymnastik ist unbestritten. Kommt es trotz dieser Massnahmen zu einem ARDS, so erfolgt die Therapie gemäss den ARDS-Network-Guidelines [2] supportiv. Wie bei unserem Patienten kann in selektionierten Fällen eine ECMO zur Überbrückung eingesetzt werden.

Anmerkung 1:

Gemäss der Berlin-Definition von 2012 [2] kommt es innerhalb einer Woche nach einem Ereignis (z. B. Operation, Pneumonie) zu akut einsetzenden oder sich verschlechternden respiratorischen Symptomen, in der bildgebenden Diagnostik finden sich diffuse bilaterale Infiltrate. Durch das interstitielle Lungenödem kommt es zu einer vermehrten Atemarbeit im Sinne einer verminderten Compliance, was zu einem respiratorischen Versagen führt, das nicht durch eine kardiale Genese und/oder eine Hypervolämie zu erklären ist. Anhand der Ratio aus arteriellem Sauerstoff-Partialdruck (PaO₂) zu inspiratorischer Sauerstoffkonzentration (FiO₂) wird der Schweregrad eingeteilt.

Anmerkung 2:

Viele Patienten mit einem ARDS benötigen eine mechanische Beatmung, um die Auswirkungen von Hypoxämie und Hyperkapnie zu vermeiden. Nun kann die mechanische Beatmung selbst zu

Lungenschäden («ventilator induced lung injury», VILI) und somit zu einem Progress der Erkrankung führen. Wenn unter mechanischer Beatmung entweder ein suffizienter Gasaustausch nicht möglich ist und/oder hohe Beatmungsdrücke verwendet werden müssen, können mittels ECMO die Oxygenierung und Decarboxylierung gewährleistet werden. Unter diesem Schutz kann man die Lunge ruhen lassen («lung-at-rest»-Konzept), was bedeutet, dass man mit einem Beatmungsdruck von ≤ 30 cm H₂O, einem adäquaten positiven endexpiratorischen Druck (PEEP) von 10–18 cm H₂O, kleinem Tidalvolumen (< 6 ml/kg KG) und einer niedrigen Atemfrequenz beatmet.

Verdankung

Wir danken PD Dr. med. univ. R. Guggenberger, Leitender Arzt des Instituts für diagnostische und interventionelle Radiologie des Universitätsspitals Zürich, für das Zurverfügungstellen der CT- und Röntgenbilder. Wir danken dem Team der Thoraxchirurgie des Universitätsspitals Zürich für das Zurverfügungstellen der Illustration der Trachea- und Karina-Sleeve-Pneumonektomie.

Disclosure statement

Die Autoren haben keine finanziellen oder persönlichen Verbindungen im Zusammenhang mit diesem Beitrag deklariert.

Literatur

- 1 Ruffini E, Parola A, Papalia E, Filosso PL, Mancuso M, Oliaro A, et al. Frequency and mortality of acute lung injury and acute respiratory distress syndrome after pulmonary resection for bronchogenic carcinoma. *Eur J Cardiothorac Surg.* 2001 Jul;20(1):30–6. 10.1016/S1010-7940(01)00760-611423270
- 2 Ranieri VM, Rubenfeld GD, Thompson BT, Ferguson ND, Caldwell E, Fan E, et al.; ARDS Definition Task Force. Acute respiratory distress syndrome: the Berlin Definition. *JAMA.* 2012 Jun;307(23):2526–33.22797452
- 3 Blanc K, Zaimi R, Dechartres A, Lefebvre A, Janet-Vendroux A, Hamelin-Canny E, et al. Early acute respiratory distress syndrome after pneumonectomy: Presentation, management, and short- and long-term outcomes. *J Thorac Cardiovasc Surg.* 2018 Oct;156(4):1706–1714.e5. 10.1016/j.jtcvs.2018.06.02130060929
- 4 Groth SS, Burt BM, Sugarbaker DJ. Management of complications after pneumonectomy. *Thorac Surg Clin.* 2015 Aug;25(3):335–48. 10.1016/j.thorsurg.2015.04.00626210929
- 5 Grichnik KP, D'Amico TA. Acute lung injury and acute respiratory distress syndrome after pulmonary resection. *Semin Cardiothorac Vasc Anesth.* 2004 Dec;8(4):317–34. 10.1177/10892532040080040515583792
- 6 Jeon K, Yoon JW, Suh GY, Kim J, Kim K, Yang M, et al. Risk factors for post-pneumonectomy acute lung injury/acute respiratory distress syndrome in primary lung cancer patients. *Anaesth Intensive Care.* 2009 Jan;37(1):14–9. 10.1177/0310057X090370011019157340

Nadine Huber
Institut für Intensivmedizin
Universitätsspital Zürich
Rämistrasse 100
CH-8091 Zürich
hollinger.nadine[at]web.de

Das Wichtigste für die Praxis

- Das Post-Pneumonektomie-ARDS ist eine seltene und mit hoher Morbidität und Mortalität vergesellschaftete Komplikation.
- Strategien, die zur Vermeidung der Entstehung eines Post-Pneumonektomie-ARDS beitragen, haben einen hohen Stellenwert.
- Die Therapie ist supportiv und wird gemäss den Guidelines des ARDS-Networks [2] durchgeführt.