

Infracyoid Flap, a Convenient Alternative for Reconstruction of Tongue and Floor of Mouth Defects: Case Series

Dil ve Ağız Tabanı Defekt Onarımında Kullanışlı Bir Seçenek, İnfrazyoid Flep: Olgu Serisi

Original Investigation
Özgün Araştırma

Akif İşlek , Mustafa Koray Balcı , Özlem Yüksel , Kazım Önal , Seçil Arslanoğlu , Erdem Eren 
Department of Otorhinolaryngology, İzmir Katip Çelebi University Atatürk Training and Research Hospital, İzmir, Turkey

Abstract

Objective: The aim of this study was to share our clinical experience with the neurovascular myofasciocutan infracyoid flap (NMIHF), which was used for the reconstruction of the defects after oral cavity cancer surgery.

Methods: Records of five patients who were diagnosed with oral cavity cancer and underwent tumor resection, neck dissection, and defect reconstruction with NMIHF between 2012 and 2017 were analyzed retrospectively.

Results: The infracyoid flap was used in five patients: four males and one female. The mean age of patients was 61.8 years. Four patients underwent tumor resection and bilateral level I-III neck dissection, whereas one patient underwent tumor resection and unilateral level I-III neck dissection. NMIHF was used for the reconstruction of the defects during the same

procedure in all the patients. Mean post-operative follow-up was 30.6 months. Partial skin necrosis was observed in two patients, but none of the patients showed total necrosis of the flap. Postoperatively, oral intake was initiated after an average of 12 days in all patients. For two patients who required post-operative radiotherapy (RT), the treatment was started after an average of 50 days.

Conclusion: NMIHF does not prolong operation time and does not cause additional scar in the neck, and the defect in the donor field can be closed without the use of a graft or flap. This is considered to be a reliable and successful alternative to free flaps for the reconstruction of oral cavity defects.

Keywords: Oral cavity, carcinoma, reconstructive surgical procedure, pedicled flap



ORCID IDs of the authors:

A.İ. 0000-0001-7058-3457;
M.K.B. 0000-0002-7008-3181;
Ö.Y. 0000-0003-2882-686X;
K.Ö. 0000-0002-9390-3713;
S.A. 0000-0003-4980-3181;
E.E. 0000-0003-4475-3250.

Öz

Cite this article as: İşlek A, Balcı MK, Yüksel Ö, Önal K, Arslanoğlu S, Eren E. Infracyoid Flap, a Convenient Alternative for Reconstruction of Tongue and Floor of Mouth Defects: Case Series. Turk Arch Otorhinolaryngol 2018; 56(2): 85-8.

Amaç: Oral kavite kanseri cerrahisini takiben oluşan defektlerin nörovasküler miyofasyokütan infracyoid flep (NMIHF) ile onarımına ait klinik deneyimlerimizin paylaşılması amaçlandı.

Yöntemler: Kliniğimizde 2012-2017 yılları arasında oral kavite kanseri nedeni ile aynı seansta tümör rezeksiyonu, boyun diseksiyonu ve infracyoid flep ile defekt onarımı yapılmış beş hastanın verileri geriye dönük analiz edildi.

Bulgular: İnfrazyoid flep ile defekt onarımı yapılan dördü erkek, biri kadın olan beş hastanın yaş ortalaması 61.8 idi. Dört hastaya tümör rezeksiyonu ile birlikte bilateral I-III bölge boyun diseksiyonu, bir hastaya tümör rezeksiyonu ile tek taraflı I-III bölge boyun diseksiyonu yapıldı. Tüm hastalara aynı seansta infracyoid flep ile defekt onarımı gerçekleştirildi.

Ortalama izlem süresi 30.6 ay idi. İki hastada flep cildinde kısmi nekroz saptanırken hiçbir hastada total flep kaybı gözlenmedi. Oral alıma ortalama 12. günde geçildi. Postoperatif radyoterapi (RT) endikasyonu konulan iki hastaya cerrahi sonrası ortalama 50. günde tedavi başlandı.

Sonuç: İnfrazyoid flep ameliyat süresini uzatmayan, ek insizyon gerektirmeyen ve donör alanın greft veya flep gerektirmeksizin kapatılmasına olanak sağlayan bir rekonstrüksiyon tekniğidir. Oral kavite kanseri cerrahisi sonrasında oluşan defektlerin onarımı için serbest fleplerle alternatif olabilecek kullanışlı ve güvenilir bir flep olarak değerlendirilmiştir.

Anahtar kelimeler: Oral kavite, karsinom, rekonstrüktif cerrahi girişim, pediküllü flep

This study was presented at the 39th Turkish National Congress of Otorhinolaryngology and Head & Neck Surgery, November 8-12, 2017, Antalya, Turkey.

Bu çalışma, 39. Türk Ulusal Kulak Burun Boğaz ve Baş Boyun Cerrahisi Kongresi'nde sunulmuştur, 8-12 Kasım 2017, Antalya, Türkiye.

Corresponding Author/Sorumlu Yazar:
Akif İşlek; drakifislek@gmail.com

Received Date/Geliş Tarihi: 20.12.2017

Accepted Date/Kabul Tarihi: 25.03.2018

© Copyright 2018 by Official Journal of the Turkish Society of Otorhinolaryngology and Head and Neck Surgery Available online at www.turkarchotolaryngol.net

© Telif Hakkı 2018 Türk Kulak Burun Boğaz ve Baş Boyun Cerrahisi Derneği Makale metnine www.turkarchotolaryngol.net web sayfasından ulaşılabilir.

DOI: 10.5152/tao.2018.3114

Giriş

İnfrazyoid flep ya da nörovasküler miyofasyokütan infracyoid flep (NMIHF) ilk kez 1980 yılında Wang ve Shen (1) tarafından dil kanserinin cerrahi tedavisi sonrasında defekt onarımı için kulla-

nılmıştır. NMIHF özellikle dilin yarısını aşmayan defektlerde, oral kavite, orofarinks, hipofarinks, parotis bölgesi ve yüzün alt 1/3 kısmındaki defektlerin onarımında kullanışlı, güvenilir ve basit bir yöntem olarak tanımlanmıştır (2-4). İlk uygu-

lamaları takiben, venöz dönüş problemlerine ve donör alanın kapatılmasındaki estetik sorunlara yönelik cerrahi modifikasyonlar önerilmiştir (5, 6). NMİHF; dolaşımı süperior tiroid arter ve ven pedikülüyle sağlanan, ansa servikalisin derin dalları tarafından inerve edilen ve sternohyoid, sternotiroid ve omohyoid kaslarının üst bölümlerini içeren kompozit bir yapıya sahiptir (7, 8). Flebin üzerindeki cilt adasının büyüklüğü defektin boyutlarına göre ayarlanabilmekle birlikte, yayımlanan çalışmalarda flebin uzunluğu en fazla 9 cm, genişliği ise en fazla 5 cm olarak planlanmıştır (8).

Nörovasküler miyofasyokütan infrahoid flep boyun diseksiyonundan önce hazırlanabilir ve diseksiyona engel teşkil etmez, ek insizyon gerektirmez ve donör saha primer kapatılabilir (7). Gerektiği durumlarda bilateral olarak da uygulanabilir. NMİHF ile onarım sonrası komplikasyon oranı %3 ile %47 arasında raporlanmış ve sorunun genellikle venöz dönüşteki yetersizlikten kaynaklandığı bildirilmiştir (4, 9). NMİHF küçük ve orta boyuttaki orofaringeal defektlerin yeterli ve fonksiyonel onarımında serbest flepler ile kıyaslanabilir derecede başarılı olup, mikro anastomozların başarısızlığa uğrama ihtimali yüksek olan yaşlı popülasyonda öncelikle tercih edilebilir (8). Bununla birlikte, büyük defektlerde yetersiz kalabileceği bildirilmiştir (8, 9). Geçirilmiş tiroid cerrahisi, boyun diseksiyonu ve boyunda bölge III veya IV yerleşimli metastatik hastalık varlığı NMİHF tekniğine kısıtlama oluştururken, TNM (Tümör, Lenf nodu, Uzak metastaz) evrelemesine göre N3 boyun metastazı varlığında kullanılmamalıdır (3). NMİHF kısıtlılıkları ve kontrendikasyonları göz önünde bulundurularak uygulandığında; orofarinks defektlerinde yutma ve konuşma fonksiyonlarını koruyan, basit ve hasta memnuniyeti yüksek bir rekonstrüksiyon tekniğidir (3, 10).

Nörovasküler miyofasyokütan infrahoid flep dil ve ağız kanserlerinin cerrahi tedavisi sonrasında meydana gelen defektlerin onarımında aynı seansta, ek insizyon ve donör saha onarımı gerektirmeden uygulanabilen bir rekonstrüksiyon yöntemi olup mevcut çalışmada bu tekniğin avantajları, uygulanabilirliği ve sonuçları paylaşılmıştır.

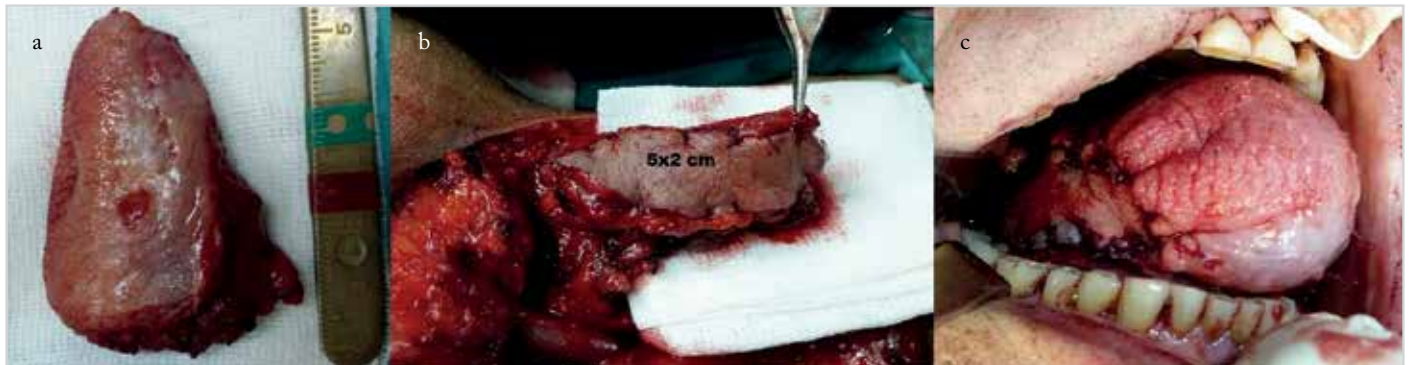
Yöntemler

Ocak 2012- Ocak 2017 yılları arasında üçüncü basamak üniversite hastanesi Kulak Burun Boğaz ve Baş Boyun Cerrahisi kliniğinde dil ve ağız tabanı kanseri nedeni ile aynı cerrah tara-

findan opere edilmiş, oral kavite rekonstrüksiyonu için NMİHF kullanılmış, histopatolojik olarak cerrahi sınırları tümör negatif olarak saptanmış ve en az bir yıl düzenli izlenmiş beş hastanın kayıtları geriye dönük olarak incelendi. NMİHF tüm hastalarda boyun diseksiyonu sırasında süperior tiroid arter-ven pediküllü olarak hazırlanarak tümör rezeksiyonu ve boyun diseksiyonu tamamlandıktan sonra alıcı alana nakledildi. Tümör rezeksiyonu tüm hastalarda pull-through yöntemi ile yapıldı ve flep ağız tabanındaki açıklıktan alıcı alana çevirildi. Donör alandaki defekt tüm hastalarda primer olarak kapatıldı. Postoperatif dönemde tüm hastalar nazogastrik beslenme sondasından nutrisyon destek biriminin belirlediği miktarlarda aynı hazır beslenme ürünleri ile beslendi. Ek olarak tüm hastalara postoperatif ilk yedi gün boyunca 12 saatte bir 500 mg metronidazol ve 1 gr seftriakson tedavisi intravenöz olarak verildi. Günlük pansumanlarda yara yeri kontrolü ve iyileşmenin değerlendirilmesi farklı iki operatör doktor denetiminde operasyonu yapan cerrah tarafından yapıldı. Çalışma Helsinki Bildirgesi ilkelerine uygun olup çalışma için etik kurul onayı 22.06.2017 tarihli ve 103 sayılı karar numarası aynı üniversitenin etik kurulundan alındı.

Cerrahi Teknik

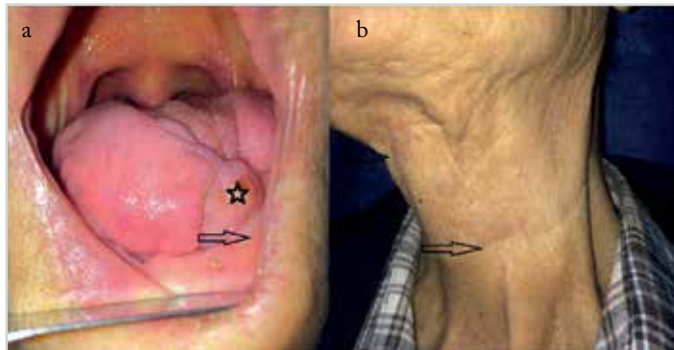
Nörovasküler miyofasyokütan infrahoid flep medial kenarı orta hatta, lateral kenarı orta hattın 3 ile 5 cm uzağında, üst sınırı hyoid kemik hizasında ve alt sınırı suprasternal çentikte olacak şekilde planlandı. Flep elevasyonuna orta hattan başlanarak ve tiroid gland fasyası planına kadar infrahoid kas grubu diseke edildi. Takiben lateral sınıra insizyon yapıldı ve bu aşamada ansa servikalis derin dalları belirlenip korundu. Flep tiroid gland fasyası ve laringeal perikondrium planında hyoid kemiğe kadar eleve edildi; infrahoid kaslar hyoid kemiğe yapışma yerinden kesildi ve diseksiyon laterale ilerletilerek pedikül ortaya kondu. Flep ağız tabanındaki defekt yoluyla alıcı alana adapte edildi. Ağız tabanındaki defektin tam kat olmadığı olgularda NMİHF artifisyal olarak açılan bir kanaldan alıcı alana ulaştırıldı. Yeterli pedikül uzunluğunu sağlamak için süperior tiroid arterin trakea, larenks ve tiroid glanda giren dalları bağlanıp kesildi. Boyun diseksiyonu için yapılan insizyon, diseksiyonun hedefine göre flep için yapılan lateral insizyonun üst ya da alt ucundan mastoid apekse uzanacak şekilde planlandı (Resim 1). Flebin hazırlanmasının yaklaşık 30 dakika ile 1 saat kadar sürdüğü saptandı.



Resim 1. (a-c). İnfrahoid flep. Cerrahi spesimen (a), Transfere hazır 5x2 cm boyutlarında infrahoid flep (b), Defekt onarımı tamamlandıktan sonra kalan dil ve flep (c)

Bulgular

Bu çalışmada, 2012-2017 yıllarında dil ve ağız tabanı kanseri nedeni ile tümör rezeksiyonu ve boyun diseksiyonu uygulanmış ve defekt onarımı için NMİHF kullanılmış olan beş hastanın kayıtları incelendi. Hastaların dördü erkek ve biri kadındı. Ortalama yaş 61.8 (27-74) olarak hesaplandı. Ortalama izlem süresi 30.6 ay olarak saptandı. Bir hasta primer eksizyon sonrası nüks dil kanseri, diğer dört hasta ise primer dil-ağız tabanı kanseri nedeniyle opere edildi. Tüm hastalara operasyon öncesi insizyonel biyopsi uygulanmış olup cerrahi sonrası patolojik tanı ilk biyopsi ile uyumlu olarak skuamöz hücreli karsinom olarak raporlandı. Üç hastada patolojik inceleme sonrasında boyun metastazı saptanmış olup bu hastaların ikisine radyoterapi (RT) endikasyonu konuldu. Bu hastalara ortalama postoperatif 50. günde adjuvan RT başlandı ve tedavi sorunsuz tamamlandı. Ortalama hastanede kalış süresi 32.2 gün; fleple ilgili komplikasyon gelişmeyen hastalarda ise bu süre 25.3 gün olarak saptandı. Oral beslenmeye geçiş süresi ortalama 12 gün olarak saptandı. Histopatolojik olarak cerrahi sınırlar tüm hastalarda negatif idi. Operasyon sonrası erken dönemde flep üzerinde kısmi cilt nekrozu gelişen iki hastanın birinde debridman ve pansuman ile yara iyileşmesi tam olarak sağlanarak hasta radyoterapiye alındı. Diğer hastada primer cerrahi sonrası 34. günde kısmi kalınlıkta deri grefti (KKDG) ile defekt revizyonu yapıldı ve postoperatif 65. günde RT'ye başlandı. Hiçbir hastada total flep kaybı izlenmedi (Resim 2). Tümör nüksü saptanan tek hastada cerrahi ve postoperatif RT'yi takiben izleminin altıncı ayında lokal rekürrens histopatolojik olarak doğrulandı. Kurtarma tedavisi olarak kemoterapi başlanan hasta izleminin 31. ayında kaybedildi.



Resim 2. (a, b). Kalan dil ve adapte olmuş infrahyoid flep, yıldız: flep, siyah ok: mandibula (a), boyun skarı, siyah ok: insizyon hattı (b)

Mental retardasyon nedeni ile ileri evrede tanı almış olan bu hastada, biyopsi ve muayene dâhil tüm işlemler ancak genel anestezi altında yapılabilmişti. Hastaların TNM evresi, metastatik boyun bölgeleri ve klinik bulgularının özeti Tablo 1' de sunuldu.

Tartışma

Wang ve ark. (2) 1986'da, Dolivet ve ark. (6) 2005'de yayımladıkları çalışmalarında parotis, orofarinks ve faringolarinks defektlerinin onarımında da NMİHF kullanılabileceğini bildirmişlerdir. Çalışmamızda yer alan hastaların tamamı dil ve ağız tabanı skuamöz hücreli karsinomu tanısı alan hastalar olup ortalama yaş 61.8 olarak saptanmıştır. Literatürde geniş olgu serileri sunan yazarlar infrahyoid flep için belirli bir yaş aralığı belirtmemiş olup, ileri yaşlarda serbest fleplerin zorluğu nedeniyle bu yaş grubunda uygun hastalarda kullanılmasını önermişlerdir (2, 6, 8). NMİHF'in boyutları defektin boyuna göre ayarlanabilmekle birlikte Daganello ve ark. (8) 2014'te yayımladıkları derlemede ideal flep boyutları 7x4 cm olarak bildirilmiştir. Bununla birlikte cerrahi tekniği ilk tarifleyen Wang ve ark. (2) uzunluğun yanak bölgesindeki defektler için 14 cm'ye çıkabileceğini, genişliğin ise 4.5 cm üzerine çıktığında donör alanda primer kapamada zorluk olacağını belirtmişlerdir. Çalışmamızda sunulan olgularda defekt onarımı için kullanılan flep uzunluğu ortalama 6.6 cm; genişliği ise 3.2 cm olarak bulundu. Tüm hastalarda donör alandaki defekt boyun diseksiyonu insizyonu içerisinde kalacak şekilde primer kapatıldı.

Wang ve ark. (2) 1986' da yayımladıkları 112 hastalık serilerinde hiç total flep kaybı ile karşılaşmamış, kısmi cilt nekrozu gerçekleşen 11 hastada bir ile iki aylık bir sürede sekonder iyileşme ile defektin kapandığını belirtmişlerdir. Bu seride flep başarısı %90 olarak bildirilmiş; eksternal ve internal juguler venlerin birlikte çıkarıldığı olgularda başarısızlık oranının, eksternal ve internal juguler venlerin korunduğu olgulara göre daha yüksek olduğu belirtilmiştir. 2001 yılında yayımlanan diğer bir çalışmada, oral kavite defekt onarımı yapılan 53 hastanın ikisinde kısmi, ikisinde total cilt nekrozu, bir hastada ise flep nekrozu saptanmış; hiçbir hastada ikinci bir cerrahi gerekmemiştir (9). Çalışmamızda parsiyel cilt nekrozu gelişen iki hastadan biri sekonder iyileşmeye bırakılmış, diğerine operasyondan 34 gün sonra KKDG ile defekt onarımı yapılmıştır. KKDG ile defekt onarımı gerektiren hastada revizyon cerrahisi kararı olası adjuvan radyoterapinin gecikme riskine karşı alınmıştır.

Tablo 1. Çalışma kapsamında değerlendirilen olguların demografik verileri, tümör boyutu, T, N evresi, postoperatif komplikasyonları ve izlem sonuçları

Yaş/Cinsiyet	T evresi	N evresi	Nüks	Tümör boyutu (cm)	Flep boyutu (cm)	Kısmi flep nekrozu	Revizyon cerrahi	Hastanede kalış (gün)	Oral alım başlama (gün)
67/E	4	2B	-	4.5x3	8x3	+	+	60	13
74/E	1	0	-	1x1	5x2	-	-	22	8
70/K	1	1	-	1.5x1	6x3	-	-	35	12
27/E	4	2C	+ *	4.5x3	7x3	+	-	25	20
71/E	2	0	-	2.5x1	7x5	-	-	19	7

*Lokal nüks

E: Erkek; K: Kadın; T: Tümör evrelemesi; N: Lenf nodu evrelemesi

Nörovasküler miyofasyokütan infrahoid flep tekniği için kontrendikasyonlar literatürde boyunda N3 evre ve III-IV. bölge lenf nodu metastazının varlığı olarak tanımlanmakla birlikte III-IV. bölgede metastaz varlığındaki asıl problem onkolojik cerrahi prensiplerinin flep için feda edilmesi riski olarak belirtilmiştir (3, 4). Çalışmamızda radyolojik ve klinik olarak metastatik olarak yorumlanmayan ancak patolojik spesimende III. bölgede metastaz saptanan hastanın izleminde lokal nüks ya da boyun nüksü saptanmamıştır. Strep kaslar ve üzerindeki cilt ile birlikte aynı tarafı pedikülün korunabildiği N3 boyun metastazı saptanan olgular dışındaki olgularda NMİHF tekniği uygulanabilir (3). Ayrıca genel olarak flep cerrahisinde uygulamayı kısıtlayan faktörler olan geçirilmiş cerrahiler ve donör alana RT uygulanmış olması NMİHF tekniği için de kısıtlayıcıdır (2, 3, 8). Çalışmamızdaki hastalardan hiçbiri önceden donör sahayı ilgilendiren cerrahi geçirmemiş ya da bu alana radyoterapi almamıştır.

Nörovasküler miyofasyokütan infrahoid flep literatürde dil ile ağız tabanındaki küçük ve orta derecedeki defektlerin onarımında kullanılmış ve önerilmiş, daha büyük defektlerin onarımında ise serbest fleplere ek olarak kullanılabilenliği bildirilmiştir (2, 3, 7). Çalışmamızda yer alan hastalarda oluşan defektlerin hepsi küçük ve orta boyutta olup en büyük defektin boyutları 7x5 cm olarak ölçülmüştür.

Nörovasküler miyofasyokütan infrahoid flep ile rekonstrüksiyon dilin hareketli kısımlarının hacmini artırarak konuşma ve yutma fonksiyonlarına olumlu etki yapmaktadır (1, 2, 9, 10). Çalışmamızda beslenme tüpü literatürde bildirilen sürelerle uyumlu olarak ortalama postoperatif 12. günde çekilmiş ve oral alıma geçilmiştir (9). Konuşma fonksiyonları ile ilgili hiçbir hastada yakınma ile karşılaşılmamıştır ancak hastalara artikülasyon ile ilgili objektif bir test uygulanmamıştır. NMİHF tekniği kullanıldığında donör alan boyun diseksiyonu insizyonu içerisine gizlenerek primer kapatılabilmiş, böylelikle estetik başarı da sağlanmıştır (2, 3, 7, 8).

Sonuç

Nörovasküler miyofasyokütan infrahoid flep oral kavite kanserlerinin cerrahi tedavisi sonrasında oluşan dil ve ağız tabanı defektlerinin onarımında aynı seansta, kısa sürede, ek insizyon ve donör saha onarımı gerektirmeden başarıyla uygulanabilen bir rekonstrüksiyon yöntemidir. Uygulama kolaylığı ve flep başarısı göz önüne alındığında seçilmiş olgularda serbest fleplere uygun bir alternatif olarak düşünülebilir.

Ethics Committee Approval: Ethics committee approval was received for this study from İzmir Katip Çelebi University School of Medicine (Date: 22/06/2017 Number: 103).

Informed Consent: Informed consent was not received due to the retrospective nature of the study.

Peer-review: Externally peer-reviewed.

Author Contributions: Concept - A.İ., M.K.B., E.E., Ö.Y.; Design - A.İ., M.K.B., E.E., Ö.Y.; Supervision - A.İ., M.K.B., K.Ö., Ö.Y.; Resource - A.İ., M.K.B.; Materials - A.İ.; Data Collection and/or Processing - A.İ., M.K.B.; Analysis and/or Interpretation - A.İ., E.E.; Literature Search - A.İ., E.E.; Writing - A.İ.; Critical Reviews - S.A., K.Ö.

Conflict of Interest: The authors have no conflicts of interest to declare.

Financial Disclosure: The authors declared that this study has received no financial support.

Etik Komite Onayı: Bu çalışma için etik komite onayı İzmir Katip Çelebi Üniversitesi Tıp Fakültesi Etik Kurulu'ndan alınmıştır (Tarih: 22/06/2017 Numara: 103).

Hasta Onamı: Çalışmamızın geriye dönük tasarımından dolayı hasta onamı alınmamıştır.

Hakem Değerlendirmesi: Dış bağımsız.

Yazar Katkıları: Fikir - A.İ., M.K.B., E.E., Ö.Y.; Tasarım - A.İ., M.K.B., E.E., Ö.Y.; Denetleme - A.İ., M.K.B., K.Ö., Ö.Y.; Kaynaklar - A.İ., M.K.B.; Gereçler - A.İ.; Veri Toplanması ve/veya İşlemesi - A.İ., M.K.B.; Analiz ve/veya Yorum - A.İ., E.E.; Literatür Taraması - A.İ., E.E.; Yazıyı Yazan - A.İ.; Eleştirel İnceleme - S.A., K.Ö.

Çıkar Çatışması: Yazarlar çıkar çatışması bildirmemişlerdir.

Finansal Destek: Yazarlar bu çalışma için finansal destek almadıklarını beyan etmişlerdir.

Kaynaklar

1. Wang HS, Shen JW. Preliminary report on a new approach to the reconstruction of tongue. *Acta Acad Med Prim Shanghai* 1980; 7: 256-9.
2. Wang HS, Shen JW, Ma DB, Wang JD, Tian AL. The infrahoid myocutaneous flap for reconstruction after resection of head and neck cancer. *Cancer* 1986; 57: 663-8. [CrossRef]
3. Deganello A, Leemans CR. The infrahoid flap: A comprehensive review of an often overlooked reconstructive method. *Oral Oncol* 2014; 50: 70410. [CrossRef]
4. Magrin J, Kowalski LP, Santo GE, Waksman G, DiPaula RA. Infrahoid myocutaneous flap in head and neck reconstruction. *Head Neck* 1993; 15: 522-5. [CrossRef]
5. Mirghani H, Meyer G, Hans S, Dolivet G, Périé S, Brasnu D, et al. The musculocutaneous infrahoid flap: surgical key points. *Eur Arch Otorhinolaryngol* 2011; 269: 1213-7. [CrossRef]
6. Dolivet G, Gangloff P, Sarini J, Ton Van J, Garron X, Guillemin F, et al. Modification of the infra hyoid musculo-cutaneous flap. *Eur J Surg Oncol* 2005; 31: 294-8. [CrossRef]
7. Peng H, Wang SJ, Yang X, Guo H, Liu M. Infrahoid myocutaneous flap for medium-sized head and neck defects: surgical outcome and technique modification. *Otolaryngol Head Neck Surg* 2013; 148: 47-53 [CrossRef]
8. Deganello A, Mancio V, Dolivet G, Leemans CR, Spriano G. Infrahoid fascio-myocutaneous flap as an alternative to free radial forearm flap in head and neck reconstruction. *Head Neck* 2007; 29: 285-91. [CrossRef]
9. Zhao YF, Zhang WF, Zhao JH. Reconstruction of intraoral defects after cancer surgery using cervical pedicle flaps. *J Oral Maxillofac Surg* 2001; 59: 1142-6. [CrossRef]
10. McConnel FM, Pauloski BR, Logemann JA, Rademaker AW, Colangelo L, Shedd D, et al. Functional results of primary closure vs flaps in oropharyngeal reconstruction: a prospective study of speech and swallowing. *Arch Otolaryngol Head Neck Surg* 1998; 124: 625-30. [CrossRef]