

ИССЛЕДОВАНИЕ ЛОКАЛЬНОГО ВОСПАЛИТЕЛЬНОГО ОТВЕТА ПРИ РАЗНЫХ ФОРМАХ ХРОНИЧЕСКОГО ПОЛИПОЗНОГО РИНОСИСУСИТА

Варюшина Е.А.¹, Безрукова Е.В.², Воробейчиков Е.В.³,
Кравченко Э.В.², Сухарева Ю.В.², Афлитонов М.А.⁴, Симбирцев А.С.^{5,6}

¹ ФГБНУ «Институт экспериментальной медицины», Санкт-Петербург, Россия

² ФГБОУ ВО «Северо-Западный государственный медицинский университет имени И.И. Мечникова», Санкт-Петербург, Россия

³ ООО «Полифарм», Санкт-Петербург, Россия

⁴ ФГАОУ ВО «Балтийский федеральный университет имени Иммануила Канта», г. Калининград, Россия

⁵ ФГУП «Государственный научно-исследовательский институт особо чистых биопрепаратов» Федерального медико-биологического агентства России, Санкт-Петербург, Россия

⁶ ФГБОУ ВО «Первый Санкт-Петербургский государственный медицинский университет имени академика И.П. Павлова» Министерства здравоохранения РФ, Санкт-Петербург, Россия

Резюме. Хронический риносинусит (ХРС) — заболевание, от которого страдают 5-12% взрослого населения в мире. Из всех случаев ХРС, 25-30% составляет хронический полипозный риносинусит (ХПРС). Течение воспалительного процесса в слизистой оболочке носа и околоносовых пазух при ХПРС во многом определяется особенностями местного иммунитета. Цель данной работы — исследовать параметры местного иммунитета при различных формах ХПРС. В работе были изучены концентрации провоспалительных цитокинов интерлейкина-1 β (IL-1 β) и IL-8, показатели антимикробной функции нейтрофилов в полости носа, проведено гистологическое и иммуногистохимическое исследование полипозной ткани.

В исследование включены 4 группы пациентов: контрольная группа практически здоровых людей, пациенты с диагнозом «ХПРС», пациенты с диагнозом «хронический полипозно-гнойный риносинусит» (ХПГРС) и пациенты с диагнозом «ХПРС» с сопутствующей бронхиальной астмой (ХПРС + БА), в том числе с астматической триадой (ХПРС + непереносимость нестероидных противовоспалительных средств + БА). Дифференцировка групп больных проведена на основе клинической картины и тяжести течения заболевания. Концентрации IL-1 β и IL-8 в носовом секрете определяли методом иммуноферментного анализа (ИФА). Функциональную активность нейтрофилов оценивали с помощью лизосомально-катионного теста на мазках со слизистой оболочки нижней носовой раковины. Гистологический анализ биопсий полипозной ткани выполняли на срезах, окрашенных гематоксилином Карацци и эозином. Локализацию IL-1 β и IL-8 в полипозной ткани исследовали методом непрямой иммуногистохимии.

Адрес для переписки:

Варюшина Елена Анатольевна
ФГБНУ «Институт экспериментальной медицины»
197376, Россия, Санкт-Петербург,
ул. Акад. Павлова, 12.
Тел.: 8 (906) 244-95-19.
Факс: 8 (812) 234-94-89.
E-mail: elenavaryush@gmail.com

Address for correspondence:

Varyushina Elena A.
Institute of Experimental Medicine
197376, Russian Federation, St. Petersburg,
Acad. Pavlov str., 12.
Phone: 7 (906) 244-95-19.
Fax: 7 (812) 234-94-89.
E-mail: elenavaryush@gmail.com

Образец цитирования:

Е.А. Варюшина, Е.В. Безрукова, Е.В. Воробейчиков, Э.В. Кравченко, Ю.В. Сухарева, М.А. Афлитонов, А.С. Симбирцев «Исследование локального воспалительного ответа при разных формах хронического полипозного риносинусита» // Медицинская иммунология, 2022. Т. 24, № 3. С. 539-552.
doi: 10.15789/1563-0625-SOL-2479

© Варюшина Е.А. и соавт., 2022

For citation:

E.A. Varyushina, E.V. Bezrukova, E.V. Vorobeychikov, E.V. Kravchenko, Yu.V. Sukhareva, M.A. Aflitonov, A.S. Simbirtsev "Study of local inflammatory response in different clinical forms of chronic polypous rhinosinusitis", Medical Immunology (Russia)/Meditsinskaya Immunologiya, 2022, Vol. 24, no. 3, pp. 539-552.
doi: 10.15789/1563-0625-SOL-2479

DOI: 10.15789/1563-0625-SOL-2479

Во всех группах пациентов концентрации IL-1 β и IL-8 превышали показатели в контрольной группе. Уровни IL-1 β в группах с ХПГРС, ХПРС + БА повышены по сравнению с группой с ХПРС. В то же время концентрации IL-8 у пациентов в группах с ХПРС и ХПГРС превышают эти показатели в группе с ХПРС + БА. Показатели антимикробной функции нейтрофилов при ХПГРС и ХПРС + БА снижены по сравнению с контрольной группой и ХПРС. При всех формах ХПРС наблюдается комплекс патогистологических изменений, включающий лейкоцитарную инфильтрацию, фиброз, отек и отложения коллагена. Кроме того, при полипозе нарушается целостность эпителиального слоя, происходит его метаплазия, усиливается продукция слизи. Наиболее значительные патоморфологические изменения происходят при ХПРС + БА, в особенности, при астматической триаде. По результатам иммуногистохимического исследования, при различных формах ХПРС IL-1 β - и IL-8-позитивные лейкоциты, преимущественно макрофаги, детектируются в полипозной ткани как субэпителиально, так и в соединительнотканной строме полипа.

Изменения концентраций провоспалительных цитокинов в носовом секрете больных, показателей антимикробной активности нейтрофилов слизистой оболочки и характерные патоморфологические изменения в ткани полипов при ХПРС связаны с тяжестью воспалительного процесса и клинической картиной заболевания. Полученные результаты имеют существенное значение для понимания механизмов патогенеза в различных подгруппах ХПРС, оценки тяжести заболевания и эффективности лечения.

Ключевые слова: хронический полипозный риносинусит, IL-1 β , IL-8, нейтрофилы, лейкоцитарная инфильтрация, респираторный эпителий

STUDY OF LOCAL INFLAMMATORY RESPONSE IN DIFFERENT CLINICAL FORMS OF CHRONIC POLYPOUS RHINOSINUSITIS

Varyushina E.A.^a, Bezrukova E.V.^b, Vorobeychikov E.V.^c,
Kravchenko E.V.^b, Sukhareva Yu.V.^b, Aflitonov M.A.^d, Simbirtsev A.S.^{e,f}

^a Institute of Experimental Medicine, St. Petersburg, Russian Federation

^b I. Mechnikov North-Western State Medical University, St. Petersburg, Russian Federation

^c Polypharm LLC, St. Petersburg, Russian Federation

^d I. Kant Baltic Federal University, Kaliningrad, Russian Federation

^e State Research Institute of Highly Pure Biopreparations, St. Petersburg, Russian Federation

^f First St. Petersburg State I. Pavlov Medical University, St. Petersburg, Russian Federation

Abstract. Chronic rhinosinusitis (CRS) affects 5-12% of the world's adult population. Chronic rhinosinusitis with nasal polyps (CRSwNP) accounts for 25-30% of all cases of CRS. CRSwNP-associated inflammatory process in nasal mucosa and paranasal sinuses depends on the characteristics of local immunity, including expression of a number of cytokines. The aim of this work was to investigate the parameters of local immunity in various clinical forms of CRSwNP. In this work, the concentrations of pro-inflammatory cytokines, i.e., interleukin-1 β (IL-1 β) and IL-8, antimicrobial function of neutrophils from the nasal cavity was evaluated, along with histological and immunohistochemical studies of polyposis tissue.

The study included 4 groups of patients: a control group of practically healthy individuals, patients with CRSwNP, clinical cases with chronic purulent rhinosinusitis and nasal polyps (CPRSwNP), and patients with CRSwNP complicated by bronchial asthma (CRSwNP + BA), including the cases with asthmatic triad (CRSwNP + intolerance to NSAIDs + BA). The patients were classified on the basis of their clinical characteristics and severity of the course of the disease. Interleukin-1 β (IL-1 β) and IL-8 concentrations in nasal secretions were determined by enzyme-linked immunosorbent assay (ELISA). To assess functional activity of neutrophils, a lysosomal cationic test was used on the smears from mucous surface of inferior turbinate. Histological examination of the polypous tissue biopsies was performed in slices stained with Carazzi's hematoxylin and eosin. IL-1 β and IL-8 location in the polypous tissue were detected by indirect immunohistochemistry.

In all groups of the patients, IL-1 β and IL-8 concentrations exceeded those in the control group. The levels of IL-1 β in the groups with CPRSwNP, CRSwNP + BA were significantly increased as compared with the CRSwNP group. IL-8 concentrations in the CRSwNP and CPRSwNP groups were significantly higher than in the CRSwNP + BA group. When analyzing antimicrobial function of neutrophils, the decreased average values

of cytochemical coefficient were shown in CPRSwNP and CRSwNP + BA groups, compared with the control group and CRSwNP. In all clinical forms of CPMS, complex histopathological changes were observed, including leukocyte infiltration, fibrosis, edema, and collagen depositions. In addition, the integrity of epithelial layer was found to be damaged in polyposis, epithelial metaplasia is detected as well as increased mucus production. These disorders lead to a decrease in muco-ciliary clearance in nasal cavity. The most significant pathomorphological changes occur in CRSwNP + BA, especially in cases of asthmatic triad. According to immunohistochemical data, in various forms of CRSwNP, IL-1 β - and IL-8-positive leukocytes, predominantly macrophages, are detected in the polypous tissue both subepithelially and in the connective tissue stroma of the polyps.

Changed concentrations of pro-inflammatory cytokines in nasal secretion of the patients, altered antimicrobial activity of mucosal neutrophils, and characteristic pathomorphological disorders in polypous tissue of patients with CRSwNP are associated with severity of inflammatory process and clinical course of the disease. The results obtained are essential to understanding the mechanisms of pathogenesis in various subgroups of CRSwNP, assessing severity of the disease and efficiency of the treatment applied.

Keywords: chronic polypous rhinosinusitis, IL-1 β , IL-8, neutrophils, leukocyte infiltration, respiratory epithelium

Список сокращений

БА – бронхиальная астма, ВДП – верхние дыхательные пути, ЛКТ-тест – лизосомально-катионный тест, НПВС – нестероидные противовоспалительные средства, СЦК – средний цитохимический коэффициент, ПФ – параформальдегид, ФСБ – фосфатно-солевой буфер, ХРС – хронический риносинусит, ХПРС – хронический полипозный риносинусит, ХПГРС – хронический полипозный гнойный риносинусит, IL-1 – интерлейкин-1, IL-4 – интерлейкин-4, IL-5 – интерлейкин-5, IL-8 – интерлейкин-8, IL-33 – интерлейкин-33, MCP-1 – моноцитарный хемоаттрактантный белок-1, Th2 – Т-хелперы 2-го типа, TSLP – тимический стромальный лимфопоэтин, TNF α – фактор некроза опухоли α .

Введение

Хронический риносинусит (ХРС) – заболевание, от которого страдают 5-12% взрослого населения в мире. ХРС разделяют на две подгруппы – ХРС без полипов и хронический полипозный риносинусит (ХПРС), больные ХПРС составляют 25-30% от всех случаев ХРС. ХПРС – воспалительное заболевание слизистой оболочки носа и околоносовых пазух, характеризующееся затруднением носового дыхания, выделениями из носа слизистого или слизисто-гнояного характера, формированием полипообразных структур слизистой оболочки околоносовых пазух [12]. Развитие ХПРС сопровождается патологическими процессами структурного ремоделирования слизистой оболочки носа и околоносовых пазух [18, 20].

Развитие воспалительного процесса в слизистой оболочке носа и околоносовых пазух определяется особенностями местного иммунитета, в том числе экспрессией ряда цитокинов и их

рецепторов [11, 24, 25, 26, 32]. Решающую роль в развитии воспаления и росте полипов играет Th2-опосредованный иммунный ответ [19, 30]. Пациенты с ХПРС часто также страдают от бронхиальной астмы (БА), которая, как и ХПРС, связана с иммунным ответом 2-го типа, оба заболевания имеют схожие черты воспаления и ремоделирования слизистых оболочек дыхательных путей [17]. Распространенным синдромом при ХПРС также является астматическая триада, представляющая собой сочетание непереносимости нестероидных противовоспалительных средств (НПВС), бронхиальной астмы и назальных полипов [29]. Вместе с тем, патогенез ХПРС является многофакторным и не до конца изучен. Например, цитокины семейства интерлейкина-1 (IL-1) повышают неспецифическую устойчивость к инфекции и к развитию иммунного ответа на чужеродные антигены. По сравнению с другими цитокинами, это семейство цитокинов, особенно IL-1 β , играет ведущую роль в развитии низкодифференцированного вялотекущего воспаления [10]. В ткани носовых полипов повышается экспрессия провоспалительных цитокинов семейства IL-1 (IL-1 α , IL-1 β и IL-18) [24, 25, 26, 32]. Обнаружена связь полиморфизма IL-1 β (-511C, -511T) с развитием ХРС и ХПРС [21], что подтверждает участие IL-1 β в патогенезе данных заболеваний.

ХПРС связан с реакциями Th2-опосредованного иммунного ответа, в которых принимают участие эозинофилы [33]. При этом недавние работы свидетельствуют также о важной роли нейтрофилов при тяжелых формах этого заболевания [8, 9]. Вклад нейтрофилов в патофизиологию и персистенцию воспаления при ХПРС остается в значительной степени неизвестным и требует дальнейших исследований. IL-8 является основным хемоаттрактантом для нейтрофилов при раз-

витии воспалительного ответа в слизистой оболочке верхних дыхательных путей (ВДП) [13, 27]. Изучение продукции цитокинов в носовых секретах пациентов позволяет охарактеризовать функциональное состояние слизистой оболочки ВДП при различных формах течения воспалительного процесса. Гистологическая картина воспалительного процесса в слизистой оболочке, а также цитокиновый профиль могут различаться при различных формах ХПРС [5, 6, 7, 18, 23, 26]. Проведение углубленного морфологического исследования тканей полипов важно для детальной характеристики воспалительной картины, а также оценки функции эпителиального барьера слизистых оболочек полости носа и носовых пазух [1]. Информация, получаемая методами гистологии и иммуногистохимии, в том числе обладает существенной прогностической ценностью [15, 28]. В настоящее время информация о продукции провоспалительных цитокинов, функциональном состоянии нейтрофилов, а также структурных изменениях ткани полипов при различных формах ХПРС остается недостаточной. Это не позволяет определить патогенетические особенности развития различных клинических форм ХПРС и обосновать применение средств иммунотропной терапии. Исходя из вышеизложенного, **цель данной работы** — исследовать параметры местного иммунитета при различных формах ХПРС. В работе были изучены концентрации провоспалительных цитокинов интерлейкина-1 β (IL-1 β) и IL-8, показатели антимикробной функции нейтрофилов в полости носа, проведено гистологическое и иммуногистохимическое исследование полипозной ткани.

Материалы и методы

Пациенты

Обследованы 118 взрослых пациентов с ХПРС с длительностью заболевания от 3 до 15 лет. Возраст пациентов — от 30 до 60 лет. Пациенты старше 60 лет не включались в данное исследование из-за возможных возрастных изменений иммунологических показателей. Пациенты были ранжированы на группы на основании клинической картины и тяжести течения заболевания. Группа № 1 (контрольная группа) включала 38 практически здоровых людей. В группу № 2 (40 человек) включены пациенты с диагнозом «хронический полипозный риносинусит» (ХПРС), у которых по результатам компьютерной томографии околоносовых пазух (КТ ОНП) диагностировали двусторонний полипозный процесс с полной или частичной обтурацией общих носовых хо-

дов, затемнением клеток решетчатого лабиринта, утолщением слизистой оболочки верхнечелюстных пазух. Пациенты предъявляли жалобы на затруднение носового дыхания и выделения из носа слизистого характера. При пункции верхнечелюстных пазух патологического отделяемого получено не было. У больных группы № 3 (38 человек) с диагнозом «хронический полипозный риносинусит» (ХПРС), кроме двустороннего полипозного процесса на КТ ОНП отмечали затемнение верхнечелюстных пазух за счет наличия жидкости и более выраженного утолщения слизистой оболочки. Пациенты предъявляли жалобы на затруднение носового дыхания и слизисто-гнойные выделения из носа. При пункции также определяли гнойное отделяемое. У больных группы № 4 (40 человек) диагностировали двусторонний полипозный риносинусит, протекающий на фоне БА, в том числе с астматической триадой (ХПРС + непереносимость НПВС + БА). На КТ ОНП у больных выявляли затемнение клеток решетчатого лабиринта и верхнечелюстных пазух за счет неравномерного утолщения слизистой оболочки. При пункции верхнечелюстных пазух отделяемого не выявляли. В этой группе больные предъявляли жалобы не только на затруднение носового дыхания, но и на тягучие слизистые выделения из носа. БА находилась в стадии ремиссии, ее симптомы контролировали базисной терапией. У пациентов из перечисленных четырех групп был собран носовой секрет для определения в нем концентраций IL-1 β и IL-8. В данных группах были получены соскобы со слизистой оболочки носовых пазух для оценки функций нейтрофилов. У больных из групп 2, 3 и 4 были также получены биопсии полипозной ткани для исследований методами гистологии и иммуногистохимии.

Определение концентраций IL-1 β и IL-8 в носовом секрете пациентов

Определение концентраций интерлейкинов IL-1 β и IL-8 в носовом секрете проводили методом твердофазного иммуноферментного анализа с применением тест-систем производства ООО «Цитокин» (Россия), согласно прилагаемой к набору инструкции. Результаты реакции регистрировали на спектрофотометре для планшетов модели 3550 (Bio-Rad, США) при длине волны 450 нм. Концентрацию цитокинов в образцах определяли по калибровочной кривой соотношения оптической плотности раствора в лунке и известной концентрации данного цитокина (стандарт), умножая на соответствующее разведение образца.

Оценка функциональной активности нейтрофилов в слизистой оболочке

Материал для исследования получали методом соскоба цитологической щеточкой со слизистой оболочки нижней носовой раковины. Для оценки функциональной активности нейтрофильных гранулоцитов использовали лизосомально-катионный тест (ЛКТ-тест) [2]. Материал со слизистой оболочки носа наносили на предметное стекло, мазки окрашивали спиртовым раствором прочного зеленого и азуром II. Средний цитохимический коэффициент (СЦК) нейтрофилов определяли полуколичественным способом по формуле: $СЦК = (3a + 2b + 1c + 0g)/n$, где: а – гранулы занимают всю цитоплазму клетки, б – гранулы занимают 3/4 части цитоплазмы, в – единичные гранулы, г – отсутствие гранул, n – количество подсчитанных клеток в препарате.

Гистологическое и иммуногистохимическое исследование

Для гистологического и иммуногистохимического исследований у пациентов был получен операционный материал (образцы полипозной ткани). Материал при необходимости разрезали на кусочки размером максимально $5 \times 5 \times 5$ мм и фиксировали в 4%-ном растворе параформальдегида (ПФ) (Sigma, США) в фосфатно-солевом буфере (ФСБ), pH 7,2-7,4, в течение 40 мин при +4 °С. Далее образцы отмывали в ФСБ, пропитывали в 20%-ном растворе сахарозы в ФСБ, помещали в среду для замораживания тканей ОСТ (Sakura, Япония) и замораживали в жидком азоте. Криостатные срезы толщиной 6 мкм были получены на криостате CM 1510-1 (Leica, Германия), срезы монтировали на предметные стекла Super Frost Plus (Mentzel, Германия).

Для гистологического исследования срезы на предметных стеклах окрашивали по стандартной методике гематоксилином Карацци и эозином («Биовитрум», Россия), обезвоживали в спиртах возрастающей концентрации, просветляли в ксилоле и заключали под покровные стекла.

Локализацию IL-1 β и IL-8 на срезах биопсийного материала исследовали методом непрямой иммуногистохимии. В качестве первых антител использовали мышинные моноклональные антитела к человеческим IL-1 β и IL-8 (любезно предоставлены Синевой С.А. и Котовым А.Ю., ФГУП «Гос. НИИ ОЧБ», Россия). Срезы обводили карандашом для иммуногистохимии (Elite PAP Pen, Diagnostic BioSystems). Первичные антитела разводили в Antibody Diluent with Background Reducing Components Code S3022B (Dako), рабочие разведения антител были подобраны в пред-

варительных экспериментах. В случае отрицательного контроля, на срезы наносили дилуэнт без первичных антител. После инкубации с антителами проводили отмывку в отмывочном буфере 50 mM TBS IHC Wash Buffer + Tween® (Cell Marque) 2 раза по 10 мин. В качестве вторичных антител при выявлении IL-1 β использовали систему детекции N-Histofine Simple Stain MAX PO (MULTI) Universal Immuno-peroxidase Polymer, а в качестве окрашивающего реагента – DAB Kit (Cell Marque) в соответствии с инструкциями производителей. При выявлении IL-8 в качестве вторых антител использовали биотинилированные кроличьи анти-мышинные антитела (Sigma, США). Далее использовали конъюгат стрептавидин-щелочная фосфатаза (Sigma, США). Выявление щелочной фосфатазы проводили с помощью реагента Naphtol-AS-MX phosphat и красителя Fast Red (Sigma, США) в соответствии с инструкциями производителя.

Срезы докрашивали гематоксилином Карацци («Биовитрум») и заключали в среду Clear Mount (GeneTex). Препараты изучали в оптическом микроскопе DMLB со встроенной камерой DC300 (Leica Microsystems AG) на нескольких увеличениях ($\times 160$, $\times 320$, $\times 640$, $\times 1600$).

Статистическая обработка результатов

При статистической обработке результатов исследования использовали методы описательной и параметрической статистики. Для определения достоверности различий значений цитокинов и среднего цитохимического коэффициента применяли дисперсионный анализ и Т-критерий Стьюдента для независимых выборок. Вероятность $p < 0,05$ оценивали как достаточную для вывода о наличии статистически достоверных различий данных.

Результаты

Концентрации провоспалительных цитокинов в носовом секрете пациентов

В носовом секрете у здоровых добровольцев IL-1 β содержится в низких концентрациях. Уровни IL-1 β в группах с ХПГРС, а также с ХПРС + БА достоверно превышают концентрации IL-1 β в группе с ХПРС. Не выявлено статистически значимых различий в концентрациях IL-1 β между группами с ХПГРС и ХПРС + БА (рис. 1А). Обнаруженные в контрольной группе концентрации IL-8 являются более высокими, чем в случае IL-1 β (рис. 1Б). Уровни IL-8 у пациентов в группе с ХПРС в среднем в 3,27 раза превышают показатели в контроле, в группе с ХПГРС – в 3,03 раза,

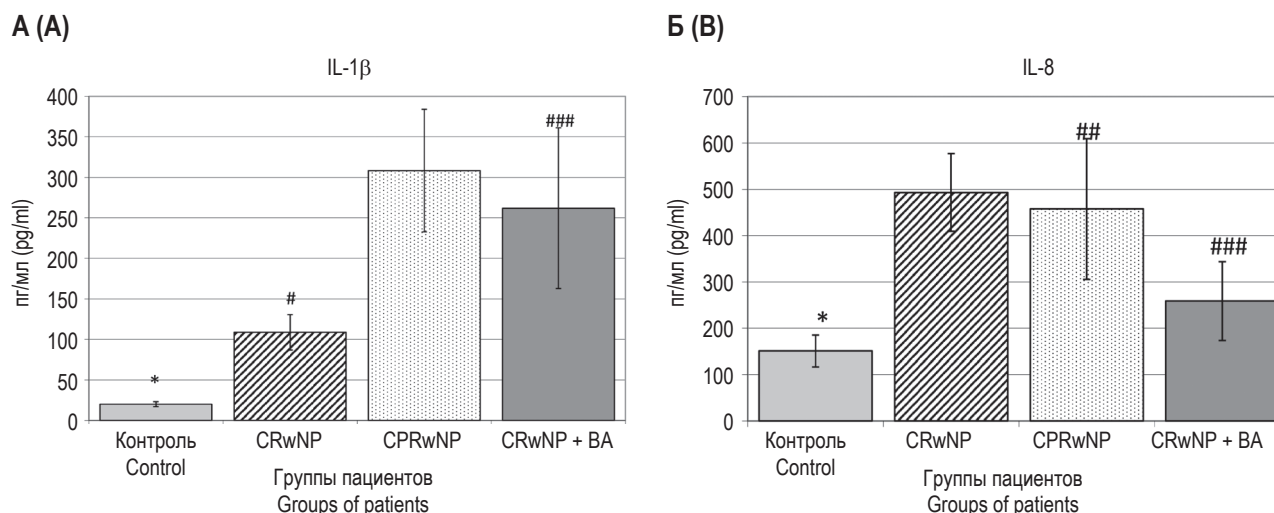


Рисунок 1. Концентрации провоспалительных цитокинов IL-1β и IL-8 (ось ординат) в носовом секрете пациентов (M±SD)

Примечание. ХПРС – хронический полипозный риносинусит, ХПГРС – хронический полипозный гнойный риносинусит, ХПРС + БА – хронический полипозный риносинусит + бронхиальная астма, контроль – практически здоровые лица. * – различия между контрольной и группами ХПРС, ХПГРС и ХПРС + БА достоверны, $p < 0,001$; # – различия между группами ХПРС и ХПГРС достоверны, $p < 0,001$; ## – различия между группами ХПГРС и ХПРС + БА достоверны, $p < 0,001$; ### – различия между группами ХПРС и ХПРС + БА достоверны, $p < 0,001$.

Figure 1. Concentrations of the pro-inflammatory cytokines IL-1β and IL-8 (ordinate axis) in the nasal secretions of patients (M±SD)
Note. CRSwNP, chronic rhinosinusitis with nasal polyps; CPRSwNP, chronic purulent rhinosinusitis with polyps; CRSwNP + BA, chronic polyposis rhinosinusitis + bronchial asthma; control, healthy individuals. *, differences between control group and groups CRSwNP; CPRSwNP and CRSwNP + BA are significant; $p < 0.001$; #, differences between groups CRSwNP and CPRSwNP are significant, $p < 0.001$; ##, differences between groups CPRSwNP and CRSwNP + BA are significant, $p < 0.001$; ###, differences between groups CRSwNP and CRSwNP + BA are significant, $p < 0.001$.

это повышение является статистически достоверным. В группе с ХПРС + БА выявлено увеличение концентраций IL-8 в среднем в 1,71 раза, которое, однако, не достигает статистически значимых величин (рис. 1Б).

Функциональная активность нейтрофилов слизистой оболочки при различных формах ХПРС

Согласно результатам, представленным в таблице 1, значения СЦК нейтрофилов в группах больных ХПГРС и ХПРС + БА значительно снижены по сравнению с контрольной группой, а также группой с ХПРС ($p < 0,001$). В группе больных с ХПРС не обнаружено достоверных изменений значений СЦК нейтрофилов по сравнению с контрольной группой ($p > 0,05$).

Гистологическое исследование биоптатов полипов при различных формах ХПРС

При легкой форме ХПРС на светооптическом уровне на срезах хорошо виден респираторный эпителий, покрывающий полип (рис. 2А, см. 3-ю стр. обложки). На некоторых участках наблюдается отрыв эпителия от базальной мембраны, а в зонах, расположенных в центральной части полипа, эпителий отсутствует (рис. 2Б, см. 3-ю стр.

обложки). Бокаловидные клетки сильно гипертрофированы, визуализируются вакуоли, заполненные слизью, на апикальной части эпителиальных клеток хорошо видны реснички (рис. 2В, см. 3-ю стр. обложки). В строме присутствует лейкоцитарная инфильтрация – плазматические клетки, лимфоциты, выраженные скопления эозинофилов, единичные нейтрофилы (рис. 2А, Б, см. 3-ю стр. обложки). При резистентной форме ХПРС (устойчивой к лечению глюкокортикоидами) на срезах полипа визуализируется респираторный эпителий, при этом наблюдается меньшее количество клеток с ресничками, чем при легкой форме (рис. 2Г, см. 3-ю стр. обложки). Наблюдаются участки дистрофических изменений (отрыв апикальной части и разрушение эпителиальных клеток), а также слизь на поверхности эпителия. На некоторых участках присутствуют гипертрофированные бокаловидные клетки, содержащие вакуоли, однако их меньше, чем при легкой форме. В строме наблюдается отек и лейкоцитарная инфильтрация (рис. 2Г, см. 3-ю стр. обложки). При ХПГРС на препаратах визуализируется массивная лейкоцитарная инфильтра-

ТАБЛИЦА 1. СРЕДНИЙ ЦИТОХИМИЧЕСКИЙ КОЭФФИЦИЕНТ НЕЙТРОФИЛОВ СЛИЗИСТОЙ ОБОЛОЧКИ НОСА У ПАЦИЕНТОВ С РАЗЛИЧНЫМИ ФОРМАМИ ХПРС

TABLE 1. AVERAGE CYTOCHEMICAL COEFFICIENT OF THE NEUTROPHILS IN NASAL MUCOSA IN PATIENTS WITH VARIOUS FORMS CRSwNP

Группы больных Groups of patients	M	D	F	Критическое значение F Critical value F	Уровень значимости p Significance level p
ХПРС CRSwNP	1,66	0,008	302,12	4,08	< 0,001
ХПГРС CPRSwNP	1,16	0,008			
ХПРС CRSwNP	1,66	0,008	7,73	4,08	< 0,05
ХПРС + БА CRSwNP + BA	1,56	0,018			
ХПГРС CPRSwNP	1,16	0,008	121,28	4,08	< 0,001
ХПРС + БА CRSwNP + BA	1,56	0,018			
ХПРС CRSwNP	1,66	0,008	0,04	4,08	> 0,05
Контроль Control	2,65	0,005			
ХПГРС CPRSwNP	1,16	0,008	385,78	4,08	< 0,001
Контроль Control	2,65	0,005			
ХПРС + БА CRSwNP + BA	1,56	0,018	8,21	4,08	< 0,05
Контроль Control	2,65	0,005			

Примечание. М – среднее значение СЦК (средний цитохимический коэффициент), D – дисперсия, F – значение F критерия Фишера, p – уровень значимости. Группы больных: ХПРС – хронический полипозный риносинусит, ХПГРС – хронический полипозный гнойный риносинусит, ХПРС + БА – хронический полипозный риносинусит + бронхиальная астма, контроль – практически здоровые лица.

Note. M, the medium value of the average cytochemical coefficient (ACC); D, dispersion; F, value of Fisher criterion; p, significance level. Groups of patients: CRSwNP, chronic rhinosinusitis with nasal polyps; CPRSwNP, chronic purulent rhinosinusitis with polyps; CRSwNP + BA, chronic polyposis rhinosinusitis + bronchial asthma; control, healthy individuals.

ция, в состав которой входит большое количество нейтрофилов. В соединительнотканной строме полипа обнаруживаются полости, заполненные гнойным содержимым (рис. 2Д, Е, см. 3-ю стр. обложки).

При гистологическом исследовании срезов полипов при ХПРС + БА наблюдаются значительные изменения эпителия. Респираторный

эпителий сохранен на некоторых участках, однако в других визуализируются зоны отрыва эпителиальных клеток от базальной мембраны. Наблюдаются зоны с ранними признаками метаплазии респираторного эпителия в многослойный плоский эпителий. Субэпителиально отмечается лейкоцитарная инфильтрация (рис. 3А, см. 3-ю стр. обложки). На некоторых

ТАБЛИЦА 2. ДОСТОВЕРНОСТЬ РАЗЛИЧИЙ В ОТНОСИТЕЛЬНОМ КОЛИЧЕСТВЕ ЛЕЙКОЦИТОВ В ИНФИЛЬТРАТАХ ПОЛИПОЗНОЙ ТКАНИ ПРИ РАЗНЫХ ФОРМАХ ХПРС

TABLE 2. SIGNIFICANCE OF DIFFERENCES IN THE PERCENTAGE OF LEUKOCYTES IN INFILTRATES OF POLYPOUS TISSUE IN VARIOUS FORMS OF CRSwNP

Группы больных Groups of patients	Тип клеток Cells	M	SD	T	Критическое значение T Critical value T	Уровень значимости p Significance level p
ХПРС + БА CRSwNP + BA	lym	75,00	15,05	-0,32	2,07	> 0,05
ХПРС CRSwNP	lym	76,53	9,63			
ХПРС + БА CRSwNP + BA	eos	16,00	10,23	3,84	2,11	< 0,01
ХПРС CRSwNP	eos	5,40	2,99			
ХПРС CRSwNP	neu	1,05	1,36	-9,8	2,36	< 0,01
ХПГРС CPRSwNP	neu	10,28	2,36			
ХПРС + БА CRSwNP + BA	pla	7,80	7,35	-3,10	2,05	< 0,01
ХПРС CRSwNP	pla	17,20	9,14			

Примечание. lym – лимфоциты, eos – эозинофилы, neu – нейтрофилы, pla – плазматические клетки. М – среднее значение, % от общего количества, SD – стандартное отклонение, T – значение T-критерия Стьюдента, p – уровень значимости. Группы больных: ХПРС – хронический полипозный риносинусит, ХПГРС – хронический полипозный гнойный риносинусит, ХПРС + БА – хронический полипозный риносинусит + бронхиальная астма, контроль – практически здоровые лица.

Note. lym, lymphocytes; eos, eosinophils; neu, neutrophils; pla, plasma cells. M, mean value; % of total SD, standard deviation; T, value of Student's test; p, significance level. Groups of patients: CRSwNP – chronic rhinosinusitis with nasal polyps; CPRSwNP, chronic purulent rhinosinusitis with polyps; CRSwNP + BA, chronic polyposis rhinosinusitis + bronchial asthma; control, healthy individuals.

участках поверхности полипа эпителий отсутствует, и наблюдаются значительные очаги фиброобразования с массивными отложениями коллагена (рис. 3Б, см. 3-ю стр. обложки). В строме полипа обращает на себя внимание большое количество гипертрофированных слизистых желез (рис. 3А, Б, см. 3-ю стр. обложки). Между ними располагаются сосуды, а также лейкоцитарная инфильтрация (рис. 3В, см. 3-ю стр. обложки).

ХПРС отягощенный астматической триадой характеризуется значительными изменениями эпителиальной оболочки полипов. Следует отметить, что на изученных участках препаратов респираторный эпителий местами образует складки и не имеет ресничек (рис. 3Г, см. 3-ю стр. обложки). Наблюдаются признаки поздней метаплазии респираторного эпителия в многослойный плоский эпителий (рис. 3Д, см. 3-ю стр. обложки). Субэпителиально и в соединительно-тканной

строме полипа отчетливо визуализируется выраженная инфильтрация плазматическими клетками, эозинофилами, очаговые лимфоцитарные инфильтраты (рис. 3Д, Е, см. 3-ю стр. обложки).

Результаты подсчета относительного количества различных типов лейкоцитов демонстрируют, что в составе полипозной ткани наблюдается главным образом смешанный вид инфильтраций. При всех изученных формах ХПРС преобладают лимфоциты. Относительное количество лимфоцитов не различается между различными группами пациентов (табл. 2). В группах ХПРС и ХПРС + БА в составах инфильтратов наблюдаются нейтрофилы в небольшом количестве. Относительное количество нейтрофилов является максимальным в группе больных с ХПГРС. При ХПРС + БА количество эозинофилов в ткани полипа больше, чем при других формах ХПРС. Относительное количество плазматических клеток на срезах в груп-

пе с ХПРС статистически достоверно превышает такое значение в группе с ХПРС + БА.

Иммуногистохимическое исследование

При различных формах ХПРС в соединительной ткани полипов присутствуют лейкоциты, в цитоплазме которых иммуногистохимически определяются провоспалительные цитокины IL-1 β и IL-8 (рис. 4, см. 3-ю стр. обложки). Большинство IL-1 β - и IL-8-позитивных лейкоцитов имеют крупный размер (до 20 мкм), ядро овальной или бобовидной формы, низкое ядерно-цитоплазматическое соотношение, что является морфологическими признаками макрофагов (рис. 4В, Г, см. 3-ю стр. обложки). При этом часть IL-8-позитивных лейкоцитов обладают сегментированным ядром и морфологически сходны с нейтрофилами. IL-1 β - и IL-8-позитивные лейкоциты выявлены как в субэпителиальной области, так и в соединительнотканной стропе полипов. В отрицательном контроле специфической реакции не было выявлено (данные не представлены).

Обсуждение

В данной работе проведено комплексное исследование локального воспалительного ответа при различных формах ХПРС, которое включало оценку продукции провоспалительных цитокинов, функциональной активности нейтрофилов в носовой полости, гистологическое и иммуногистохимическое исследования полипозной ткани. Измерения содержания цитокинов IL-1 β и IL-8 в носовых секретах показали, что у здоровых добровольцев IL-1 β присутствует в незначительных концентрациях, в то время как уровни IL-8 были более высокими и достигали в среднем $150,96 \pm 34,53$ пг/мл. Наряду с другими медиаторами врожденного иммунитета: иммуноглобулинами, биоактивными пептидами, лизоцимом, лактоферрином и др., IL-8 принимает участие в формировании местных защитных реакций и поддержании гомеостаза в слизистой оболочке полости носа. Сравнительный анализ концентраций провоспалительных цитокинов в носовом секрете пациентов позволил выявить различия между изученными группами с ХПРС. Уровни IL-1 β резко повышались в группах с ХПРС и ХПРС + БА, в группе с ХПРС это повышение было более умеренным. Это свидетельствует о том, что продукция IL-1 β коррелирует с тяжестью воспалительного процесса. Наиболее значительное возрастание концентраций IL-8 (в три и более раз) отмечено в группах с ХПРС и ХГПРС. При этом у больных ХПРС с сопутствующей

бронхиальной астмой уровни IL-8 были не столь высокими, как в двух других группах. Данные указывают на то, что увеличение продукции IL-8 тесно связано с развитием воспалительного и гнойно-воспалительного процессов, и что механизмы протекания воспаления различны по сравнению с группой пациентов с сопутствующей БА. Полученные результаты согласуются с опубликованными данными других исследователей, которые выявили положительные корреляции между тяжестью заболевания ХПРС и уровнями IL-1 β и IL-8 в носовых секретах больных, но не обнаружили таких корреляций у пациентов с полипозом и БА [25].

Иммуногистохимический анализ показал, что при всех клинических формах ХПРС в составе полипозных инфильтратов наблюдаются лейкоциты, в цитоплазме которых определялись провоспалительные цитокины IL-1 β и IL-8. Морфологически большинство IL-1 β - и IL-8-позитивных лейкоцитов имели признаки макрофагов. Часть IL-8-позитивных лейкоцитов обладают сегментированным ядром и морфологическим сходством с нейтрофилами. Таким образом, лейкоциты, инфильтрирующие полипозную ткань при ХПРС, являются активными продуцентами IL-1 β и IL-8 в очаге воспаления.

Роль цитокинов в формировании назальных полипов при ХРС активно исследовалась в последние годы [11, 24, 25, 26, 32]. Установлено, что ХПРС характеризуется цитокиновым профилем, соответствующим Th2-опосредованному иммунному ответу, сопровождающегося повышенной экспрессией интерлейкина-4 (IL-4), интерлейкина-5 (IL-5), интерлейкина-33 (IL-33), тимического стромального лимфопоэтина (TSLP), а также их рецепторов [19, 24, 30]. При этом в ткани носовых полипов формируется повышенный воспалительный фон, за счет экспрессии провоспалительных цитокинов семейства IL-1 (IL-1 α , IL-1 β , IL-8), а также фактора некроза опухоли (TNF α) [24, 25, 26, 32]. Полученные нами результаты, отражающие взаимосвязь между тяжестью патологического процесса при ХПРС и изменениями концентрации провоспалительных цитокинов IL-1 β и IL-8 также подтверждают преобладание воспалительного цитокинового профиля в полипозной ткани. По нашему мнению, это отражает степень воспаления и нарушений мукозального иммунитета в слизистой оболочке носа и околоносовых пазух.

Согласно полученным результатам, антимикробная активность нейтрофилов была ниже нормальных значений во всех исследованных

группах пациентов. Несмотря на большое количество нейтрофилов в очаге воспаления, их функциональная активность снижена, что в конечном итоге может приводить к недостаточному очищению ВДП от инфекции. Ранее было показано, что привлечение в очаг воспаления нейтрофильных гранулоцитов играет важную роль при острых респираторных инфекциях, при этом количество нейтрофилов и концентрации IL-8 в носовой полости коррелируют с тяжестью клинических симптомов [13]. В последние годы происходит переосмысление значения нейтрофилов при полипозе, есть данные о том, что эти лейкоциты, наряду с эозинофилами, играют важную роль при тяжелых формах ХПРС [8, 9]. Хотя в крови пациентов с ХПРС преобладают зрелые нейтрофилы, в ткани полипов наблюдается значительное изменение в активации нейтрофилов, когда они попадают непосредственно в воспалительное микроокружение [3, 9]. Активированные нейтрофилы вносят вклад в антибактериальную защиту за счет фагоцитоза золотистого стафилококка и окислительного взрыва. Также эти клетки принимают участие в развитии гиперреактивности дыхательных путей [4].

Воспалительный статус в полипозных тканях больных с различными формами ХПРС был подтвержден нами гистологическими и иммуногистохимическими исследованиями. Анализ патоморфологической картины полипов позволил нам выявить специфические морфологические особенности ХПРС в зависимости от тяжести заболевания. У всех больных, независимо от клинической формы ХПРС, была выявлена лейкоцитарная инфильтрация полипозной ткани, располагающаяся как субэпителиально, так и в строме полипов. Морфологическая картина в образцах полипозной ткани была крайне разнообразна. В большом количестве присутствовали эозинофилы, нейтрофилы, тучные клетки, мононуклеарные клетки (лимфоциты и макрофаги), плазматические клетки. Встречались также смешанные инфильтраты, состоящие из разных типов лейкоцитов. Наиболее выраженная инфильтрация полипозной ткани наблюдалась при ХПРС + БА с астматической триадой, где подсчеты выявили высокий процент эозинофилов. Также показано, что в группе с ХПРС резко возросло количество нейтрофилов, что подтверждает различный характер протекания воспалительного процесса при этих двух формах ХПРС.

Известно, что лейкоцитарная инфильтрация слизистой оболочки носа и полипов связана с градиентом концентраций цитокинов, который

формируется в результате повреждения или инфекции [20]. Рекрутирование эозинофилов в слизистую оболочку носа из кровотока требует сложного взаимодействия между назальным эпителием, врожденными лимфоидными клетками 2-го типа, активируемыми эпителиальными клетками, и адаптивными иммунными клетками, секретирующими алармины, цитокины и специфические хемокины [31]. Присутствие в составе лейкоцитарной инфильтрации нейтрофилов обусловлено, большей частью, хемокином IL-8 [13, 27]. Известно, что продукция IL-8 стимулируется присутствием IL-1, что подтверждает существенную роль IL-1 в патогенезе ХПРС. Эозинофильную и нейтрофильную инфильтрацию полипозной ткани нельзя рассматривать как отдельные процессы. Известно, что активированные нейтрофилы могут усиливать трансмиграцию эозинофилов и что IL-8-опосредованное рекрутирование нейтрофилов вызывает накопление эозинофилов [4, 16]. Таким образом, эозинофилы и нейтрофилы могут стимулировать приток обоих типов клеток в слизистую оболочку ВДП, что приводит к смешанному воспалению и к более стойким и тяжелым формам протекания ХПРС.

Важную роль в развитии ХПРС играют процессы, связанные с нарушением барьерной функции респираторного эпителия. При более легких формах ХПРС выявляется гипертрофия бокаловидных клеток, что служит причиной избыточной продукции слизи. Эти изменения приводят к снижению функции мукоцилиарного клиренса и в конечном итоге к персистенции инфекции. Эти данные подтверждаются опубликованными результатами исследований активности ресничек эпителия ВДП [1]. Вместе с тем, при ХПРС + БА и в особенности при формировании астматической триады наблюдаются существенные дистрофические изменения эпителия. Наблюдаемая нами и другими авторами плоскоклеточная метаплазия и секреторная гиперплазия эпителия полипов свидетельствуют о дефектах регуляции пролиферации эпителиальных клеток. По данным литературы, в эпителии полипов носовой полости наблюдается увеличение количества слабо пролиферирующих базальных клеток, по индексу $r63^+/Ki67^+$. Это приводит к формированию дисфункционального эпителия с нарушенными барьерными свойствами [33].

При всех клинических формах полипоза субэпителиально визуализируются отложения коллагена, что свидетельствует о процессах фиброобразования, постепенно происходящих в этих тканях. В строме полипов также определяется большое количество фибрина, являющегося фактором,

поддерживающим постоянную отечность слизистой оболочки при ХПРС, из-за способности привлекать белки из кровотока в ткани полипов [30]. Присутствие большого количества фибробластов в соединительной ткани назальных полипов обеспечивает постоянный приток макрофагальных клеток и нейтрофилов, за счет повышенной секреции моноцитарного хемоаттрактантного белка-1 (MCP-1) и IL-8, поддерживая, таким образом, постоянный воспалительный фон [14, 22].

Заключение

В результате проведенных исследований показано, что тяжесть патологического процесса при ХПРС определяется воспалительным статусом в назальных полипах, что подтверждается с одной стороны инфильтрацией полипозной ткани лейкоцитами, имеющими положительную реакцию на IL-1 β и IL-8, а с другой – высокими концентрациями провоспалительных цитокинов IL-1 β и IL-8 в назальных секретах. При осложненных формах

ХПРС происходит нарушение антимикробной функции нейтрофилов в слизистой оболочке, что в конечном итоге может приводить к недостаточному очищению ВДП от инфекции. Воспалительный статус в полипозных тканях больных с различными формами ХПРС был подтвержден гистологическими исследованиями. Анализ патоморфологической картины полипов выявил специфические морфологические особенности ХПРС в зависимости от тяжести заболевания.

Таким образом, изменения концентраций провоспалительных цитокинов в носовом секрете больных, показателей антимикробной активности нейтрофилов слизистой оболочки и характерные патоморфологические изменения в ткани полипов при ХПРС связаны с выраженностью воспалительного процесса и клинической картиной заболевания. Полученные результаты имеют существенное значение для понимания механизмов патогенеза в различных подгруппах ХПРС, оценки тяжести заболевания и эффективности лечения.

Список литературы / References

1. Захарова Г.П., Ильинская Е.В., Шабалин В.В. Особенности двигательной активности и ультраструктурной организации реснитчатого эпителия у больных хроническим полипозным и полипозно-гноющим риносинуситом // Российская оториноларингология, 2005. № 6. С. 3-7. [Peculiarities of motor activity and ultrastructural organization of the ciliated epithelium in patients with chronic polypous and polypous-purulent rhinosinusitis. *Rossiyskaya otorinolaringologiya = Russian Otorhinolaryngology*, 2005, no. 6, pp. 3-7. (In Russ.)]
2. Пигаревский В.Е. Зернистые лейкоциты и их свойства. М., 1978. 128 с. [Pigarevsky V.E. Granular leukocytes and their properties]. Moscow, 1978. 128 p.
3. Arebro J., Drakskog C., Winqvist O., Bachert C., Kumlien Georén S., Cardell L.-O. Subsetting reveals CD16^{high} CD62L^{dim} neutrophils in chronic rhinosinusitis with nasal polyps. *Allergy*, 2019, Vol. 74, no. 12, pp. 2499-2501.
4. Arebro J., Ekstedt S., Hjalmarsson E., Winqvist O., Georén S.K., Cardell L.-O. A possible role for neutrophils in allergic rhinitis revealed after cellular subclassification. *Sci. Rep.*, 2017, Vol. 7, 43568. doi: 10.1038/srep43568.
5. Bachert C., Zhang N., Hellings P.W., Bousquet J. Endotype-driven care pathways in patients with chronic rhinosinusitis. *J. Allergy Clin. Immunol.*, 2018, Vol. 141, no. 5, pp. 1543-1451.
6. Berger G., Kattan A., Bernheim J., Ophir D. Polypoid mucosa with eosinophilia and glandular hyperplasia in chronic sinusitis: a histopathological and immunohistochemical study. *Laryngoscope*, 2002, Vol. 112, no. 4, pp. 738-745.
7. Brescia G., Alessandrini L., Giacomelli L., Parrino D., Zanotti C., Tealdo G., Franz L., Carraro C., Barion U., Marioni G. A classification of chronic rhinosinusitis with nasal polyps based on structured histopathology. *Histopathology*, 2020, Vol. 76, no. 2, pp. 296-307.
8. Delemarre T., Bochner B.S., Simon H.-U., Bachert C. Rethinking neutrophils and eosinophils in chronic rhinosinusitis. *J. Allergy Clin. Immunol.*, 2021, Vol. 148, no. 2, pp. 327-335.
9. Delemarre T., Holtappels G., de Ruyck N., Zhang N., Nauwynck H., Bachert C., Gevaert E. A substantial neutrophilic inflammation as regular part of severe type 2 chronic rhinosinusitis with nasal polyps. *J. Allergy Clin. Immunol.*, 2021, Vol. 147, no. 1, pp. 179-188.e2.
10. Dinarello C.A. Overview of the IL-1 family in innate inflammation and acquired immunity. *Immunol. Rev.*, 2018, Vol. 281, no. 1, pp. 8-27.
11. Figueiredo C.R., Santos R.P., Silva I.D., Weckx L.L.M. Microarray cDNA to identify inflammatory genes in nasal polyposis. *Am. J. Rhinol.*, 2007, Vol. 21, no. 2, pp. 231-235.

12. Fokkens W., Desrosiers M., Harvey R., Hopkins C., Mullol J., Philpott C., Alobid I., Anselmo-Lima W.T., Bachert C., Baroody F., Bernal-Sprekelsen M., von Buchwald C., Cervin A., Cohen N., Constantinidis J., de Gaborly L., Douglas R., Gevaert P., Hafner A., Hellings P., Joos G., Kalogjera L., Kern R., Knill A., Kocks J., Landis B.N., Limpens J., Lebeer S., Lourenco O., Matricardi P.M., Meco C., Mahony L.O., Reitsma S., Ryan D., Schlosser R., Senior B., Smith T., Teeling T., Tomazic P.V., Toppila-Salmi S., Wang D.Y., Wang D., Zhang L., Lund V. EPOS2020: development strategy and goals for the latest European Position Paper on Rhinosinusitis. *Rhinology*, 2019, Vol. 57, no. 3, pp. 162-168.
13. Henriquez K.M., Hayney M.S., Xie Y., Zhang Z., Barrett B. Association of interleukin-8 and neutrophils with nasal symptom severity during acute respiratory infection. *J. Med. Virol.*, 2015, Vol. 87, no. 2, pp. 330-337.
14. Homma H., Kamiya K., Kusunoki T., Ikeda K. Multiplex analyses of cytokine and chemokine release from the cultured fibroblast of nasal polyps: the effect of IL-17A. *Acta Otolaryngol.*, 2013, Vol. 133, no. 10, pp. 1065-1072.
15. Jiang N., Kern R.C., Altman K.W. Histopathological evaluation of chronic rhinosinusitis: a critical review. *Am. J. Rhinol. Allergy*, 2013, Vol. 27, pp. 396-402.
16. Kikuchi I., Kikuchi S., Kobayashi T., Hagiwara K., Sakamoto Y., Kanazawa M., Nagata M. Eosinophil trans-basement membrane migration induced by Interleukin-8 and neutrophils. *Am. J. Respir. Cell Mol. Biol.*, 2006, Vol. 34, no. 6, pp. 760-765.
17. Laidlaw T.M., Mullol J., Woessner K.M., Amin N., Mannent L.P. Chronic rhinosinusitis with nasal polyps and asthma. *J. Allergy Clin. Immunol. Pract.*, 2021, Vol. 9, no. 3, pp. 1133-1141.
18. Lee K., Tai J., Lee S.H., Kim T.H. Advances in the knowledge of the underlying airway remodeling mechanisms in chronic rhinosinusitis based on the endotypes: a review. *Int. J. Mol. Sci.*, 2021, Vol. 22, no. 2, 910. doi: 10.3390/ijms22020910.
19. Liao B., Cao P.-P., Zeng M., Zhen Z., Wang H., Zhang Y.-N., Hu C.-Y., Ma J., Li Z.-Y., Song J., Liu J.-X., Peng L.-Y., Liu Y., Ning Q., Liu Z. Interaction of thymic stromal lymphopoietin, IL-33, and their receptors in epithelial cells in eosinophilic chronic rhinosinusitis with nasal polyps. *Allergy*, 2015, Vol. 70, no. 9, pp. 1169-1180.
20. Meng J., Zhou P., Liu Y., Liu F., Yi X., Liu S., Holtappels G., Bachert C., Zhang N. The development of nasal polyp disease involves early nasal mucosal inflammation and remodelling. *PLoS One*, 2013, Vol. 8, no. 12, e82373. doi: 10.1371/journal.pone.0082373.
21. Mohamad S., Ab Hamid S.S., Azlina A., Md Shukri N. Association of IL-1 gene polymorphisms with chronic rhinosinusitis with and without nasal polyp. *Asia Pac. Allergy*, 2019, Vol. 9, no. 3, e22. doi: 10.5415/apallergy.2019.9.e22.
22. Niu Y.-Z., Gong G.-Q., Chen S., Chen J.-J., Kong W.-J., Wang Y.-J. Effects of IL-17 on expression of GRO- α and IL-8 in fibroblasts from nasal polyps. *J. Huazhong Univ. Sci. Technol. Med. Sci.*, 2014, Vol. 34, no. 4, pp. 591-595.
23. Okada N., Nakayama T., Asaka D., Inoue N., Tsurumoto T., Takaishi S., Yoshikawa M. Distinct gene expression profiles and regulation networks of nasal polyps in eosinophilic and non-eosinophilic chronic rhinosinusitis. *Int. Forum Allergy Rhinol.*, 2018, Vol. 8, no. 5, pp. 592-604.
24. Ottoa B.A., Wenzel S.E. The role of cytokines in chronic rhinosinusitis with nasal polyps. *Curr. Opin. Otolaryngol. Head Neck Surg.*, 2008, Vol. 16, no. 3, pp. 270-274.
25. Perić A., Vojvodić D., Perić A.V., Radulović V., Miljanović O. Correlation between cytokine levels in nasal fluid and scored clinical parameters in patients with nasal polyposis. *Indian J. Otolaryngol. Head Neck Surg.*, 2012, Vol. 65, Suppl. 2, pp. 295-300.
26. Plewka D., Grzanka A., Drzewiecka E., Plewka A., Misiółek M., Lisowska G., Rostkowska-Nadolska B., Gawlik R. Differential expression of tumor necrosis factor α , interleukin 1 β , nuclear factor κ B in nasal mucosa among chronic rhinosinusitis patients with and without polyps. *Postepy Dermatol. Alergol.*, 2017, Vol. 34, no. 3, pp. 199-206.
27. Russo R.C., Garcia C.C., Teixeira M.M., Amaral F.A. The CXCL8/IL-8 chemokine family and its receptors in inflammatory diseases. *Exp. Rev. Clin. Immunol.*, 2014, Vol. 10, no. 5, pp. 593-619.
28. Shay A.D., Tajudeen B.A. Histopathologic analysis in the diagnosis and management of chronic rhinosinusitis. *Curr. Opin. Otolaryngol. Head Neck Surg.*, 2019, Vol. 27, no. 1, pp. 20-24.
29. Stevens W.W., Peters A.T., Hirsch A.G., Nordberg C.M., Schwartz B.S., Mercer D.G., Mahdavinia M., Grammer L.C., Hulse K.E., Kern R.C., Avila P., Schleimer R.P. Clinical characteristics of patients with chronic rhinosinusitis with nasal polyps, asthma, and aspirin-exacerbated respiratory disease. *J. Allergy Clin. Immunol. Pract.*, 2017, Vol. 5, no. 4, pp. 1061-1070. e3.

30. Takabayashi T., Schleimer R.P. Formation of nasal polyps: The roles of innate type 2 inflammation and deposition of fibrin. *J. Allergy Clin. Immunol.*, 2020, Vol. 145, no. 3, pp. 740-750.
31. Vanderhaegen T., Gengler I., Dendooven A., Chenivresse C., Lefèvre G., Mortuaire G. Eosinophils in the field of nasal polyposis: towards a better understanding of biologic therapies. *Clin. Rev. Allergy Immunol.*, 2021. doi: 10.1007/s12016-021-08844-7.
32. Viksne R.J., Sumeraga G., Pilmane M. Characterization of cytokines and proliferation marker Ki67 in chronic rhinosinusitis with nasal polyps: A pilot study. *Medicina (Kaunas)*, 2021, Vol. 57, no. 6, 607. doi: 10.3390/medicina57060607.
33. Zhao L., Li Y.Y., Li C.W., Chao S.S., Liu J., Nam H.N., Dung N.T.N., Shi L., Wang D.Y. Increase of poorly proliferated p63+/Ki67+ basal cells forming multiple layers in the aberrant remodeled epithelium in nasal polyps. *Allergy*, 2017, Vol. 72, no. 6, pp. 975-984.

Авторы:

Варюшина Е.А. — д.б.н., ведущий научный сотрудник отдела иммунологии ФГБНУ «Институт экспериментальной медицины», Санкт-Петербург, Россия

Безрукова Е.В. — к.м.н., доцент кафедры оториноларингологии ФГБОУ ВО «Северо-Западный государственный медицинский университет имени И.И. Мечникова», Санкт-Петербург, Россия

Воробейчиков Е.В. — к.м.н., старший научный сотрудник ООО «Полифарм», Санкт-Петербург, Россия

Authors:

Varyushina E.A., PhD (Biology), Leading Research Associate, Department of Immunology, Institute of Experimental Medicine, St. Petersburg, Russian Federation

Bezrukova E.V., PhD (Medicine), Associate Professor, Department of Otorhinolaryngology, I. Mechnikov North-Western State Medical University, St. Petersburg, Russian Federation

Vorobeychikov E.V., PhD (Medicine), Senior Research Associate, Polypharm LLC, St. Petersburg, Russian Federation

Кравченко Э.В. — аспирант кафедры оториноларингологии ФГБОУ ВО «Северо-Западный государственный медицинский университет имени И.И. Мечникова», Санкт-Петербург, Россия

Сухарева Ю.В. — клинический ординатор кафедры оториноларингологии ФГБОУ ВО «Северо-Западный государственный медицинский университет имени И.И. Мечникова», Санкт-Петербург, Россия

Афлитонов М.А. — к.м.н., старший преподаватель кафедры хирургических болезней, заведующий оториноларингологическим отделением клинической больницы ФГАОУ ВО «Балтийский федеральный университет имени Иммануила Канта», г. Калининград, Россия

Симбирцев А.С. — д.м.н., профессор, член-корреспондент РАН, главный исследователь ФГУП «Государственный научно-исследовательский институт особо чистых биопрепаратов» Федерального медико-биологического агентства России; профессор кафедры иммунологии ФГБОУ ВО «Первый Санкт-Петербургский государственный медицинский университет имени академика И.П. Павлова» Министерства здравоохранения РФ, Санкт-Петербург, Россия

Kravchenko E.V., Postgraduate Student, Department of Otorhinolaryngology, I. Mechnikov North-Western State Medical University, St. Petersburg, Russian Federation

Sukhareva Yu.V., Clinical Resident, Department of Otorhinolaryngology, I. Mechnikov North-Western State Medical University, St. Petersburg, Russian Federation

Aflitonov M.A., PhD (Medicine), Senior Lecturer, Department of Surgical Diseases, Head, Department of Otorhinolaryngology at the Clinical Hospital, I. Kant Baltic Federal University, Kaliningrad, Russian Federation

Simbirtsev A.S., PhD, MD (Medicine), Professor, Corresponding Member, Russian Academy of Science, Chief Research Associate, State Research Institute of Highly Pure Biopreparations; Professor, Department of Immunology, First St. Petersburg State I. Pavlov Medical University, St. Petersburg, Russian Federation

Поступила 22.02.2022

Отправлена на доработку 23.02.2022

Принята к печати 06.03.2022

Received 22.02.2022

Revision received 23.02.2022

Accepted 06.03.2022