



Результаты хирургического лечения пациентов с открытой абдоминальной травмой

©Г.К. Карипиди, К.И. Попандопуло, С.Б. Базлов*, Н.В. Марченко, В.В. Зорик, Л.Л. Зайцев, И.В. Вагин, Д.Д. Шевчук

Кубанский государственный медицинский университет, Краснодар, Россия

* С.Б. Базлов, Кубанский государственный медицинский университет, 350063, Краснодар, ул. М. Седина, 4, serb64@yandex.ru

Поступила в редакцию 25 ноября 2021 г. Исправлена 5 июля 2022 г. Принята к печати 25 июля 2022 г.

Резюме

Цель: Изучить эволюцию подходов к хирургическому лечению больных с открытой абдоминальной травмой.

Материал и методы: Проанализированы методы и результаты оперативного лечения 141 больного с открытой абдоминальной травмой в возрасте $32,6 \pm 7,3$ года. В основной группе из 73 больных хирургическая тактика определялась по результатам FAST-протокола (Focused Assessment with Sonography for Trauma – сфокусированная сонографическая оценка при травме) и диагностической видеолaparоскопии. В контрольной группе из 68 пациентов показания к лапаротомии выставлялись на основании доказанного факта проникающего ранения в брюшную полость.

Результаты: У больных с нестабильной гемодинамикой и признаками перитонита отсутствует необходимость в дополнительной верификации характера повреждений. В этих случаях оправдана экстренная лапаротомия. В сомнительных ситуациях методом выбора диагностики должна служить диагностическая видеолaparоскопия. У 19 (27,9%) пациентов контрольной группы с доказанным во время первичной хирургической обработки фактом проникающего ранения в живот при ревизии органов брюшной полости повреждений не выявлено, и лапаротомия носила эксплоративный характер.

Заключение: Рациональный подход к оценке тяжести повреждений с использованием FAST-протокола и диагностической видеолaparоскопии у больных основной группы позволили полностью избежать эксплоративных лапаротомий и повысить долю малоинвазивных вмешательств до 50–70%. Точность лапароскопической диагностики составила 98%.

Ключевые слова: открытая абдоминальная травма, FAST-протокол, диагностическая видеолaparоскопия

Цитировать: Карипиди Г.К., Попандопуло К.И., Базлов С.Б., Марченко Н.В., Зорик В.В., Зайцев Л.Л., Вагин И.В., Шевчук Д.Д. Результаты хирургического лечения пациентов с открытой абдоминальной травмой. *Инновационная медицина Кубани*. 2022;(4):47–53. <https://doi.org/10.35401/2541-9897-2022-25-4-47-53>

The results of surgical treatment of patients with open abdominal injury

©Gennady K. Karipidi, Konstantin I. Popandopulo, Sergey B. Bazlov*, Nikolay V. Marchenko, Vladimir V. Zorik, Leonard L. Zaitsev, Ivan V. Vagin, Daniil D. Shevchuk

Kuban State Medical University, Krasnodar, Russian Federation

* Sergey B. Bazlov, Kuban State Medical University, 4, M. Sedina str., Krasnodar, 350063, serb64@yandex.ru

Received: November 25, 2021. Received in revised form: July 5, 2022. Accepted: July 25, 2022.

Abstract

Objective: To study the evolution of approaches to surgical treatment in patients with open abdominal trauma.

Material and methods: The results of surgical treatment of 141 patients with open abdominal trauma at the age of 32.6 ± 7.3 years have been studied. In the main group of 73 patients, surgical tactics have been determined according to the results of the Focused Assessment with Sonography for Trauma (FAST) protocol and diagnostic video laparoscopy. In the control group of 68 patients, indications for laparotomy have been presented based on the proven fact of a penetrating wound in the abdominal cavity.

Results: In patients with unstable hemodynamics and signs of peritonitis there is no need for additional verification of the damage nature. In these cases, an emergency laparotomy is justified. In debatable cases diagnostic video laparoscopy should be the method of choice for the diagnosis. In 19 (27.9%) patients in the control group with the proven fact of an abdominal penetrating wound during primary surgical treatment (PST), no injuries were detected during the examination of the abdominal organs and the laparotomy was exploratory.

Conclusion: A rational approach to assessment of the injuries severity using the FAST protocol and diagnostic video laparoscopy in patients of the main group made it possible to completely avoid exploratory laparotomy and increase the proportion of minimally invasive interventions to 50–70%. The accuracy of laparoscopic diagnostics was 98%.

Keywords: open abdominal trauma, FAST protocol, diagnostic video laparoscopy

Cite this article as: Karipidi G.K., Popandopulo K.I., Bazlov S.B., Marchenko N.V., Zorik V.V., Zaitsev L.L., Vagin I.V., Shevchuk D.D. The results of surgical treatment of patients with open abdominal injury. *Innovative Medicine of Kuban*. 2022;(4):47–53. <https://doi.org/10.35401/2541-9897-2022-25-4-47-53>



Введение

В настоящее время хирургическое лечение больных с открытой абдоминальной травмой по-прежнему остается актуальной проблемой. Несмотря на имеющиеся данные об относительно стабильной криминогенной обстановке в Российской Федерации, число пациентов, поступающих в стационары с открытыми абдоминальными травмами, не имеет устойчивой тенденции к снижению [1], а повреждения органов брюшной полости занимают первое место среди причин смерти у людей младше 40 лет [2]. Ежегодный прирост смертности от травматических повреждений, в том числе от открытых абдоминальных травм, составляет около 1% [3, 4].

Повреждения органов брюшной полости часто сопровождаются шоком, коматозным состоянием, алкогольным или наркотическим опьянением. Все это значительно усложняет диагностику повреждений внутренних органов у такой категории больных [5]. До недавнего времени проникающий характер ранения в брюшную полость служил показанием к выполнению лапаротомии. При этом, по данным некоторых авторов, число эксплоративных лапаротомий при травме живота достигало 70%, а в 5–35,7% случаев выявлялись поверхностные повреждения органов брюшной полости, не требующие хирургического вмешательства [6].

С целью уменьшения числа эксплоративных лапаротомий в диагностическом комплексе предлагается использовать видеолапароскопию [7, 8]. Однако существующие риски применения видеолапароскопии в виде возможных гемодинамических нарушений [8], нераспознанных повреждений внутренних органов [9], а также отсутствия четких показаний и противопоказаний к применению различных видов оперативного лечения требуют дальнейшего изучения вопроса хирургической тактики при абдоминальной травме.

Материал и методы

Изучены результаты хирургического лечения 141 больного с открытой абдоминальной травмой, пролеченных с 2010 по 2020 г. в Краснодарской городской клинической больнице скорой медицинской помощи. Мужчин было 132 (93,6%), женщин 9 (6,4%). В основную группу вошли 73 (51,8%) пациента. У больных в процессе диагностики и выбора хирургической тактики использовали широко распространенный при диагностике травматических повреждений протокол FAST (Focused Assessment with Sonography for Trauma (FAST) – сфокусированная сонографическая оценка при травме) [10], а также диагностическую видеолапароскопию. Объем гемоперитонеума оценивался в баллах по шкале McKenney в виде суммы толщины максимальной прослойки жидкости в сантиметрах и количества дополнительных областей

брюшной полости, в которых выявлялись признаки внутрибрюшного кровотечения [11].

Оценку тяжести повреждения паренхиматозных органов проводили по шкале повреждений органов (Organ Injury Scaling (OIS)), предложенной Американской ассоциацией хирургии травмы (American Association for the Surgery of Trauma (AAST)), которую называют классификацией Е. Мооге [12, 13]. Для сравнительной оценки результатов лечения сформирована контрольная группа из 68 (48,2%) больных, у которых показания к лапаротомии выставлялись при первичной хирургической обработке раны на основании факта проникающего ранения в брюшную полость. Группы наблюдения были сопоставимы по возрастному (уровень достоверности по критерию Хи-квадрат – 0,877) и гендерному составу ($p = 0,855$). Средний возраст пациентов в группах наблюдения составил $32,6 \pm 7,3$ года.

Статистическую обработку результатов исследования выполняли с помощью программы MedCalc Statistical Software (Бельгия). При нормальном распределении в вариационных рядах результаты представлены в виде средней арифметической (M), среднего квадратического отклонения (σ), стандартной ошибки среднего (m), относительных величин (частота, %), значимость полученных измерений определяли по критерию Стьюдента (t). За статистически значимые изменения принимали уровень достоверности $p < 0,05$.

Результаты

У 70 (49,6%) пациентов основной группы причиной открытой травмы послужили колото-резаные ранения живота, в том числе с суицидальной целью у 9 (12,4%) больных. У 3 (4,1%) человек были огнестрельные ранения. В контрольной группе колото-резаные ранения выявлены у 64 (94,1%), в том числе с суицидальной целью у 6 (8,8%). У 3 (4,4%) диагностированы огнестрельные ранения, у 1 (1,5%) – осколочное взрывное ранение при взрыве компрессорного оборудования.

В группе контроля из 68 больных факт проникающего ранения брюшной полости с повреждением внутренних органов до проведения ПХО раны был установлен в 13 (19,1%) случаях. У всех пациентов имели место признаки внутрибрюшного кровотечения или диффузного перитонита, а при ультразвуковом исследовании брюшной полости, выполненной по FAST-протоколу, объем гемоперитонеума по шкале McKenney составил в среднем $5,8 \pm 1,7$ балла. При выполнении экстренной лапаротомии изолированные ранения печени III ст. по AAST выявлены у 1 (1,5%) больного, II ст. по AAST – у 1 (1,5%) пациента. Изолированные ранения селезенки, потребовавшие выполнения спленэктомии, диагностированы у 5 (7,4%) больных. Еще

в 4 (5,9%) случаях имели место сочетанные повреждения полых и паренхиматозных органов или брыжейки тонкой кишки. У 1 (1,5%) пациента ранение носило торако-абдоминальный характер с повреждением легкого и гемопневмотораксом. В 1 (1,5%) наблюдении повреждений органов брюшной полости не обнаружено, а значительный объем гемоперитонеума был обусловлен обильным кровотечением из сосудов мышц передней брюшной стенки, при этом большая часть крови попадала в брюшную полость.

У остальных 55 больных при дооперационном ультразвуковом исследовании по FAST-протоколу признаков наличия свободной жидкости в брюшной полости либо не выявлено вообще, либо обнаружено небольшое количество свободной жидкости в кармане Морисона или ее следы межпечельно. Объем гемоперитонеума по шкале McKeeney во всех случаях не превышал 3,0 баллов и составил в среднем $1,8 \pm 0,4$ балла.

Проникающий характер ранения, обнаруженный во время ПХО раны, служил показанием к выполнению лапаротомии у этой группы пациентов. При ревизии органов брюшной полости у 19 (27,9%) пациентов повреждений внутренних органов не выявлено. Повреждения печени и селезенки по AASTI диагностированы у 4 (5,9%) и 7 (10,3%) больных соответственно, изолированные ранения сальника и брыжейки кишки 17 (25%), изолированные ранения полых органов – у 6 (8,8%) пациентов. В 2 (2,9%) наблюдениях выявлено сочетанное повреждение большого сальника и тонкой кишки (рис. 1).

Таким образом, частота эксплоративных лапаротомий, выполненных у больных контрольной группы, составила 29,4%. У 23 (33,8%) пациентов характер повреждений позволял осуществить окончательный гемостаз, санацию и дренирование брюшной полости с помощью лапароскопических технологий.

Из 73 больных основной группы с открытыми травмами живота факт проникающего ранения с повреждением органов брюшной полости до проведения ПХО раны установлен у 37 (50,7%) человек. У 25 (34,2%) из них клинически определялись признаки внутрибрюшного кровотечения (табл. 1) или при ультразвуковом исследовании визуализировались жидкостные скопления, расположенные межпечельно и по фланкам. Объем гемоперитонеума по шкале McKeeney составил в среднем $6,9 \pm 2,4$ балла. Нестабильная гемодинамика при поступлении выявлена у 6 (8,2%) больных, в 13 (17,8%) случаях клинических признаков кровопотери не определялось.

У 12 (16,4%) больных при осмотре определялись признаки диффузного или распространенного перитонита, а при обзорной рентгенографии органов брюшной полости диагностирован свободный газ под куполами диафрагмы, что являлось признаком повреждения полого органа.

У всех 12 (16,4%) пациентов с признаками перитонита и у 6 (8,2%) гемодинамически нестабильных больных с признаками внутрибрюшного кровотечения выполнена экстренная лапаротомия. Изолированные ранения печени III ст. по AASTI выявлены у 1 (1,4%) больного, повреждения селезенки в 3 (4,1%) случаях. У 6 (8,2%) пострадавших диагностировано ранение полого органа. Сочетанные повреждения органов брюшной полости в виде повреждения полого органа и брыжейки кишки, большого сальника или паренхиматозного органа установлены в 8 (11%) наблюдениях. В 1 (1,4%) из них при ревизии органов брюшной полости диагностировано сочетанное повреждение двенадцатиперстной кишки, печени и нижней полой вены.

У 55 больных основной группы при дооперационном ультразвуковом исследовании по FAST-протоколу

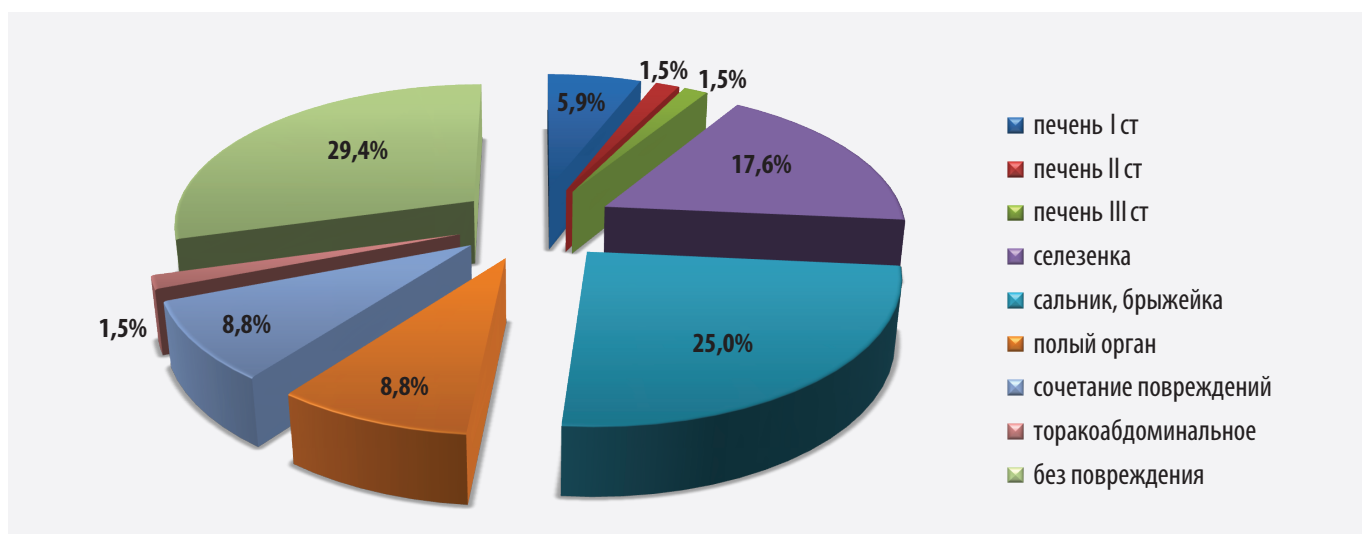


Рисунок 1. Характеристика повреждений при открытых травмах живота у больных контрольной группы
 Figure 1. Characteristics of damage in the open abdominal injuries in control patients

Таблица 1

Тяжесть кровопотери у больных (n = 37) с доказанным до ПХО фактом проникающего ранения живота с повреждением органов брюшной полости

Table 1

The severity of blood loss in patients (n = 37) with the penetrating abdominal injury with damage to the abdominal organs proven before PST

| Вид повреждения | Степень тяжести кровопотери | | | | | Всего |
|----------------------------|-----------------------------|------------|----------|----------|----------|------------|
| | Нет признаков | Легкая | Средняя | Тяжелая | Шок | |
| Повреждение печени I ст. | 1 (1,4%) | 1 (1,4%) | – | – | – | 2 (2,7%) |
| Повреждение печени II ст. | – | 3 (4,1%) | 1 (1,4%) | – | – | 4 (5,5%) |
| Повреждение печени III ст. | – | – | 2 (2,7%) | 1 (1,4%) | – | 3 (4,1%) |
| Повреждение селезенки | – | – | 2 (2,7%) | 2 (2,7%) | 1 (1,4%) | 5 (6,8%) |
| Повреждение брыжейки | 2 (2,7%) | 3 (4,1%) | 2 (2,7%) | – | – | 7 (9,6%) |
| Повреждение полого органа | 6 (8,2%) | – | – | – | – | 6 (8,2%) |
| Сочетанные повреждения | 4 (5,5%) | 3 (4,1%) | 1 (1,4%) | 1 (1,4%) | 1 (1,4%) | 10 (13,7%) |
| Итого | 13 (17,8%) | 10 (13,7%) | 8 (11%) | 4 (5,5%) | 2 (2,7%) | 37 (100%) |

признаков наличия свободной жидкости в брюшной полости не выявлено либо обнаружено небольшое количество свободной жидкости в одной области живота или ее следы межпетельно. Объем гемоперитонеума по шкале McKenney, как и во всех случаях контрольной группы, не превышал 3,0 баллов и составил в среднем $1,4 \pm 0,5$ балла. Этим пациентам после проведения ПХО раны и установления факта проникающего ранения в брюшную полость решено было выполнить диагностическую видеолапароскопию.

Во время проведения лапароскопической ревизии органов брюшной полости повреждений внутренних органов не выявлено у 24 (32,9%) больных. Изолированные повреждения паренхимы печени и селезенки II ст. по AAST диагностированы в 3 (4,1%) и 5 (6,8%) случаях соответственно, изолированные ранения полых органов – у 7 (9,6%) пациентов, ранения

большого сальника – у 14 (19,2%), сочетанные повреждения полых органов с сальником или брыжейкой – у 2 (2,7%) больных (рис. 2). 4 (5,5%) больным с повреждениями селезенки и 9 (12,4%) с повреждениями полых органов потребовался переход на лапаротомию. Общая частота конверсий составила 23,6%. В остальных случаях окончательный гемостаз, санация и дренирование брюшной полости выполнены лапароскопически.

У 1 (1,4%) пациента основной группы при проведении диагностической видеолапароскопии не диагностировано повреждений полого органа. Появление признаков перитонита в течение ближайших 6 ч динамического наблюдения после лапароскопии послужило показанием к выполнению лапаротомии, обнаружено сквозное ранение большого сальника и петли тонкой кишки с диффузным перитонитом.

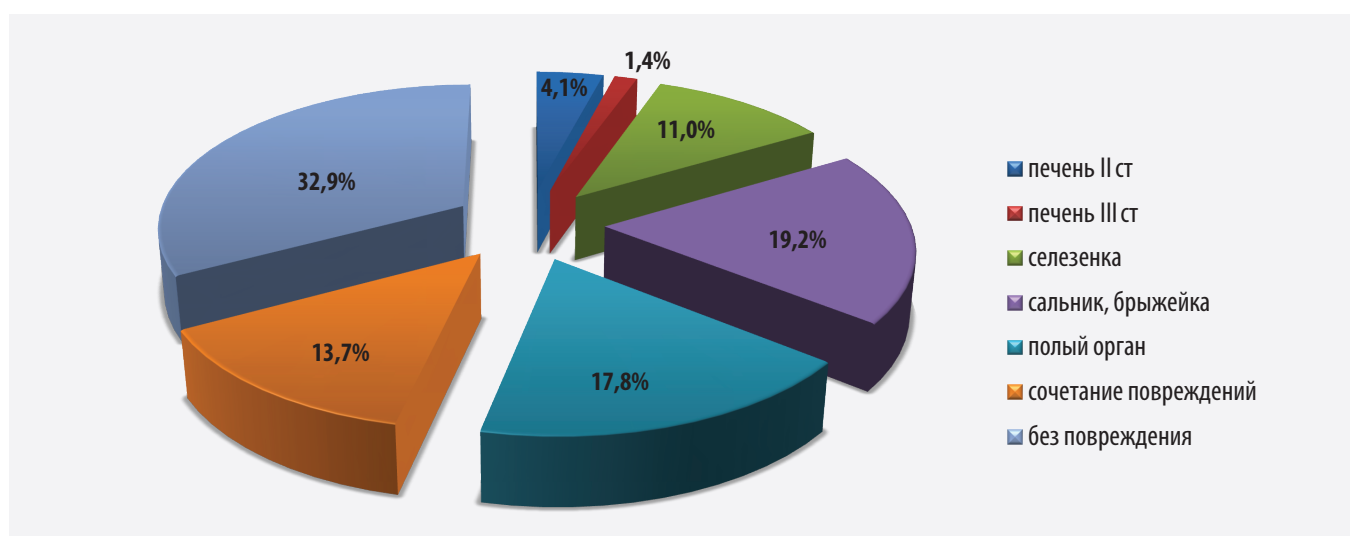


Рисунок 2. Характер повреждений с проникающими ранениями брюшной полости у больных основной группы
 Figure 2. The nature of injuries in patients of the main group with penetrating wounds of the abdominal cavity

Чувствительность лапароскопии, как диагностического метода при открытой абдоминальной травме составила 100%, специфичность – 98%.

Обсуждение

Увеличение количества пациентов с открытыми повреждениями живота, а также активное внедрение в клиническую практику новых диагностических и малоинвазивных лечебных технологий приводит к необходимости внесения корректив в общепринятую хирургическую тактику лечения больных с абдоминальной травмой. Сложность диагностики повреждений при травме живота определяется рядом неблагоприятных факторов, к которым можно отнести алкогольное или наркотическое опьянение, расстройство сознания и другие неврологические нарушения при сочетанном характере травмы, геморрагический и травматический шок, что в совокупности осложняет своевременную диагностику при этом виде травмы. По нашим данным, из 141 больного с открытой абдоминальной травмой 113 (80,1%) на момент поступления в стационар находились в состоянии алкогольного или наркотического опьянения.

До недавнего времени факт проникающего ранения в живот, доказанный при проведении первичной хирургической обработки раны, являлся абсолютным показанием к выполнению широкой лапаротомии с целью проведения ревизии органов брюшной полости.

В то же время количество эксплоративных лапаротомий при проникающих ранениях живота, по данным ряда авторов, может достигать 50% [11, 14]. В настоящее время для определения наиболее рациональной и персонализированной тактики ведения пострадавших FAST-протокол включен в рекомендации усовершенствованной системы жизнеобеспечения при травмах (Advanced Trauma Life Support (ATLS)), как обязательное начальное диагностическое исследование пациентов с абдоминальной травмой для выявления гемоперитонеума, гемоторакса и пневмоторакса. Данное исследование позволяет быстро определить хирургическую тактику дальнейшего ведения больных [15, 16]. Важнейшую роль при этом имеет определение объема гемоперитонеума. Считается, что объем гемоперитонеума более 3 баллов по шкале McKeeney может служить средством прогнозирования лапаротомии. В то же время не всегда объем внутрибрюшного кровотечения характеризует тяжесть повреждения внутренних органов [17]. В этих условиях особую диагностическую ценность представляет диагностическая лапароскопия, как одна из важнейших диагностических манипуляций у больных с абдоминальной травмой [7, 8]. Несмотря на возможные риски нераспознанных повреждений [18], ее чувствительность, специфичность при абдоминальной травме достигают 80–100% [8].

Однако гемодинамическая нестабильность, существующая у ряда пациентов с тяжелыми повреждениями, может являться противопоказанием к проведению диагностической видеолaparоскопии [5], что оспаривается отдельными исследователями [19]. Как альтернативу ультразвуковому исследованию и лапароскопии можно рассматривать «раннюю» компьютерную томографию (КТ), которая имеет значимые преимущества перед сонографией, позволяют верифицировать наличие и характер повреждения и определить наиболее рациональную хирургическую тактику [20]. Основным критерием применения КТ в условиях ургентной хирургии является сочетание информативности и скорости исполнения.

При анализе собственного клинического материала установлено, что в 35,5% случаев открытой абдоминальной травмы при осмотре и по результатам обследования имелись признаки либо внутрибрюшного кровотечения, либо распространенного перитонита, что послужило показанием к выполнению лапаротомии без необходимости четкой верификации характера внутрибрюшных повреждений.

В результате нашей работы были определены состояния, при которых выполнение лапароскопии могло ухудшить нестабильное состояние пациента и в этих случаях принималось решение о проведении лапаротомии. Показаниями к лапаротомии в дооперационном периоде являлись:

- 1) нестабильность гемодинамики (АД мене 80–90 мм рт. ст., ЧСС более 100–140 в 1 мин) при наличии признаков внутрибрюшного кровотечения;
- 2) признаки распространенного перитонита;
- 3) выраженный спаечный процесс в брюшной полости.

При отсутствии признаков внутрибрюшного кровотечения и стабильном состоянии больного оправдано применение дополнительных методов исследования. У пациентов со стабильной гемодинамикой и отсутствием признаков перитонита оправдано применение лечебно-диагностической видеолaparоскопии, которая в большинстве случаев позволяет осуществить адекватный гемостаз и санацию брюшной полости.

Рациональная оценка степени тяжести повреждений у больных с проникающими ранениями живота на основании FAST-протокола при отсутствии явных признаков разлитого перитонита и внутрибрюшного кровотечения позволяет полностью отказаться от эксплоративной лапаротомии в пользу диагностической видеолaparоскопии и повысить долю лапароскопических лечебно-диагностических вмешательств до 60–70%.

Заключение

Важнейшим направлением улучшения медицинской помощи при открытых повреждениях живота является

усовершенствование неинвазивных диагностических методик для выбора наиболее целесообразного вида оперативного вмешательства, замена «эксплоративных лапаротомий» диагностической видеолапароскопией.

Показанием к диагностической видеолапароскопии является невозможность исключить травму органов брюшной полости при отсутствии четких клинических и инструментальных данных, указывающих на их повреждение.

Противопоказаниями к диагностической видеолапароскопии можно считать: травматический шок 2 степени и более; наличие признаков распространенного перитонита; наличие явных признаков внутрибрюшного кровотечения при нестабильной гемодинамике, а также спаечную болезнь.

Показаниями к эндохирургическому лечению пособия являются: поверхностная травма паренхиматозных органов (повреждения печени и селезенки I–II ст. по AAST), повреждение брыжейки тонкой кишки без нарушения ее кровоснабжения и повреждение большого сальника без активного кровотечения. Качественное и надежное наложение кишечного шва при лапароскопии требует достаточно высокой квалификации хирургов дежурной бригады, поэтому лапароскопические операции при повреждениях полых органов должны выполняться только самыми опытными хирургами.

Выводы

1. Около 30% проникающих ранений живота не сопровождаются повреждением органов брюшной полости.

2. Показания к лапаротомии без верификации характера повреждений внутренних органов при открытой абдоминальной травме возникают у 30–40% пациентов с признаками распространенного перитонита или внутрибрюшного кровотечения.

3. В случаях стабильного состояния больного при отсутствии признаков перитонита и оценкой менее 3 баллов по шкале McKenney методом выбора может служить диагностическая и лечебная лапароскопия.

4. Эволюция подходов к хирургическому лечению открытой абдоминальной травмы в пользу миниинвазивных технологий позволит избежать безрезультатных лапаротомий, снизить степень травматичности диагностического и лечебного вмешательства и улучшить общие результаты лечения больных с открытыми повреждениями живота.

Литература/References

1. Состояние преступности в России за январь–июнь 2021. Министерство внутренних дел Российской Федерации ФКУ «Главный информационно-аналитический центр». М.: 2021:64.
The state of crime in Russia in January–June 2021. Ministry of Internal affairs of the Russian Federation “The main information and analytical center”. Moscow: 2021:64. (In Russ.).

2. Хайруллин А.А. Анализ травматических повреждений органов брюшной полости в специализированном отделении. *Смоленский медицинский альманах*. 2016;1:271–273.

Khairullin AA. Analyses of traumatic injuries of abdominal organs in specialized department. *Smolensk Medical Almanac*. 2016;1:271–273. (In Russ.).

3. Линева К.А., Торба А.В. Тактика хирургического лечения огнестрельных ранений живота. *Новости хирургии*. 2016;24(1):93–98. <http://doi.org/10.18484/2305-0047.2016.1.93>

Linyov KA, Torba AV. Surgical Treatment Management of Abdominal Gunshot Injuries. *Novosti Khirurgii*. 2016;24(1):93–98. (In Russ.). <http://doi.org/10.18484/2305-0047.2016.1.93>

4. Gasimzade GSh. Methods of radiation diagnostics of complication in combined craniocerebral trauma and abdominal trauma. *World of Medicine and Biology*. 2020;3(73):42–46. <http://doi.org/10.26724/2079-8334-2020-3-73-42-46>

5. Ярцев П.А., Левитский В.Д., Роголь М.М. *Использование минимально инвазивных технологий в лечении абдоминальной травмы*. М.: РАН; 2019:22.

Yartsev PA, Levitsky VD, Rogal MM. *The use of minimally invasive technologies in the treatment of abdominal trauma*. Moscow: Russian Academy of Sciences; 2019:22. (In Russ.).

6. Zheng YX, Chen L, Tao SF, et al. Diagnosis and management of colonic injuries following blunt trauma. *World J Gastroenterol*. 2007;13(4):633–636. PMID: 17278234. PMCID: PMC4065990. <http://doi.org/10.3748/wjg.v13.i4.633>

7. Панкратов А.А., Хатков И.Е., Израйлов Р.Е. Диагностические и лечебные возможности лапароскопии при абдоминальной травме. *Эндоскопическая хирургия*. 2015;21(3):79–85. <https://doi.org/10.17116/endoskop201521379-85>

Pankratov AA, Khatkov IE, Izrailov RE. Diagnostic and therapeutic potentials of laparoscopy in abdominal trauma. *Endoscopic surgery*. 2015;21(3):79–85. (In Russ.). <https://doi.org/10.17116/endoskop201521379-85>

8. Стяжкина С.Н., Пелина Н.А., Хабибулина Л.И. и др. Место видеолапароскопии в urgentной хирургии при травме органов брюшной полости. *Современные проблемы науки и образования*. 2017;3:63.

Styazhkina SN, Pelina NA, Khabibulina LI, et al. Laparoscopy significance in urgent surgery in abdominal organs. *Modern problems of science and education*. 2017;3:63. (In Russ.).

9. Vines FY, Madlinger RV. Laparoscopic exploration and lavage in penetrating abdominal stab wounds: a preliminary report. *Ulus Travma Acil Cerrahi Derg*. 2009;15:109–112. PMID: 19353311.

10. Bickle I, Botz B. Focused Assessment with Sonography for Trauma (FAST) scan. *Radiopaedia*. 2013. <https://doi.org/10.53347/rID-26339>

11. McKenney KL, McKenney MG, Cohn SM, et al. Hemoperitoneum score helps determine need for therapeutic laparotomy. *J Trauma*. 2001;50(4):650–654. PMID: 11303159. <http://doi.org/10.1097/00005373-200104000-00009>

12. Moore EE, Cogbill TH, Jurkovich GJ, et al. Organ Injury Scaling: Spleen and Liver (1994 Revision). *J Trauma*. 1995;38(3):323–324. PMID: 7897707. <http://doi.org/10.1097/00005373-199503000-00001>

13. Смоляр А.Н. Закрытая травма живота. Повреждения печени. Часть 1. *Хирургия. Журнал им. Н.И.Пирогова*. 2015;(12):5–13. <http://doi.org/10.17116/hirurgia2015125-13>

Smolyar AN. Closed abdominal trauma. Liver injuries. Part 1. *Pirogov Russian Journal of Surgery*. 2015;(12):5–13. (In Russ.). <http://doi.org/10.17116/hirurgia2015125-13>

14. Панкратов А.А., Израйлов Р.Е., Чудных С.М. и др. Консервативное ведение закрытой травмы живота: положительные

прогностические критерии. *Альманах клинической медицины*. 2017;45(5):416–422. <http://doi.org/10.18786/2072-0505-2017-45-5-416-422>

Pankratov AA, Izrailov RE, Chudnykh SM, et al. Non-operative management of blunt abdominal trauma: positive predictors. *Almanac of Clinical Medicine*. 2017;45(5):416–422. (In Russ.). <http://doi.org/10.18786/2072-0505-2017-45-5-416-422>

15. Coccolini F, Montori G, Catena F, et al. Liver trauma: WSES position paper. *World J of Emerg Surgery*. 2015;10:39. PMID: 26309445. PMCID: PMC 4548919. <http://doi.org/10.1186/s13017-015-0030-9>

16. Гринь А.А., Данилова А.В., Сергеев К.С. Опыт использования FAST-протокола у пациента с политравмой, сопровождающейся переломом таза и бедра. *Политравма*. 2018;1(3):60–64.

Grin AA, Danilova AV, Sergeev KS. Experience in using the FAST protocol in a patient with polytrauma accompanied by fractures of the pelvic and hip bones. *Polytrauma*. 2018;1(3):60–64. (In Russ.).

17. Carter JW, Falco MH, Chopko MS, et al. Do we really rely on fast for decision-making in the management of blunt abdominal trauma? *Injury*. 2015;46(5):817–821. PMID: 25498329. <http://doi.org/10.1016/j.injury.2014.11.023>

18. Villavicencio RT, Aucar JA. Analysis of laparoscopy in trauma. *J Am Coll Surg*. 1999;189(1):11–20. PMID: 10401735. [http://doi.org/10.1016/s1072-7515\(99\)00052-6](http://doi.org/10.1016/s1072-7515(99)00052-6)

19. Cherkasov M, Sitnikov V, Sarkisyan B, et al. Laparoscopy versus laparotomy in management of abdominal trauma. *Surgical Endoscopy*. 2008;22(1):228–231. PMID: 17721808. <http://doi.org/10.1007/s00464-007-9550-z>

20. Grünherz L, Jensen KO, Neuhaus V, et al. Early computed tomography or focused assessment with sonography in abdominal trauma: what are the leading opinions? *Eur J Trauma Emerg Surg*. 2018;44(1):3–8. PMID: 28730296. <http://doi.org/10.1007/s00068-017-0816-4>

Сведения об авторах

Карипиди Геннадий Константинович, д. м. н., профессор кафедры факультетской и госпитальной хирургии, Кубанский государственный медицинский университет (Краснодар, Россия). <http://orcid.org/0000-0002-3911-4326>

Попандопуло Константин Иванович, д. м. н., заведующий кафедрой факультетской и госпитальной хирургии, Кубанский государственный медицинский университет (Краснодар, Россия). <http://orcid.org/0000-0002-8668-7442>

Базлов Сергей Борисович, к. м. н., доцент кафедры факультетской и госпитальной хирургии, Кубанский государственный медицинский университет (Краснодар, Россия). <https://orcid.org/0000-0002-0610-3516>

Марченко Николай Владимирович, к. м. н., доцент кафедры факультетской и госпитальной хирургии, Кубанский государственный медицинский университет (Краснодар, Россия). <http://orcid.org/0000-0002-7583-8321>

Зорик Владимир Владимирович, к. м. н., доцент кафедры факультетской и госпитальной хирургии, Кубанский государственный медицинский университет (Краснодар, Россия). <http://orcid.org/0000-0002-6125-2418>

Зайцев Леонард Леонидович, к. м. н., ассистент кафедры факультетской и госпитальной хирургии, Кубанский государственный медицинский университет (Краснодар, Россия). <http://orcid.org/0000-0003-2571-6155>

Вагин Иван Владимирович, ассистент кафедры факультетской и госпитальной хирургии, Кубанский государственный медицинский университет (Краснодар, Россия). <http://orcid.org/0000-0002-2572-1889>

Даниил Дмитриевич Шевчук, студент 6^{го} курса лечебного факультета, Кубанский государственный медицинский университет (Краснодар, Россия). <https://orcid.org/0000-0002-5881-8767>

Конфликт интересов

Авторы заявляют об отсутствии конфликта интересов.

Author credentials

Gennady K. Karipidi, Dr. Sci. (Med.), Professor, Department of Faculty and Hospital Surgery, Kuban State Medical University (Krasnodar, Russian Federation). <http://orcid.org/0000-0002-3911-4326>

Konstantin I. Popandopulo, Dr. Sci. (Med.), Head of the Department of Faculty and Hospital Surgery, Kuban State Medical University (Krasnodar, Russian Federation). <http://orcid.org/0000-0002-8668-7442>

Sergey B. Bazlov, Cand. Sci. (Med.), Associate Professor, Department of Faculty and Hospital Surgery, Kuban State Medical University (Krasnodar, Russian Federation). <http://orcid.org/0000-0002-0610-3516>

Nikolay V. Marchenko, Cand. Sci. (Med.), Associate Professor, Department of Faculty and Hospital Surgery, Kuban State Medical University (Krasnodar, Russian Federation). <http://orcid.org/0000-0002-7583-8321>

Vladimir V. Zorik, Cand. Sci. (Med.), Associate Professor, Department of Faculty and Hospital Surgery, Kuban State Medical University (Krasnodar, Russian Federation). <http://orcid.org/0000-0002-6125-2418>

Leonard L. Zaitsev, Cand. Sci. (Med.), Assistant, Department of Faculty and Hospital Surgery, Kuban State Medical University (Krasnodar, Russian Federation). <http://orcid.org/0000-0003-2571-6155>

Ivan V. Vagin, Assistant, Department of Faculty and Hospital Surgery, Kuban State Medical University (Krasnodar, Russian Federation). <http://orcid.org/0000-0002-2572-1889>

Daniil D. Shevchuk, 6th year student of Medical Faculty, Kuban State Medical University (Krasnodar, Russian Federation). <https://orcid.org/0000-0002-5881-8767>

Conflict of interest: none declared.