

<https://helda.helsinki.fi>

---

## Urheilijan myokardiitti - diagnostinen ja hoidollinen haaste lääkärille

Mjøsund, Katja

2021

---

Mjøsund , K , Nikus , K , Korpi , K , Heliö , T & Heinonen , O J 2021 , ' Urheilijan myokardiitti - diagnostinen ja hoidollinen haaste lääkärille ' , Duodecim , Vuosikerta. 137 , Nro 21 , Sivut 2323-2331 . < <https://www.duodecimlehti.fi/xmedia/duo/duo16515.pdf> >

---

<http://hdl.handle.net/10138/351186>

---

publishedVersion

---

*Downloaded from Helda, University of Helsinki institutional repository.*

*This is an electronic reprint of the original article.*

*This reprint may differ from the original in pagination and typographic detail.*

*Please cite the original version.*

Katja Mjøsund, Kjell Nikus, Kirsi Korpi, Tiina Heliö ja Olli J. Heinonen

## Urheilijan myokardiitti – diagnostinen ja hoidollinen haaste lääkärille

Terveen kilpaurheilijan väsymys-, rintakipu- tai rytmihäiriöoireilun taustalla voi olla sydänlihastulehdus. Diagnoosi on vaativa etenkin kestävyysurheilijoiden osalta heidän harjoitteluunsa liittyvien fysiologisten urheilijansydänmuutosten takia. Myokardiitti on merkittävä nuoren urheilijan sydänperäisen äkkikuoleman syy. Suurentunut äkkikuoleman riski ei vaikuta riippuvan tulehduksen vakavuudesta sinänsä, vaan se liittyy usein fyysiseen rasitukseen. Liian varhainen rasitus voi myös vaikuttaa paranemisprosessiin. Nuoren terveen urheilijan virusmyokardiitin ennuste on hyvä, mutta varsinkin riskilajien (esimerkiksi kestävyysurheilu ja jalkapallo) urheilijoille suositellaan riittävän pitkää, yksilöllisesti määriteltyä taukoa kilpaurheilusta ja alan kansainvälisten asiantuntijoiden laatimien hoitosuositusten mukaisia tutkimuksia ennen paluuta lajiharjoitteluun. Kolmesta kuuteen kuukauden kilpailutauko saattaa olla tarpeen.

Sydänlihastulehdus (myokardiitti) liittyy tavallisimmin virusinfektioon, ja sen akuuttivaiheessa taudinaiheuttaja monistuu ja vaurioittaa sydänlihassoluja sekä endoteelia. Valtaosalla potilaista tulehdusreaktio sammuu virusinfektion myötä, mutta vaurioalue voi korvautua sidekudoksella. Paranemisprosessi saattaa kestää kuukausia. Joskus epä-tarkoituksenmukainen tulehdusreaktio jatkuu virusinfektion taltuttuakin ja aiheuttaa etenevää sydänlihassauriota (1–3).

Myokardiittiin liittyy suurentunut äkkikuoleman riski, joka ei vaikuta riippuvan tulehduksen vakavuudesta vaan on usein yhteydessä fyysiseen rasitukseen (4–6). Eläinmallissa fyysinen rasitus myokardiitin akuuttivaiheessa pahensi tulehdusta sekä lisäsi virusreplikaatiota sydänlihaksessa ja kuolleisuutta (7).

COVID-19-pandemian yhteydessä on syntynyt huolta mahdollisista COVID-19:n aiheuttamista sydänlihassaurioista ja niiden seurauksista urheilijoilla (8–10). Tuoreimman tiedon mukaan terveiden nuorten urheilijoiden sydänkomplikaatiot ovat kuitenkin harvinaisia (11).

### Urheilijan myokardiitin diagnostisia haasteita

Kilpaurheilija saattaa hakeutua lääkäriin suorituskyvyn heikkenemisen tai rasitusoireiden (rintakipu, rytmihäiriöt) takia vasta akuuttivaiheen jälkeen, jolloin kliiniset ja EKG-löydökset jäävät vähäisiksi. Kestävyysurheilijan syketaajuus 80/min voi tarkoittaa takykardiaa, koska normaalisyke on harva. Kilpahihtäjälle 30 kilometrin hiihtolenkkeily ei ole todiste terveydestä.

Voimakastehoinen ja säännöllinen vuosien harjoittelu saa sydämessä aikaan fysiologista uudelleen muovautumista, josta käytetään nimitystä urheilijansydän (12). Nykyisin kestävyyskuntoilijatkin saattavat harjoitella lähes kilpaurheilijoiden tavoin.

Huippu-urheilijoiden, varsinkin kestävyysurheilijoiden EKG-diagnosointi on haastavaa, koska urheilijansydänmuutokset ovat yleisiä ja osin vaikeasti erotettavissa patologisista muutoksista (**TAULUKKO**) (12). Voi myös olla hankalaa arvioida, milloin rasituskokeessa arvioitu suorituskyky on normaali – kestävyysurheilijan suorituskyvynhän tulisi olla huomattavasti normaalia parempi.

**TAULUKKO.** Erot EKG-muutoksissa ovat suuntaa-antavia ja päällekkäisyyttä on runsaasti. EKG-löydös voi olla sydänlihastulehduksen yhteydessä normaali, ja se on vain yksi osa erotusdiagnoosiikkaa. Resiprookkinen eli peilikuvamuutos tarkoittaa ST-laskua kytkennässä, joka on anatomisesti (lähes) vastakkainen kytkennälle, jossa on ST-nousua. Tämä muutos on puhtaasti sähköinen, ST-vektoreista johtuva ilmiö, eikä siis edusta iskemiaa. Tyypillisiä resiprookkisia muutoksia ovat ST-lasku kytkennässä III, kun kytkennässä aVL on ST-nousua ja päinvastoin. Urheilijansydämeistä johtuvia EKG-muutoksia voi syntyä pitkäkestoisesta, vuosia jatkuneesta, voimakastehoisesta ja säännöllisestä, vähintään 3–4 kertaa viikossa tapahtuvasta harjoittelusta. Varhainen repolarisaatio on miesurheilijoilla tavallinen EKG-muutos. Muutos ilmenee lievänä, ylöspäin viettävänä ja koverana ST-nousuna kytkennöissä V4–V6. Raajakytkennöissä on usein ST-nousua ala- tai sivuseinäkytkennöissä.

EKG-muutos	Sepelvaltimotautikohtaus	Sydänlihastulehdus	Urheilijansydän
ST-nousukytkennät	Noudattavat sepelvaltimoiden suonitusalueita (etu-/ala-/sivuseinäkytkennät)	Usein monessa kytkennässä, paitsi ei V1- ja aVR-kytkennöissä	Varhaisen repolarisaation lievät ST-nousut ja J-aalto
Resiprookkinen ST-lasku	Usein	Ei	Ei
ST-nousun voimakkuus	Vaihtelee	Harvoin yli 5 mm	Enintään 1–2 mm paitsi V2–V3-kytkennöissä ad 3 mm
ST-muutosten dynaamisuus	Nopeaa: minuuteissa–tunneissa	Hidasta: päivien kuluessa	Lievä vaihtelu mahdollista sykkeen mukaan
T-aaltomuutosten dynaamisuus	Nopeat muutokset tavallisia (tunteja–päiviä)	Hitaat muutokset: päivien kuluessa	Ei
Uudet Q-aallot	Melko yleisiä	Harvinaisia	Ei
Pidentynyt QT-aika	Melko usein akuuttivaiheessa	Ei	Ei
PR-välin lasku tai nousu	Harvinaista	Yleistä: laskua II-, aVF- ja V4–V6-kytkennöissä, nousua aVR-kytkennässä	Ei

Mitään myokardiitille spesifistä laboratorio-tutkimusta ei ole, eivätkä normaalit laboratoriotulokset sulje pois myokardiittia (4). Tropoaniini T (TnT) -pitoisuus saattaa olla suurentunut rankan urheilusuorituksen jälkeen, mutta normaalit urheiluharjoitukset eivät selitä oireilevan urheilijan suurentunutta pitoisuutta (13). Erotusdiagnoosiikasta mainittakoon geneettiset sydänlihassairaudet, sydänsarkoidoosi ja jättisolomyokardiitti.

## Kuvantaminen

Urheilijan sydämen kaikukuvauslöydösten tulkitseminen on vaativaa, koska esimerkiksi kestävyysurheilijan ejektiofraktion ja kudospöplerin diastoliset arvot poikkeavat normaaliväestöstä. Uusista kaikukuvasovelluksista, kuten speckle tracking-, strain- ja kolmiulotteisista mittauksista on hyötyä hankalissa erotusdiagnoosisissa tilanteissa (14).

Kilpaurheilija kannattaa herkästi ohjata kardiologille. Magneettikuvaus on erinomainen työkalu erityisesti epäselvissä diagnostisissa ti-

lanteissa sekä etenevän tai vaikean taudinkuvan yhteydessä. Sydänlihaksen turvotus on tyypillinen muutos akuuttivaiheessa, kun taas pysyvä jälkitechostuma viittaa arpimuutokseen (4).

## Hoito ja paluu urheiluun

Suurin osa virusmyokardiiteista paranee täysin. Hoidon tavoitteena on oireiden lievitys ja komplikaatioiden estäminen. Infektiomyokardiitin hoidossa keskeisintä on fyysisen rasituksen välttäminen ja toipumisen seuranta. Oireita hoidetaan tarvittaessa lääkkein. Virusmyokardiitin akuutin vaiheen jälkeinen jälkitechostuma magneettikuvaus saattaa liittyä äkkikuolemariskiin (15).

Myokardiitista toipuminen voi kestää kuukausia, eikä täydellisen paranemisen arvioimiseksi ole hyvää yksittäistä keinoa. Eurooppalaisissa ja yhdysvaltalaisissa hoitosuosituksissa kilpaurheilutauko on vähintään 3–6 kuukautta (**TIETOLAATIKOT 1 ja 2**) (4,5,16). Oireiden ja löydösten väistyttyä voi liikkua kevyesti. Eurooppalaisessa suosituksessa korostetaan pysyvän

### TIETOLAATIKKO 1.

American College of Cardiologyn suosituksen mukaan kilpaurheilijalle tulisi tehdä kliininen tutkimus ja ainakin EKG, kliininen rasituskoe ja 24 tunnin EKG ennen kuin paluuta urheiluun voidaan harkita (5).

Kun kilpaurheilijalla todetaan kliinisesti myokardiittiin sopiva löydös, hänelle tulisi tehdä sydämen kaikukuvaus, 24 tunnin EKG ja kliininen rasituskoe aikaisintaan 3–6 kuukauden jälkeen sairastumisesta (suosituksen luokka; näytönaste C).

Urheilija voi aloittaa harjoittelun, jos seuraavat käyvät toteen (luokka IIa; näytönaste C):

- Kammioden systolinen toiminta on normaali.
- Sydänlihaskudokseen ja sydämen va-

jaatoimintaan viittaavat laboratoriotutkimuslöydökset ovat normaalit.

- Kliinisessä rasituskokeessa tai 24 tunnin EKG-rekisteröinnissä ei esiinny kliinisesti merkittäviä rytmihäiriöitä.

On epäselvää, vaatiiko kilpaurheiluun palaaminen sydänlihaskudokseen liittyvien magneettikuvauslöydösten normalisoitumista.

Kun urheilijalla on todennäköinen tai varma myokardiitti, hän ei saa osallistua kilpaurheiluun tai kilpaurheiluharjoitteluun aktiivisen tulehduksen aikana iästä, sukupuolesta ja vasemman kammion toiminnasta riippumatta (luokka III; näytönaste C).

### TIETOLAATIKKO 2.

European Association of Preventive Cardiology (EAPC) mukaan urheilijan, jolla on myokardiitti, tulee olla poissa kilpaurheilusta 3–6 kuukauden ajan. Harjoittelutauon kesto riippuu sairauden oireiden voimakkuudesta ja kestosta, vasemman kammion toiminnasta oireiden alussa sekä tulehduksen laajuudesta magneettikuvauksessa. Tämä ajanjakso varmistaa kliinisen ja biologisen toipumisen (4).

1. Aiemmin myokardiitin sairastaneilla yksilöillä myokardiitin uusiutumisen ja taudin hiljaisen etenemisen riski on suurentunut. Näitä kilpaurheilijoita tulisi seurata säännöllisesti varsinkin kahden ensimmäisen vuoden ajan.
2. Urheilija voi aloittaa harjoittelun ja kilpailemisen tauon jälkeen, jos seuraavat kriteerit täyttyvät:
  - a. Vasemman kammion systolinen toiminta on normalisoitunut.
  - b. Sydänlihaskudon merkkiainepitoisuudet ovat normaalit.

c. Kliinisessä rasituskokeessa tai 24 tunnin EKG-rekisteröinnissä ei todeta kliinisesti merkittäviä rytmihäiriöitä, kuten tiheästi esiintyviä tai monimuotoisia supraventrikulaarisia tai kammio-peräisiä pyrähdyksiä.

3. Magneettikuvauksen varjoaineen jälkitechostuman kliininen merkitys on kliinisesti parantuneen myokardiitin yhteydessä oireettoman urheilijan osalta epäselvä. Sydänlihaksen arpi voi kuitenkin olla mahdollinen kammiotakykardian lähde. Nykytiedon mukaan urheilija voi palata harjoitteluun ja kilpailuun, jos vasemman kammion toiminta on normaalia eikä maksimirasituksessa tai 24 tunnin EKG-rekisteröinnissä todeta tiheästi esiintyviä tai monimuotoisia supraventrikulaarisia tai kammio-peräisiä rytmihäiriöitä. Oireettomien urheilijoiden, joilla todetaan jälkitechostumaa, tulisi kuitenkin käydä vuosittaisessa seurannassa.

kardiologiseurannan merkitystä varsinkin jälkitechostuman yhteydessä (**TIETOLAATIKOT 1 ja 2**) (4,5,7,17,18).

## Omat potilaat

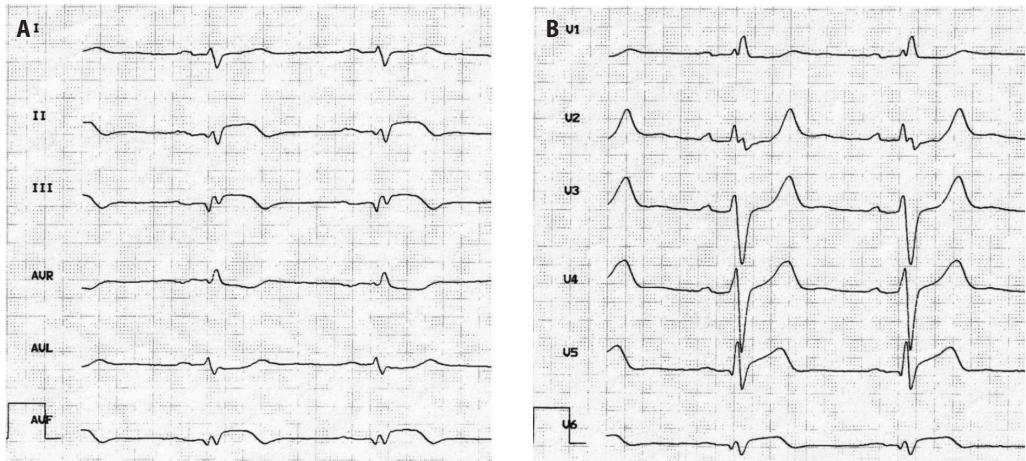
Seuraavat potilastapaukset kuvaavat kilpaurheilijan diagnostisia ja hoidollisia haasteita.

**Potilas 1.** Terveellä 21-vuotiaalla naismaratonjuoksijalla oli pari viikkoa kestänyt kuumeinen ylähengitystieinfektio. Viikon oireettoman jakson jälkeen hänen suorituskykynsä oli kevyessä urheiluharjoittelussa huono ja rasituksen yhteydessä esiintyi lisälyöntisyystunnetta

ja rintakipua. Hän jatkoi kevyttä harjoittelua. Kahden kuukauden kuluttua juoksuharjoituksessa alkoi rinnassa tuntuvien muljahdusten pitkä sarja ja potilas hakeutui lääkäriin.

EKG tulkittiin normaaliksi. Oireiden perusteella epäiltiin myokardiittia ja suositeltiin taukoa urheiluharjoittelusta. Kolmen viikon tauon jälkeen juostessa tuli rintakipua, poikkeavaa väsymystä sekä hengästyneisyyttä, ja syketaajuus oli tiheä rasitukseen nähden.

Päivystyksessä keuhkokuva- ja EKG-löydökset olivat normaalit. Perusverenkuva ja TnT-pitoisuus olivat viitealueella. Päivystäjä epäili ”korkeintaan hyvin lievää myokardiittia” ja an-



**KUVA 1.** Potilaan 2 EKG on vahvasti poikkeava. **A.** Raajakytkenät. **B.** Rintakytkenät. ST-nousua havaitaan kytkennoissä II, III, aVF ja V4–V6. Kytkennoissä aVR, aVL ja V1–V2 on ST-laskua. Alaseinäkytkennoissä on T-inversiota, ja kytkennoissä V2–V3 T-aallot ovat korkeat ja piikkimäiset. Q/R-suhde on suuri alaseinäkytkennoissä ja kytkennoissä V6. Löydökset sopivat akuuttiin sydänlihastulehdukseen. Lisäksi todetaan oikea haarakatkos. Frontaalitason QRS-akseli on määrittämätön ("northwest axis").

toi hoito-ohjeeksi viikon tauon kilpaurheilusta.

Potilas kävi kardiologilla, joka totesi kaikukuvauksessa sydämen alaseinässä ja kammioväliseinässä kirkastumaa ja pienen määrän perikardiumnestettä. Kardiologi suositteli neljän viikon urheilutaukoa.

Kaksi viikkoa myöhemmin oireet pahenivat, levossa tuli rintakipua, tykytyksen tunnetta, huimausta ja heikottava olo. Leposyke oli tihtynyt, ja hitaasti kävellessä syke oli 150/min. Makuuasento tuntui hankalalta rintakivun vuoksi. Potilas hakeutui päivystykseen, jossa EKG-löydös sekä CRP- ja ja TnT-pitoisuudet olivat normaalit. Osastoseurannassa TnT-pitoisuus pysyi alle mittausrajan. Kaikukuvauslöydöksen perusteella epäiltiin nestettä sydänpussissa. Telemetriassa syke tiheni 160 lyöntiin minuutissa hitaan käytäväkävelyn yhteydessä, ja EKG:ssä havaittiin ST/T-muutoksia.

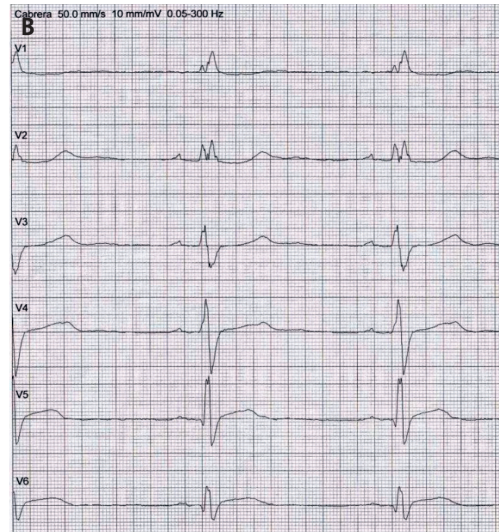
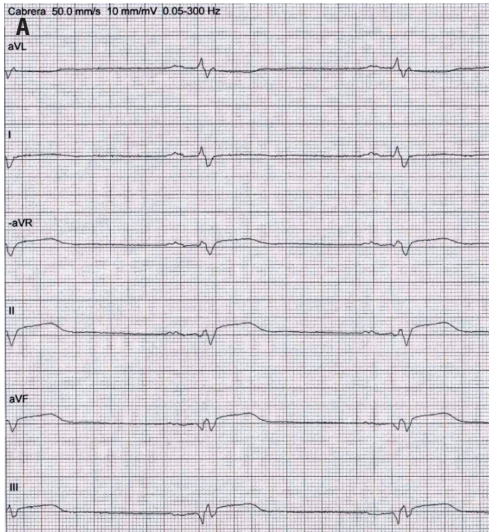
Epäselvän diagnoosin takia tehtiin magneettikuvaus yliopistosairaalassa. Siinä todettiin vasemman kammion basaalisissa inferiorisesti ja inferolateraalisesti turvotusta ja subepikardiaalista jälkitechostumaa, jotka sopivat myokardiittiin. Hoidoksi määrättiin naprokseenia ja tarvittaessa beetasalpaajaa. Terveyskeskuksessa viikon kuluttua kotiutumisesta EKG tulkittiin urheilutauosta huomioiden normaaliiksi, ja potilas sai lääkäriltä luvan aloit-

taa heti nousujohtaisen urheiluharjoittelun.

Urheiluharjoittelu ei onnistunut huonon rasisuksensiedon ja rytmihäiriöiden takia. Puolen vuoden kuluttua oireiden alusta potilas hakeutui uudelleen kardiologille. Kliinisen rasisuskokeen löydös oli normaali (suorituskyky 16 MET), samoin sydämen magneettikuvausten ja positroniemissiotomografia-tietokonetomografian (PET-TT) löydökset. Vuoden kuluttua oireiden alusta tehtiin EKG:n vuorokausirekisteröinti, jossa todettiin neljän minuutin kapeakompleksinen supraventrikulaarinen takykardia (SVT), taajuus oli 120/min.

Potilas yritti toistuvasti urheiluharjoittelua, joka ei onnistunut. Seuraavien vuosien aikana oireet ovat uusiutuneet useasti, yleensä hengitystieinfektion jälkeen. Pahenemisvaiheiden yhteydessä tulee viikkoja kestävää ajoittaista vasemmalle painottuvaa, asentoriippuvaista rintakipua ja rytmihäiriötuntemuksia. Erään pahenemisvaiheen yhteydessä kardiologi kuuli perikardiaalisen hankausäänen, ja kaikukuvauksessa havaittiin nesteen sydänpussissa lisääntyneen. Sydämen magneettikuvauksessa vasemman kammion tilavuudet ja massa olivat normaalin ylärajoilla, jälkitechostumaa ei ollut, ejektiofraktio oli normaali ja sydänpussissa oli pieni määrä nestettä. CRP- ja TnT-pitoisuudet sekä EKG pysyivät normaaleina.





**KUVA 2.** Potilaan 2 kotiutusvaiheen EKG. **A.** Raajakytkennät, **B.** Rintakytkennät. Raajakytkennöissä kytkennät on sijoitettu anatomisessa järjestyksessä ja aVR-kytkennän tilalla on sen peilikuva -aVR (Cabrera). Todetaan ST-nousua kytkennöissä -aVR, II, III, aVF sekä V5 ja V6. Verrattuna **KUVAN 1** EKG:hen muutokset ovat lievempiä. Alaseinäkytkentöjen T-aallot ovat muuttuneet positiivisiksi, mikä on tyypillistä sydänlihastulehdukselle ("pseudonormaalii" vaihe). Oikea haarakatkos näkyy edelleen, mutta rintakytkentöihin on tullut QRS-solmuilua. Verrattuna tulovaiheen EKG:hen rintakytkentöjen Q/R- ja R/S-suhteet ovat muuttuneet, ja erityisesti V6-kytkennässä on QRS-heilahdusten amplitudi suurentunut. Nämä muutokset voivat viitata kudosturvotuksen vähenemiseen. Frontaalitason QRS-akseli on edelleen määrittämätön.

Potilasta on hoidettu kolkisiinilla kolmen kuukauden ajan ja tulehduskipulääkkeellä 2–4 viikkoa. Oireiden yhteydessä potilas on pitänyt muutaman kuukauden tauon työmatkapyöräilystä. Kilpaurheiluaan hän ei ole kyennyt palaamaan motivaatiostaan huolimatta.

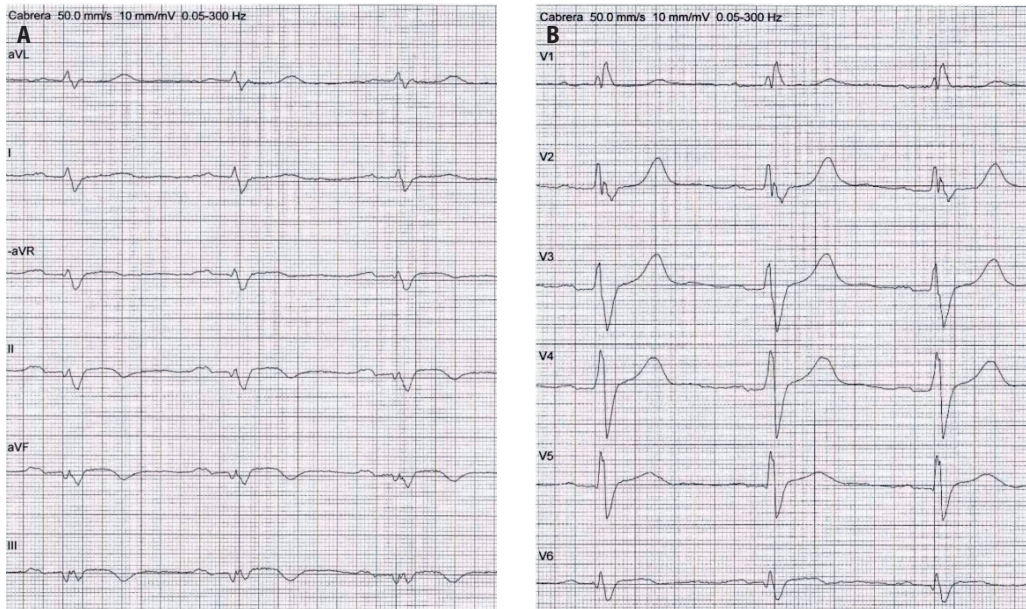
**Potilas 2.** Terve 25-vuotias kilpatason kestävyysurheilija hakeutui työterveyslääkärin vastaanotolle voimakkaan rintakivun vuoksi. Sydämen ja keuhkojen kuuntelulöydös oli normaali, ylävatsaa aristi ja nielu punoitti. Miestä huolestuttanut tykytyksen tunne (syke makuulla 85/min, normaalisti alle 40/min) arvioitiin normaaliksi leposykkeeksi. Nuoren urheilijan EKG-rekisteröintiä ei katsottu tarpeelliseksi, vaikka hän sitä itse ehdotti. Refluksin hoidoksi aloitettiin protonipumpun estäjä.

Kaksi päivää myöhemmin potilas hakeutui uudestaan työterveyslääkärille sietämättömän rintakivun, tykytyksen, huimauksen ja hengenahdistuksen takia. EKG-löydös oli vahvasti poikkeava, ja potilas lähetettiin päivystyksellisesti sairaalahoitoon (**KUVA 1**). Troponiini-pitoisuus oli selvästi ja CRP-pitoisuus lievästi suurentunut.

Kaikukuvauksessa ejektiofraktio oli normaalin alarajoilla. Vasen kammio oli lievästi laajentunut. Vasemman kammion takaseinä vaikutti turvonneelta. Sepelvaltimoiden varjoainekuvauslöydös oli normaali. Osastojakson aikana vointi oli hyvä, eikä rytmihäiriöitä todettu. Potilas kotiutui viikon jälkeen hyväkuntoisena. EKG:ssä havaittiin kuitenkin vielä selvää inferolateraalista ST-nousua (**KUVA 2**).

Potilaan kliininen toipuminen oli nopeaa. Seurantakäynnillä viiden viikon kuluttua hänen vointinsa oli hyvä, ja kaikukuvauslöydös todettiin normaaliksi. EKG oli edelleen selvästi poikkeava (**KUVA 3**). Sairauslomaa jatkettiin kahdeksi kuukaudeksi, ja sen lopussa tehtiin kliininen rasitusko. Potilas polki loppukuormaksi 370 W, ja rasituksen aikana nähtiin muutama yksittäinen kammiolisälyönti sekä lyhyitä bigeminiajaksoja erityisesti rasituksen loppupuolella. Löydöksen tulkittiin vastaavan toipilastilannetta, ja potilas sai luvan lisätä fyysisistä rasitusta "hitaasti kiiiruhtaen". Potilas palasi urheiluharjoitteluun kolme kuukautta sairastumisensa jälkeen.

Puoli vuotta myöhemmin tehtiin tutkimuk-



**KUVA 3.** Potilaan 2 EKG viisi viikkoa ensimmäisen sairaalahoidon jälkeen. **A.** Raajakytkenät (Cabrera). **B.** Rintakytkenät. Alaseinäkytkentöjen ja lateraalisten rintakytkenätkentöjen ST-nousut ovat vähentyneet. Alaseinäkytkentöissä on taas T-inversiota. Poikkeavia ST-laskuja ei enää ole. Oikea haarakatkos ja määrittämätön QRS-akseli ovat ennallaan.

sia sairaalan sisätautiklinikassa, koska flunssan yhteydessä väsymys ja rintatuntemukset olivat uusiutuneet. Kaikukuvaukslöydös oli normaali, TnT-pitoisuus lievästi suurentunut. EKG:ssä V2- ja V3-kytkentöihin oli kehittynyt syvä T-inversio. Rintatuntemusten arveltiin tällöin liittyvän siitepölyallergiaan.

Seuraavan vuoden aikana potilaalla oli useampana jaksona lämpöilyä, väsymystä ja rintatuntemuksia, joille ei löytynyt selitystä. EKG:ssä ei katsottu olevan merkittäviä muutoksia. Kilpaurheilussa hän pärjäsi oireettomien jaksojen aikana hyvin, mutta aiempaa alemmalla suoritusasteella.

Kaksi vuotta ensimmäisestä myokardiitista urheilija sairastui ulkomaan urheiluleirimat-kalla ripuliin. Lisäksi oli lihas- ja nivelsärkyjä, rintatuntemuksia ja väsymystä. Kotiuduttuaan hän hakeutui terveyskeskukseen, jossa EKG:ssä todettiin etuseinäkytkentöjen T-inversiot ja QRS-kompleksin solmuisuus. Nämä tulkittiin urheilijansydämeen liittyviksi (**KUVA 4**).

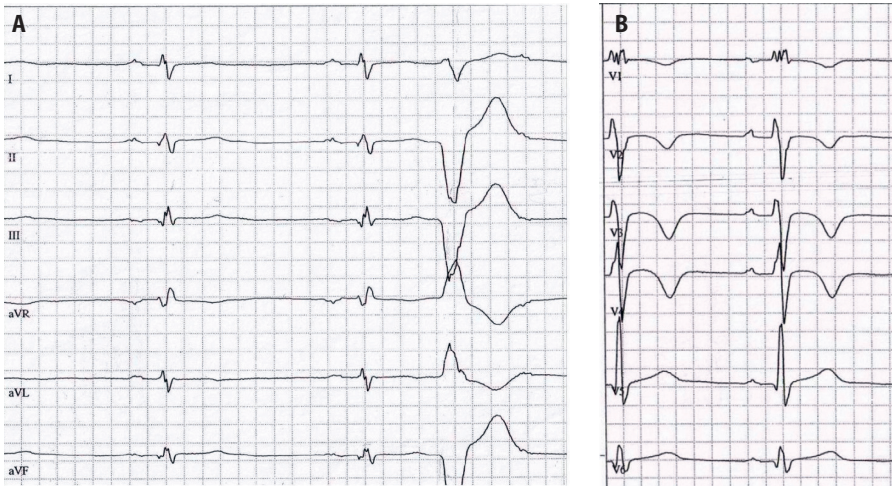
Seuraavana päivänä potilas pyörtöi. Hänen omaisensa otti yhteyttä lääkäriin puhelimitse ja lähetti valokuvan edellisen päivän EKG:stä.

Potilas otettiin päivystysläheteellä sairaalatar-kailuun. Kuumetta oli 37,8 °C ja telemetriassa havaittiin sinusbradykardiaa (33/min) sekä kammiolisälyöntejä. Kaikukuvauksessa vasen kammio oli hiukan laajentunut, supistelu oli dyssynkronista mutta ejektiofraktio normaali. Sydänpussissa ei todettu poikkeavaa nestemäärää. Kuuden vuorokauden seurannassa rintakytkenätkentöjen T-inversiot vähenivät selvästi, pienet inferolateraaliset ST-nousut säilyivät. Troponiini I -pitoisuus oli rajapintaisesti suurentunut.

Kotiutumisohe oli kolmen viikon harjoitte-lutauko. Neljä viikkoa tapahtumasta kliinises-sä rasituskokeessa maksimikuorma oli 325 W (syke 182/min eli 93 % laskennallisesta mak-simisykkeestä). Yksittäisiä yhdenmuotoisia (monomorfisia) kammiolisälyöntejä havaittiin. Potilaan mielestä testi keskeytettiin submaksimaalisena. Löydös tulkittiin normaaliksi, ja po-tilas sai luvan aloittaa heti kilpaurheiluharjoitte-lun. EKG oli edelleen poikkeava.

Potilas vältti kovia kuormituksia muistaen pitkän toipumisen. Kevyen ja kovemmankin rasituksen yhteydessä esiintyi jatkuvasti rytmi-





**KUVA 4.** Potilaan 2 EKG kaksi vuotta ensimmäisen sydänlihastulehduksen jälkeen terveyskeskuksessa otettuna. A. Raajakytkennät. B. Rintakytkennät. T-inversiot kytkennöissä V1–V4 ilman J-pisteen kohoamaa ovat poikkeava löydös urheilijallakin. QRS-heilahduksen solmuilua on melkein kaikissa kytkennöissä, samoin P-aaltojen solmuilua. Oikeassa haarakatkokseksessa on epätyypillisiä piirteitä. QRS-akseli on määrittämätön. Todetaan myös kammiolisälyönti.

häiriötuntemuksia: sekä äkisti alkavia ja loppuvia tykytyskohtauksia että lisälyöntisyyttä. Koska oireilu toistui ja kyseessä oli kilpaurheilija, maajoukkueläkäri teki uuden lähetteen kardiologiisiin selvittelyihin.

Kuusi kuukautta edellisestä sairaalahoitajaksosta tehtiin laajat selvitykset vähäoireisessa vaiheessa. EKG oli ennallaan. Magneettikuvauksessa molemmat kammiot olivat laajentuneet, basaalinen väliseinä oli paksuhko, ejektiofraktio molemmissa kammioissa oli pienentynyt (vasen 45 %, oikea 44 %) ja todettiin läiskäistä jälkitechostumaa. Kaikukuvauksessa havaittiin vasemman kammion lievää supistumisen dyssynkroniaa, posteriorinen seinämä supistui viiveellä ja inferiorisesti epäiltiin vähentynyttä supistumista. EKG:n vuorokausirekisteröinnissä kaikista lyönneistä 2 % oli kammiolisälyönnejä, ne olivat polymorfisia, ja myös bigeminiä sekä lisälyöntipareja todettiin.

Kliinisessä rasituskokeessa potilas polki neljän viimeisen minuutin keskikuormaksi 341 W. Kokeessa todettiin pääasiassa yhdenmuotoisia kammiolisälyönnejä yksittäin ja bigeminiatyyppisesti, myös kammiolisälyöntipareja. Maksimirasituksen rytmihäiriöt vähenivät ja palautumisvaiheessa lisääntyivät. Laboratoriotutkimusten tulokset eivät viitanneet yleisairauteen. PET-TT-löydökset eivät viitanneet

aktiiviseen tulehdusprosessiin. Todettiin, että potilaan osalta kilpaurheiluun ja fyysisesti raskastavaan työhön liittyy merkittävä vaarallisten rytmihäiriöiden riski, ja hänet ohjeistettiin lopettamaan kilpaurheilu ja vaihtamaan ammatin.

## Pohdinta

Potilaan 1 diagnoosi viivästyi lievän EKG-löydöksen ja pienen TnT-pitoisuuden vuoksi, ja kaikukuvauslöydösten perusteella tehtyä diagnoosia epäiltiin. EKG-poikkeavuuden oletettiin johtuvan kestävyysurheilusta. Potilas ohjeistettiin erittäin lyhyeen viikon taukoon kilpaurheilusta, kun kyseessä oli fysiologisesti merkittävästi sydäntä kuormittava laji. Aiemmin terve urheilijapotilas koki epävarmuuden terveydestään, lääkärin ristiriitaiset ohjeet, toistuvat epäonnistuneet urheiluyritykset ja urheilu-uran loppumisen henkisesti raskaaksi.

Potilaan 2 myokardiitin diagnoosi ja hoito viivästivät kahdella eri kerralla. Tähän vaikutti potilaan terve ja urheilullinen olemus, jonka vuoksi EKG:tä ei otettu tai sen muutoksien tulkittiin johtuvan urheilijasydäimestä. Potilaan suorituskyky oli oireettomien jaksojen aikana erinomainen, mutta hänen omaan aiempaan tasoonsa verrattuna heikentynyt. Vähäoireises-



## Ydinasiat

- ▶ Nuoren ja terveen urheilijan väsymys-, rintakipu- tai rytmihäiriöoireilun taustalla voi olla virusperäinen myokardiitti.
- ▶ Suurin osa virusmyokardiiteista paranee täysin, mutta varsinkin riskilajien urheilijoille suositellaan riittävän pitkää, yksilöllisesti määriteltyä taukoa kilpaurheilusta ennen paluuta lajiharjoitteluun.
- ▶ Kilpaurheilija kannattaa herkästi ohjata kardiologin arvioon ja seurantaan.
- ▶ Kolmesta kuuteen kuukauden kilpailutauko saattaa olla tarpeen.

sa vaiheessa tehdyissä tutkimuksissa paljastui sekä rakenteellisia muutoksia että rytmihäiriöitä, joiden perusteella urheilu-uran jatkamista ei kuitenkaan suositeltu, ja potilaalle ehdotettiin myös ammatinvaihdosta.

Molemmissa esimerkkitapauksissa sydänlihastulehduksen diagnoosiin pääseminen osoittautui vaativaksi. Urheilijapotilaat vaikuttivat tutkivasta lääkäristä hyvinvoivilta, kun erilaiset mittasuureet olivat keskivertohenkilölle normaaleja mutta kestävyysurheilijalle kuitenkin vahvasti poikkeavia. EKG-muutosten tulkittiin johtuvan urheilijasydäimestä, ja normaalin troponiinipitoisuuden ajateltiin sulkevan pois myokardiitin.

Potilas 1 hakeutui viiveellä tutkimuksiin, mikä selittää EKG-muutosten puuttumisen ja normaalin troponiinipitoisuuden. Potilaan 2 EKG:tä ei rekisteröity ensimmäisen lääkäriskäynnin yhteydessä. Vaikka nuoren ihmisen rintakivun aiheuttaja ei yleensä ole sydänperäinen, kuuluu EKG rintakivupotilaan perusdiagnostiikkaan.

Jos urheilija ei tiedä oireidensa mahdollisesta vakavuudesta, on varsinkin kestävyyslajeissa tyypillistä ajatella huonon voinnin johtuvan harjoittelun virheistä, ja urheilija pyrkii kovalla työllä korjaamaan tilannetta tuntemuksistaan huolimatta. Lääkärin sanaan luotetaan, varsin-

kin jos lääkärin koetaan sulkeneen pois vakavammat syyt oireille. Epäilyn perusteella on aiheellista rajoittaa urheiluharjoittelua, kunnes myokardiitti on suljettu pois. Magneettikuvausta kannattaa harkita diagnostisten ongelmien yhteydessä.

Kummallekaan potilaalle ei annettu selvää suositusta riittävän pitkästä kilpaurheilutauosta, potilaalle 1 lääkäri ehdotti viikon taukoa. Kansainvälisissä hoitosuosituksissa suositellaan 3–6 kuukauden taukoa kilpaurheilusta (4,5). Suositus ei perustu kontrolloituihin tutkimuksiin. Kova rasitus vähäoireisen myokardiitin aikana saattaa lisätä haitallista fibroosia ja sydänlihassolujen epäedullista uudelleen muo-  
vautumista (18).

## Lopuksi

Urheilijan suorituskyvyn odottamattoman heikkenemisen taustalla saattaa olla sydänlihastulehdus. Varsinkin kestävyyslajien urheilijoiden EKG:n, kliinisen rasituskokeen ja kaikukuvausten löydösten tulkinta voi olla vaativaa. Kilpaurheilijan sydänlihastulehduksen paraneminen tulee varmistaa ennen paluuta harjoitteluun ja kilpailuun. Toipumiselle ei ole yksittäistä hyvää mittaria, ja liian varhaiseen paluuseen liittyy merkittäviä riskejä, joten tauon pitää olla riittävän pitkä ja urheilijan oireeton ennen testejä. Kova fyysinen rasitus liian varhaisessa vaiheessa voi lisätä vakavan rytmihäiriön riskiä, pahentaa tautia ja mahdollisesti pitkittää toipumisprosessia.

Kotimainen kardiologian oppikirja suosittelee kovan fyysisen rasituksen välttämistä, kunnes poikkeavat löydökset (EKG, TnT-pitoisuus, kaikukuvaus) ovat normalisoituneet (19). Varsinkin riskilajien urheilijoille suositellaan riittävän pitkää, yksilöllisesti määriteltyä taukoa kilpaurheilusta ja alan kansainvälisten asiantuntijoiden laatimien hoitosuositusten mukaisia tutkimuksia ennen paluuta lajiharjoitteluun (4,5,16,17). Muutaman kuukauden tauko urheilijanurassa on lopulta varsin lyhyt, jos vaa-  
kakupissa on äkkikuoleman tai taudin pitkittymisen riski. ■

## KIRJALLISUUTTA

1. Lommi J. Fulminantti myokardiitti vaatii nopeaa diagnosoitua. *Duodecim* 2021;137:119–21.
2. Sagar S, Liu PP, Cooper LT Jr. Myocarditis. *Lancet* 2012;379:738–47.
3. Feldman AM, McNamara D. Myocarditis. *N Engl J Med* 2000;343:1388–98.
4. Pelliccia A, Solberg EE, Papadakis M, ym. Recommendations for participation in competitive and leisure time sport in athletes with cardiomyopathies, myocarditis, and pericarditis: position statement of the Sport Cardiology Section of the European Association of Preventive Cardiology (EAPC). *Eur Heart J* 2019;40:19–33.
5. Maron BJ, Udelson JE, Bonow RO, ym. Eligibility and disqualification recommendations for competitive athletes with cardiovascular abnormalities: task force 3: hypertrophic cardiomyopathy, arrhythmogenic right ventricular cardiomyopathy and other cardiomyopathies, and myocarditis: a scientific statement from the American Heart Association and American College of Cardiology. *Circulation* 2015;132:273–80.
6. Parikka H. Urheilijoiden sydänperäiset äkkikuolemat. *Duodecim* 2013;129:1536–43.
7. Halle M, Binzenhöfer L, Mahrholdt H, ym. Myocarditis in athletes: a clinical perspective. *Eur J Prev Cardiol*, julkaistu verkossa 3.3.2020. DOI:10.1177/2047487320909670.
8. Huang L, Zhao P, Tang D, ym. Cardiac involvement in patients recovered from COVID-19 identified using magnetic resonance imaging. *J Am Coll Cardiol Cardiovasc Imaging* 2020;13:2330–9
9. Rajpal S, Tong MS, Borchers J, ym. Cardiovascular magnetic resonance findings in competitive athletes recovering from COVID-19 infection. *JAMA Cardiol* 2021;6:116–8.
10. Starekova J, Bluemke DA, Bradham WS, ym. Evaluation for myocarditis in competitive student athletes recovering from coronavirus disease 2019 with cardiac magnetic resonance imaging. *JAMA Cardiol*, julkaistu verkossa 14.1.2021. DOI:10.1001/jamacardio.2020.7444.
11. Martinez MW, Tucker AM, Bloom OJ, ym. Prevalence of inflammatory heart disease among professional athletes with prior COVID-19 infection who received systematic return-to-play cardiac screening. *JAMA Cardiol*, julkaistu verkossa 4.3.2021. DOI:10.1001/jamacardio.2021.0565.
12. Nikus K, Parikka H. Aikuisurheilijan EKG-muutokset. *Duodecim* 2021;137:411–9.
13. Paana T, Jaakkola S, Bamberg K, ym. Cardiac troponin elevations in marathon runners. Role of coronary atherosclerosis and skeletal muscle injury. *The MaraCat Study*. *Int J Cardiol* 2019;295:25–8.
14. Galderisi M, Cardim N, D'Andrea A, ym. The multi-modality cardiac imaging approach to the athlete's heart: an expert consensus of the European Association of Cardiovascular Imaging. *Eur Heart J Cardiovasc Imaging* 2015;16:353.
15. La Gerche A, Baggish AL, Knutti J, ym. Cardiac imaging and stress testing asymptomatic athletes to identify those at risk of sudden cardiac death. *J Am Coll Cardiol Cardiovasc Imaging* 2013;6:993–1007.
16. Caforio AL, Pankuweit S, Arbustini E, ym. Current state of knowledge on aetiology, diagnosis, management, and therapy of myocarditis: a position statement of the European Society of Cardiology Working Group on Myocardial and Pericardial Diseases. *Eur Heart J* 2013;34:2636–48.
17. Pelliccia A, Sharma S, Gati S, ym. 2020 ESC Guidelines on sports cardiology and exercise in patients with cardiovascular disease. *Eur Heart J* 2021;42:17–96.
18. Schnell F, Claessen G, La Gerche A, ym. Subepicardial delayed gadolinium enhancement in asymptomatic athletes: let sleeping dogs lie. *Br J Sports Med* 2016;50:111–7.
19. Lommi J, Kytö V, Lehtonen J. Infektio-myokardiitin ja myoperikardiitin hoito. Kirjassa: Airaksinen J, Aalto-Setälä K, Hartikainen J, ym. toim. *Kardiologia*. Helsinki: Kustannus Oy Duodecim 2016, s.888–9.

**KATJA MJØSUND, LT, liikuntalääketieteen erikoislääkäri**  
Paavo Nurmi -keskus ja terveyslilika, Turun yliopisto

**KJELL NIKUS, professori, sisätautien ja kardiologian erikoislääkäri, osastonylilääkäri**  
Lääketieteen ja terveysteknologian tiedekunta, Tampereen yliopisto  
Tays, Sydänsairaala, Tampere

**KIRSI KORPI, LL, kardiologian erikoislääkäri**  
Helsingin Sydänsairaala

**TIINA HELIÖ, dosentti, sisätautien ja kardiologian erikoislääkäri, osastonylilääkäri**  
HYKS, Sydän- ja keuhkokeskus  
Helsingin yliopisto

**OLLI J. HEINONEN, professori, liikuntalääketieteen erikoislääkäri, ylilääkäri**  
Paavo Nurmi -keskus ja terveyslilika, Turun yliopisto  
Urheilu Mehiläinen  
Twitter: @DocOlli

**VASTUUTOIMITTAJA**  
Jussi Naukkarinen

## SIDONNAISUDET

**Katja Mjøsund:** Luentopalkkio/asiantuntijapalkkio (GSK Suomi), luottamustoimet (TUE Expert Advisory Group, World Anti-Doping Agency, neuvonantaja, Kansainvälinen Ampumahiihtoliitto, Suomen Olympiakomitea, hallituksen jäsen)

**Kjell Nikus:** Luentopalkkio/asiantuntijapalkkio (Bayer, AstraZeneca, Boehringer Ingelheim, Bristol-Myers Squibb), korvaukset koulutus- ja kongressikuluista (Pfizer, Novo Nordisk), muut sidonnaisuudet (GE Medical Advisory Board)

**Kirsi Korpi:** Luento-/asiantuntijapalkkio (Suomen kardiologinen seura, Diacor Urheilulääketieteen seminaari, Suomen Sydänliitto, PulseOn, Astra Zeneca)

**Tiina Heliö:** Luentopalkkio/asiantuntijapalkkio (Shire, Sanofi-Genzyme, Merck, Amgen, Alnylam), korvaukset koulutus- ja kongressikuluista (Sanofi-Genzyme, Shire, MSD), luottamustoimet (ERN, Cardiogenetics), muut sidonnaisuudet (Ortocor ky)

**Olli J. Heinonen:** Apuraha (Tutkimusapuraha OKM), luottamustoimet (asiantuntijapaneeli: Centrum för Idrottsforskning, CIF:s vetenskapliga råd, Tukholma, Ruotsi; asiantuntijapaneeli: Hjärt-Lungfonden, Tukholma, Ruotsi; Suomen Urheilulääkäriyhdistys, hallituksen jäsen), hankkeet (asiantuntija, Kouluikäisten lasten ja nuorten fyysisen aktiivisuuden suositukset -työryhmä; OKM, asiantuntija, Osaamisen ennakkointifoorumin sosiaali-, terveys- ja hyvinvointialan ennakkointiryhmän asiantuntijaverkosto, Opetushallitus ja OKM)