

## Intervención logopédica posoperatoria del frenillo lingual en niños, adolescentes y adultos. Revisión integradora de literatura

Felipe Inostroza-Allende<sup>1,2</sup>; Cristóbal Caviedes Ulloa<sup>2</sup>; Matías González Jara<sup>3</sup>; Mirta Palomares-Aguilera<sup>2,4</sup>

Recibido 1 de febrero de 2021 / Primera revisión 18 de marzo de 2021 / Aceptado 8 de junio de 2021

**Resumen.** En los últimos años ha existido un aumento significativo en el diagnóstico de la anquiloglosia, las cirugías del frenillo lingual y las publicaciones científicas. Al respecto, es necesario que los profesionales de la salud comiencen el tratamiento logopédico o fonoaudiológico en estos casos. El objetivo del estudio fue describir la intervención logopédica implementada en niños, adolescentes y adultos luego de la frenotomía, frenectomía o frenuloplastia lingual, mediante una revisión integradora de literatura. Para esto, durante el segundo trimestre del 2020 las bases de datos electrónicas PUBMED, LILACS, SciELO y Cochrane, fueron consultadas utilizando las palabras claves en inglés: “Ankyloglossia”, “Tongue Tie”, “Lingual Frenulum”, “Lingual Frenum”, “Surgical Procedures”, “Frenuloplasty”, “Lingual Frenulectomy”, “Speech Therapy” y “Myofunctional Therapy”. Se seleccionaron artículos originales relacionados al tema, y fue creado un protocolo específico para la extracción de los datos. Fueron encontrados 798 artículos. 39 se incluyeron luego de la lectura de los títulos y la eliminación de duplicados, 13 luego de lectura de los resúmenes y 7 luego de la revisión de los textos completos. Finalmente, tras un análisis de referencias cruzadas 10 estudios fueron incluidos en esta revisión. Se concluye la importancia del tratamiento logopédico en el abordaje multidisciplinario del frenillo lingual, abordando aspectos de movilidad lingual, habla, masticación, deglución y otras funciones orofaciales alteradas luego del procedimiento quirúrgico.

**Palabras claves:** Anquiloglosia; Frenectomía Lingual; Frenuloplastia Lingual; Logoterapia; Terapia Miofuncional

[en] Postoperative speech therapy intervention of the lingual frenulum in children, adolescents and adults. Integrative literature review

**Abstract.** In recent years there has been a significant increase in the diagnosis of tongue tie, lingual frenulum surgeries and scientific publications. In this regard, it is necessary for health professionals to know the speech therapy treatment in these cases. The aim of the study was to describe the speech therapy intervention implemented in children, adolescents and adults after frenotomy, frenectomy or lingual frenuloplasty, through an integrative literature review. For this, during the second quarter of 2020 the electronic databases PUBMED, LILACS, SciELO and Cochrane, were consulted using the keywords in English: “Ankyloglossia”, “Tongue Tie”, “Lingual Frenulum”, “Lingual Frenum”, “Surgical Procedures”, “Frenuloplasty”, “Lingual Frenulectomy”, “Speech Therapy” and “Myofunctional Therapy”. Original articles related to the topic were selected, and a specific protocol was created for data extraction. 798 articles were found. 39 were included after reading the titles and eliminating duplicates, 13 after reading the abstracts, and 7 after reviewing the full texts. Finally, after a cross-reference analysis, 10 studies were included in this review. The importance of speech therapy in the multidisciplinary approach to the lingual frenulum is concluded, addressing aspects of lingual mobility, speech, chewing, deglutition and other orofacial functions altered after the surgical procedure.

**Keywords:** Ankyloglossia; Lingual Frenulectomy; Lingual Frenuloplasty; Speech Therapy; Myofunctional Therapy

**Sumario:** Introducción. Material y método. Resultados. Discusión. Conclusiones. Bibliografía.

**Cómo citar:** Inostroza-Allende, F., Caviedes Ulloa, C., González Jara, M., Palomares-Aguilera, M. (2022). Intervención logopédica posoperatoria del frenillo lingual en niños, adolescentes y adultos. Revisión integradora de literatura. *Revista de Investigación en Logopedia* 12(1), e74035. <https://dx.doi.org/10.5209/rlog.74035>

### Introducción

La lengua en su parte ventral presenta un pequeño pliegue de membrana mucosa vertical que se conecta con el piso de la boca, denominado frenillo de la lengua o frenillo lingual (Knox, 2010; Martinelli y Marchesan, 2013). Esta

<sup>1</sup> Facultad de Medicina, Universidad de Chile, Santiago, Región Metropolitana, Chile. [f.inostrozap@gmail.com](mailto:f.inostrozap@gmail.com)

<sup>2</sup> Fundación Gantz, Pudahuel, Región Metropolitana, Chile.

<sup>3</sup> Escuela de fonoaudiología, Sede Santiago, Facultad de Salud, Universidad Santo Tomás, Chile.

<sup>4</sup> Hospital Dr. Luis Calvo Mackenna, Santiago, Chile. Smile Train - South American Medical Advisory Council (SAMAC), Santiago, Chile.

estructura se constituye principalmente por fibras de colágeno tipo I, una proteína altamente resistente a la tracción, también presente en tendones y ligamentos del sistema músculo esquelético (Martinelli et al., 2014).

La prevalencia de frenillo lingual alterado o anquiloglosia de diverso grado de severidad varía de entre un 4,8% (Messner et al., 2000) a un 18 % (Braga et al., 2009), siendo mayor en sujetos de sexo masculino (Morowati et al., 2010). Esta variación puede ser explicada por los diferentes criterios utilizados en el diagnóstico (Martinelli et al., 2014). La literatura concuerda en que existen diferentes alteraciones en el frenillo lingual, como una fijación en la cara inferior de la lengua por encima del tercio medio de ésta (frenillo anteriorizado); la presencia de un tamaño menor (frenillo corto); o la combinación de ambas (Marchesan, 2004).

En los últimos años ha existido un aumento significativo en el diagnóstico de anquiloglosia y la cantidad de cirugías del frenillo lingual. En Estados Unidos, se describe un aumento progresivo desde 1997 al 2012, siendo mayor en los últimos 6 años (2006 - 2012), aumentando de 11.397 a 32.837 los diagnósticos de anquiloglosia y de 3.988 a 12.406 las frenotomías linguales (Walsh et al., 2017). Mientras que, desde el 2012 al 2016 el incremento de diagnósticos alcanzó un 110% y un 58% para las cirugías (Wei et al., 2020). Un estudio nacional en Canadá reportó un aumento del 229% en el diagnóstico de anquiloglosia y un incremento del 291% en la frenotomía lingual de 2002 a 2014 (Lisonek et al., 2017). En tanto, en Australia de 2006 a 2016 se encontró un alza del 420% en los procedimientos de frenotomía lingual en todo el país (Kapoor et al., 2018).

La causa de un frenillo alterado es principalmente una falta de degeneración celular o apoptosis del tejido en la etapa embrionaria (Morita et al., 2004; Knox, 2010). Esta anomalía ocurre comúnmente de forma aislada, sin embargo existe evidencia de que algunos cuadros clínicos tienen frecuentemente asociada una alteración del frenillo lingual, como las personas con fisura de paladar (Braybrook, 2002) y en ciertas condiciones sindrómicas (Mintz et al., 2005).

Un frenillo alterado puede causar alteraciones de tipo estructural y funcional en el sistema estomatognático (Pompeía et al., 2017). En niños, adolescentes y adultos, diversos estudios han relacionado las alteraciones del frenillo lingual con una dificultad en la movilidad lingual, asociada frecuentemente a: interferencias en el habla, caracterizada por distorsiones y sustituciones de sonidos vibrantes, interdentalización de fonemas postdentales, dificultades para la elevación lingual en la producción de consonantes alveolares y disminución en la apertura de la boca (Messner y Lalakea, 2002; Gonçalves y Ferreira, 2006; Braga et al., 2009; Marchesan et al., 2010; Marchesan et al., 2012); masticación alterada, caracterizada por participación de musculatura periorbicular y trituración anterior (Silva et al., 2009); dificultades en la limpieza del vestíbulo y exterior de la boca con la lengua durante la alimentación, así como babeo y boca abierta en reposo (Marchesan et al., 2012; Walls et al., 2014); inestabilidad de prótesis dentales (Kotlow, 1999); dificultades en tocar instrumentos de sople y prejuicios en actividades sociales (lamer un helado y besar con la lengua) que afectan la calidad de vida, lo que puede impactar la autoestima, al sentirse avergonzado o ser objeto de burlas (Johnson, 2006; Bhattad et al., 2013; Walls et al., 2014). Además, una alteración del frenillo lingual puede causar maloclusiones, anomalías en el crecimiento y desarrollo del maxilar y la mandíbula (Srinivasan & Chitharanjan, 2013; Meenakshi & Jagannathan, 2014).

En la actualidad ya es una evidencia empírica que el frenillo lingual no sufre modificaciones de fijación durante el ciclo vital (Martinelli, Marchesan y Berretin-Felix, 2014) ni tampoco es posible de ser elongado de forma espontánea o con masajes y ejercicios, debido a su constitución histológica (Martinelli et al., 2014), por lo que al presentarse un frenillo lingual alterado, es necesaria una intervención quirúrgica. Al respecto, si bien la tendencia actual de algunos países como Brasil y Chile es evaluar e intervenir las alteraciones del frenillo lingual que afectan el proceso de lactancia materna en el periodo de recién nacidos (Martinelli et al., 2012), aún es posible encontrar una gran cantidad de frenillos alterados en niños, adolescentes y adultos, como ha sido reportado en países sin protocolos de evaluación neonatal (Braga et al., 2009).

Dentro de las posibilidades quirúrgicas se describen: la frenotomía, que corresponde a un procedimiento en el que se realiza una incisión o corte parcial en el frenillo, predominantemente realizada en recién nacidos; la frenectomía, en el cual se extirpa el tejido del frenillo, tanto sus fibras superficiales, medias y profundas sumergidas, realizado principalmente en niños, adolescentes y adultos; y la frenuloplastia, que incluye varios métodos para reposicionar la lengua y corregir la situación anatómica (Knox, 2010; Tsaousoglou et al., 2016).

Las intervenciones quirúrgicas realizadas en niños, adolescentes y adultos deben continuar con una adecuada terapia de habla y motricidad orofacial, que aborde el reposo, la respiración, masticación y deglución. Sin embargo, en relación a la rehabilitación posoperatoria aún existen pocos estudios, muy heterogéneos y no del todo convincentes (Miranda et al., 2015). Además, la atención se ha centrado principalmente en el habla, invisibilizando la terapia miofuncional orofacial, a pesar de la evidencia existente respecto al impacto de la anquiloglosia en la masticación (Silva et al., 2009); la deglución y el reposo (Marchesan et al., 2012; Walls et al., 2014). En un estudio, al preguntar a los cuidadores sólo sobre el habla de niños que recibieron tratamiento quirúrgico sin intervención logopédica se reportaron resultados similares al grupo de niños con anquiloglosia no operados (Daggumati et al., 2019), lo cual muestra la necesidad de tratamiento logopédico luego de la cirugía, así como considerar las funciones orofaciales en la evaluación y el tratamiento logopédico. Al respecto, la revisión integradora de literatura es un método que proporciona una síntesis de conocimientos disponibles sobre una determinada temática y direcciona la práctica clínica fundamentándose en conocimiento científico, contribuyendo de esta manera para una posible repercusión benéfica en la calidad de las intervenciones realizadas (Souza et al., 2010).

De esta manera, se propone una revisión integradora de literatura con el objetivo de presentar las estrategias de intervención logopédica o fonoaudiológica utilizadas luego de la cirugía de frenillo lingual en niños, adolescentes y adultos.

## Material y métodos

Este estudio consiste en una revisión realizada de acuerdo con las siguientes etapas: 1) Establecer la pregunta de investigación. 2) Búsqueda o muestreo en la literatura. 3) Recolección de datos. 4) Evaluación y análisis crítico de los estudios incluidos. 5) Interpretación y discusión de los resultados. 6) Síntesis del conocimiento y presentación de la revisión (Mendes et al., 2008; Souza et al., 2010).

Inicialmente, la elaboración de la revisión se basó en la pregunta: ¿qué aspectos se abordan en la intervención logopédica posterior a la cirugía de frenillo lingual en niños, adolescentes y adultos?

En el segundo trimestre de 2020 se realizó una búsqueda electrónica sin límite de fecha de publicación, en las siguientes bases de datos: US National Library of Medicine National Institutes of Health (PUBMED), Literatura Latino-Americana e do Caribe em Ciências da Saúde (LILACS), Scientific Electronic Library Online (SciELO) y Biblioteca Cochrane.

Para la búsqueda de los artículos se utilizaron los siguientes términos en inglés, disponibles en el Medical Subject Headings (MeSH), en los Descriptores en Ciencias de la Salud (DeCS) y las palabras claves relacionadas al tema: “Ankyloglossia”, “Tongue Tie”, “Lingual Frenulum”, “Lingual Frenum”, “Surgical Procedures”, “Frenuloplasty”, “Lingual Frenulectomy”, “Speech Therapy”, y “Myofunctional Therapy”. Los términos fueron combinados entre sí con la utilización del operador booleano AND. Además, se realizó un análisis de referencias cruzadas.

## Criterios de selección y análisis de los datos

Los criterios de elegibilidad definidos para la selección de los artículos fueron: reporte de caso, serie de casos, estudio de cohorte, estudio de casos y controles, ensayo clínico sin asignación aleatoria y aleatorizados, que reportan y describen la intervención logopédica de habla o la intervención logopédica de motricidad orofacial, realizada en niños mayores a tres años, adolescentes y adultos sometidos a cirugía del frenillo lingual. Se excluyeron revisiones de literatura, disertaciones, presentaciones en congresos, tesis y capítulos de libro.

Para la selección de los estudios, se realizó una lectura de los títulos y resúmenes de las publicaciones localizadas por la estrategia de búsqueda. En seguida, se procedió a la lectura de los artículos seleccionados, que cumplieron los criterios de selección y que permitieron responder a la pregunta de esta investigación. Cada artículo fue evaluado por dos de los autores y, en caso de duda, hubo consenso entre todos los autores.

Para la extracción de los datos fue diseñado un protocolo que contempla los siguientes puntos: autor, año, país, número, edad y sexo biológico de los participantes, procedimiento quirúrgico, intervención logopédica (profesional, contenidos, periodo, frecuencia, duración y actividades) y principales resultados.

Los estudios seleccionados fueron clasificados según su nivel de evidencia en un los siguientes seis niveles (Souza et al., 2010): Nivel 1, evidencia resultante del metanálisis de múltiples estudios clínicos controlados y aleatorizados; Nivel 2, evidencia obtenida en estudios individuales con diseño experimental; Nivel 3, evidencia de estudios cuasiexperimentales; Nivel 4, evidencia de estudios descriptivos (no experimentales) o con enfoque cualitativo; Nivel 5, evidencia de informes de casos o experiencias; Nivel 6, evidencia basada en opiniones de expertos.

## Resultados

Mediante la estrategia de búsqueda fueron encontrados 798 artículos. Se excluyeron 759 por el título y la eliminación de los trabajos duplicados. 26 luego de lectura de los resúmenes y 6 posterior a la revisión de los textos completos. Finalmente, se sumaron 3 investigaciones obtenidas de las referencias cruzadas, dando un total de 10 artículos analizados en esta revisión (Figura 1).

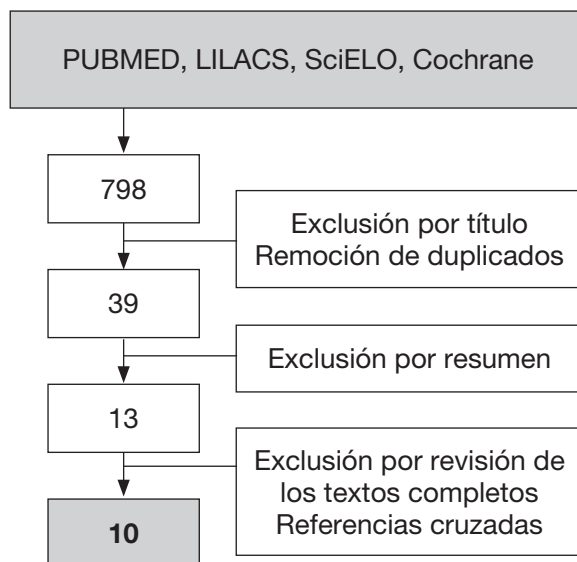


Figura 1. Flujograma del proceso de revisión de literatura.

La Tabla 1 y Tabla 2 resumen los estudios seleccionados para la descripción de la intervención logopédica de habla o la intervención logopédica de motricidad orofacial en niños, adolescentes y adultos sometidos a cirugía del frenillo lingual.

**Tabla 1.** Descripción de estudios analizados.

Información del estudio			Grupo experimental				Grupo control	Nivel de evidencia
Primer autor	Año	País	N	Edad	Sexo	Procedimiento quirúrgico	N (Edad)	
Hagiwara	2002	Canadá, EE.UU.	1	6 a	M	Frenuloplastia lingual en Z.	NR	5
Messner	2002	EE.UU.	30	1 - 12 a	M, F	Frenotomía lingual, sin complicaciones (1 caso). Frenuloplastia lingual horizontal a vertical, sin complicaciones (29 casos).	NR	4
Lalakea	2003	EE.UU.	6	14 - 23 a	M, F	Frenuloplastia lingual horizontal a vertical, sin complicaciones.	20 (14 - 48 a)	3
Heller	2005	EE.UU.	16	3 a, 1 m - 9 a, 9 m	M, F	Frenuloplastia lingual en Z con 4 colgajos, sin complicaciones (11 casos). Frenuloplastia lingual horizontal a vertical, sin complicaciones (5 casos).	NR	4
Tecco	2015	Italia	13	7 ± 2.5 a	M, F	Frenectomía lingual con Plastia Romboidal mediante técnica láser.	11 (7 ± 0.8 a)	3
Ferrés-Amat	2016	España	101	4 - 14 a	M, F	Frenectomía lingual con Plastia Romboidal y Miotomías de los músculos genioglosos a diferentes niveles, con complicaciones en <5% de los casos.	NR	4
Tsaousoglou	2016	Suiza, Grecia	3	8 a, 12 a, 8 a	M, M, F	Frenuloplastia lingual con técnica horizontal - vertical, sin complicaciones.	NR	5
Khan	2017	India	1	20 a	M	Frenectomía lingual con incisión vertical y disección roma, sin complicaciones.	NR	5
Saccomanno	2019	Italia	4	4 a, 5 m - 11 a, 7 m	M, F	Liberación quirúrgica del frenillo lingual no especificada.	2 (NR)	3
Zaghi	2019	EE.UU.	348	2 - 79 a	M, F	Frenuloplastia lingual, con extirpación del frenillo y disección roma y cortante de las fibras miofasciales, sólo complicaciones menores en <5% de los casos.	NR	4

**Abreviaciones:** NR = no reportado; N = número; a = años; m = meses; M = masculino; F = femenino.

**Tabla 2.** Rehabilitación post cirugía de frenillo lingual.

Estudio	Intervención logopédica del GE		Principales resultados
	Actividades	Profesional Periodo Frecuencia y duración	
Hagiwara et al., 2002	Ejercicio recomendado: 1. Para lograr una postura lingual adecuada se apoyan las zonas laterales de la lengua contra las caras palatinas de los dientes mientras se crea un canal central aéreo entre la cara dorsal de la lengua y el paladar. Además, se sugiere colocar tiras de frutas deshidratadas a lo largo de la superficie interior de los dientes superiores y las encías, mientras se estimula el cierre labial.	Logopeda. Posoperatorio. Terapia de habla durante un total de 6 horas.	A nivel perceptual hubo una adecuación en la articulación del sonido /r/, con buena generalización en habla espontánea. En análisis acústico, la frecuencia de formantes del sonido /r/ se asemeja a la de adultos con habla normal.

Estudio	Intervención logopédica del GE		Principales resultados
	Actividades	Profesional Periodo Frecuencia y duración	
Messner et al., 2002	Ejercicios recomendados: 1. Mover la lengua dentro y fuera de la boca. 2. Abrir la boca lo más que pueda e intentar tocar la parte posterior de los dientes superiores con la lengua. 3. Mover la lengua dentro de la boca, de un lado a otro, sin mover la mandíbula. 4. Colocar la comida de su preferencia en un lado de la boca entre la mejilla y los dientes posteriores. Con la lengua, mover la comida de un lado a otro de la boca y luego de regreso.	NE. Posoperatorio. Realizar 5 repeticiones de cada ejercicio, 5 veces al día, durante un mes.	Aumento en la protrusión y elevación lingual. Disminución de los trastornos de articulación. Aumento de la inteligibilidad reportada por los padres.
Lalakea et al., 2003	Ejercicios recomendados: Igual a los de Messner et al., 2020	NE. Posoperatorio. Realizar 5 repeticiones de cada ejercicio, de 3 a 5 veces al día, durante varias semanas después de la cirugía.	Aumento en la protrusión y elevación lingual. Mejora en la percepción subjetiva de la función lingual.
Heller et al., 2005	Ejercicios recomendados: Igual a los de Messner et al., 2020, incorporando el ejercicio 5. 5. Realizar sonidos de consonantes F, V, T, D, N, L, SH, S, ZH, R y Z.	Logopeda. Posoperatorio. Realizar 5 repeticiones de cada ejercicio, de 3 a 5 veces al día.	Los ejercicios indicados en los casos de frenuloplastia en Z con 4 colgajos, impactan de mejor forma en la longitud de la lengua, la protrusión de la lengua, la movilidad de la punta de la lengua y la corrección de la articulación.
Tecco et al., 2015	Ejercicios recomendados: 1. Mueva el ápice de la lengua hacia adelante y hacia arriba tanto como sea posible cerca de la nariz, luego a la parte inferior de la barbilla, luego lateralmente hacia la comisura labial, primero hacia un lado y luego hacia el otro. 2. Realice movimientos circulares de la lengua en el sentido de las agujas del reloj y en sentido contrario, en la superficie labial de los dientes y fuera de los labios. 3. Saque la lengua hasta que tome una forma grande o una forma puntiaguda. 4. Coloque la lengua en los puntos de referencia del paladar (posiblemente con una banda de goma), luego, manteniéndola en posición, sin empujar los dientes, abra y cierre la boca. 5. Levante la punta de la lengua justo detrás de la papila incisiva. Pegue la parte posterior de la lengua al paladar. Aspire aire entre la lengua y el paladar para crear un vacío y aumentar la adherencia. Lentamente abra la boca para estirar fuertemente el frenillo lingual, también tratando de estirarlo (el frenillo debe estar muy estirado; verifique esta posición frente al espejo). Retire la lengua del paladar, produciendo un sonido explosivo muy similar a un "CLAC". 6. Abra la boca lentamente, toque la papila retroincisiva con la punta de la lengua y trate de hacerlo cada vez más rápido. 7. Coloque la punta de la lengua en la papila retroincisiva, luego deslice la lengua en el paladar en la dirección anterior-posterior hasta que toque la úvula, luego vuelva a avanzar y vuelva a colocarla sobre la papila.	Terapeuta NE. Preoperatorio (concientización de los ejercicios). Realizar 10 a 20 repeticiones 3 veces al día el día previo a la cirugía.  Terapeuta NE. Posoperatorio. Realizar 10 a 20 repeticiones 3 veces al día durante 4 a 5 semanas.	El Índice de Kotlow paso de 3 – 4 a 0 en todos los casos. Aumento de la movilidad y vibración lingual y succión. Se logra una adecuada posición lingual en reposo. Al comparar mediante EMG al grupo control vs grupo experimental tras 6 meses, logran valores similares en mediciones de reposo y tareas dinámicas (tragar, besar, protrusión lingual y apertura oral).

Estudio	Intervención logopédica del GE		Principales resultados
	Actividades	Profesional Periodo Frecuencia y duración	
Ferrés-Amat et al., 2016	<p>El estudio sólo refiere la realización de praxias, sin aportar una descripción específica.</p> <p>Refiere la necesidad de intervención logopédica tanto en habla como en aspectos miofuncionales luego de la cirugía.</p>	<p>Logopeda. Preoperatorio. Realizar 1 secuencia con 15 repeticiones al día, 1 semana antes.</p> <p>Logopeda. Posoperatorio. Tras 24 horas, realizar 2 secuencias al día de 15 repeticiones. Tras 48 horas, realizar 3 secuencia al día de 15 repeticiones. Tras 72 horas, realizar ejercicios de control de ejecución por 45 días, y luego incorporar ejercicios de tono lingual y evaluación de la movilidad. Finalmente se da el alta o se buscan otros tratamientos.</p>	<p>Se obtiene un aumento en el desempeño lingual en un 96% de los casos.</p> <p>Aumento en el grado de elevación lingual.</p>
Tsaousoglou et al., 2016	<p>Ejercicios recomendados: Igual a los de Heller et al., 2005.</p>	<p>NE. Posoperatorio. Tras 1 semana, realizar 5 repeticiones de cada ejercicio, de 3 a 5 veces al día, durante 30 días.</p>	<p>Aumento de la protrusión y elevación lingual.</p>
Khan et al., 2017	<p>Ejercicios recomendados:</p> <ol style="list-style-type: none"> <li>1. Sostener un caramelo en el paladar mediante presión lingual donde el clínico indique.</li> <li>2. Estirar la lengua hacia la nariz y luego hacia el mentón.</li> <li>3. Abrir la boca ampliamente y tocar los dientes frontales con la lengua con la boca aún abierta.</li> <li>4. Cerrar la boca y colocar la lengua en la mejilla izquierda y derecha para formar un bulto: durante 3 a 5 minutos mantener el movimiento.</li> </ol> <p>* Determinar la necesidad de intervención logopédica del habla.</p>	<p>Logopeda. Posoperatorio. Realizar el ejercicio N°1 durante 3 o 4 días posterior a la cirugía. Realizar inmediatamente los ejercicios N°2-3-4, 2 o más veces al día durante 3 o 4 semanas posterior a la cirugía.</p>	<p>Tras 6 meses aumenta la protrusión lingual.</p> <p>Mejora la percepción subjetiva del habla, refiriendo extrema felicidad.</p>

Estudio	Intervención logopédica del GE		Principales resultados
	Actividades	Profesional Periodo Frecuencia y duración	
Saccomanno et al., 2019	<p>Ejercicios recomendados:</p> <ol style="list-style-type: none"> <li>1. Levantar la punta de la lengua sobre la papila incisiva y luego ejercer una ligera succión. Mantener esta posición durante 10 segundos.</li> <li>2. Colocar la punta de la lengua sobre la papila incisiva, luego deslizar la lengua hacia atrás sobre el paladar en dirección a la úvula, luego hacia adelante nuevamente, reposicionándola sobre la papila.</li> <li>3. Abrir lentamente la boca, tocar la papila incisiva con la punta de la lengua, luego abrir la boca al máximo.</li> <li>4. Colocar la punta de la lengua sobre la papila incisiva; mantener esta posición, abrir y cerrar la boca, sin empujar la lengua contra los dientes.</li> <li>5. Sacar la lengua, primero hacerla lucir ancha y luego puntiaguda.</li> <li>6. Levantar la punta de la lengua detrás de la papila retroincisal. Conectar la parte posterior de la lengua al paladar. Respirar el aire entre la lengua y el paladar para crear un vacío. Abrir lentamente la boca. Mantener esta posición durante 5 segundos, luego separar la lengua del paladar, produciendo un sonido explosivo similar a un "CLAC".</li> <li>7. Realizar movimientos circulares con la lengua en la superficie exterior de los dientes.</li> <li>8. Mover la punta de la lengua hacia arriba, lo más cerca posible de la nariz, luego hacia abajo hacia el mentón; luego de lado hacia las comisuras labiales.</li> </ol>	<p>Logopeda. Posoperatorio. Tras 3 días, realizar 15 repeticiones 3 veces al día durante 3 semanas frente al espejo (30 minutos diarios).</p>	<p>Grupo control: No se observaron resultados. Grupo sin acompañamiento logopédico: No se destacaron resultados, sin embargo hubo un aumento de la fuerza del orbicular de los labios (kPa). Grupo con acompañamiento logopédico diario obtiene resultados positivos en los siguientes objetivos:</p> <ul style="list-style-type: none"> <li>– Mejora la posición lingual en reposo.</li> <li>– Aumento de la apertura oral máxima, apertura máxima interincisal y la relación entre ambas.</li> <li>– Aumento de la fuerza del orbicular de los labios (Kpa).</li> <li>– Aumento de la fuerza en ambos casos y resistencia lingual solo en uno (Kpa).</li> <li>– Deglución más funcional, esfuerzo mínimo de los músculos orofaciales, mejor estabilización mandibular y ausencia de reclutamiento de los músculos de la cabeza y los hombros.</li> <li>– Aumento en la permeabilidad nasal.</li> <li>– Mejora en la lateralización, protrusión y elevación lingual, y su presión contra el paladar.</li> <li>– Mejora cualitativa en el habla.</li> </ul>
Zaghi et al., 2019	<p>Actividades descritas:</p> <ol style="list-style-type: none"> <li>1. Conciencia sobre la postura oral y las funciones de la lengua.</li> <li>2. Fortalecer y tonificar los músculos de la lengua y el complejo orofacial.</li> <li>3. Rehabilitación de los patrones de compensación que pueden afectar la recuperación posoperatoria, por ejemplo, elevación del piso de la boca, compromiso muscular del cuello, y la incapacidad de realizar movimientos aislados con la lengua sin mover la mandíbula.</li> </ol>	<p>Terapeuta NE. Preoperatorio. Realizar 1 mes de terapia.</p>	<p>Tras intervención logopédica se obtiene un 91,1% de satisfacción y 87,4% de mejora en la calidad de vida. Los beneficios reportados por los pacientes fueron la mejora de la movilidad de la lengua (96,5%), aumento de la capacidad para realizar ejercicios de terapia miofuncional (89,8%), facilidad para tragar (80,3%), la mejora en la calidad del sueño (79,6%), mejora de la respiración oral (78,4%), ronquidos (72,9%), apretamiento dentario (91,0%), y/o tensión miofascial (77,5%).</p>
	<p>Actividades descritas:</p> <ol style="list-style-type: none"> <li>1. Estiramiento pasivo y activo de la herida</li> <li>2. Entrenamiento de fuerza y ejercicios de reentrenamiento de patrones para la lengua y los músculos orofaciales</li> <li>3. Prevención de recidiva de los hábitos motores orales disfuncionales</li> <li>4. Promover la respiración nasal exclusiva</li> <li>5. Lograr una postura bucal ideal en reposo.</li> <li>6. En algunos casos, incorporar trabajo corporal: terapia craneosacra y/o terapia miofascial dependiendo de las circunstancias clínicas.</li> </ol>	<p>Terapeuta NE Posoperatorio. Realizar 2 meses de terapia</p>	

## Discusión

En un análisis descriptivo, se observó que todos los artículos analizados fueron publicados en el actual siglo XXI. Sin embargo, la preocupación por el estudio de la intervención logopédica se ha intensificado estos últimos años. Lo cual puede estar relacionado con el aumento en el diagnóstico de anquiloglosia y las cirugías del frenillo de la lengua (Kapoor et al., 2018; Lisonek et al., 2017; Walsh et al., 2017; Wei et al., 2020). Sin embargo, un total de 29 estudios revisados se excluyeron tras la lectura del resumen y texto completo a pesar de mencionar la intervención logopédica posoperatoria dentro del equipo multidisciplinario, ya que, no mencionan el tipo de terapia, los ejercicios entregados, la frecuencia o la duración de la misma. Esto sugiere la necesidad de futuras investigaciones que detallen las actividades realizadas por el terapeuta, con el fin de conocer las medidas utilizadas y su efectividad.

Las investigaciones incluidas fueron en su mayoría realizadas en EE.UU. (4 estudios) seguidos por Italia (2), India (1), España (1), Suiza y Grecia (1), y EE.UU. con Canadá (1). Las poblaciones estudiadas fueron niños, adolescentes y adultos de ambos sexos biológicos, con un rango de edad de 1 a 79 años. El número de muestra mínimo fue de 1 individuo en 2 reportes de caso (Hagiwara et al., 2002; Khan et al., 2017) y el máximo de 348 (Zaghi et al., 2019). En relación a los procedimientos quirúrgicos 8 estudios utilizaron el mismo procedimiento quirúrgico para sus participantes, mientras que solo 2 trabajos señalaron el uso de 2 procedimientos diferentes (Messner et al., 2002; Heller et al., 2005). 4 estudios reportaron Frenuloplastia lingual horizontal a vertical (Messner et al., 2002; Lalakea et al., 2003; Heller et al., 2005; Tsaousoglou et al., 2016), 2 Frenuloplastia lingual en Z (Hagiwara et al., 2002; Heller et al., 2005), 2 Frenectomía lingual con Plastia Romboidal (Tecco et al., 2015; Ferrés-Amat, 2016), 1 Frenectomía lingual con incisión vertical y disección roma (Khan et al., 2017; Zaghi et al., 2019), 1 Frenotomía lingual (Messner et al., 2002) y 1 un procedimiento quirúrgico no especificado (Saccomanno, et al, 2019). Además, sólo dos estudios reportaron complicaciones quirúrgicas mínimas, entre ellas: quejas de dolor o sangrado prolongado, entumecimiento temporal de la punta de la lengua, hemorragia, mordida postanestésica, problemas de las glándulas salivales, infección o inflamación leve de la herida y necesidad de revisión para extirpar el tejido cicatricial (Ferrés-Amat, 2016; Zaghi et al., 2019). Por último, tres investigaciones incluyeron grupo control, en un rango de 2 a 20 sujetos con edades entre los 7 y 48 años (Lalakea et al., 2003; Tecco et al., 2015; Saccomanno et al., 2019).

En cuanto al nivel de evidencia de los estudios seleccionados, 3 corresponden a un nivel 5 (evidencia de informes de casos o experiencias), 4 a un nivel 4 (evidencia de estudios descriptivos, no experimentales), y 3 a un nivel 3 (evidencia de estudios cuasiexperimentales), según Souza (2010). El bajo nivel de evidencia encontrada, hace clara la necesidad de realizar estudios experimentales con Nivel 2 (estudios individuales con diseño experimental) que permitan a futuro el desarrollo de metanálisis de múltiples estudios clínicos controlados y aleatorizados.

Dentro de las estrategias informadas en los trabajos seleccionados, 4 de ellos refieren el uso de ejercicios enfocados en movilidad lingual (Messner et al., 2002; Lalakea et al., 2003; Tecco et al., 2015; Saccomanno et al., 2019). Mientras que 5 mencionan una combinación de ejercicios entre movilidad lingual y terapia de habla (Hagiwara et al., 2002; Heller et al., 2005; Ferrés-Amat et al., 2016; Tsaousoglou et al., 2016; Khan et al., 2017). Solo un estudio informó una intervención sobre otras funciones orofaciales como el reposo y la respiración, además de un trabajo corporal (Zaghi et al., 2019).

Respecto al profesional que realizó la terapia, en un 50% de los estudios (5) la rehabilitación fue realizada por un logopeda (Hagiwara et al., 2002; Heller et al., 2005; Ferrés-Amat et al., 2016; Khan et al., 2017; Saccomanno et al., 2019). En tanto, 2 investigaciones (20%) reportaron que la intervención fue realizada por un terapeuta miofuncional orofacial, sin embargo no se especificó si era un logopeda u otro profesional (Tecco et al., 2015; Zaghi et al., 2019). Mientras que, 3 de las publicaciones (30%) no especificaron si las actividades de intervención fueron realizadas por un logopeda u otro miembro del equipo de salud (Messner et al., 2002; Lalakea et al., 2003; Tsaousoglou et al., 2016). Al respecto, el profesional idóneo para la rehabilitación funcional de la motricidad orofacial y la intervención del habla corresponde al logopeda (American Speech – Language – Hearing Association, 2020).

Todos los estudios seleccionados describen la realización de ejercicios de manera posoperatoria, en 3 casos se llevó a cabo ejercicios o actividades previas a la cirugía, describiendo el objetivo de concientización de los mismos al ser realizados días previos al procedimiento (Tecco et al., 2015; Ferrés-Amat et al., 2016; Zaghi et al., 2019). No obstante, se refiere a la generación de compensaciones, dado que el sistema neuromuscular aún se encuentra afectado (Gallerano et al., 2012). El tiempo de reposo posoperatorio es variable, un estudio describe el inicio inmediatamente luego del procedimiento (Khan et al., 2017), mientras que otros refieren una espera de entre 1 a 7 días de reposo para comenzar el entrenamiento (Ferrés-Amat et al., 2016; Tsaousoglou et al., 2016; Saccomanno et al., 2019). En cuanto a la frecuencia, describen la realización de entre 3 y 20 repeticiones del total de ejercicios, desde 2 a 5 veces al día, por un periodo total que varía de 1 a 2 meses (Messner et al., 2002; Lalakea et al., 2003; Tecco et al., 2015; Ferrés-Amat et al., 2016; Tsaousoglou et al., 2016; Khan et al., 2017; Saccomanno et al., 2019; Zaghi et al., 2019). Solo un estudio (Ferrés-Amat et al., 2016) propone un plan de entrenamiento estructurado, sin embargo, no menciona los ejercicios que se realizaron.

A partir de estos resultados y según el modelo de intervención miofuncional orofacial de Rahal (2014), la terapia debe contener cinco etapas: percepción, concientización, entrenamiento muscular y sensorial, aprendizajes de las funciones y automatización. La percepción y concientización de las alteraciones, permite al paciente modificar sus funciones mediante la comprensión de su problema y las consecuencias, en los estudios revisados sólo 3 señalan



estrategias de concientización previo a la cirugía (Tecco et al., 2015; Ferrés-Amat et al., 2016; Zaghi et al., 2019). Por su parte, el entrenamiento muscular es la actividad más reportada en las investigaciones revisadas, enfocado a diversos ejercicios de movilidad lingual en el posoperatorio.

Al respecto de la mioterapia, Rahal (2014) señala que no es necesario solicitar al paciente que realice varios tipos de ejercicios para un mismo músculo, sino que se debe seleccionar aquel ejercicio más efectivo para el entrenamiento funcional. Para esto, los ejercicios deben enfocarse principalmente en los movimientos de articulación: dorsiflexión y ventroflexión de la punta o lámina lingual, mediante el entrenamiento de las fibras musculares de los músculos intrínsecos: longitudinal superior y longitudinales inferiores (Sanders y Liancai, 2013). Por otra parte, los ejercicios se deben realizar diariamente, dos o tres veces al día, durante un periodo de tres meses, asociándose idealmente a los momentos del cepillado dental (Rahal, 2014).

Continuando, una etapa fundamental de la terapia miofuncional orofacial es el aprendizaje de las funciones orofaciales, acá se deben entrenar cada una de las funciones alteradas, para finalmente lograr la automatización de las mismas, realizando una transferencia diaria de los logros conseguidos en terapia (Rahal, 2014).

Para identificar las funciones orofaciales alteradas luego de la cirugía, es necesario aguardar el alta médica y realizar una reevaluación de la anatomía, aplicando nuevamente herramientas como el protocolo de evaluación del frenillo de la lengua de Marchesan (2010) para niños mayores de cinco años, realizando una nueva valoración de los aspectos previamente evaluados. Aún más importante, es la evaluación de las funciones orofaciales, incluyendo reposo, respiración, masticación, deglución y habla. En estos últimos, se sugiere utilizar ítems específicos de protocolos de evaluación miofuncional orofacial como el Protocolo MBGR (Genaro et al., 2009) o el Protocolo AMIOFE (Felicio et al., 2006).

Un grupo muscular importante de monitorear durante la mioterapia, terapia miofuncional y terapia de habla corresponde a los músculos del piso de la boca, los cuales continúan participando de forma compensatoria luego de la cirugía (Zaghi et al., 2019). De igual manera, se deben corregir todas las compensaciones observadas a nivel de la musculatura masticatoria y labial.

Los sujetos con trastornos de los sonidos del habla luego de la cirugía, son llevados a percibir la alteración, modificar y engranar un nuevo modelo, mediante información auditiva, táctil, kinestésica y visual, las cuales les permitirán la producción de los sonidos de manera aislada, hasta en el habla espontánea, pasando por sílabas, palabras, oraciones, frases, contextos cerrados, abiertos, entre otros (Pamplona et al., 2012).

Al respecto, la literatura muestra que, en diferentes grados, las intervenciones quirúrgica-logopédicas del frenillo lingual en niños, adolescentes y adultos, resultan eficaces para mejorar postura y movilidad lingual, funciones orofaciales, postura de labio, comunicación oral y autolimpieza lingual (Messner y Lalakea, 2002; Lalakea y Messner, 2003; Heller et al., 2005; Marchesan et al., 2012; Miranda et al., 2015).

Otros estudios reportan el desarrollo de programas de rehabilitación logopédica en otras condiciones de salud. Programas de terapia miofuncional orofacial para individuos sometidos a cirugía ortognática refirieron resultados favorables en la reeducación del reposo, deglución, masticación y habla (Migliorucci et al., 2017; Prado et al., 2018), destacando la eficacia de los ejercicios miofuncionales. En pacientes con Síndrome de apnea obstructiva del sueño (SAOS) moderado, tras 3 meses de intervención bajo un programa de ejercicios miofuncionales, se obtuvo una disminución significativa de la gravedad del SAOS, representando una alternativa en el tratamiento para estos pacientes (Guimarães et al., 2009). También, se han evaluado los efectos de este tipo de terapias en pacientes con desórdenes temporomandibulares crónicos, obteniendo una disminución de la sintomatología al ser aplicados en conjunto con otros tratamientos convencionales (Machado et al., 2016). Otros estudios mencionan efectos favorables de programas miofuncionales en respiradores orales (Marson et al., 2012) y en pacientes con parálisis facial periférica (Tessitore et al., 2009). Finalmente, se reporta la intervención de la succión en un paciente recién nacido diagnosticado con anquiloglosia, con ejercicios previo y posterior a la cirugía, mencionando buenos resultados tras el manejo descrito (Ferrés-Amat et al., 2016). En la presente revisión no se encontraron intervenciones detalladas en aspectos miofuncionales en pacientes con anquiloglosia, haciéndose clara la necesidad de estudios que aborden y reporten resultados en funciones orofaciales.

Futuros trabajos de investigación debieran centrarse en describir de manera detallada los protocolos utilizados en el abordaje de pacientes tras la cirugía para la corrección de la anquiloglosia, permitiendo conocer sus resultados en las diferentes funciones orofaciales, facilitando su estudio y aplicabilidad, a modo de realizar intervenciones basadas en evidencia.

## Conclusiones

Fue elaborada una revisión integradora de literatura que destaca la importancia del abordaje multidisciplinario de las alteraciones del frenillo lingual. La intervención quirúrgica debe acompañarse de una evaluación logopédica exhaustiva de la anatomía y funcionalidad lingual previo y posterior a la cirugía, junto a una adecuada rehabilitación de la motricidad orofacial y un plan de intervención de habla individualizados para cada niño, adolescente o adulto sometido a cirugía. Sin embargo, es importante continuar con el estudio de la eficacia de la terapia logopédica o fonoaudiológica posoperatoria mediante ensayos clínicos.

## Bibliografía

- American Speech – Language – Hearing Association. (2020). Orofacial Myofunctional Disorders. <https://www.asha.org/public/speech/disorders/Orofacial-Myofunctional-Disorders/>
- Bhattad, M., Baliga, M., & Kriplani, R. (2013). Clinical guidelines and management of ankyloglossia with 1-year followup: report of 3 cases. *Case Reports in Dentistry*, 2013, 1-6. doi: [10.1155/2013/185803](https://doi.org/10.1155/2013/185803)
- Braga, L. A., Silva, J., Pantuzzo, C. L., y Motta, A. R. (2009). Prevalência de alteração no frênulo lingual e suas implicações na fala de escolares. *Revista CEFAC*, 11(suppl 3), 378–390. doi: [10.1590/S1516-18462009000700014](https://doi.org/10.1590/S1516-18462009000700014)
- Braybrook, C. (2002). Craniofacial expression of human and murine TBX22 correlates with the cleft palate and ankyloglossia phenotype observed in CPX patients. *Human Molecular Genetics*, 11(22), 2793–2804. doi: [10.1093/hmg/11.22.2793](https://doi.org/10.1093/hmg/11.22.2793)
- Daggumati, S., Cohn, J. E., Brennan, M. J., Everts, M., McKinnon, B. J., y Terk, A. R. (2019). Caregiver perception of speech quality in patients with ankyloglossia: Comparison between surgery and non-treatment. *International Journal of Pediatric Otorhinolaryngology*, 119, 70-74. doi: [10.1016/j.ijporl.2019.01.019](https://doi.org/10.1016/j.ijporl.2019.01.019)
- Ferrés-Amat, E., Pastor-Vera, T., Ferrés-Amat, E., Mareque-Bueno, J., Prats-Armengol, J., y Ferrés- Padró, E. (2016). Multidisciplinary management of ankyloglossia in childhood. Treatment of 101 cases. A protocol. *Medicina oral, patología oral y cirugía bucal*, 21(1), e39. doi: [10.4317/medoral.20736](https://doi.org/10.4317/medoral.20736)
- Ferrés-Amat, E., Pastor-Vera, T., Rodríguez-Alessi, P., Ferrés-Amat, E., Mareque-Bueno, J., y Ferrés- Padró, E. (2016). Management of ankyloglossia and breastfeeding difficulties in the newborn: breastfeeding sessions, myofunctional therapy, and frenotomy. *Case Reports in Pediatrics*, 2016, 3010594. doi: [10.1155/2016/3010594](https://doi.org/10.1155/2016/3010594)
- Gallerano, G., Ruoppolo, G., y Silvestri, A. (2012). Myofunctional and speech rehabilitation after orthodontic-surgical treatment of dento-maxillofacial dysgnathia. *Progress in Orthodontics*, 13(1), 57-68. doi: [10.1016/j.pio.2011.08.002](https://doi.org/10.1016/j.pio.2011.08.002)
- Genaro, K. F., Berretin-Felix, G., Rehder, M. I., y Marchesan, I. Q. (2009). Orofacial myofunctional evaluation: MBGR protocol. *Revista CEFAC*, 11(2), 237-255. doi: [10.1590/S1516-18462009000200009](https://doi.org/10.1590/S1516-18462009000200009)
- Gonçalves, C. S., y Ferreiro, M.C. (2006). Estudo da relação entre presença de frênulo lingual curto e/ou anteriorizado e a dorsalização do fone [r] na articulação da fala. *Revista CEFAC*, 8(1), 56-60.
- Guimarães, K. C., Drager, L. F., Genta, P. R., Marcondes, B. F., y Lorenzi-Filho, G. (2009). Effects of oropharyngeal exercises on patients with moderate obstructive sleep apnea syndrome. *American Journal of Respiratory and Critical Care Medicine*, 179(10), 962-966. doi: [10.1164/rccm.200806-981OC](https://doi.org/10.1164/rccm.200806-981OC)
- Hagiwara, R., Fosnot, S. M., y Alessi, D. M. (2002). Acoustic phonetics in a clinical setting: a case study of /r/-distortion therapy with surgical intervention. *Clinical Linguistics y Phonetics*, 16(6), 425-441. doi: [10.1080/02699200210128963](https://doi.org/10.1080/02699200210128963)
- Heller, J., Gabbay, J., O'Hara, C., Heller, M., y Bradley, J. P. (2005). Improved Ankyloglossia Correction With Four-Flap Z-Frenuloplasty. *Annals of Plastic Surgery*, 54(6), 623–628. doi: [10.1097/01.sap.0000157917.91853.be](https://doi.org/10.1097/01.sap.0000157917.91853.be)
- Johnson, P.R. (2006). Tongue-tie – exploding the myths. *Infant*, 2(3), 96-99.
- Kapoor, V., Douglas, P. S., Hill, P. S., Walsh, L. J., y Tennant, M. (2018). Frenotomy for tongue-tie in Australian children, 2006-2016: an increasing problem. *The Medical Journal of Australia*, 208(2), 88–89. doi: [10.5694/mja17.00438](https://doi.org/10.5694/mja17.00438)
- Khan, S., Sharma, S., y Sharma, V. K. (2017). Ankyloglossia: Surgical management and functional rehabilitation of tongue. *Indian Journal of Dental Research*, 28(5), 585. doi: [10.4103/ijdr.IJDR\\_739\\_16](https://doi.org/10.4103/ijdr.IJDR_739_16)
- Knox, I. (2010). Tongue Tie and Frenotomy in the Breastfeeding Newborn. *NeoReviews*, 11(9), 513-519. doi: [10.1542/neo.11-9-e513](https://doi.org/10.1542/neo.11-9-e513)
- Kotlow, L. A. (1999). Ankyloglossia (tongue-tie): a diagnostic and treatment quandary. *Quintessence International*, 30(4), 259-262.
- Lalakea, M., y Messner A. (2003). Ankyloglossia: the adolescent and adult perspective. *Otolaryngology - Head and Neck Surgery*, 128(5), 746–752. doi: [10.1016/S0194-59980300258-4](https://doi.org/10.1016/S0194-59980300258-4)
- Lisonek, M., Liu, S., Dzakpasu, S., Moore, A. M., y Joseph, K. S. (2017). Changes in the incidence and surgical treatment of ankyloglossia in Canada. *Paediatrics and Child Health*, 22(7), 382–386. doi: [10.1093/pch/pxx112](https://doi.org/10.1093/pch/pxx112)
- Machado, B. C. Z., Mazzetto, M. O., Da Silva, M. A., y de Felício, C. M. (2016). Effects of oral motor exercises and laser therapy on chronic temporomandibular disorders: a randomized study with follow-up. *Lasers in Medical Science*, 31(5), 945-954. doi: [10.1007/s10103-016-1935-6](https://doi.org/10.1007/s10103-016-1935-6)
- Marchesan, I. Q., Martinelli, R. L., y Gusmão, R. J. (2012). Frênulo lingual: modificações após frenectomia. *Jornal da Sociedade Brasileira de Fonoaudiologia*, 24(4), 409-412. doi: [10.1590/S2179-64912012000400020](https://doi.org/10.1590/S2179-64912012000400020)
- Marchesan, I. Q., Teixeira, A. N., y Cattoni, D. M. (2010). Correlações entre diferentes frênuos linguais e alterações na fala. *Distúrbios da Comunicação*, 22(3), 195-200.
- Marchesan, I., Martinelli, R., y Gusmao, R. (2012). Lingual frenulum: changes after frenectomy. *Jornal da Sociedade Brasileira de Fonoaudiologia*, 24(4), 409-412. doi: [10.1590/S2179-64912012000400020](https://doi.org/10.1590/S2179-64912012000400020)
- Martinelli, L. C., y Marchesan, I. Q. (2013). Evaluación del frenillo de la lengua. En Susanibar, F., Marchesan, I. Q., Parra, D. y Dioses, A. (Eds.), *Tratado de Evaluación de Motricidad Orofacial y áreas afines* (pp. 603-626). Editorial EOS.
- Martinelli, R. L. de C., Marchesan, I. Q., y Berretin-Felix, G. (2014). Estudo longitudinal das características anatômicas do frênulo lingual comparado com afirmações da literatura. *Revista CEFAC*, 16(4), 1202–1207. doi: [10.1590/1982-021620149913](https://doi.org/10.1590/1982-021620149913)
- Martinelli, R., Marchesan, I., Gusmão, R., Rodrigues, A., y Berretin-Felix, G. (2014). Histological Characteristics of Altered Human Lingual Frenulum. *International Journal of Pediatrics and Child Health*, 2(1), 5-9. doi: [10.12974/2311-8687.2014.02.01.2](https://doi.org/10.12974/2311-8687.2014.02.01.2)
- Martinelli, R., Marchesan, I., Rodrigues, A., y Berretin-Felix, G. (2012). Protocolo de avaliação do frênulo da língua em bebês. *Revista CEFAC*, 14(1), 138-145. doi: [10.1590/S1516-18462012000100016](https://doi.org/10.1590/S1516-18462012000100016)
- Meenakshi, S., y Jagannathan, N. (2014). Assessment of Lingual Frenulum Lengths in Skeletal Malocclusion. *Journal of Clinical and Diagnostic Research: JCDR*, 8(3), 202–204. doi: [10.7860/JCDR/2014/7079.4162](https://doi.org/10.7860/JCDR/2014/7079.4162)
- Mendes, K. D., Silveira, R. C. de C. P., y Galvão, C. M. (2008). Revisão integrativa: método de pesquisa para a incorporação de evidências na saúde e na enfermagem. *Texto y Contexto - Enfermagem*, 17(4), 758-764. doi: [10.1590/S0104-07072008000400018](https://doi.org/10.1590/S0104-07072008000400018)

- Messner, A. H., y Lalakea, M. L. (2002). The Effect of Ankyloglossia on Speech in Children. *Otolaryngology-Head and Neck Surgery*, 127(6), 539–545. doi: [10.1067/mhn.2002.129731](https://doi.org/10.1067/mhn.2002.129731)
- Messner, A. H., Lalakea, M. L., Aby, J., Macmahon, J., y Bair, E. (2000). Ankyloglossia: incidence and associated feeding difficulties. *Archives of Otolaryngology-Head and Neck Surgery*, 126(1), 36. doi: [10.1001/archotol.126.1.36](https://doi.org/10.1001/archotol.126.1.36)
- Migliorucci, R. R., de Oliveira Freitas, D. C. B., y Berretin-Felix, G. (2017). Programa de terapia miofuncional orofacial para indivíduos submetidos à cirurgia ortognática. *Revista CEFAC*, 19(2), 277-288. doi: [10.1590/1982-021620171921317](https://doi.org/10.1590/1982-021620171921317)
- Mintz, S. M., Siegel, M. A., y Seider, P. J. (2005). An overview of oral frenula and their association with multiple syndromic and nonsyndromic conditions. *Oral Surgery, Oral Medicine, Oral Pathology, Oral Radiology, and Endodontology*, 99(3), 321–324. doi: [10.1016/j.tripleo.2004.08.008](https://doi.org/10.1016/j.tripleo.2004.08.008)
- Miranda, P., Cardoso, C., y Gomes, E. (2015). Interventions in the Alteration on Lingual Frenum: Systematic Review. *International Archives of Otorhinolaryngology*, 20(03), 275–280. doi: [10.1055/s-0035-1568135](https://doi.org/10.1055/s-0035-1568135)
- Morita, H., Mazerbourg, S., Bouley, D. M., Luo, C. W., Kawamura, K., Kuwabara, Y., Baribault, H., Tian, H. y Hsueh, A. J. W. (2004). Neonatal Lethality of LGR5 Null Mice Is Associated with Ankyloglossia and Gastrointestinal Distension. *Molecular and Cellular Biology*, 24(22), 9736–9743. doi: [10.1128/MCB.24.22.9736-9743.2004](https://doi.org/10.1128/MCB.24.22.9736-9743.2004)
- Morowati, S., Yasini, M., Ranjbar, R., Peivandi, A. A., y Ghadami, M. (2010). Familial ankyloglossia (tongue-tie): a case report. *Acta Medica Iranica*, 123-124.
- Pamplona, M. C., Ysunza, A., Chavelas, K., Arámburu, E., Patiño, C., Martí, F., y Morales, S. (2012). A study of strategies for treating compensatory articulation in patients with cleft palate. *Journal of Maxillofacial and Oral Surgery*, 11(2), 144-151. doi: [10.1007/s12663-011-0314-x](https://doi.org/10.1007/s12663-011-0314-x)
- Pompéia, L. E., Ilinsky, R. S., Ortolani, C. L. F., y Faltin Júnior, K. (2017). A influência da anquiloglossia no crescimento e desenvolvimento do sistema estomatognático. *Revista Paulista de Pediatria*, 35(2), 216–221. doi: [10.1590/1984-0462;2017;35;2;00016](https://doi.org/10.1590/1984-0462;2017;35;2;00016)
- Prado, D. G., Berretin-Felix, G., Migliorucci, R. R., Bueno, M. D., Rosa, R. R., Polizel, M., Teixeira, I., y Gavião, M. B. (2018). Effects of orofacial myofunctional therapy on masticatory function in individuals submitted to orthognathic surgery: a randomized trial. *Journal of Applied Oral Science*, 26. doi: [10.1590/1678-7757-2017-0164](https://doi.org/10.1590/1678-7757-2017-0164)
- Rahal, A. Exercícios utilizados na terapia de motricidade orofacial: quando e como utilizá-los. En Marchesan, I. Q., Silva, H. J. y Berretin-Felix, G. (Eds.), *Terapia Fonoaudiológica em motricidade orofacial*. (pp. 43-50). Pulso Editorial.
- Saccomanno, S., Di, A. T., D'Alatri, L., y Grippaudo, C. (2019). Proposal for a myofunctional therapy protocol in case of altered lingual frenulum. A pilot study. *European journal of paediatric dentistry: official journal of European Academy of Paediatric Dentistry*, 20(1), 67-72. doi: [10.23804/ejpd.2019.20.01.13](https://doi.org/10.23804/ejpd.2019.20.01.13)
- Sanders, I., y Mu, L. (2013). A three-dimensional atlas of human tongue muscles. *The Anatomical Record*, 296(7), 1102-1114. doi: [10.1002/ar.22711](https://doi.org/10.1002/ar.22711)
- Silva, M. C., Costa, M. L., Nemr, K., y Marchesan I. Q. (2009). Frênulo de língua alterado e interferência na mastigação. *Revista CEFAC*, 11(3), 363-369.
- Souza, M., Silva, M., y Carvalho, R. (2010). Integrative review: what is it? How to do it?. *Einstein*, 8(1), 102-6. doi: [10.1590/s1679-45082010rw1134](https://doi.org/10.1590/s1679-45082010rw1134)
- Srinivasan, B., y Chitharanjan, A. B. (2013). Skeletal and dental characteristics in subjects with ankyloglossia. *Progress in Orthodontics*, 14(1), 44. doi: [10.1186/2196-1042-14-44](https://doi.org/10.1186/2196-1042-14-44)
- Tecco, S., Baldini, A., Mummolo, S., Marchetti, E., Giuca, M. R., Marzo, G., y Gherlone, E. F. (2015). Frenulectomy of the tongue and the influence of rehabilitation exercises on the sEMG activity of masticatory muscles. *Journal of Electromyography and Kinesiology*, 25(4), 619-628. doi: [10.1016/j.jelekin.2015.04.003](https://doi.org/10.1016/j.jelekin.2015.04.003)
- Tessitore, A., Paschoal, J. R., y Pfeilsticker, L. N. (2009). Avaliação de um protocolo da reabilitação orofacial na paralisia facial periférica: evaluation of an orofacial rehabilitation protocol. *Revista CEFAC*, 11, 432-440. doi: [10.1590/S1516-18462009000700019](https://doi.org/10.1590/S1516-18462009000700019)
- Tsausoglou, P., Topouzelis, N., Vouros, I., y Sculean, A. (2016). Diagnosis and treatment of ankyloglossia: A narrative review and a report of three cases. *Quintessence international*, 47(6), 523-534. doi: [10.3290/j.qi.a36027](https://doi.org/10.3290/j.qi.a36027)
- Walls, A., Pierce, M., Wang, H., Steehler, A., Steehler, M., y Harley Jr, E. H. (2014). Parental perception of speech and tongue mobility in three-year olds after neonatal frenotomy. *International Journal of Pediatric Otorhinolaryngology*, 78(1), 128-131. doi: [10.1016/j.ijporl.2013.11.006](https://doi.org/10.1016/j.ijporl.2013.11.006)
- Walsh, J., Links, A., Boss, E., y Tunkel, D. (2017). Ankyloglossia and Lingual Frenotomy: National Trends in Inpatient Diagnosis and Management in the United States, 1997-2012. *Otolaryngology-Head and Neck Surgery*, 156(4), 735–740. doi: [10.1177/0194599817690135](https://doi.org/10.1177/0194599817690135)
- Wei, E. X., Tunkel, D., Boss, E., y Walsh, J. (2020). Ankyloglossia: Update on Trends in Diagnosis and Management in the United States, 2012-2016. *Otolaryngology-Head and Neck Surgery*, 163(5), 1029–1031. doi: [10.1177/0194599820925415](https://doi.org/10.1177/0194599820925415)
- Zaghi, S., Valcu-Pinkerton, S., Jabara, M., Norouz-Knutsen, L., Govardhan, C., Moeller, J., Sinkus, V., Thorsen, R., Downin, V., Camacho, M., Yoon, A., Hang, W., Hockel, B., Guilleminault, C., y Yung-Chuan, S. (2019). Lingual frenuloplasty with myofunctional therapy: Exploring safety and efficacy in 348 cases. *Laryngoscope Investigative Otolaryngology*, 4(5), 489-496. doi: [10.1002/lio2.297](https://doi.org/10.1002/lio2.297)