

<https://helda.helsinki.fi>

---

## Kalsifylaksian onnistunut hoito moniammatillisen tiimin kuvaamana

Ranta, Tomi

2021

---

Ranta , T , Kaartinen , K , Lagus , H , Kallio , M , Jeskanen , L , Salonen , J & Isoherranen , K 2021 , ' Kalsifylaksian onnistunut hoito moniammatillisen tiimin kuvaamana ' , Duodecim , Vuosikerta. 137 , Nro 22 , Sivut 2439-2442 . <  
<https://www.duodecimlehti.fi/xmedia/duo/duo16531.pdf> >

---

<http://hdl.handle.net/10138/350714>

---

publishedVersion

---

*Downloaded from Helda, University of Helsinki institutional repository.*

*This is an electronic reprint of the original article.*

*This reprint may differ from the original in pagination and typographic detail.*

*Please cite the original version.*

Tomi Ranta, Kati Kaartinen, Heli Lagus, Milla Kallio, Leila Jeskanen,  
Jussi Salonen ja Kirsi Isoherranen

## Kalsifylaksian onnistunut hoito moniammatillisen tiimin kuvaamana

Kuvaamme erittäin laaja-alaiseen kalsifylaksiaan sairastuneen potilaan, jonka hoitotulos voitiin vuoden hoitajakson jälkeen kuitenkin katsoa onnistuneeksi. Kalsifylaksia on harvinainen ja huonoennusteinen yleissairaus. Tyypilliseen tapaan potilaammekin oikean diagnoosin varmistaminen oli vaativaa ja vei aikaa. Hoidossa onnistumisessa korostui uskallus luottaa kliiniseen arvioon ja löydöksiin, jotta tehokkaan hoidon aloitus ei tarpeettomasti viivästynyt. Hoidossa tarvittiin useiden eri erikoisalojen erityisosaamista. Moniammatillisen haavatiimin toiminta oli tehokasta ja häivytti klinikoiden välisiä raja-aitoja.

**K**alsifylaksia on monitekijäinen ihon vaskulopatia, johon liittyvät kivuliaat, laaja-alaiset ja nekroottiset haavat (1,2). Sen ennuste on huono, jopa 50 % potilaista menehtyy vuoden kuluessa, ja sepsis on yleisin kuolinsyy (2,3). Tautia esiintyy yleisimmin munuaisten vajaatoimintaa sairastavilla, ja sen muita riskitekijöitä ovat muun muassa nais-sukupuoli, hyperfosfatemia, hyperkalsemia, hyperparatyreoosi, diabetes, varfariinilääkitys, glukokortikoidihoito sekä lihavuus (1,2). Dialyysipotilailla kalsifylaksiaa esiintyy useammin peritoneaali- kuin hemodialyysihoidon aikana. Hemodialyysihoidon saavien joukossa vuosittainen esiintyvyys on 4–35 tapausta 10 000 potilasta kohden (2).

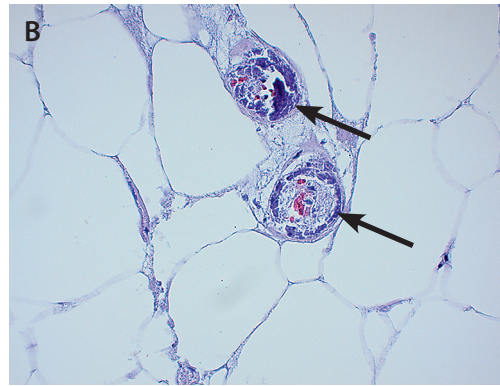
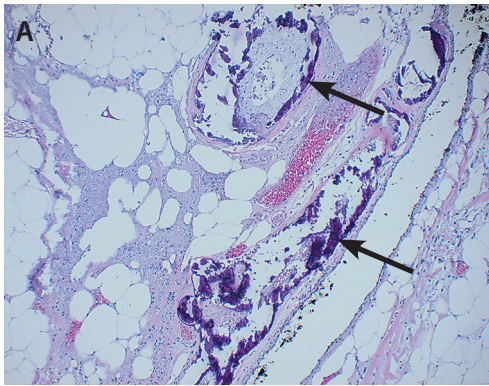
Kalsifylaksia diagnosoidaan kliinisen kuvan ja histologisen löydöksen perusteella. Pikkuvaltimoiden kalkkiutuminen, fibroosi ja mikrotrombit johtavat kudoksen hapenpuutteeseen ja nekroottisiin haavoihin. Histologiset tyyppilöydökset ovat dermaalinen nekroosi sekä kalkkiumat ihonalaiskudoksen verisuonissa. Diagnostiseen kudoksenäytteeseen on otettava riittävästi ihonalaiskudosta, ja silti näytteen tulokinta on vaativaa (1,4,5).

Hoito perustuu suoneen annettavaan natriumtiosulfaattiin, joka kelatoi kudoksiin saostuneita kalsiumsuoloja paremmin liukenevaksi kalsiumtiosulfaatiksi (1,2). Lisäksi tarvitaan liittämissairauksien ja kivun hyvää hoitoa, haavojen paikallishoitoa ja infektion estoa sekä useimmiten kirurgista interventtiota (3,5,6). Menestyksekkäs hoitotulos voidaan saavuttaa moniammatillisen tiimin avulla, jolloin useat tautia pahentavat osatekijät voidaan huomioida.

### Oma potilas

Potilaamme ei ollut juurikaan käyttänyt terveydenhuollon palveluja ennen 40 vuoden ikää. Silloin hänen vasempaan jalkateräänsä kehittyi infektio, ja päivystystutkimuksissa todettiin tyypin 2 diabetes (HbA<sub>1c</sub>-arvo 13,5 % eli 124 mmol/mol). Diagnoosivaiheessa todettiin liittämissairauksien ja munuaiskomplikaatiot. Akuuttitalanteen ohituttua ja pitkäaikaissairauksien hyvän hoidon avulla munuaisten toiminta palautui lähes normaalisti.

Kymmenisen vuotta myöhemmin vasemmassa jalkaterässä todettiin Charcot'n neuroartropatia ja bakteeri-infektio. Lopulta hoidoksi jouduttiin suosittelemaan sääriamputaatiota. Leikkaukseen valmistelemissä tutkimuksissa todettiin eteisvärinä ja vaikea obstruktiivinen uniapnea. Hoito saatiin toteutettua suunnitellusti,



**KUVA 1.** A. Rasvakudoksen yläosassa, dermiksena alla isompien verisuonien mediassa todettava kalsium (nuolet) sopii ateroskleroosiin (suurennos kymmenkertainen). B. Rasvakudoksessa todettu kalsium pienissä suonissa (nuolet) sopii kalsifylaksiaan. Suonien läpimitta noin 0,05–0,12 mm (suurennos 40-kertainen).

ja potilas palasi työelämään sääriproteesilla kävelevänä.

Ajan kuluessa munuaisten vajaatoiminta vaikeutui pysyvästi. Kun potilas oli 53-vuotias, hänelle suositeltiin hemodialyysin aloittamista uremian ja nesteytymäärän hoitamiseksi. Potilas kuitenkin koki vointinsa niin hyväksi, että hoidon aloittaminen lykkääntyi. Lopulta turvotustilanne vaikeutui, oikea pohje kipeytyi ja potilas hakeutui päivystykseen. Kliinisesti ei havaittu haavoja. Turvotus oli voimakasta, säären epidermis rakkuloi ja tihutti kudostenestettä. Syvä laskimotukos suljettiin pois kaikukuvauksella.

Ensimmäinen hemodialyysi toteutettiin hoitoon hakeutumista seuranneena yönä. Nestelastia oli kertynyt 20 kg, ja se alkoi purkautua. Oikean alaraajan kipu kuitenkin voimistui ja iho haavautui. Turvotusta pidettiin haavautumisen todennäköisimpänä syynä. Kaksi viikkoa potilaan sairaalaan hakeutumisesta ja turvotustilanteen jo lievittyä hänen haavansa laajenivat yhä ja niihin alkoi tulla nekroosia. Potilas lähetettiin ihotautikonsultaatioon, jossa todettiin laajat nekroottiset haavat oikeassa sääressä ja jalkaterässä, alkava haava vasemmassa reidessä ja haavattomillakin ihoalueilla punoitusta, kivuliaisuutta ja poikkeavaa kiinteyttä palpatoitaessa. Kliiniseksi diagnoosiksi asetettiin kalsifylaksia, ja potilaalle aloitettiin suonensisäiset natriumtiosulfaattihoidot (25 g kolmesti viikossa dialyysin yhteydessä).

Haavojen veneiitokudosnäyte histologista ja immunofluoresenssitutkimusta varten jäi tuloksiltaan epäspesifiseksi. Toisessa kudosnäytteessä todettiin immunofluoresenssia kaikille testatuille reagensseille, mutta sen arvioitiin sopivan reaktiiviseksi, ihon nekrotisoitumisesta johtuvaksi ilmiöksi. Vaskuliittiverikokeiden tulokset olivat normaalit. Viisi viikkoa hoitojen aloituksen jälkeen otettu neljäs kudosnäyte varmisti kalsifylaksiadiagnoosin (**KUVA 1**). Koko tämän ajan jatkettiin kliinisen epäilyn perusteella aloitettua natriumtiosulfaattihoidoa.

Nefrologi oli sovittanut lääkityksiä kalsifylaksian hoidon kannalta optimaaliseksi vaihtamalla kalsiumkarbonaatin kalsiumittomaan fosfaattisitojaan (sevelameeri) ja varfariinin pienimolekyyliseen hepariiniin.

Kahden kuukauden natriumtiosulfaattihoidolla haavautuminen lakkasi, ja kudospuutosten rekonstruointista alettiin suunnitella. Verenkiertotutkimuksissa suonien sulkeutumattomuus esti nikka-olkavarsipainesuhteen (ABI) mittauksen, mutta varvaspaine 22 mmHg osoitti kriittisen verenkiertovajauksen.

Kuvantamistutkimuksissa etummainen säärivaltimo (ATA) ja jalkapöytävaltimo (ADP) olivat avoimet, mutta takimmainen säärivaltimo (ATP) oli tukossa malleolitasolla. Potilaalle suositeltiin sääri- tai reisiamputaatiota, josta hän kieltäytyi. Haavarevisioita, transmetatarsaaliamputaatio ja ihonsiirtoja tehtiin vuodenvaihteessa yhteensä kuudessa leikkauksessa. Haavainfektioiden vuoksi tarvittiin pitkiä mikrobilääkehoitoja. Lopulta iho-siirteet säilyivät vitaleina ja haavapinnat saatiin epitelisoitumaan (**KUVA 2**).

Keväällä potilaan kantapäähän kehittyi uusi haava, jonka kevennyshoito toteutettiin avattavalla lasikuituisella tukilastalla ja öisin käytettävällä ilmatyynytytteisellä kevennysjalkineella. Jalkaterän haavoja hoidettiin konservatiivisesti.

Yli puolen vuoden sairaalahoitajakson jälkeen potilas pääsi kotiutumaan. Seurantakäynnit järjestettiin asiantuntijahaavahoitajan vastaanotolle ja moniammatilliselle lääkäriavustajan vastaanotolle, haavojen paikallishoidon vastuuta jaettiin osin kotisairaanhoidonkin. Hoitotavoitteeksi määritettiin haavojen täysi epitelisoituminen joko konservatiivisesti tai ihonsiirtotoimenpiteillä, jotta potilaan munuaisensiirtoasioita voitaisiin edistää. Potilas asetti tavoitteekseen niin hyvän kuntoutumisen, että työelämään palaaminen mahdollistuisi.

## Pohdinta

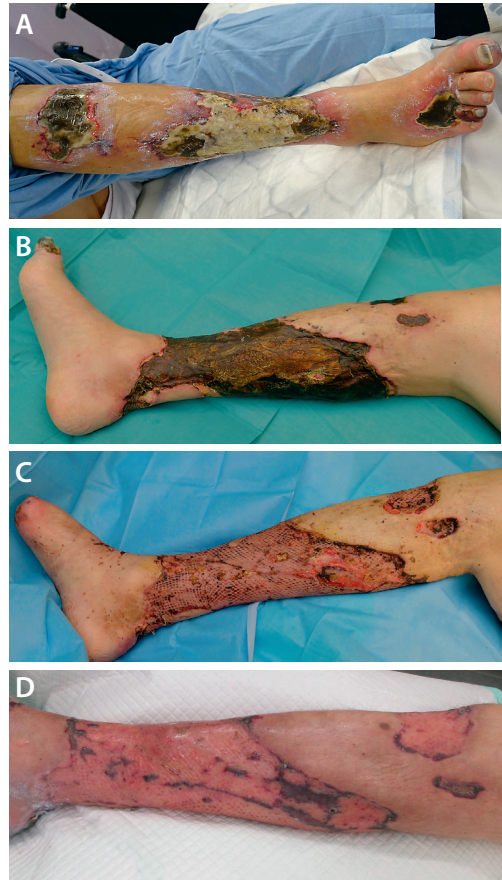
Kalsifylaksia on harvinainen munuaisten vajaatoiminnan komplikaatio, mutta suurissa keskuksissa hoidetaan tautia sairastavia potilaita vuosittain. Tyypillisesti epäily herää suhteettoman kivuliaiden alaraajaan painottuvien ja alkuvaiheessa hyvinkin vähäisten ihomuutosten vuoksi, jotka etenevät nekroottisiksi mustiksi haavoiksi. Usein taustalla on munuaisten vajaatoiminnan seurannaisilmiönä kehittyneen sekundaarisen hyperparatyreoosin hoidon epäonnistuminen.

Alkuvaiheessa potilaan hoitopaikka vaihtui toistuvasti akuuteinta hoitoa vaativan löydöksen mukaan. Pitkän vuodeosastohoidon tarpeen käytyä ilmeiseksi hoito keskitettiin yhdelle vuodeosastolle. Potilasta ei kuljetettu eri klinikoiden konsultaatiokäynneille, vaan nämä palvelut tuotiin potilaan luokse moniammatillisen haavatiimin vuodeosastokierroilla.

Potilas itse oli järjestelyyn tyytyväinen ja kertoi sen helpottaneen tilanteeseen sopeutumista ja hoitoon sitoutumista. Erityisesti potilas arvosti henkilökunnan vaihtuvuuden vähentymistä, jolloin hoitoneuvottelua ei tarvinnut aina aloittaa alusta ja hoitosuunnitelma oli helpompaa ymmärtää ja hyväksyä. Potilas koki helpommaksi saada kysymyksensä ja toivomuksensa kuuluviin, kun hän tunsikin lääkärit ja hoitajat entuudestaan.

Hoitoryhmän ytimen muodostivat plastiikkakirurgi, verisuonikirurgi ja ihotautilääkäri sekä potilaan hoidosta vastaavat vuodeosaston lääkärit ja hoitajat. Nefrologi teki arvionsa ja tarvittavat hoitomuutokset dialyysihoitokäyntien yhteydessä. Muita ammattiryhmiä, kuten ravitsemusterapeuttia, fysioterapeuttia ja sosiaalityöntekijää, konsultoitiiin tarpeen mukaan.

Potilaan heikon yleistilan vuoksi kirurginen hoito toteutettiin vaiheittain. Valtimoverenkierto oli heikentynyt erityisesti nilkkatasolta distaalisesti. Toimenpiteellisistä verenkierron kohentamisyrytyksistä pidättäytyttiin komplikaatoriskin vuoksi. Sääri- tai reisiamputaatiolla olisi voitu nopeammin saavuttaa haavaton tilanne ja aloittaa munuaissiirron suunnittelu, mutta toimintakyky olisi todennäköisemmin jäänyt heikommaksi.



**KUVA 2.** Oikean alaraajan nekroottiset haavaumat ja niiden hoito. **A.** Kuukauden kuluttua hoitoon hakeutumisesta nekroosit ovat kehittyneet. **B.** Kolmen kuukauden kuluttua hoitoon hakeutumisesta nekroosit ovat kuivuneet ja uusien muodostuminen on loppunut. Revisioon voidaan edetä. **C.** Kaksi viikkoa reititettyjen ihosiirteiden asettamisesta. **D.** Kolme kuukautta ihosiirteiden asettamisesta.

## Lopuksi

Hyvän lopputuloksen kannalta tärkeitä olivat potilaan aktiivinen osallistuminen hoitoon ja sinnikkyys kuntoutumiseen. Hoidossa oli jatkuvuutta, hoitavat ammattilaiset pysyivät mahdollisuuksien mukaan samoina sekä tunsivat potilaan, hänen sairautensa taustat ja viimeaikaiset muutokset omakohtaisesti. Moniammatillinen yhteistyö ja hoitotiimin vahva keskinäinen luottamus loivat hyvät lähtökohdat hoidon onnistumiselle. ■

**KIRJALLISUUTTA**

1. Garcia-Lozano JA, Ocampo-Candiani J, Martinez-Cabrales SA, ym. An update on calciphylaxis. *Am J Clin Dermatol* 2018; 19:599–608.
2. Nigwekar SU, Thadhani R, Brandenburg VM. Calciphylaxis. *New Engl J Med* 2018; 378:1704–14.
3. McCarthy JT, El-Azhary RA, Patzelt MT, ym. Survival, risk factors, and effect of treatment in 101 patients with calciphylaxis. *Mayo Clin Proc* 2016;91:1384–94.
4. Bahrani E, Perkins IU, North JP. Diagnosing calciphylaxis: a review with emphasis on histopathology. *Am J Dermatopathol* 2020;42:471–80.
5. Isoherranen K, O'Brien JJ, Barker J, ym. Atypical wounds: best clinical practices and challenges. *J Wound Care* 2019; 28:S1–92.
6. Peng T, Zhuo L, Wang Y, ym. Systematic review of sodium thiosulfate in treating calciphylaxis in chronic kidney disease patients. *Nephrology* 2018;23:669–75.

**TOMI RANTA, LL, yleislääketieteeseen erikoistuva lääkäri, terveyskeskuslääkäri**  
Helsingin kaupunki

**KATI KAARTINEN, LT, sisätautien ja nefrologian erikoislääkäri**  
HUS, Vatsakeskus, nefrologia

**HELI LAGUS, LT, plastiikkakirurgian erikoislääkäri, osastonylilääkäri, vastuulääkäri**  
HUS, Haavakeskus, tukielin- ja plastiikkakirurgia

**MILLA KALLIO, LT, verisuonikirurgian erikoislääkäri, verisuonikirurgian vs. osastonlääkäri**  
HUS, Vatsakeskus, verisuonikirurgia ja Haavakeskus

**LEILA JESKANEN, LL, ihotautien erikoislääkäri, patologisten erikoislääkäri, diploma in dermatopathology 2011**  
HUS, Tulehduskeskus, iho- ja allergiasairaala, ihopatologian laboratorio

**JUSSI SALONEN, LL, ihotauteihin ja allergologiaan erikoistuva lääkäri**  
HUS, Tulehduskeskus, iho- ja allergiasairaala

**KIRSI ISOHERRANEN, LT, ihotautien ja allergologian erikoislääkäri**  
HUS, Tulehduskeskus ja Haavakeskus sekä iho- ja allergiasairaalan toimenpideyksikkö  
Twitter: @Kirsilsoherran1

**SIDONNAISUUDET**

**Tomi Ranta:** Luentopalkkio/asiantuntijapalkkio (Suomen Haavanhoitoyhdistys), muut sidonnaisuudet (Pihlajalinna, Revenio)

**Kati Kaartinen:** Apuraha (Alexion, MSD), luentopalkkio/asiantuntijapalkkio (AstraZeneca, Alexion, MSD, Amgen, Novo Nordisk), korvaukset koulutus- ja kongressikuluista (Alexion), muut sidonnaisuudet (Novartis)

**Heli Lagus:** Apuraha (Instrumentarium, Maanpuolustuksen tieteellinen toimikunta MATINE, Vivoxid Oy, EVO-rahoitus/HUS), luentopalkkio/asiantuntijapalkkio (Professio, HUS Servis, Orion, Steripolar, UPM), korvaukset koulutus- ja kongressikuluista (UpViser, Steripolar), luottamustoimet (Nuorten Lääkärien Yhdistys, Suomen Lääkäriliitto), hankkeet (Kansallinen haavarekisteri, Nordic Diabetic Foot Task Force)

**Milla Kallio:** Luentopalkkio/asiantuntijapalkkio (Apotti), luottamustoimet (Haavanhoidon erityispatsevyystryöryhmä)

**Leila Jeskanen:** Ei sidonnaisuuksia

**Jussi Salonen:** Ei sidonnaisuuksia

**Kirsi Isoherranen:** Luentopalkkio/asiantuntijapalkkio (Abbvie, Mediq, Mölnlycke, Dansac Hollister, Curea Medical), korvaukset koulutus- ja kongressikuluista (Abbvie), luottamustoimet (European Wound Management Association, European Wound Management Association, Suomen Lääkäriliiton haavanhoidon erityispatsevyystryöryhmä), hankkeet (TerveyskyläPro, Haavatalo)

**VASTUUTOIMITTAJA**

Niina Matikainen