

Síndrome do QT longo congênito associado a bloqueio atrioventricular 2:1 em lactente com síncope de repetição tratado como “epilepsia”

Congenital long QT syndrome associated with 2:1 atrioventricular block in infant with repeated syncope treated as “epilepsy”

Síndrome de QT largo congénito asociado a bloqueo aurículoventricular 2:1 en lactante con síncope de repetición tratado como “epilepsia”

Eduardo Palmegiani ¹, Augusto Cardinalli Neto ², Carlos Henrique de Marchi ³, Ulisses Alexandre Croti ⁴, Adalberto Menezes Lorga Filho ⁵

Resumo: A Síndrome do QT longo (SQTL) congênito é uma doença dos canais iônicos cardíacos que está associada com síncope, taquiarritmias ventriculares e morte súbita cardíaca em pacientes com coração normal. Raramente, apresenta-se com Bloqueio Atrioventricular 2:1, apresentando mortalidade maior que 50% nos primeiros seis meses de vida, mesmo com tratamento adequado. O caso aqui descrito relata a evolução clínico de lactente com 6 meses de idade com SQTL congênito, síncope de repetição e BAV 2:1 inicialmente tratado como epilepsia, que após tratamento clínico adequado com mudança de estilo de vida, betabloqueadores e implante de marcapasso, não apresentou mais eventos cardíacos. No seguimento tardio (com 6 anos de vida), foi implantado Cardiodesfibrilador Implantável, sem terapias até a presente data.

Descritores: Arritmia, Genética, Heart Arrest, Síndrome Do QT Longo

Abstract: Congenital long QT syndrome is a disease of cardiac ion channels that is associated with syncope, cardiac sudden death and ventricular tachyarrhythmias in patients with normal hearts. Rarely, it presents associated with 2:1 atrioventricular block; in this case the mortality rate is higher than 50% in the first six months of life even with adequate treatment. The case described here reports on the clinical evolution of a six-month-old infant with congenital long QT syndrome, syncope of repetition and 2:1 atrioventricular block initially treated as epilepsy, that after the correct clinical treatment with changes in lifestyle, beta-blockers and pacemaker implantation, did not have further cardiac events. In the long-term follow-up (six years of life), a defibrillator was implanted without the need of further therapies to date.

Keywords: Arrhythmia, Genetics, Heart Arrest, Long QT Syndrome

Resumen: El Síndrome de QT largo (SQTL) congénito es una enfermedad de los canales iónicos cardíacos que está asociada con el síncope, las taquiarritmias ventriculares y la muerte súbita cardíaca en pacientes con corazón normal. Rara vez se presenta con Bloqueo Aurículoventricular 2:1, presentando mortalidad mayor que el 50% en los primeros seis meses de vida, aun con tratamiento adecuado. El

Trabalho realizado no Hospital de Base, Funfarme - São José do Rio Preto - SP.

1 - Médico Eletrofisiologista. 2 - Médico Cardiologista. 3 - Médico Cardiopediatra. 4 - Médico Cirurgião Cardiopediatra. 5 - Doutor e Médico Eletrofisiologista.

Correspondência: Eduardo Palmegiani - Rua Castelo D'agua, 3030 - Redentora - São José do Rio Preto - SP.

Trabalho submetido em 03/2012 e publicado em 09/2012.

caso aqui descrito relata la evolución clínica de un lactante a los 6 meses de edad con SQTL congénito, síncope de repetición y BAV 2:1 inicialmente tratado como epilepsia, quien, luego de tratamiento clínico adecuado con cambio de estilo de vida, betabloqueadores e implante de marcapasos, ya no presentó eventos cardíacos. En el seguimiento tardío (a los 6 años de vida), se le implantó Cardiodesfibrilador Implantable, sin terapias hasta el día de la fecha.

Descritores: Arritmia, Genética, Heart Arrest, Síndrome de QT Largo

Introdução

A Síndrome do QT longo (SQTL) congênito é uma patologia relacionada a alterações genéticas em canais iônicos (sódio, potássio e cálcio) que levam a um prolongamento na repolarização ventricular e risco aumentado de taquiarritmias ventriculares, constituindo-se em importante causa de morte súbita cardíaca em pacientes com coração estruturalmente normal. Descrita inicialmente em 1975, somente em 1995 e 1996 os genes responsáveis pelas formas mais frequentes - LQT1 (KCNQ1), LQT2 (KCNH2) e LQT3 (SCN5A) - foram identificados. Desde então, vários outros genes já foram identificados, reconhecendo-se atualmente doze variantes de LQT. Existem dois padrões de transmissão genética conhecidos: uma forma heterozigota (autossômica dominante) denominada de *Síndrome de Romano-Ward* e outra forma homozigota (autossômica recessiva ou mutação heterozigota composta, sendo os genes envolvidos o KCNQ1 ou KCNE1) chamada de *Síndrome de Jervell and Lange-Nielsen*, esta última geralmente associada à surdez congênita e pior prognóstico¹. A estratificação de risco de eventos cardíacos difere de acordo com sexo, genótipo (LQT1, LQT2 ou LQT3) e o tamanho do intervalo QT² (Figura 1).

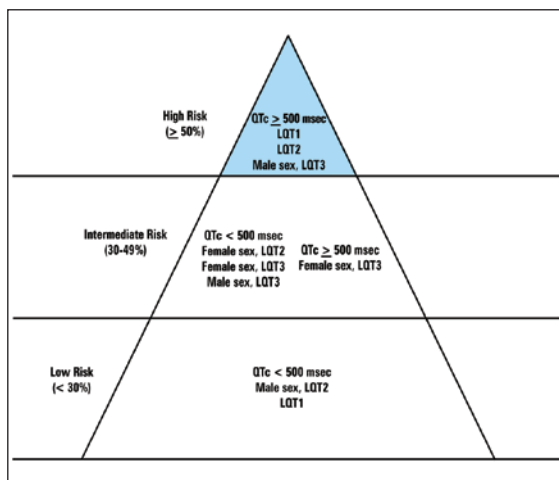


Figura 01: Estratificação de risco (síncope, parada cardíaca ou morte súbita) antes dos 40 anos de acordo com sexo e genótipo. Modificado de: N Engl J Med2003;348:1866-74.

O quadro clínico mais comum da SQTL é a ocorrência de síncope, convulsões ou parada cardíaca secundárias a Taquicardia Ventricular Polimórfica (*Torsades de Pointes* - TdP) em pacientes com intervalo QT prolongado e anormalidades de onda T³. O gatilho para tal arritmia varia de acordo com o tipo de LQT, sendo mais comum o estresse físico no LQT1 (principalmente natação), estresse emocional no LQT2 (especial importância aos estímulos sonoros) e sono ou repouso no LQT3⁴. Raramente, pode ocorrer bradicardia devido à disfunção sinusal ou bloqueio atrioventricular (BAV), principalmente BAV 2:1, podendo levar a episódios de TdP pausa-dependentes. Esta última forma é rara e mais comum antes do nascimento ou durante o período neonatal⁵⁻¹¹ e está associada a um prognóstico ruim (50% de mortalidade antes dos seis meses de idade)^{6,8,11}.

Este relato de caso tem o objetivo de demonstrar um caso de SQTL congênito associada a BAV 2:1 diagnosticado no primeiro semestre de vida, com bom desfecho após tratamento e seguimento clínico.

Relato de Caso

O paciente é do sexo masculino, 6 meses de idade, negro, encaminhado em maio de 2004 de outro serviço para avaliação pela equipe de neuropediatria, devido a história de crise convulsiva há 2 meses. O episódio durou aproximadamente 2 minutos e foi caracterizado por cianose perioral, liberação esfinteriana, imobilização total do corpo, inclusive dos movimentos respiratórios (sic) e "corpo mole" após crise, sendo tratado com Gardenal® 15 gotas (gts) 2x/dia. Há 4 dias do encaminhamento, apresentou novo episódio semelhante ao primeiro, com duração de 7 min e cianose mais importante. Internado em sua cidade, onde apresentou mais 3 crises de menor duração. Realizado eletroencefalograma (EEG) e eletrocardiograma (ECG), ambos referidos como normais. Medicado com Gardenal® 25 gts 12/12h e Rivotril® 2 gts à noite. Durante transferência para nosso serviço, a criança apresentou nova crise na ambulância, com duração de 10 min, necessitando de ventilação com máscara e AMBU, apresentando recuperação espontânea. Como antecedentes

peçoais, a criança tinha nascido de parto cesáreo pré-termo, com 36 semanas de gestação devido à bradicardia diagnosticada em ultrassom obstétrico (sic). Criança nasceu bem, com frequência cardíaca variando de 85-105 spm, ECG referido como normal e não necessitou de cuidados de UTI (dados relatados por carta de encaminhamento, não sendo enviadas cópias dos exames).

No exame físico de entrada, o paciente apresentava peso e altura adequados para a idade e nenhuma alteração de sinais vitais ou exame físico. Os exames laboratoriais de entrada não demonstraram alterações hidroeletrólíticas, gasimétricas ou hematemétricas. O ecocardiograma de entrada foi considerado normal em todos os aspectos anatômicos. O ECG de entrada (Figura 2) no serviço de pediatria demonstra ritmo sinusal taquicárdico (compatível com a idade do paciente) com intervalo QT prolongado e macroalternância de onda T, alterações inicialmente não reconhecidas.

Após avaliação da neuropediatria UTI pediátrica, foi aumentada a dose de Rivotril® 2 gts 8/8h e mantido Gardenal® 25 gts 12/12h. No mesmo dia o paciente evoluiu com novo episódio de síncope acompanhada de rigidez de membros e diagnóstico de Taquicardia Ventricular (TV) Polimórfica ao monitor. Apresentou reversão espontânea do quadro enquanto preparavam a desfibrilação elétrica. O ECG após a parada cardíaca (Figura 3) evidencia um ritmo sinusal taquicárdico com BAV 2:1 e intervalo QT prolongado.

Foram chamadas as equipe de cardiopediatria e arritmia clínica, que diagnosticaram Síndrome do QT longo congênito e BAV 2:1 de etiologia funcional. Foi orientada a interrupção das drogas psicotrópicas e iniciado tratamento com Propranolol na dose de 2 mg/Kg por dia, dividida em 4 tomadas (6/6h). O paciente evoluiu com frequência cardíaca sinusal baixa para a idade (FC = 75 spm), porém sem novos episódios de síncope ou convulsões. Devido à baixa idade e limitações técnicas para

implante de CDI, foi optado por implante de marca-passo epicárdico unicameral (VVI).

O paciente evoluiu sem novos eventos cardiológicos e recebeu alta em junho de 2004, para acompanhamento ambulatorial em uso de Propranolol (com dose corrigida pelo peso) e marca-passo definitivo.

Após 6 anos sem acompanhamento no ambulatório de arritmias, o paciente apresentava-se com 6,8 anos e 52 Kg, assintomático desde junho de 2004 e sem novos episódios de síncope ou crises convulsivas. Em uso de Propranolol 40 mg 6/6h e apresentando sinais de esgotamento de gerador do marca-passo. Diante da aparente dependência do uso constante do Propranolol e o alto risco de morte súbita da doença, e frente à possibilidade técnica de implante de CDI, foi optado por implante de CDI endocárdico unicameral. O paciente se mantém em acompanhamento clínico ambulatorial por 18 meses após implante do CDI, assintomático e sem eventos registrados pelo dispositivo.

Discussão

A Síndrome do QT longo congênito com BAV 2:1 é rara (<4%) e está associada a uma alta mortalidade (>50% após 6 meses de idade) a despeito de tratamento clínico adequado. Geralmente está relacionada a mutações no gene *KCNH2*¹². Como dito anteriormente, seu diagnóstico é mais comum antes do nascimento ou durante o período neonatal. Geralmente tem sido descrito em recém-nascidos e crianças jovens com prolongamento importante do intervalo QT, que associado a frequências cardíacas mais altas (compatível com a idade) faz com que a onda P sinusal caia dentro da onda T precedente, levando a um bloqueio funcional¹³. Alguns autores, após Estudo Eletrofisiológico (EEF), afirmaram que o local de bloqueio ocorre distalmente na musculatura ventricular^{14,15}, devido a um prolongamento da refratariedade local, en-

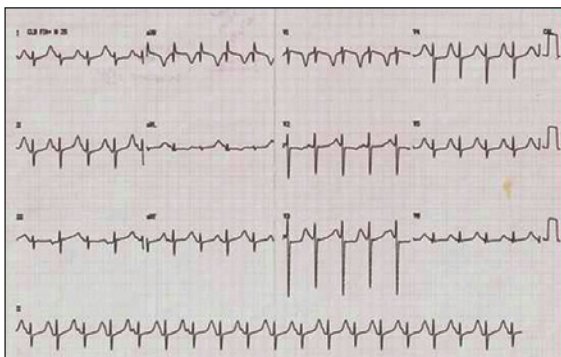


Figura 02: ECG de entrada do paciente evidenciando QT longo (QTc = 694 ms) e alternância de onda T.

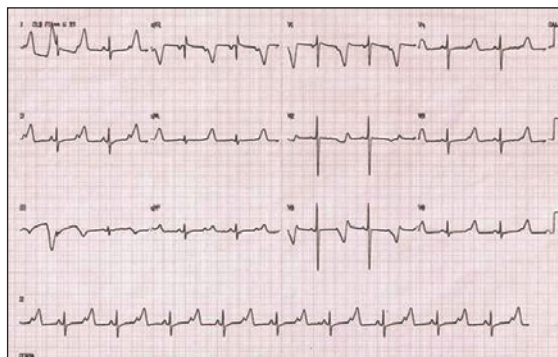


Figura 03: ECG após reversão espontânea de TV polimórfica, evidenciando ritmo sinusal com BAV 2:1 e QT longo (QTc ≈ 720 ms).

quanto outros descreveram o local do bloqueio como sendo no sistema His-Purkinje^{13,16,17}.

A associação de fármacos com capacidade de prolongar o intervalo QT em pacientes com SQTl congênito pode piorar o quadro clínico, propiciando maior prolongamento do intervalo QT, maior risco de BAV 2:1 e TdP pausa-dependentes. A interrupção do uso e o cuidado de não se associar tais drogas nesses casos é de fundamental importância e faz parte do tratamento clínico destas crianças. O fenobarbital e o clonazepam, medicações em uso pelo paciente, não fazem parte das listas de medicamentos com risco de prolongar o intervalo QT, sendo que o uso destas medicações foi interrompido devido a falta de necessidade clínica e esclarecimento diagnóstico. Informações a respeito dos fármacos que prolongam o intervalo QT e que possuem risco de induzir TdP, estão disponíveis no site www.qtdrugs.org¹⁸. Medicamentos que reduzem os níveis séricos de potássio e magnésio também devem ser evitados, já que a hipocalcemia e a hipomagnesemia aumentam o risco de TdP.

A correlação inicial entre o início dos eventos cardíacos e a atividade simpática aumentada, sugeriu o uso de betabloqueadores no tratamento da SQTl congênito. Atualmente, os betabloqueadores constituem-se em terapia de primeira linha nestes casos e estão associados a uma redução de mortalidade e parada cardíaca, principalmente em pacientes com LQT1¹⁹, sendo a proteção não tão efetiva nos pacientes com LQT2, LQT3²⁰. Nos pacientes com BAV 2:1, assumem papel importante, pois além de prevenirem eventos cardíacos deflagrados pela atividade simpática, reduzem a frequência sinusal, evitando que onda P sinusal caia no período refratário do sistema His-Purkinje ou do ventrículo, diminuindo a incidência de BAV2:1 funcional¹³ e deflagração de TdP pausa-dependentes. O betabloqueador mais utilizado ainda é o Propranolol (dose alvo de 2-3 mg/Kg/dia), sendo que hoje em dia o Nadolol vem ganhando espaço devido a sua meia-vida mais longa, que permite a administração em duas doses diárias¹. O Atenolol está associado a um menor sucesso clínico quando comparado ao Propranolol e ao Nadolol¹. O uso de betabloqueadores pode estar associado à bradicardia e sua efetividade está diretamente associada à aderência ao tratamento e ao não uso de drogas que prolonguem o intervalo QT¹⁹.

Outro método de bloqueio simpático nos pacientes com LQTS é a denervação simpática cardíaca esquerda, método cirúrgico indicado para pacientes que em vigência de tratamento com betabloqueadores em dose plena, mantêm quadro de síncope. Nesta subpopulação de alto risco, tal

estratégia mostrou uma redução de 91% de eventos cardíacos²¹. Em alguns pacientes com CDI e choques de repetição devido a tempestade elétrica, houve redução de 95% no número de choques, com grande melhora na qualidade de vida.

A indicação de dispositivos implantáveis para tratamento de Síndrome do QT longo em crianças permanece um desafio nos dias atuais, estando em constante atualização. A decisão de implantar um dispositivo deve levar em conta o tamanho do paciente, o risco de eventos cardíacos e a limitação técnica²². Devemos lembrar que o implante de dispositivos está associado a complicações técnicas e psicológicas, além do fato de que estes pacientes provavelmente precisarão de múltiplas intervenções para troca de geradores ou eletrodos. Existem relatos de tentativas de suicídio em jovens com CDI que sofreram tempestade elétrica, já que o medo e a dor causados pelo choque liberam mais catecolaminas e conseqüentemente mais arritmia é gerada, culminando em mais choques, podendo fechar um círculo vicioso de alto risco.

O implante de marca-passo definitivo está indicado em pacientes com SQTl que cursam com BAV 2:1, bradicardia ou TdP pausa-dependente²³, devido ao fato de evitar a alternância de ciclos curto-longo-curto, que muitas vezes funciona como gatilho para TdP. O CDI não deve substituir o uso de betabloqueadores. No paciente em questão, não foi implantado CDI por impossibilidades técnicas da época, sendo optado pelo implante de marca-passo para a correção da frequência cardíaca do paciente, que se tornou inadequadamente baixa para a idade com o uso do Propranolol.

A indicação de CDI para prevenção de morte súbita em pacientes com SQTl é um motivo de intensa discussão nos dias de hoje. Junto com o maior diagnóstico de casos de SQTl, vem ocorrendo um aumento no número de CDIs implantados, sendo que nem todos têm uma justificativa adequada²⁴. Em estudo recente de população de pacientes com SQTl submetida a implante de CDI, Schwartz et al.²⁵ em estudo multicêntrico de população de SQTl congênito submetidos a implante de CDI, chegaram a conclusão que os principais preditores de terapia adequada do CDI eram idade do implante < 20 anos, QTC > 500 ms, parada cardíaca prévia e eventos cardíacos mesmo em vigência de tratamento.

As principais indicações de implante de CDI pelas Diretrizes Americanas de Tratamento de Arritmias Ventriculares e Profilaxia de Morte Súbita de 2006²⁶ são: parada cardíaca prévia (Classe I, evidência B), TV ou síncope mesmo em uso de betabloqueadores (Classe IIA, evidência B) e

genótipos considerados de alto risco, como LQT2 e LQT3 (Classe IIB, evidência B). Schwartz et al chamam atenção para esta última indicação de profilaxia primária de eventos cardíacos baseada apenas em mutação considerada de alto risco, não levando em conta o atual estado clínico do paciente. Alguns pequenos estudos, que acompanharam pacientes com LQT3 assintomáticos em profilaxia primária com CDI, demonstraram que estes pacientes não levaram choques ao longo do acompanhamento^{22,27}. Schwartz et al.²⁵ defendem, baseados nestes dados, iniciar um tratamento com mudança de estilo de vida e uso de betabloqueadores, permanecendo o CDI como opção no seguimento.

No caso clínico relatado, optou-se pelo implante de CDI endocárdico unicameral após as dificuldades técnicas diminuírem com a maior idade (6,8 anos) e peso do paciente, e a constatação de que a aderência ao tratamento com o Propranolol poderia ser perdida ou insuficiente. Por outro lado, não podemos desconsiderar a natureza da doença, em que a manifestação clínica pode ser uma morte súbita arritmica que não reverta espontaneamente, mesmo em um paciente de longa data assintomático com tratamento clínico otimizado e que pela baixa idade está exposto a tal risco por longo período de tempo.

Conclusão

A SQTl congênito associada a BAV 2:1 é rara e tem prognóstico ruim no primeiros seis meses de vida, embora pacientes com tratamento clínico adequado com betabloqueadores, mudança de estilo de vida (afastamento de atividades esportivas e evitar uso de medicamentos que prolongam QT) e uso de dispositivos implantáveis (quando indicada) podem ter um bom prognóstico.

Referências bibliográficas

1. Zipes DP, Jalife J. *CARDIAC ELECTROPHYSIOLOGY from cell to bedside* 5th Edition Ed. Saunders Elsevier, 2009.
2. Silvia G, Priori SG, Schwartz PJ, Napolitano C, Bloise R, Ronchetti E, Grillo M, M.D., Vicentini A, Carla Spazzolini C, Nastoli J, Bottelli G, Folli R, Cappelletti D. Risk Stratification in the Long-QT Syndrome. *N Engl J Med* 2003;348:1866-74.
3. Charles IB. Congenital Long-QT Syndromes: Who's at Risk for Sudden Cardiac Death? *Circulation* 2008, 117:2178-2180.
4. Schwartz PJ, Priori SG, Spazzolini C, et al: Genotype-phenotype correlation in the long-QT Syndrome: Gene-specific triggers for life threatening arrhythmias. *Circulation* 103:83-95, 2001.

5. Scott WA, Dick M. Two:oneatrioventricular block in infants with congenital long QT syndrome. *Am J Cardiol* 1987;60:1409-10.

6. Trippel DL, Parsons MK, Gillette PC. Infants with long-QT syndrome and 2:1 atrioventricular block. *Am Heart J* 1995;130:1130-4.

7. Tanel RE, Friedman JK, Walsh EP, et al. High rate atrial pacing as an innovative bridging therapy in neonate with congenital long QT syndrome. *J CardiovascElectrophysiol* 1997;8:812-7.

8. Gorgels A, Fadley A, Zaman L, et al. The long QT syndrome with impaired atrioventricular conduction: a malignant variant in infants. *J CardiovascElectrophysiol* 1998;9:1225-32.

9. Johnson JR, Yang P, Yang T, et al. Clinical, genetic and biophysical characterization of a homozygous HERG mutation causing severe neonatal long QT syndrome. *Pediatr Res* 2003;53:744-8.

10. Villain E, Levy M, Kachaner J, Garson A Jr. Prolonged QT interval in neonates: benign, transient, or prolonged risk of sudden death. *Am Heart J* 1992;124:194-7.

11. Jean-Marc Lupoglazoff JM, Denjoy I, Villain E, Fressart V, Simon F, Bozio A, Berthet M, Benammar N, Hainque B, Guicheney P. Long QT Syndrome in Neonates Conduction Disorders Associated With HERG Mutations and Sinus Bradycardia With KCNQ1 Mutations. *JACC Vol. 43, No. 5, 2004 March 3, 2004:826-30.*

12. Lupoglazoff JM, Denjoy I, Villain E, Fressart V, Simon F, Bozio A, Berthet M, Benammar N, Hainque B, Guicheney P. Long QT Syndrome in Neonates Conduction Disorders Associated With HERG Mutations and Sinus Bradycardia With KCNQ1 Mutations. *J. Am. Coll. Cardiol.* 2004;43:826-830.

13. Lupoglazoff JM, Cheav T, Baroudi G, Berthet M, Denjoy I, Cauchemez B, Extramiana F, Chahine M, Guicheney P. Homozygous SCN5A Mutation in Long-QT Syndrome With Functional Two-to-One Atrioventricular Block. *Circulation Research* 2001, 89:e16-e21.

14. Van Hare GF, Franz MR, Roge C, Scheinman MM. Persistent functional atrioventricular block in two patients with prolonged QT intervals: elucidation of mechanism of block. *Pacing Clin Electrophysiol.* 1990;13:608-618.

15. Saoudi N, Bozio A, Kirkorian G, Attalah G, Normand J, Touboul P. Prolonged QT, atrioventricular block and sudden-death in the newborn: an electrophysiologic evaluation. *Eur Heart J.* 1991;12:838-841.

- 16.** Gorgels A, Fadley A, Zaman L, Kantoch M, Halees Z. The long QT syndrome with impaired atrioventricular conduction: a malignant variant in infants. *J CardiovascElectrophysiol.* 1998;9:1225-1232.
- 17.** Pruvot E, De Torrente A, De Ferrari GM, Schwartz PJ, Goy JJ. Two-to-one AV block associated with the congenital long QT syndrome. *J CardiovascElectrophysiol.* 1999;10:108 -113.
- 18.** ARIZONA CERT Center for Education and Research on Therapeutics. www.qtdrugs.org.
- 19.** Vincent GM, Schwartz PJ, Denjoy I, Swan H, Bithell C, Spazzolini C, Crotti L, Piippo K, Lupoglazoff J-M, Villain E, Priori SG, Napolitano C, Zhang L. High efficacy of beta-blockers in long QT syndrome type I: contribution of noncompliance and QT-prolonging drugs to the occurrence of beta-blocker treatment "failures." *Circulation.* 2009;119: 215-221.
- 20.** Priori SG, Napolitano C, Schwartz PJ, Grillo M, Bloise R, Ronchetti E, Moncalvo C, Tulipani C, Veia A, Bottelli G, Nastoli J. Association of long QT syndrome loci and cardiac events among patients treated with beta-blockers. *JAMA.* 2004; 292:1341-1344.
- 21.** Schwartz PJ, Priori SG, Cerrone M, et al: Left Cardiac Sympathetic denervation in the management of high-risk patients affected by the long QT syndrome. *Circulation* 109:1826-1833, 2004.
- 22.** Etheridge SP, Sanatani S, Cohen MI, Albaro CA, Saarel EV, Bradley DJ. Long QT Syndrome in children in the era of implantable defibrillators. *J Am Coll Cardiol.* 2007;50:1335-1340.
- 23.** Zipes DP, Libby P, Bonow RO, Braunwald E. *Tratado de Doenças Cardiovasculares 7ª edição.* Ed. Elsevier, 2006.
- 24.** Viskin S, Halkin A. Treating the Long-QT Syndrome in the Era of Implantable Defibrillators. *Circulation* 2009, 119:204-206.
- 25.** Schwartz PJ, Spazzolini C, Priori SG, Crotti L, Vicentini A, Landolina M, Gasparini M, Wilde AA, Knops RE, Denjoy I, Toivonen L, Mönnig G, Al-Fayyadh M, Jordaens L, Borggrefe M, Holmgren C, Brugada P, De Roy L, Hohnloser SH and Brink PA. Who Are the Long-QT Syndrome Patients Who Receive an Implantable Cardioverter-Defibrillator and What Happens to Them?: Data From the European Long-QT Syndrome Implantable Cardioverter-Defibrillator (LQTS ICD) Registry. *Circulation* 2010, 122:1272-1282.
- 26.** Zipes DP, Camm AJ, Borggrefe M, Buxton AE, Chaitman B, Fromer M, Gregoratos G, Klein G, Moss AJ, Myerburg RJ, Priori SG, Quinones MA, Roden DM, Silka MJ, Tracy C, Smith SC Jr, Jacobs AK, Adams CD, Antman EM, Anderson JL, Hunt SA, Halperin JL, Nishimura R, Ornato JP, Page RL, Riegel B, Blanc JJ, Budaj A, Dean V, Deckers JW, Despres C, Dickstein K, Lekakis J, McGregor K, Metra M, Morais J, Osterspey A, Tamargo JL, Zamorano JL; ACC/AHA/ESC 2006 Guidelines for management of patients with ventricular arrhythmias and the prevention of sudden cardiac death. *Circulation* 2006;114:e385-e484.
- 27.** Zareba W, Goldenberg I, Moss AJ, Daubert J, McNitt S, Polonsky S. Implantable cardioverter-defibrillator therapy by genotype in long QT syndrome patients. *Heart Rhythm* 2007;4(suppl):S131.