

Identificação da Via Lenta na Reentrada Nodal Atrioventricular Usando o Intervalo Atrioventricular Mais Curto

Alberto INTERIAN JR(*) Julia ALBA (*) Henrique MAIA(*) Marie I. FERNANDEZ(*)
E. Martin KLOOSTERMAN(*) John R. DYLEWSKI(*) Raul D. MITRANI(*)
Agustin CASTELLANOS(*) Robert J. MYERBURG(*)

Reblampa 78024-199

Interian Jr. A. Alba J. Maia H. Fernandez M I. Kloosterman E M. Dylewski J R. Mitrani R D. Castellanos A. Myerburg R J. Identificação da via lenta na reentrada nodal atrioventricular usando o intervalo atrioventricular mais curto. Reblampa 1998;11(1):27-30.

RESUMO: Em 10 pacientes consecutivos, realizou-se o mapeamento da parede septal do átrio direito durante taquicardia supraventricular por reentrada nodal AV, para comprovar a hipótese de que o intervalo AV mais curto identificava a área de condução da via lenta. O septo atrial foi dividido em quatro zonas distintas. Em sete dos pacientes o intervalo AV anterógrado mais curto foi encontrado na zona 3; em dois, na zona 4; no último, na zona 2. A modificação por radiofrequência da via lenta foi obtida com sucesso, em todos os pacientes, na área de condução AV mais curta. O intervalo AV durante ritmo sinusal permaneceu inalterado antes e após a ablação. Após um seguimento de 21±4 meses, nenhum deles teve recorrência dos sintomas.

DESCRIPTORIOS: taquicardia por reentrada nodal AV, mapeamento endocárdico, ablação por radiofrequência.

A taquicardia por reentrada nodal atrioventricular é uma das formas mais comuns de taquicardia paroxística supraventricular. O conceito fisiopatológico de reentrada nodal AV é baseado em um modelo de duas vias no interior do nódulo AV, com velocidade de condução e períodos refratários distintos, permitindo que se origine uma alça reentrante após estimulação prematura^{1,2}. Recentemente, técnicas com cateter que modificam seletivamente uma das vias (a lenta ou a rápida) têm sido bem sucedidas no tratamento da taquicardia por reentrada nodal AV^{3,4}. Como a modificação da via lenta tem maior popularidade, devido ao seu maior índice de sucesso e menor incidência de bloqueios

AV, a sua localização é a base para a utilização da radiofrequência na área comprometida^{4,5}. Baseado nestes fatos, formulamos a hipótese de que, nos pacientes com este tipo de arritmia, o mapeamento da parede septal do átrio direito durante a taquicardia poderia ser usado para identificar a área de condução da via lenta. Por este raciocínio, a energia de radiofrequência deveria ser aplicada à área de condução AV mais curta, levando a uma bem sucedida modificação da via lenta, interrompendo-se o circuito de reentrada responsável pela taquicardia.

O grupo estudado compreendeu 10 pacientes consecutivos, 2 homens e 8 mulheres, com idade

(*) Médicos da Divisão de Cardiologia do Departamento de Medicina da Faculdade de Medicina da Universidade de Miami, Florida. Patrocinado em parte pelo NIH Grant HL28130.

Endereço para correspondência: Alberto Interian, Jr., M.D. University of Miami School of Medicine. Division of Cardiology (D-39) P.O. Box 016960, Miami, FL 33101 - (305)585-5532 - Fax (305)585-7089.

Trabalho recebido em 03/1998 e publicado em 03/1998.

média (\pm DP) de 53 ± 19 anos, com taquicardia clínica e indutível em laboratório do tipo reentrante nodal atrioventricular comum. Todos os pacientes foram submetidos a estudo eletrofisiológico no estado pós-absortivo, depois da obtenção de consentimento informado. Sob controle fluoroscópico, três cateteres quadripolares com espaçamento intereletrodos de 5 mm foram inseridos percutaneamente e posicionados no átrio direito alto, seio coronário e ápex do ventrículo direito. Foi utilizado para mapeamento do septo atrial direito e ablação, um cateter quadripolar de extremidade flexionável com eletrodo de 4 mm de extensão e distância intereletrodos de 2,5 mm. O protocolo incluiu a estimulação programada e por incrementos do átrio direito alto e do ápex do ventrículo direito. Os períodos refratários foram determinados analisando-se a diástole elétrica com extra-estímulos atriais ou ventriculares progressivamente menores em 10 ms, sendo liberados após o oitavo batimento do ciclo básico, sendo este de 600 ou 500 ms. Os bloqueios atrioventriculares ou ventrículo-atriais foram determinados por aceleração progressiva da frequência atrial ou ventricular, em decrementos de 10 ms. Se com este protocolo não fosse conseguida a reprodução da taquicardia por reentrada nodal AV comum sustentada, iniciava-se a infusão de isoproterenol ($1,2\pm 0,5$ microgramas/minuto), na tentativa de se obter uma aceleração de 30% da frequência cardíaca. Então, repetia-se a estimulação elétrica programada. Com o aparecimento da taquicardia por reentrada nodal AV sustentada, realizava-se o mapeamento do septo atrial direito, dividindo-o em 4 áreas: zona 1 igual ao septo alto (registro do feixe de His); zona 2 = intermediário entre o registro do feixe de His e o seio coronário; zona 3 = acima do seio coronário; zona 4 = abaixo do seio coronário (Figura 1). As projeções radiológicas utilizadas foram AP e OAE a 45°.

O intervalo de ciclo médio da taquicardia por reentrada nodal AV foi de $361\pm 43,6$ ms. Os intervalos AV anterôgrados médios durante a taquicardia foram os seguintes: zona 1 = 377 ms; zona 2 = 367 ms; zona 3 = 344 ms; zona 4 = 357 ms. Em sete dos pacientes o intervalo AV anterôgrado mais curto foi encontrado na zona 3; em dois, na zona 4; no último, na zona 2. A modificação por radiofrequência da via lenta foi obtida em cada paciente na área de condução AV mais curta (Tabela I). Em todos os pacientes conseguiu-se a modificação bem sucedida da via lenta com uma média (\pm DP) de $1,8\pm 2,2$ aplicações de radiofrequência. O objetivo final foi a não-indução da taquicardia por reentrada nodal AV, com ou sem a infusão de isoproterenol. A Figura 2 mostra exemplos de eletrogramas intracardíacos em todas as 4 zonas, durante o mapeamento do septo atrial direito. O intervalo AV durante ritmo sinusal permaneceu inalterado antes e após a ablação, sendo respectivamente de $125\pm 13,8$ ms e $133,8\pm 31,7$ ms (Figura 3). O seguimen-

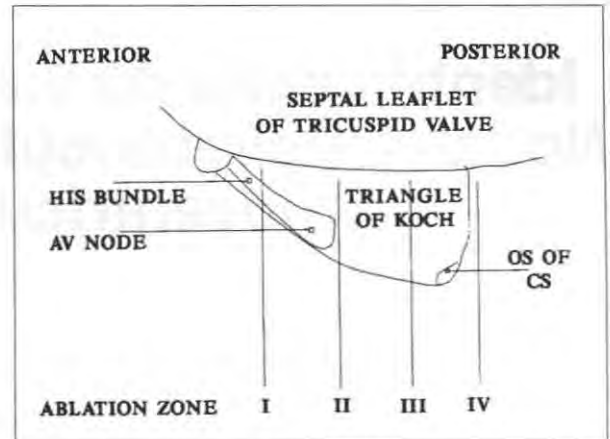


Figura 1 - Diagrama do septo atrial direito demonstrando a relação anatômica das quatro zonas de mapeamento com o triângulo de Koch e estruturas adjacentes. AV = atrioventricular; CS = seio coronário.

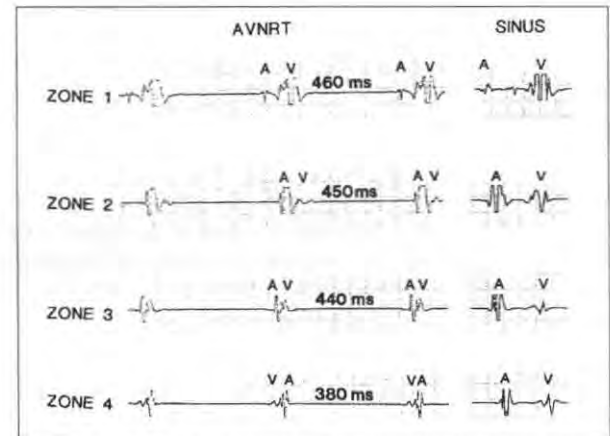


Figura 2 - Registros intracardíacos do septo interatrial direito no paciente 6, mostrando eletrograma em todas as quatro zonas durante reentrada nodal AV e ritmo sinusal. A = eletrograma atrial; AVNRT = taquicardia por reentrada nodal AV; V = eletrograma ventricular; ms = milissegundos.

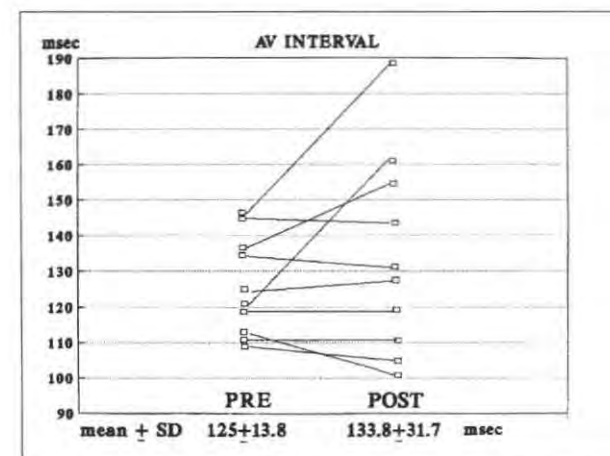


Figura 3 - Comparação do intervalo atrioventricular médio durante ritmo sinusal pré e pós-ablação por radiofrequência.

TABELA I
PARÂMETROS ELETROFISIOLÓGICOS

Paciente	AVNRT CL (ms)	Intervalo AV (ms) nas zonas mapeadas durante a taquicardia				Zona cauterizada	Nº de aplicações de RF
		I	II	III	IV		
1.	400	390	350	370	385	2	4
2.	300	310	300	260	300	3	2
3.	390	430	440	390	430	3	5
4.	360	400	400	400	380	4	4
5.	370	360	330	300	340	3	1
6.	440	460	450	440	380	4	2
7.	350	400	410	370	380	3	5
8.	280	300	300	260	270	3	3
9.	360	360	330	320	370	3	1
10.	360	360	360	330	340	3	2

AV = atrioventricular; AVNRT = taquicardia reentrante nodal AV; CL = intervalo de ciclo; ms = milissegundos.

to dos pacientes foi de 21 ± 4 meses. Nenhum deles teve recorrência dos sintomas.

Estudos prévios têm mostrado que a identificação do potencial de via lenta e a aplicação de radiofrequência no local determinado leva à modificação bem sucedida desta via em pacientes com taquicardia por reentrada nodal AV⁴. Os potenciais de via lenta não são sempre encontrados em todos os pacientes portadores desta patologia. Às vezes, podem ser registrados em múltiplos sítios na porção inferior do septo atrial direito, em um único paciente. Isto pode aumentar o número de aplicações de radiofrequência necessárias à modificação da via lenta. Whaten et al.⁵ recentemente relataram a média (\pm DP) de 20 ± 12 aplicações de radiofrequência para modificar a via lenta, quando não

se utiliza tal marcador. No presente estudo, mostramos que a identificação do intervalo AV anterógrado mais curto determina a localização da via lenta responsável pelo circuito de reentrada com importância clínica. Esta abordagem sistemática do mapeamento do septo atrial direito durante a taquicardia por reentrada nodal AV reduz o número de aplicações de radiofrequência.

Concluindo, determinando-se o local do intervalo AV mais curto durante taquicardia por reentrada nodal AV do tipo comum, consegue-se a modificação bem sucedida da via lenta, com um número menor de aplicações de radiofrequência em pacientes portadores deste tipo de arritmia.

Reblampa 78024-199

Interian Jr. A. Alba J. Maia H. Fernandez M I. Kloosterman E M. Dylewski J R. Mitrani R D. Castellanos A. Myerburg R J. Slow pathway identification in AV nodal reentry using shortest atrioventricular interval. Reblampa 1998;11(1):27-30.

ABSTRACT: In ten consecutive patients, right septal atrial mapping was undertaken to confirm which of the shortest AV intervals during AV nodal reentry tachycardia could be used to identify the area of slow pathway conduction. The atrial septum was divided into four distinguished zones. In seven of the patients the shortest antegrade AV interval was found in zone 3; in two, zone 4; in the last one, zone 2. Radiofrequency modification of the slow pathway was done successfully in all patients in the area of the shortest AV conduction. Sinus rhythm AV interval was unchanged pre- and post-ablation. After follow-up of 21 ± 4 months none of the patients have had recurrence of symptoms.

DESCRIPTORS: AV nodal reentry tachycardia, endocardial mapping, radiofrequency ablation.

REFERÊNCIAS BIBLIOGRÁFICAS

- 1 Bigger Jr. J T. Goldreyer B N. The mechanism of supraventricular tachycardia. *Circulation* 1979; 42: 673-8.
- 2 Brugada P. Wellens H J J. Electrophysiology, mechanisms, diagnosis, and treatment of paroxysmal recurrent atrioventricular nodal reentrant tachycardia. In: Surawicz B. Reddy C P. Prystowsky EN. (eds) *Tachycardias*. Boston: Martinus Nijhoff 1984: 131-57.
- 3 Lee M A. Morady F. Kadish A. et al. Catheter modification of the atrioventricular junction with radiofrequency energy for control of atrioventricular nodal reentry tachycardia. *Circulation* 1991; 83:827-35.
- 4 Jackman W M. Beckman K J. McClelland J H. Treatment of supraventricular tachycardia due to atrioventricular nodal reentry by radiofrequency catheter ablation of slow-pathway conduction. *N Engl J Med* 1992; 327: 313-8.
- 5 Mitrani R D. Klein L S. Hackett F K. Zipes D P. Miles W M. Radiofrequency ablation for atrioventricular node reentrant tachycardia: Comparison between fast (anterior) and slow (posterior) pathway ablation. *J Am Coll Cardiol* 1993; 21: 432-41.
- 6 Wathen M. Natale A. Wolfe K. Yee R. Newman D. Klein G. An anatomically guided approach to atrioventricular node slow pathway ablation. *Am J Cardiol* 1992; 70: 886-9.

Aviso do Daec

PROVA ESCRITA PARA TÍTULO DE HABILITAÇÃO EM ELETROFISIOLOGIA

Será realizada prova escrita para título de habilitação em eletrofisiologia do Daec durante o Congresso Mundial de Cardiologia no Rio de Janeiro no período de 26 a 30 de abril de 1998.

Os interessados podem fazer suas inscrições via internet <http://daec.com.br> ou junto a sede da SBC no Rio de Janeiro (Tel.: 021-537-8488 secretária Flávia).

Qualquer dúvida, contactar Dr. Márcio Fagundes (Diretor ex-ofício de comunicações - Tel.: 021-527-7099).

Dr. Fernando E. Cruz Filho
Presidente do Daec