

Implante de Marcapaso Doble Cámara en un Paciente con Vena Cava Superior Izquierda

Pablo FERNÁNDEZ BANIZI^(*), Daniel O. FIANDRA^(*), Héctor A. FIANDRA^(*), Walter ESPASANDÍN^(*), Bernardo ERRAMÚN^(*).

Reblampa 78024-172

FERNÁNDEZ BANIZI P. FIANDRA D O. FIANDRA H A. ESPASANDÍN W. ERRAMÚN B. Implante de marcapaso doble cámara en un paciente con vena cava superior izquierda. Reblampa 1997; 10(2): 87-90.

RESUMO: La persistencia de la vena cava superior izquierda se observa en el 0.5 % de la población. La mayor experiencia de los equipos implantadores, así como la mejor tecnología de los electrodos, permite el implante endocavitario de los sistemas de estimulación tanto unicamerales, como bicamerales, aún en aquellos pacientes con ausencia de vena cava superior derecha, como el caso que relatamos.

DESCRITORES: vena cava superior izquierda, DDD.

INTRODUCCIÓN

La persistencia de la vena cava superior izquierda ocurre en el 0,5% de la población¹⁻³, presentando un 10% de estos individuos, además, ausencia de vena cava superior derecha^{1,2}. Esta anomalía se puede asociar a otras cardiopatías congénitas estructurales^{4,5}, así como a disfunción del nódulo sinusal⁶⁻⁸ o anomalías en el sistema de conducción⁷. El implante de un marcapaso definitivo en estos pacientes, si bien infrecuente, genera una serie de inconvenientes técnicos al equipo implantador⁹⁻¹⁸. La solución a estos problemas ha variado en el correr de los años, debido a una mayor experiencia de dichos equipos, así como al mejoramiento de las características técnicas de los electrodos endocavitarios.

CASO CLÍNICO

Paciente de 57 años, sexo masculino, con antecedentes personales de hipertensión, dislipemia, infarto de miocardio de región posteroinferior hace 6 años,

revascularización miocárdica hace 5 años, realizándose puente mamario coronario a arteria descendente anterior y dos puentes venosos aislados a las arterias 1º diagonal y 1º marginal obtusa. Buena evolución. Comienza hace un mes con mareos. Se efectúa estudio electrocardiográfico ambulatorio de 24 hs. que muestra bradicardia sinusal durante la mayor parte del registro con frecuencia de hasta 37 pm, bloqueo completo de rama izquierda y pausas sinusales con escapes nodales. El ecocardiograma muestra una disminución moderada de la función ventricular izquierda. Está medicado con anticálcicos, inhibidores de la ECA y AAS.

Con el diagnóstico de Enfermedad del Nódulo Sinusal (E.N.S.) sintomática asociada a trastornos de la conducción es enviado para implante de marcapaso definitivo bicameral.

Dado que en la descripción operatoria consta la presencia de una vena cava izquierda, se efectúa abordaje subclavicular derecho en forma habitual a

(*) Integrantes del Grupo de Marcapasos del I.N.C.C.

Endereço para Correspondência: I.N.C.C. - Purriel 3120 - Montevideo - Uruguay.

Trabalho recebido em 02/1997 e publicado em 06/1997

nivel del surco deltopectoral, en busca de la vena céfalica. Esta es de pequeño calibre por lo que se abandona, y se procede a la punción de la vena subclavia derecha. Se introducen ambos electrodos monopolares, marca C.C.C.: el ventricular modelo M3.2 con fijación pasiva y el auricular modelo M3.2J también con sistema de fijación pasiva. Durante la progresión de los mismos mediante radioscopia se observa que no descienden como es habitual, a nivel del confluente yúgulo-subclavio derecho hacia la vena cava, sino que continúan por un tronco braquiocefálico hacia el hemitórax izquierdo, descendiendo por la vena cava izquierda, seno coronario, aurícula derecha.(AD)

El electrodo ventricular, luego de un gran bucle en aurícula derecha, atraviesa el orificio tricuspídeo y se introduce en ventrículo derecho (VD) (Figura 1 y 2). Esta misma técnica la habíamos empleado en dos pacientes con excelente resultado. El umbral de estimulación fue de 0.72 J y la señal endocavitaria de 7.5 mV. El electrodo auricular se introduce en orejuela derecha siendo técnicamente más dificultoso conseguir la estabilidad del mismo, que cuando se introduce por la vena cava superior derecha. Dado que, luego de varios intentos, la estabilidad del electrodo no fue la adecuada, se retiró, introduciéndose un electrodo bipolar con sistema de fijación activa, que fue fijado en la porción superior de la pared lateral de la aurícula derecha. El umbral de estimulación fue de 1.0 J y la señal endocavitaria de 3.5 mV (Figura 1 y 2). Se implantó MP DDD, marca C.C.C., modelo Apex 4000. La evolución del paciente, luego de tres meses de seguimiento, fue satisfactoria.

DISCUSIÓN

Normalmente, durante el segundo mes de vida intrauterina, la vena braquiocefálica izquierda desarrolla una anastomosis oblicua entre las venas cardinales anteriores derecha e izquierda. La sangre de la cabeza y miembros superiores drenan en la vena común cardinal derecha, la cual, conjuntamente con la porción terminal de la vena cardinal anterior derecha, formarán la vena cava superior. En el 0.5% de la población falla el desarrollo de la anastomosis, persistiendo la vena cardinal anterior izquierda formando, con la vena cardinal común, la vena cava superior izquierda. En 10% de estos individuos el drenaje por la anastomosis oblicua se hace de arriba a abajo, y de derecha a izquierda. Esto produciría una atresia o ausencia de la vena cava superior derecha, ya que la parte baja de la vena cardinal anterior derecha involucionaría, drenando la vena subclavia derecha y yugular interna derecha, en la vena cava superior izquierda, a través de un tronco braquiocefálico derecho. Esta última anatomía es la que presenta nuestro paciente.

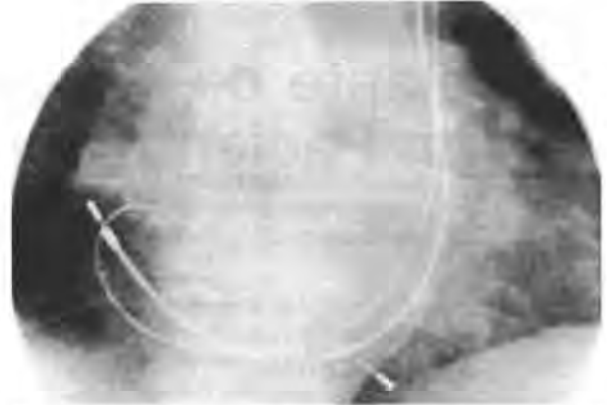


Figura 1 - RX anteroposterior donde se observa el trayecto de los electrodos endocavitarios.

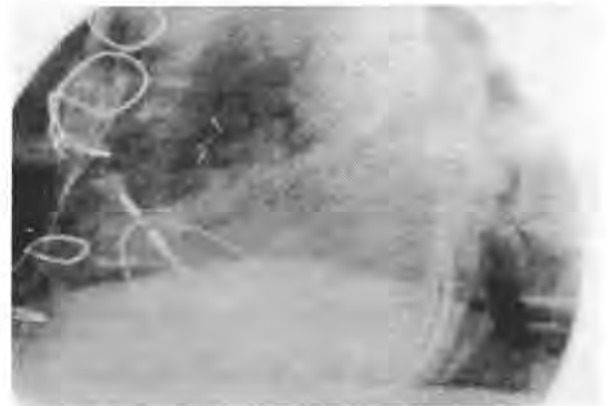

Figura 2 - Vista lateral izquierda

Estas anomalías del sistema cava superior pueden ser detectadas mediante angiografía¹⁹, ecocardiografía combinada con contraste²⁰, angiografía por sustracción digital, o resonancia magnética²¹, aunque no son procedimientos usados corrientemente en nuestra rutina previo al implante.

En 7950 implantes hasta marzo del corriente año, hemos tenido 3 pacientes a quienes se implantó marcapaso con electrodo endocavitario monopolar a través de la vena cava superior izquierda persistente. Los dos primeros con estimulación unicameral VVI, y este último dual.

Como en nuestro paciente, han sido descriptas disfunción del nódulo sinusal asociadas o no a trastornos del sistema de conducción, con la persistencia de una vena cava superior izquierda^{5,6,8,22}.

Hasta no hace más de dos décadas, la comprobación de la existencia de una vena cava superior izquierda, era considerada una contraindicación para el abordaje izquierdo, ya que era muy dificultoso encontrar una posición estable en VD, aconsejándose el abordaje contralateral^{13,9,12,13,17},

dado que el 90 % también tenía vena cava superior derecha, o utilizar electrodos epimiocárdicos¹⁴.

En el momento actual, no sólo por la mayor experiencia de los equipos implantadores, sino también por el mejoramiento de los electrodos, estas conductas han variado. En la mayoría de los casos referidos en la literatura^{8-11,13,15-17,23,24} se aconseja el uso de electrodos flexibles, para poder efectuar el bucle en aurícula derecha, así como que estén provistos de sistemas de fijación activa. Según nuestra

experiencia la longitud del electrodo debe ser por lo menos de 60 cm, para que técnicamente no haya dificultades en efectuar el bucle en AD. Un gran bucle sobre la pared de AD, sirve de apoyo al sector distal del electrodo, favoreciendo la travesía de la tricúspide en una mejor dirección para alcanzar el Apex de VD. Creemos que los sistemas de fijación activa podrían disminuir las dificultades técnicas de la implantación del electrodo auricular, consiguiendo una mayor estabilidad del mismo.

Reblampa 78024-172

FERNANDEZ BANIZI P, FIANDRA D O, FIANDRA H A, ESPASANDÍN W, ERRAMÚN B. Implantation of a dual chamber pacemaker in a patient with persistent left superior cava vein. Reblampa 1997; 10(2):87-90.

ABSTRACT: Persistent left superior cava vein, a congenital anomaly observed in 0.5 % of the population, is a potential complication during permanent pacemaker implant procedures. New electrode technology as well as greater experience of implanting physicians allows uneventful uni or dual chamber pacemaker implant even in patients with absence of right superior cava vein as the case referred in this report.

DESCRIPTORS: left superior caval vein, DDD.

REFERÊNCIAS BIBLIOGRÁFICAS

- 1 Amjad H S, Chakravarty S, Chaikhouni A, Smith J R. Congenital absence of superior vena cava: unusual anomaly of superior systemic vein complicating pacemaker placement. PACE 1981; 4: 328-32.
- 2 Steinberg I, Dubilier W, Lucas D S. Persistent of left superior vena cava. Chest 1953 ; 24: 479.
- 3 Trigano J A, Torressani J. Endocardial pacing through a persistent left superior vena cava. PACE 1983; 6: A48.
- 4 Karnegis J N, Wang Y, Winchell P, et al. Persistent left superior vena cava, fibrous remnant of the right superior vena cava and ventricular septal defect. Am J Cardiol 1964;14: 573.
- 5 Lennox C C, Hashida Y, Anderson R H, et al. Conduction tissue anomalies in absence of the right superior caval vein. Int J Cardiol 1985; 8: 251.
- 6 Camm A J, Dymond D, Spurrell R A J. Sinus node dysfunction associated with absence of right superior vein cava. Br Heart J 1979; 41: 504.
- 7 James T, Marshall T K, Edwards J E. Cardiac electrical instability in the presence of a left superior vena cava. Circulation 1976; 54: 689.
- 8 Ramsdale D R, Charles R G. Endocardial pacing in a patient with sinus node dysfunction and absent right superior vena cava. Br Heart J 1984; 52: 230.
- 9 Beckewrs R, Funke H D, Kirchoff P G. Transvenous lead implantation in presence of anatomical malformation. PACE 1983; 6: A49.
- 10 Dirix L, Kersschot I, Fierens H, Goethals M, Van Daele G, Claessen G. Implantation of a dual chamber pacemaker in a patient with persistent left superior vena cava. PACE 1988; 11:343-45.
- 11 Fiandra H A, Erramun B, Fiandra D, Fernandez Banizi P, Espasandin W. Estimulación endocárdica permanente con VCSI. Rev Urug Cardiol 1987; 2:119-21.
- 12 Gillmer D J, Vyhilingum S, Mitha A S. Problems encountered during insertion of endocardial pacing electrode. PACE 1981; 4: 212-5.
- 13 Harris A, Gialafos J, Jefersson K. Transvenous pacing in presence of anomalous venous return to heart. Br Heart J 1972; 34: 1189.
- 14 Krukall J C. Transvenous pacemaker failure due to anomalous venous return to the heart. Chest 1971; 59: 458.

- 15 Mazzetti H, Dussaut A, Losada B, Tentori H. Vena cava izquierda y marcapasos. International Society for Cardiovascular Surgery. Congreso Latinoamericano, 18, Punta del Este, 1986.
- 16 Robbins E, Rutter J. Atrial pacing via unilateral persistent left superior vena cava. PACE 1986; 9: 594.
- 17 Robbevik P, Abrahamsen A, Tollefsen I. Transvenous pacemaker implantation via a unilateral left superior vena cava PACE 1982; 5: 808-13.
- 18 Westermann G R, Baker J, Dungan W T, Van Devanter S H. Permanent pacing through a persistent superior vena cava: an approach and report of dual-chambered lead placement. Ann Thorac Surg 1985; 39:174-6.
- 19 Otto A C, Answegen A, Herbst C P. Persistent superior vena cava detected with radionuclide angiography. Clin Nucl Med 1985; 10: 27-9.
- 20 Foale R, Bourdillon P D, Somerville J, Rickards A. Anomalous systemic venous return: recognition by two-dimensional echocardiography. Eur Heart J 1983; 4: 186-95.
- 21 Fischer M R, Hrickak H, Higgins C B. Magnetic resonance imaging of developmental venous anomalies. Am J Roent 1985; 145: 705-9.
- 22 Feldman S, Tov S, Abraham H, Neufeld H. Marcapaso auricular permanente. Torax 1981; 27: 95.
- 23 Hellestrand K J, Ward D E, Bexton R S, Camm A J. The use of active fixation electrodes for permanent endocardial pacing via a persistent left superior vena cava. PACE 1982; 5:180.
- 24 Zardo F, Nicolosi G L, Burelli C, Zanuttini D. Dual-chamber transvenous pacemaker implantation via anomalous left superior vena cava. Am Heart J 1986; 112: 621-2.

Pacing And Clinical Electrophysiology

Seymour Furman, MD, Editor-in-Chief

A principal fonte em estimulação cardíaca e eletrofisiologia clínica!

Jornal oficial da Sociedade Americana de Estimulação Cardíaca e Eletrofisiologia; da Sociedade Internacional de Estimulação Cardíaca e Eletrofisiologia; e do Grupo de Trabalho em Estimulação Cardíaca e Eletrofisiologia do Pacífico Asiático.

Informação atualizada e cuidadosamente revisada em:

- estimulação cardíaca artificial • eletrofisiologia
- eletroestimulação • bioestimulação • dispositivos implantáveis e mais ...

■ Mensalmente você terá na PACE os resultados atualizados de importantes estudos clínicos escritos por autores internacionais

■ Artigos de revisão cuidadosamente elaborados, investigações originais, relatos de casos, informação clínica e experimental fartamente coberta de sucessos bem documentados no manuseio das arritmias cardíacas

■ Uma grande variedade de temas da atualidade são apresentados em seções tais como "Aplicações do Computador na Prática Médica" e "Políticas Públicas e Relações Governamentais"

■ Especialistas de destaque apresentando seus achados mais importantes

■ Envie o seu pedido de assinatura hoje e fique por dentro dos últimos desenvolvimentos neste campo dinâmico


Please enter my subscription for PACE today!!

PACING AND CLINICAL ELECTROPHYSIOLOGY (PACE),
Volume 15, 1996. Monthly - 12 issues plus supplement
 United States and Canada \$175.00
 Outside North America (US\$75 + \$50 air freight) \$225.00

SEND TO: (A signature is required for all orders)

Signature _____
Name _____
Address _____
City/State/Zip _____

Mail your order or inquiries to:

 **Future Publishing Company**
P.O. Box 418
Armonk, NY 10504-0418 USA
Phone 1-914-273-1014
Fax 1-914-273-1015

JOURNAL SUBSCRIPTIONS must be prepaid and are accepted for a refund only within 30 days of receipt. All prices include postage. Subscriptions outside North America include S.D. FREIGHT. Back issues are available.

Check A/c MasterCard VISA

Card No. _____

Exp. _____