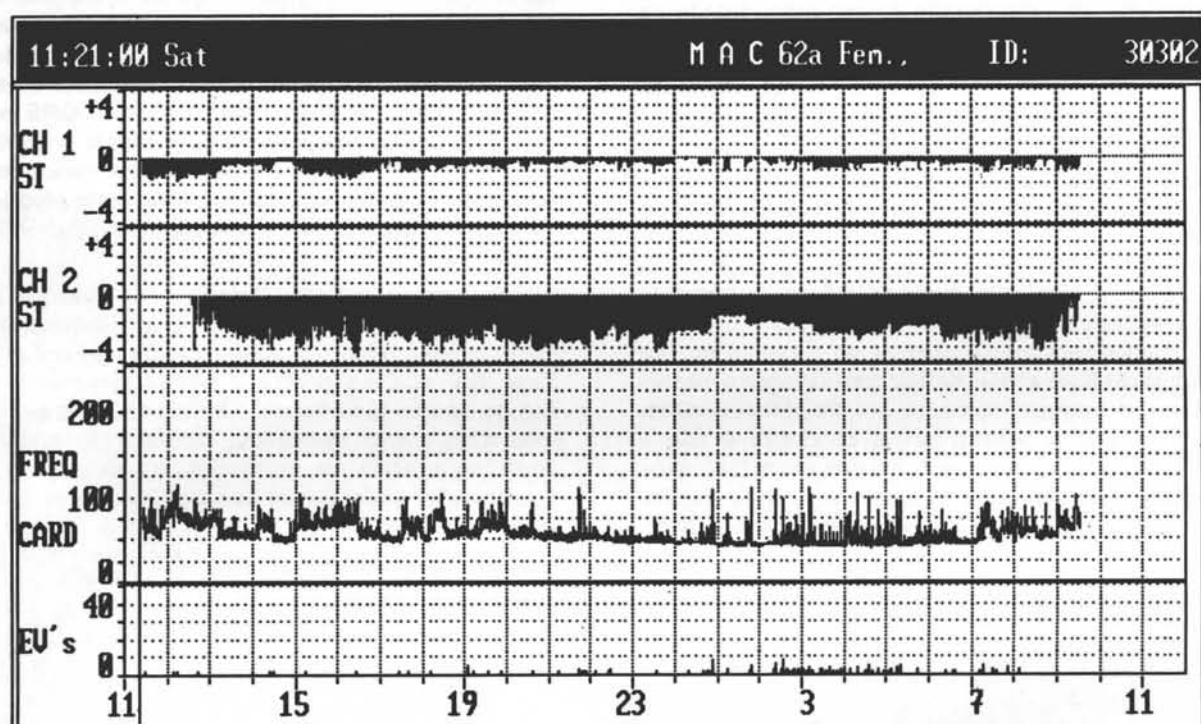


# Eletrocardiografia Dinâmica - Holter

Fábio Sandoli de BRITO<sup>(1)</sup> & Fábio Sandoli de BRITO JÚNIOR<sup>(2)</sup>

REBRAMPA 78024-50



## SUMARIO DAS ALTERAÇÕES DE ST

DEPRESSAO DO ST	Nº Total de Episódios	Duração Total (minutos)	Máxima Depressão do ST (desnível / horário)
c1	0		
c2	26	209	-3,0 13:46:37 sat

Figura 1 - Gráfico da FC e segmento ST nas derivações CH1 = V<sub>2</sub> e CH2 = CM<sub>2</sub>. Na parte inferior sumário dos episódios de depressão, ausentes no CH1 e em nº de 26 no CH2, totalizando 109 minutos de infradesnívelamento, o maior com 3 mm negativos em relação aos padrões basais.

(1) Diretor Médico da Unidade de Cardiologia Preventiva do PROCORDIS - SP.

(2) Médico Residente de Cardiologia do Instituto do Coração da FMUSP.

Na última década a isquemia miocárdica silenciosa tem ocupado milhares de páginas nas publicações especializadas e espaço enorme dentro dos congressos cardiológicos. Dentre os procedimentos diagnósticos utilizados para estudá-la, o Holter assumiu posição de destaque. É o único método que permite a quantificação precisa da isquemia silenciosa com número, duração e intensidade de cada episódio e duração total da isquemia nas 24 horas. Isto se tornou possível graças ao aprimoramento técnico do equipamento. Para os gravadores é fundamental a

resposta adequada de frequência entre 0,05 e 100 Hz homologados pela American Heart Association. Em relação aos computadores de análise, foram desenvolvidos programas complexos para estudo automático do segmento ST, considerando-se episódio isquêmico um desnível horizontal ou descendente, de no mínimo 1 milímetro negativo em relação aos padrões basais e com pelo menos 1 minuto de duração.

No caso presente, demonstra-se a necessidade imperativa da interação médico-aparelho. De acordo com o programa de análise do ST o paciente apresentou durante a gravação, 26 episódios de depressão com até -3 mm em relação ao padrão basal. O tempo total de "isquemia" foi quantificado em mais de 3 horas (209 minutos). De acordo com os parâmetros técnicos que comandam a análise, a interpretação do sistema foi perfeita surpreendendo reais desníveis negativos do segmento ST no canal 2.

A análise criteriosa dos traçados mostrou no entanto tratar-se de ritmo juncional com dissociação AV isoritmica em que a onda P sinusal deforma o segmento ST simulando o infradesnivelamento. Configura-se assim uma condição de isquemia silenciosa "falso positiva".

O traçado B é o início de um dos episódios de ritmo juncional acelerado, com dissociação AV a partir do 5º complexo QRS. Nos últimos 5 complexos já é nítido o posicionamento da onda P após o complexo QRS no canal 1 e deprimindo o ST no canal 2. Compare o segmento ST dos primeiros 5 e dos últimos 5 complexos com nítida diferença em relação à linha de base justificando sua detecção pelo aparelho como episódio de depressão.

No traçado C, ritmo sinusal para comparação com os traçados A e B. Reparar na morfologia do QRS no canal 1 sem a deflexão positiva final (onda P) vista no traçado A. No canal 2 a morfologia do segmento ST é normal, posicionado na linha de base.

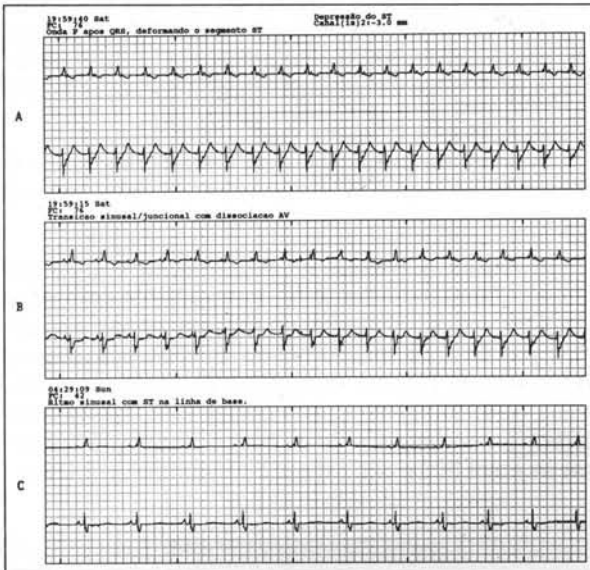


Figura 2 - No traçado A observa-se um dos exemplos de depressão do segmento ST no canal 2 detectados pelo computador. Registra-se ritmo juncional acelerado com dissociação AV isoritmica. No canal 1 vê-se com facilidade a onda P sinusal, logo após o complexo QRS e no canal 2 sobre o segmento ST deformando-o e produzindo o infradesnivelamento detectado.