

## Бесконсервантная терапия в профилактике субэпителиальной фиброплазии после лазерной коррекции методом ЛАСЕК по поводу гиперметропии



С.А. Коротких



А.Е. Богачев



А.С. Шамкин

ФГБОУ ГО «Уральский государственный медицинский университет» Министерства здравоохранения  
Российской Федерации  
ул. Репина, 3, Екатеринбург, 620028, Российская Федерация

### РЕЗЮМЕ

Офтальмология. 2018;15(2):200–206

Проанализированы результаты наблюдения за пациентами, перенесшими эксимер-лазерную коррекцию зрения по методу ЛАСЕК при гиперметропии средней степени. **Цель:** изучить тяжесть синдрома «сухого глаза» и субэпителиальной фиброплазии у пациентов после лазерной коррекции гиперметропии методом ЛАСЕК, а также их профилактику путем уменьшения консервантной нагрузки на глаз. **Пациенты и методы.** В исследование вошли 40 пациентов (76 глаз) в возрасте 21–46 лет ( $32,98 \pm 1,79$ ), которые были прооперированы по методу ЛАСЕК при гиперметропии средней степени ( $4,03 \pm 0,38$  дптр). Пациенты были разделены на две группы: контрольную группу (20 пациентов, 37 глаз) — послеоперационная терапия включала корнеопротектор «Стиллавит®» и препарат гиалуроновой кислоты «Оксиал®», содержащие консерванты; исследуемую группу (20 пациентов, 39 глаз) — послеоперационная терапия включала корнеопротектор «Хилозар-комод®» и препарат искусственной слезы «Хило-комод®», не содержащие консервантов. Офтальмологическое обследование включало, помимо стандартных методов диагностики, проведение пробы Норна, теста Ширмера, окрашивание глазной поверхности лиссаминовым зеленым. Дополнительно осуществляли анкетирование пациентов по модифицированному опроснику OSDI, из которого был удален раздел, характеризующий качество зрения (раздел В). **Результаты.** Анализ полученных данных показал, что в исследуемой группе имел место менее выраженный синдром «сухого глаза» на 3, 6, 12-й месяц после операции. Максимальная разница показателей синдрома «сухого глаза» между группами отмечена на 3-й и 6-й месяц послеоперационного периода. При оценке субэпителиальной фиброплазии максимальное внимание уделялось показателям частоты и интенсивности. Было показано наличие достоверной разницы, касающейся интенсивности хейза между исследуемой и контрольной группой на 26,1 % через 3 месяца, на 62,2 % — через 6 месяцев и на 65,3 % — через 12 месяцев после операции. **Заключение.** Бесконсервантная терапия с помощью гиалуроната натрия и дексапантенола в раннем послеоперационном периоде и монотерапия с использованием гиалуроната натрия в позднем послеоперационном периоде позволяет снизить выраженность синдрома «сухого глаза» после лазерной коррекции гиперметропии и, как следствие, снизить интенсивность развития хейза на 65,3 %, а его частоту — на 11,5 %.

**Ключевые слова:** лазерная коррекция зрения, ЛАСЕК, синдром «сухого глаза», хейз

**Для цитирования:** Коротких С.А., Богачев А.Е., Шамкин А.С. Бесконсервантная терапия в профилактике субэпителиальной фиброплазии после лазерной коррекции методом ЛАСЕК по поводу гиперметропии. *Офтальмология*. 2018;15(2):200–206. <https://doi.org/10.18008/1816-5095-2018-2-200-206>

**Прозрачность финансовой деятельности:** Никто из авторов не имеет финансовой заинтересованности в представленных материалах или методах

**Конфликт интересов отсутствует**

## Non-Conservative Therapy in the Prevention of Subepithelial Fibroplasia after LASEK Hypermetropia Correction

S.A. Korotkikh, A.E. Bogachev, A.S. Shamkin

Ural State Medical University  
Repina str., 3, Ekaterinburg, 620028, Russia



**ABSTRACT****Ophthalmology in Russia. 2018;15(2):200-206**

The results of observation of patients who underwent vision excimer laser correction by the LASEK method regarding medium degree of hyperopia were analyzed. **Purpose:** to investigate the severity of the «dry eye» syndrome and corneal subepithelial fibroplasia in patients after laser correction of hyperopia by the LASEK method, and their prevention by reducing the preservative action on the eye surface. **Patients and methods.** The study included 40 patients (76 eyes), aged 21–46 years ( $32.98 \pm 1.79$ ) who underwent LASEK surgery for moderate hyperopia ( $4.03 \pm 0.38 D$ ). Patients were divided into two groups: 1) control group (20 patients, 37 eyes) — postoperative therapy included the corneoprotector “Stilavit®” and the preparation of hyaluronic acid “Oksial®”, containing preservatives; 2) the study group (20 patients, 39 eyes) — postoperative therapy included the corneoprotector “Hilozar-comod®” and the artificial tear preparation “Hilo-comod®”, which did not contain preservatives. Ophthalmic examination included, in addition to standard diagnostic methods, the Norn test, the Schirmer test, the staining of the eye surface with lissamine green. In addition, a questionnaire was conducted on a modified OSDI questionnaire; there a section characterizing the quality of vision (section B) was removed. **Results.** The analysis of the obtained data showed that in the study group there was less pronounced “dry eye” syndrome at 3, 6, 12 months after the operation. The maximum difference in the indicators of the “dry eye” syndrome between the groups was at 3 and 6 months of the postoperative period. When evaluating corneal subepithelial fibroplasia, maximum attention was paid to the frequency and the intensity index. It was shown a significant difference in the intensity of the haze between the study group and the control group by 26.1 % at 3 months, by 62.2 % at 6 months and by 65.3 % 12 months after the operation. **Conclusion.** Non-conservative therapy with sodium hyaluronate and dexapanthenol in the early postoperative period and only sodium hydroxide allows to reduce the severity of the dry eye syndrome after laser correction of hypermetropia and, as a result, to reduce the intensity of haze development by 65.3 %, and its frequency on 11,5 %.

**Keywords:** laser correction of vision, LASEK, “dry eye” syndrome, haze

**For citation:** Korotkikh S.A., Bogachev A.E., Shamkin A.S. Non-Conservative Therapy in the Prevention of Subepithelial Fibroplasia after LASEK Hypermetropia Correction. *Ophthalmology in Russia*. 2018;15(2):200-206. <https://doi.org/10.18008/1816-5095-2018-2-200-206>

**Financial Disclosure:** No author has a financial or property interest in any material or method mentioned

**There is no conflict of interests**

**ВВЕДЕНИЕ**

Транзиторный синдром «сухого глаза» является частым последствием эксимер-лазерных вмешательств. Его развитие или утяжеление степени связано с несколькими причинами. Во-первых, при лазерной коррекции зрения происходит разрушение нервных волокон роговицы. В ответ на снижение чувствительности роговицы возникает рефлекторное снижение выработки водномуцинового слоя слезной пленки. Кроме того, происходит уменьшение частоты морганий, что приводит к повышенному испарению слезы и к гиперосмолярности слезной пленки, вторично повреждающей глазную поверхность [1].

Другой причиной, запускающей послеоперационный ССГ, является интраоперационное повреждение, способствующее синтезу провоспалительных цитокинов, которое влечет за собой вторичное изменение состава слезной пленки [2–4]. В отчете рабочей группы по ССГ “Dry Eye WorkShop” воспаление признано одним из основных патогенетических звеньев развития ССГ.

Кроме того, нарушение конгруэнтности поверхности роговицы и внутренней поверхности век при проведении операций по поводу высоких степеней аметропии, влияние консервантов, входящих в состав глазных капель, также способствует развитию послеоперационного ССГ.

Консерванты выполняют важную роль — они препятствуют инфицированию раствора в условиях часто вскрываемого флакона. Однако обратной стороной медали является неблагоприятное действие консервантов на глазную поверхность, которое осуществляется по единым механизмам. Консерванты обладают токсическим действием в отношении глазной поверхности и способствуют нарушению состава слезной пленки.

Наиболее изученным консервантом глазных капель является бензалкония хлорид (БАХ).

За счет своих детергентных свойств БАХ растворяет липидный слой слезной пленки, что, в свою очередь, приводит к повышенному испарению водного слоя и к гиперосмолярности слезы. Кроме того, он разрушает муциновый слой, что было наглядно продемонстрировано в работах Chung S.H. [5].

Разрушение слезной пленки приводит к запуску синтеза провоспалительных цитокинов и поддержанию, с одной стороны, хронического воспалительного процесса, а с другой — развитию трофических нарушений.

Под действием БАХ гибнут чувствительные к токсическим воздействиям бокаловидные клетки конъюнктивы. В одном из исследований была показана достоверная разница в 3,5 раза, касающаяся количества жизнеспособных бокаловидных клеток конъюнктивы, между группой пациентов, закапывающих капли, содержащие БАХ, и группой пациентов, закапывающих капли без БАХ [6]. Кроме того, снижение количества жизнеспособных бокаловидных клеток ведет к вторичному уменьшению продуцируемого ими муцина и потенцированию ССГ.

Больше всего работ посвящено воздействию БАХ на роговичный эпителий. В одной из таких работ доктора Pauly A. были наглядно показаны изменения в культуре клеток роговичного эпителия человека при воздействии разных концентраций БАХ [7]. После применения БАХ имело место уменьшение толщины эпителиального пласта, уплотнение ядер клеток, появление вакуолей. Степень поражения клеток увеличивалась прямо пропорционально концентрации БАХ. Обращает на себя внимание отсутствие восстановления клеток через 24 часа [7].

Одним из существенных осложнений методов поверхностной абляции является субэпителиальная фиброплазия роговицы (СЭФ, или хейз). Существуют исследования, показывающие взаимосвязь между тяжестью послеоперационного синдрома «сухого глаза», концентрацией в слезной жидкости провоспалительных цитокинов и развитием СЭФ [8]. Важным компонентом нормальной регенерации эпителия и профилактики СЭФ является наличие полноценной слезной пленки [8, 9]. Все эти данные подтверждают важность медикаментозной поддержки и динамического наблюдения за пациентами, прооперированными с помощью техники поверхностной абляции.

**Цель:** изучение тяжести синдрома «сухого глаза» и субэпителиальной фиброплазии у пациентов после лазерной коррекции гиперметропии методом ЛАСЕК, а также их профилактики путем уменьшения консервантной нагрузки на глаз.

## ПАЦИЕНТЫ И МЕТОДЫ

Исследование проведено на базе офтальмологической клиники Уральского государственного медицинского университета. В исследование было включено 40 пациентов (76 глаз), которые были разделены на две группы.

В контрольную группу пациентов, прооперированных по поводу гиперметропии средней степени, вошли 20 пациентов (37 глаз). Средний возраст пациентов контрольной группы составил  $32,76 \pm 1,69$  (23–46 лет), средняя степень устраняемой гиперметропии —  $+3,94 \pm 0,23 D$  (по сферозквиваленту). Послеоперационная терапия у пациентов данной группы включала корнеопротектор «Стиллавит®» (первые 3 месяца) и препарат гиалуроновой кислоты «Оксиал®» (3–12 месяцев), содержащие консерванты. В оба препарата в качестве консерванта входит борная кислота. В Оксиал® дополнительно включен запатентованный фирмой Bausch and Lomb® консервант Оксид®, который разлагается в воздушной среде на воду и углекислый газ.

В исследуемую группу вошли 20 пациентов (39 глаз), прооперированные по поводу гиперметропии 2-й степени. Критерии включения в группу были идентичными контрольной группе. Средний возраст пациентов исследуемой группы составил  $33,52 \pm 1,43$  (21–44 года), средняя степень устраняемой гиперметропии —  $+4,07 \pm 0,19 D$  (по сферозквиваленту). Контрольная и исследуемая группы были сопоставимы по полу и возрасту. Отличием от контрольной группы стала схема послеоперационного лечения, при которой в качестве кератопротекторных и препаратов «искусственной слезы» использовали следующие препараты, не содержащие консервантов:

- кератопротектор: Хилозар-комод. В 1 мл содержится 20 мг декспантенола и 1 мг гиалуроната натрия в бесконсервантной системе «КОМОД»;

- препарат «искусственной слезы»: Хиломакс-комод — в 1 мл содержится 2 мг натрия гиалуроната в бесконсервантной системе «КОМОД».

Система КОМОД® — инновационная разработка компании «Урсафарм» — мультидозовый флакон-капельница. КОМОД® (COMOD® — COntinuis Mono Dose) представляет собой комплексную воздухопроницаемую систему для закапывания, позволяющую многократно дозировать стерильные медицинские растворы, не подвергая содержимое контаминации извне. Основными элементами этой системы являются насос и флакон, в котором находится контейнер с раствором. Контейнер имеет подвижные стенки и может менять свою форму. В отличие от большинства бесконсервантных систем, которые фильтруют воздух, поступающий внутрь флакона, система КОМОД® не дает воздуху попасть в контейнер с раствором и обеспечивает извлечение одинаковых по размеру капель вне зависимости от приложенного усилия. После выделения капли раствора давление воздуха выравнивается за счет его попадания в пространство между твердой наружной стенкой флакона и находящимся в нем мягким контейнером с раствором. Металлические части и клапаны контейнера, контактирующие с раствором, частично покрыты тонким слоем серебра, что вместе с абсолютной герметичностью системы обеспечивает стерильность раствора и позволяет отказаться от добавления консервантов.

Офтальмологическое обследование включало выполнение визометрии, авторефрактометрии, кератометрии, периметрии, тонометрии, биомикроскопии, офтальмоскопии, пробы Норна, теста Ширмера, окрашивания глазной поверхности лиссаминовым зеленым (оценку проводили по оксфордской шкале [10]). Дополнительно осуществляли анкетирование пациентов по модифицированному опроснику OSDI, из которого был удален раздел, характеризующий качество зрения (раздел В).

Всем пациентам проводили клинико-функциональное исследование относительно выраженности послеоперационного ССГ, оценки интенсивности хейза, а также анкетирование через 1, 3, 6, 12 месяцев после операции.

Операцию выполняли с использованием современного эксимерного лазера MEL80 последней модификации фирмы Zeiss-Meditec по методике ЛАСЕК, включающей аппликационную анестезию по оригинальной методике, удаление поверхностного эпителия на ножке в зоне предстоящей манипуляции специальным скарификатором, индивидуальную фотоабляцию, которая позволяет создать более точный профиль роговицы. Персонализацию процедур проводили на основе анализа топографии роговицы и учета всех индивидуальных параметров пациента. Далее выполняли репозицию лоскута поверхностного эпителия, его расправление во всех меридианах и фиксацию. Для сохранения эпителиального лоскута роговицы в качестве биндажа была использована силикон-гидрогелевая контактная линза с наименее адгезивной роговичной поверхностью. Такая линза обладает низкой способностью к дегидратации, что обеспечивает поддержание влажности регенерирующей поверхности, и высокой кислородопроницаемостью.

Оценку субэпителиальной фиброплазии у пациентов проводили с помощью классификации, предложенной Seiler T. и Pallikaris I. [11, 12]. Во всех случаях субэпителиальная фиброплазия находилась в параоптической зоне роговицы в виде кольца или полукольца разной интенсивности в 3–4 мм от центра. Мы оценивали интенсивность помутнений, а также их протяженность по длине и ширине по следующей предлагаемой методике. Протяженность по длине оценивали по квадрантам: 1 квадрант и менее — 1 балл, 2 квадранта и менее (но более 1) — 2 балла, 3 квадранта и менее (но более 2) — 3 балла, 4 квадранта и менее (но более 3) — 4 балла, полное замкнутое кольцо — 5 баллов. Ширину кольца (полукольца или дуги) оценивали субъективно с применением ширины осветителя в 1 мм: в пределах 1 мм (обычная ширина) — 1 балл, более 1 мм — 2 балла. В случаях, когда были прооперированы оба глаза, правый и левый глаз оценивали отдельно. В тех случаях, когда проявления хейза имели разный характер на одном глазу, интенсивность и ширину оценивали по наиболее значимым изменениям.

## РЕЗУЛЬТАТЫ

### Контрольная группа

В первый месяц после операции за счет роговичного синдрома идет усиление продукции водного компонента слезы и уменьшение времени разрыва слезной пленки. Прокрашивание роговицы лиссаминовым зеленым к окончанию первого месяца было максимальным. Как

правило, диффузно окрашивается параоптическая зона роговицы, соответствующая максимальной глубине абляции. Данный факт свидетельствует о нарушении нормального метаболизма эпителия в месте максимального УФ ожога стромы роговицы. Все три объективных теста диагностики ССГ достигают значений, близким к нормальным, к 6–12-му месяцу после операции. Первые 6 месяцев пациенты капали увлажняющие капли на постоянной основе 2–4 раза в день. С 6-го месяца мы рекомендуем пользоваться увлажняющими каплями только по необходимости. Интересно, что к 12-му месяцу препаратами искусственной слезы регулярно пользовались только 6 пациентов из 20. Согласно модифицированному опроснику OSDI максимальное проявление симптомов было отмечено пациентами в первый месяц после операции, с дальнейшей постепенной нормализацией к 12-му месяцу. Исходя из вышеизложенных данных исследования, стоит заключить, что синдром «сухого глаза» был свойствен всем пациентам, перенесшим лазерную коррекцию гиперметропии. Наибольшее проявление симптомов синдрома «сухого глаза» имело место первые 6 месяцев после операции.

Результаты выраженности субэпителиальной фиброплазии после лазерной коррекции гиперметропии у пациентов контрольной группы представлены в табл. 1.

Результаты выраженности субэпителиальной фиброплазии после лазерной коррекции гиперметропии у пациентов контрольной группы представлены в табл. 2.

**Таблица 1.** Результаты исследования тяжести ССГ после лазерной коррекции гиперметропии в контрольной группе ( $M \pm m$ )

**Table 1.** The results of the dry eye syndrome severity after laser correction of hyperopia in the control group ( $M \pm m$ )

	Проба Ширмера (мм) Shirmer test (mm)	Проба Норна (с) TBUT (s)	Окрашивание лиссаминовым зеленым (баллов) Lissamine green (Oxford scale)	OSDI (0–100)
До операции Before operation	17.43 ± 0.47	19.30 ± 0.81	0.63 ± 0.13	8.25 ± 0.46
1 месяц/month	20.62 ± 0.79	8.57 ± 0.46	9.20 ± 0.54	71.24 ± 2.93
3 месяца/months	8.90 ± 0.41	9.75 ± 0.58	5.45 ± 0.62	38.86 ± 1.98
6 месяцев/months	11.65 ± 0.54	15.72 ± 0.40	2.10 ± 0.22	26.45 ± 2.72
12 месяцев/months	13.68 ± 0.63	14.72 ± 0.84	1.58 ± 0.18	15.24 ± 0.85

**Таблица 2.** Оценка субэпителиальной фиброплазии у пациентов контрольной группы ( $M \pm m$ )

**Table 2.** Evaluation of haze in patients of the control group ( $M \pm m$ )

	Интенсивность (плотность) (баллов) Intensity (score)	Протяженность дуги хейза (баллов) Duration (score)	Ширина дуги хейза (баллов) Width (score)	Сумма средних значений Total
1 месяц/month	0,64 ± 0,11 (от 0 до 2)	3,25 ± 0,18 (от 2 до 5)	1 ± 0,00 (от 1 до 2)	4,89
3 месяца/months	1,06 ± 0,17 (от 0 до 2)	3,97 ± 0,14 (от 3 до 5)	1,28 ± 0,09 (от 1 до 2)	6,31
6 месяцев/months	1,59 ± 0,12 (от 0 до 3)	4,25 ± 0,13 (от 3 до 5)	1,34 ± 0,08 (от 1 до 2)	7,18
12 месяцев/months	1,36 ± 0,09 (от 0 до 3)	4,14 ± 0,14 (от 3 до 5)	1,25 ± 0,10 (от 1 до 2)	6,75

Количество глаз без хейза через 12 месяцев после операции (0 по классификации T. Seiler (1991) и I. Pallikaris) — 28 глаз (75,6%)  
Amount of eyes without haze 12 months after surgery (0 according to T. Seiler (1991) and I. Pallikaris classification) — 28 eyes (75,6%)

## Исследуемая группа

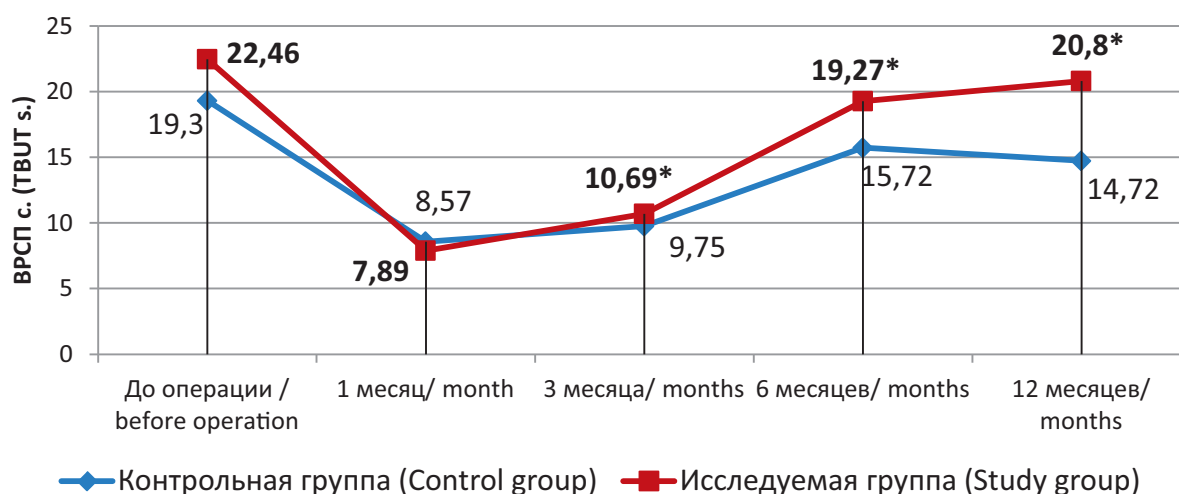
**Таблица 3.** Результаты исследования тяжести синдрома «сухого глаза» и интенсивности субэпителиальной фиброплазии в исследуемой группе

**Table 3.** The results of the dry eye syndrome severity and the intensity of subepithelial fibroplasias in the study group

	Проба Ширмера (мм) Shirmer test (mm)	Проба Норна (с) TBUT (s)	Окрашивание лиссаминовым зеленым (баллов) Lissamine green (Oxford scale)	OSDI (0–100)
До операции Before operation	16.25 ± 0.27	22.46 ± 1,24	-	7.24 ± 0.38
1 месяц/month	21.78 ± 0.69	7.89 ± 0.59	6.36 ± 0.82*	54.32 ± 3.65*
3 месяца/months	9.76 ± 0.84*	10.69 ± 0.68*	4.42 ± 0.73*	26.48 ± 2.24*
6 месяцев/months	13.25 ± 0.78*	19.27 ± 0.54*	1.94 ± 0.28	14.62 ± 1.98*
12 месяцев/months	13.86 ± 0.24	20.80 ± 0.92*	1.6 ± 0.14	12.36 ± 1.49*

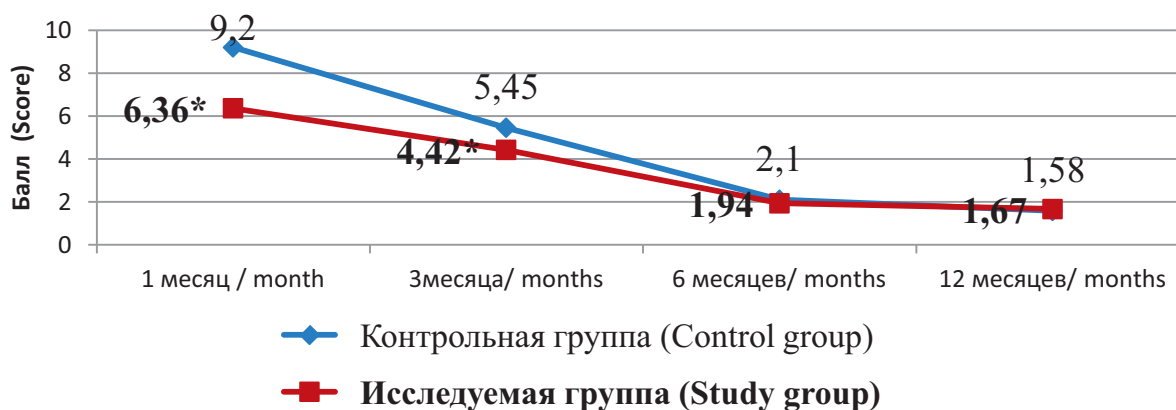
Примечание: серым со звездочкой отмечены достоверные отличия с контрольной группой ( $M \pm m$ ).

Note: gray with an asterisk marked reliable differences with the control group ( $M \pm m$ ).



**Рис. 1.** Результат ВРСП в исследуемой и контрольной группе (с). Звездочкой отмечены достоверные отличия

**Fig. 1.** The result of TBUT in the studied and control groups (s). The asterisk indicates reliable differences



**Рис. 2.** Результат прокрашивания поверхности лиссаминовым зеленым в исследуемой и контрольной группе (оксфордская шкала). Звездочкой отмечены достоверные отличия

**Fig. 2.** The result of the surface staining with lissamine green in the studied and control groups (Oxford scale). The asterisk indicates reliable differences

**Таблица 4.** Оценка субэпителиальной фиброплазии у пациентов исследуемой группы ( $M \pm m$ )**Table 4.** Evaluation of haze in patients of the study group ( $M \pm m$ )

	Интенсивность (плотность) (баллов) Intensity (score)	Протяженность дуги хейза (баллов) Duration (score)	Ширина дуги хейза (баллов) Width (score)	Сумма средних значений Total
1 месяц/month	0,58 ± 0,14 (от 0 до 2)	3,49 ± 0,27 (от 2 до 5)	1 ± 0,00 (от 1 до 2)	5,07
3 месяца/months	0,84 ± 0,13* (от 0 до 2)	4,02 ± 0,16 (от 3 до 5)	1,18 ± 0,09 (от 1 до 2)	6,02
6 месяцев/months	0,98 ± 0,18* (от 0 до 2)	4,36 ± 0,12 (от 3 до 5)	1,12 ± 0,06* (от 1 до 2)	6,46
12 месяцев/months	0,82 ± 0,15* (от 0 до 2)	4,04 ± 0,18 (от 3 до 5)	1,08 ± 0,08* (от 1 до 2)	5,94
Количество глаз без хейза через 12 месяцев после операции (0 по классификации T. Seiler (1991) и I. Pallikaris) — 34 глаза (87,1 %) Amount of eyes without haze 12 months after surgery (0 according to T. Seiler (1991) and I. Pallikaris classification) — 34 eyes (87,1 %)				

Примечание: серым со звездочкой отмечены достоверные отличия с контрольной группой ( $M \pm m$ ).  
Note: gray with an asterisk marked reliable differences with the control group ( $M \pm m$ ).

У пациентов исследуемой группы в первый месяц после операции имелись достоверные отличия в положительную сторону по сравнению с контрольной группой относительно окрашивания глазной поверхности лиссаминовым зеленым (на 44,6 %) и результатов модифицированного опросника OSDI (на 31,1 %). Проба Ширмера и проба Норна в этот срок достоверных отличий между группами не показали.

Через 3 месяца после операции достоверные отличия имели место по всем показателям. Проба Ширмера и проба Норна отражали достоверно лучшие результаты у пациентов исследуемой группы на 9,66 и 9,64 %, соответственно. Показатель окрашивания поверхности лиссаминовым зеленым был лучше в исследуемой группе на 23,3 %. А результат данных опросника OSDI показал меньшее количество баллов на 31,8 %.

Через 6 месяцев после операции достоверной разницы относительно прокрашивания глазной поверхности между группами не отмечалось. По остальным показателям имелись достоверные отличия в пользу исследуемой группы: по пробе Ширмера — на 13,7 %, по пробе Норна — на 22,5 %, по результату опросника OSDI — на 80,9 % (почти в два раза).

Через 12 месяцев по показателю теста Ширмера и окрашиванию глазной поверхности лиссаминовым зеленым достоверной разницы между группами установлено не было. Проба Норна достоверно отличалась в исследуемой группе на 41,3 %, результат модифицированного опросника OSDI улучшился на 18,9 %. Через 12 месяцев увлажняющими каплями на постоянной основе пользовались только 2 пациента (в группе контроля — 6).

Таким образом, в исследуемой группе имелся менее выраженный синдром «сухого глаза» на 3, 6, 12-й месяц после операции. Максимальная разница показателей характерных для синдрома «сухого глаза» имела место на 3-й и 6-й месяц послеоперационного периода. Известно, что именно этот срок имеет максимальное значение относительно формирования субэпителиальной фиброплазии после лазерной коррекции зрения [4].

Таким образом, была показана достоверная разница в интенсивности хейза между исследуемой и контрольной группой на 26,1 % через 3 месяца, на 62,2 % через 6 месяцев и на 65,3 % через 12 месяцев после операции. Количество глаз без хейза через 12 месяцев после лазерной коррекции гиперметропии составило 75,6 % в контрольной группе и 87,1 % — в исследуемой.

Бесконсервантная терапия с использованием гиалуроната натрия и дексапантенола в раннем послеоперационном периоде и монотерапия с помощью гиалуроната натрия в позднем периоде позволяет снизить выраженность синдрома «сухого глаза» и, как результат, частоты хейза на 11,5 % или уменьшить его интенсивность на 65,3 %, ширину парацентральной дуги — на 13,6 % через 12 месяцев после операции. Уменьшение риска развития хейза реализуется через нормализацию слезной пленки и снижение интенсивности субклинического воспалительного процесса в роговице, который, как известно, является одним из звеньев патогенеза ССГ. Таким образом, выбор в пользу бесконсервантной терапии, особенно в отношении препаратов длительного применения, способствует уменьшению интенсивности ССГ, при этом улучшается прекорнеальная слезная пленка, нивелируется субклинический воспалительный процесс. Эти процессы обеспечивают профилактику развития хейза. Локализация хейза в параоптической зоне роговицы (в 3–4 мм от центра) не влияет на МКОЗ, но способствует регрессу операционного эффекта. Таким образом, адекватная терапия ССГ является важным фактором сохранения прозрачности роговицы и полученной рефракции цели в послеоперационном периоде.

## ВЫВОДЫ

Уменьшение консервантной нагрузки на глаз путем использования бесконсервантных препаратов после лазерной коррекции гиперметропии способствует уменьшению выраженности послеоперационного синдрома «сухого глаза». Показана меньшая выраженность синдрома «сухого глаза» на 3, 6, 12-й месяц после операции. Максимальная разница показателей, характерных для

синдрома «сухого глаза», по объективным и субъективным тестам имела место на 3-й и 6-й месяц послеоперационного периода.

Послеоперационный синдром «сухого глаза» способствует развитию хейза. Снижение тяжести ССГ путем применения бесконсервантных препаратов после лазерной коррекции гиперметропии способствует умень-

шению частоты развития хейза в исследуемой группе на 11,5 %, а его интенсивности — на 65,3 %.

### УЧАСТИЕ АВТОРОВ:

Коротких С.А. — концепция и дизайн исследования, анализ полученных данных; Богачев А.Е. — проведение операций, дооперационного и послеоперационного исследований, статистическая обработка, написание материала; Шамкин А.С. — проведение операций, дооперационного и послеоперационного исследований, оформлений иллюстраций.

### ЛИТЕРАТУРА/REFERENCES

- Baudouin C., Messmer E.M., Aragona P., Geerling G., Akova Y.A., Benítez-del-Castillo J., Boboridis K.G., Merayo-Llones J., Rolando M., Labetoulle M. Revisiting the vicious circle of dry eye disease: a focus on the pathophysiology of meibomian gland dysfunction. *The British Journal of Ophthalmology*. 2016;100:300–6. DOI: 10.1136/bjophthalmol-2015-307415
- Albietz J.M., Lenton L.M., McLennan S.G. Effect of laser in situ keratomileusis for hyperopia on tear film and ocular surface. *Journal of Refractive Surgery*. 2002;18:113–23.
- Toda I., Asano-Kato N., Komai-Hori Y., Tsubota K. Dry eye after laser in situ keratomileusis. *American Journal of Ophthalmology*. 2001;132:1–7.
- Turu L., Alexandrescu C., Stana D., Tudosecu R. Dry eye disease after LASIK. *Journal of Medicine and Life*. 2012;22:82–4.
- Chung S.H., Lee S.K., Cristol S.M., Lee E.S., Lee D.W., Seo K.Y., Kim E.K. Impact of short-term exposure of commercial eyedrops preserved with benzalkonium chloride on precorneal mucin. *Molecular vision*. 2006;12:415–21.
- Kahook M.Y., Noecker R. Quantitative analysis of conjunctival goblet cells after chronic application of topical drops. *Advances in therapy*. 2008;25:743–751. DOI: 10.1007/s12325-008-0078-y
- Pauly A., Meloni M., Brignole-Baudouin F., Warnet J.M., Baudouin C. Multiple endpoint analysis of the 3D-reconstituted corneal epithelium after treatment with benzalkonium chloride: early detection of toxic damage. *Investigative Ophthalmology & Visual Science*. 2009;50(4):1644–52. DOI: 10.1167/iovs.08-2992
- Егоров В.В., Дутчин И.В., Посвалюк В.Д., Смолякова Г.П., Сорокин Е.Л. Роль и значение провоспалительных иммуноцитоклинов в патогенезе субэпителиального флера роговицы при хирургической коррекции близорукости методом ФРК. *Вестник Оренбургского государственного университета*. 2004:140–143. [Egorov V.V., Dutchin I.V., Posvalyuk V.D., Smolyakova G.P., Sorokin E.L. The role and importance of proinflammatory immunocytokines in the pathogenesis of subepithelial corneal haze in the surgical correction of myopia by the PRK method. *New technologies of eye microsurgery*. Annals of Orenburg State University—*Vestnik Orenburgskogo gosudarstvennogo universiteta*. 2004:140–143. (In Russ.)]
- Егоров В.В., Дутчин И.В., Смолякова Г.П., Сорокин Е.Л. Клинико-патогенетическая эффективность иммуномодуляции у пациентов с риском регенераторных нарушений после коррекции миопии методами ФРК и ЛАСИК. *Рефракционная хирургия и офтальмология*. 2007;3:18–24. [Egorov V.V., Dutchin I.V., Smolyakova G.P., Sorokin E.L. Clinico-pathogenetic efficacy of immunomodulation in patients with a risk of regeneration disorders after correction of myopia by the methods of PRK and LASIK. *Refractive surgery and ophthalmology in Russia= Refraktionnaya hirurgiya i ophthalmologiya*. 2007;3:18–24. (In Russ.)]
- Bron A.J., Evans E.V., Smith J.A. Grading of corneal and conjunctival staining in the context of other eye dry tests. *Cornea*. 2003;2(7): 640–9.
- Seiler T., Wollensak J. Myopic photorefractive keratotomy (PRK) with the excimer laser. One -year follow-up. *Ophthalmology*. 1991;98:1156–63.
- Pallikaris I.G., Kalyvianaki M.I., Katsanevaki V.J., Ginis H.S. Epi-LASIK: preliminary clinical results of an alternative surface ablation procedure. *Journal of Cataract and Refractive Surgery*. 2005;31:879–85.

### СВЕДЕНИЯ ОБ АВТОРАХ

ФГБОУ ГО «Уральский государственный медицинский университет» Министерства здравоохранения Российской Федерации  
Коротких Сергей Александрович  
доктор медицинских наук профессор, заведующий кафедрой офтальмологии, главный офтальмолог Уральского федерального округа  
ул. Репина, 3, Екатеринбург, 620028, Российская Федерация

ФГБОУ ГО «Уральский государственный медицинский университет» Министерства здравоохранения Российской Федерации  
Богачев Александр Евгеньевич  
ассистент кафедры офтальмологии, хирург медицинской клиники «Профессорская плюс»  
ул. Репина, 3, Екатеринбург, 620028, Российская Федерация

ФГБОУ ГО «Уральский государственный медицинский университет» Министерства здравоохранения Российской Федерации  
Шамкин Алексей Сергеевич  
ассистент кафедры офтальмологии, хирург медицинской клиники «Профессорская плюс»  
ул. Репина, 3, Екатеринбург, 620028, Российская Федерация

### ABOUT THE AUTHORS

Ural State Medical University  
Korotkikh Sergey A.  
MD, professor, head of the department of ophthalmology, chief ophthalmologist of the Ural federal district  
Repina str., 3, Ekaterinburg, 620028, Russia

Ural State Medical University  
Bogachev Alexander E.  
assistant of the ophthalmology department, excimer laser surgeon of the medical clinic “Professorskaya plus”  
Repina str., 3, Ekaterinburg, 620028, Russia

Ural State Medical University  
Shamkin Aleksey S.  
assistant of the department of ophthalmology, excimer laser surgeon of the medical clinic “Professorskaya plus”  
Repina str., 3, Ekaterinburg, 620028, Russia