

Aleksi Kokkonen, Valteri Kaasinen, Leena Jutila, Lauri Tuominen, Juha O. Rinne ja Juho Joutsa

PET aivosairauksissa

Positroniemissiotomografia (PET) kuvastaa käytetyn merkkiaineen mukaan aivojen verenkiertoa, aineenvaihduntaa, välittäjäainejärjestelmien toimintaa tai tiettyjen proteiinien kertymää. Neurologisten sairauksien diagnostiikassa PET-kuvantamista hyödynnetään eniten muisti- ja liikehäiriösairauksien erotusdiagnoosiin sekä epilepsiapesäkkeen paikantamisessa selvitettyä epilepsian leikkaushoidon mahdollisuuksia. PET-kuvantamista käytetään laajasti myös psykiatristen sairauksien tutkimustyössä, mutta sen rooli kliinisessä työssä on toistaiseksi vähäinen.

Positroniemissiotomografialla (PET) voidaan tutkia molekyyalitasolla aivokudoksen toimintaa sekä eri hermovälittäjäainejärjestelmiä. PET eroaa laajemmin kliinisessä käytössä olevista hermoston kuvantamismenetelmistä (TT ja MK) siten, että se kuvastaa hermoston rakenteen sijaan aivokudoksen toimintaa, mikä riippuu käytetystä merkkiaineesta. Aivojen PET-tutkimuksia hyödynnetään kliinisessä työssä enimmäkseen neurologisten sairauksien diagnostiikassa, jossa yleisimpiä käyttöaiheita ovat liikehäiriöiden ja muistisairauksien erotusdiagnoosi sekä epilepsiapesäkkeen paikantaminen.

PET-tutkimusten kliininen käyttö

PET-kuvantaminen perustuu radioaktiivisilla isotoopeilla leimattujen merkkiaineiden käyttöön (1), kuten tässä numerossa on tarkemmin kuvattu. Aivosairauksia tutkittaessa näiden merkkiaineiden tulee läpäistä veri-aivoeste, jotta ne pääsevät kertymään aivoihin. Merkkiaineen mukaan PET-kuvantamisella tutkitaan aivojen verenkiertoa, aivokudoksen aineenvaihduntaa, tiettyjen proteiinien kertymää tai hermovälittäjäainejärjestelmien toimintaa. Merkkiaineen valinta riippuu tutkittavasta sairaudesta ja diagnostisesta kysymyksenasettelusta (TAULUKKO 1).

PET-kuvauksen ajoitus ja kesto riippuvat käytetystä merkkiaineesta, mutta kliiniset kuvaukset aloitetaan tavallisesti puoli tuntia tai tunnin merkkiaineen annon jälkeen, ja ne kestävät tyyppisesti noin 15–20 minuuttia. Tämän ajan potilaan tulisi kyetä makaamaan paikoillaan PET-kamerassa, mikä ei välttämättä onnistu kaikilta potilailta. Myös voimakkaasta klaustrofobiasta kärsivillä kuvantaminen voi olla vaikeaa, joskin PET-kameran aukko on MK:n vastaavaa tilavampi.

PET-kuvantamiseen liittyvät haitat ovat vähäisiä ja liittyvät lähinnä siitä aiheutuvaan säteilyaltistukseen, minkä suuruus riippuu pääasiassa käytetystä merkkiaineesta, vaimennuskorjausmenetelmästä sekä kamerasta. Tyyppisesti isotooppikuvantamisesta aiheutuva efektiivinen säteilyannos aivosairauksien diagnostiikassa on Valtakunnallisessa PET-keskuksessa ollut keskimäärin hieman alle 4 mSv (hiilileimatuilla merkkiaineilla noin 1–3 mSv ja fluorileimatuilla noin 3–6 mSv). Vertailuna pään yhdestä tietokonetomografiasta aiheutuva efektiivinen säteilyannos on 1,2 mSv ja vatsan TT:stä aiheutuva efektiivinen säteilyannos 6,7 mSv (2), kun suomalaisten keskimääräinen vuosittainen laskennallinen efektiivinen säteilyannos on 3,2 mSv, joka tulee lähinnä luonnon taustasäteilystä (3).

Aiemmin PET-kuvantamisen käyttöä aivosairauksien diagnostiikassa ovat rajoittaneet

TAULUKKO 1. Käyttöaiheet neurologiassa.

Käyttöaihe	Kuvauksen kohde	Merkkiaine
Muistisairaudet		
Alzheimerin tauti vs terve	Amyloidikertymä	¹¹ C-PIB ¹⁸ F-Flutemetamoli ¹⁸ F-Florbetapiiri ¹⁸ F-Florbetabeeni
	Glukoosiaineenvaihdunta	¹⁸ F-FDG
Alzheimerin tauti vs lewykappaledementia	Dopamiinitoiminta	¹⁸ F-Fluorodopa** ¹²³ I-FP-CIT*
		Glukoosiaineenvaihdunta
Alzheimerin tauti vs otsa-ohimolohkorappeuma	Glukoosiaineenvaihdunta	¹⁸ F-FDG
Liikehäiriöt		
Parkinsonin tauti vs essentiaalinen vapina	Dopamiinitoiminta	¹⁸ F-Fluorodopa** ¹²³ I-FP-CIT*
Parkinsonin tauti vs lääkeparksinsonismi	Dopamiinitoiminta	¹⁸ F-Fluorodopa** ¹²³ I-FP-CIT*
Parkinsonin tauti vs muu neurogeneratiivinen parkinsonismi	Glukoosiaineenvaihdunta	¹⁸ F-FDG
Epilepsia		
Epilepsiapesäkkeen paikantaminen	Glukoosiaineenvaihdunta	¹⁸ F-FDG
	Bentsodiatsepiinireseptori	¹⁸ C/ ¹⁸ F-Flumatseniili
	Aivoperfuusio	^{99m} Tc-HMPAO*

FDG = Fluorodeoksiglukoosi; FP-CIT = Lofupaani; HMPAO = Heksametyylipropyleeniामीnioksiimi; PIB = Pittsburgh compound B

*SPET-merkkiaine; **¹²³I-FP-CIT on käytännössä syrjäyttänyt ¹⁸F-Fluorodopan kliinisessä käytössä

merkittävästi sen saatavuus ja hinta. Nykyään kuvantamislaitteistoja on käytössä kaikissa yliopistosairaaloissamme ja myös monissa keskussairaaloissa. Merkkiaineiden saatavuus kuitenkin vaihtelee, ja osa merkkiaineista on saatavilla vain isoimmista keskuksista, joissa on radioaktiivisten isotooppien tuotantoon vaadittava syklotroni ja kattavat radiokemialaboratoriot. Tällä hetkellä merkkiainetuotantoa on Turun lisäksi Kuopiossa sekä alkamassa Helsingissä. Lisäksi kaupalliset yksityiset yritykset tuottavat joitain merkkiaineita.

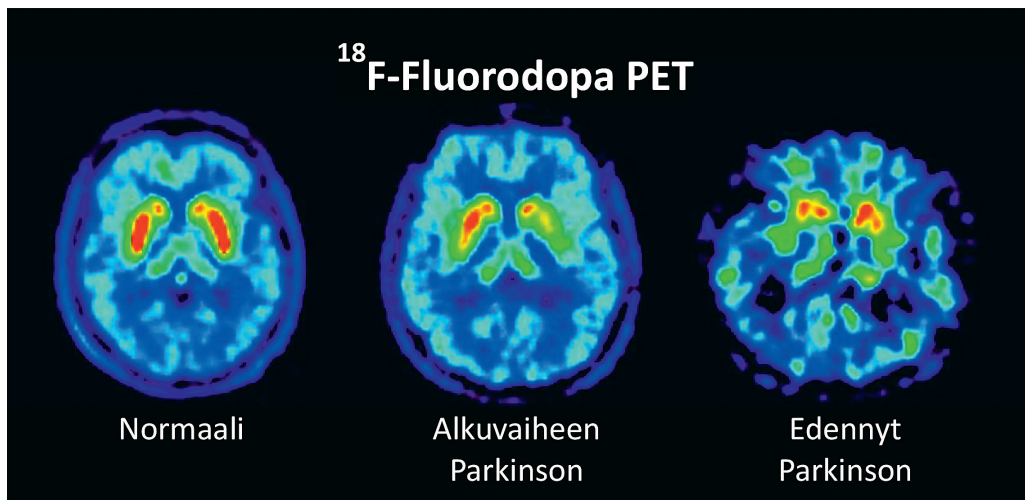
PET-kuvantamisen lisäksi diagnostiikan tukena käytetään myös SPET-kuvantamista, joka perustuu PET-kuvantamisen tapaan lyhytikäisten radioaktiivisten merkkiaineiden käyttöön. Edellä kuvatut periaatteet pätevät suurelta osin myös SPET-kuvantamiseen. SPET-kuvantamisen etuina ovat parempi saatavuus ja halvempi hinta, mutta kliinisessä käytössä oleva merkkiainevalikoima on suppeampi, ja kuvan paikka-

resoluutio huomattavasti PET-kuvantamista huonompi.

Liikehäiriösairaudet

Liikehäiriösairauksien diagnostiikka on vaikeaa, ja on arvioitu, että jopa joka neljäs Parkinsonin taudin kliininen diagnoosi osoittautuu vääräksi neuropatologisessa tutkimuksessa (4). Liikehäiriösairauksissa molekyylikuvantamisen pääsääntöinen käyttötarkoitus onkin parkinsonismin ja erityisesti Parkinsonin taudin varhaisvaiheen erotusdiagnoosi.

Parkinsonin tauti. Varsinkin taudin alkuvaiheessa kliiniset oireet voivat olla epätyypillisiä ja eri sairauksien oireet saattavat muistuttaa toisiaan. Parkinsonin taudin motoriset oireet (parkinsonismi) liittyvät nigrostriataalisen radan vaurioon, joka heijastuu aivojuovion dopamiinitoiminnan vajeena, joka voidaan todeta molekyylikuvantamisella (**KUVA 1**) (5,6).



KUVA 1. Dopamiinikuvantaminen Parkinsonin taudissa. Parkinsonin taudissa presynaptinen dopamiini-toiminta heikkenee ja alkaa aivojuovion (näky normaalikuvassa punaisella) takaosista ja on yleensä epäsymmetrinen. Pitkälle edenneessä Parkinsonin taudissa aivojuovion dopamiinitoiminta on kauttaaltaan heikentynyt. Muiden alueiden signaalilla ei ole kliinistä merkitystä (6). Samat periaatteet pätevät [¹²³I]-FP-CIT-SPET-kuvantamiseen).

Parkinsonin taudissa ja muissa neurodegeneratiivisissa parkinsonismioireyhtymissä dopamiinitoiminta on selvästi vähentynyt, kun taas normaali kuvantamistulos viittaa vahvasti muuhun etiologiaan oireiden taustalla (7). Näin ollen dopamiinijärjestelmän PET- ja SPET-kuvantamista voidaan käyttää näiden sairauksien erotusdiagnostiikkaan.

Parkinsonismien diagnostiikassa tutkitaan presynaptista dopamiinitoimintaa, kuten dopamiinituotantokapasiteettia tai dopamiinitransportterisitoutumista. Dopamiinitoimintaa mittaavia merkkiaineita on useita, mutta yleisimmin käytetty PET-merkkiaine on dopamiinituotantokapasiteettia kuvastava ¹⁸F-fluorodopa. Sen käytön on kuitenkin käytännössä syrjäyttänyt hyvän saatavuutensa ja suhteellisesti edullisen hintansa vuoksi aivojen SPET-kuvauksen dopamiinitransportteriin sitoutuvalle [¹²³I]FP-CIT-merkkiaineella ("DaTSCAN"). Toinen samassa käytössä oleva merkkiaine on [¹²³I]beta-CIT, mutta sen käyttö on vähentynyt, mikä johtuu merkkiaineen pitkästä kertymisajasta (8). Näiden menetelmien herkkyyden neurodegeneratiivisten parkinsonismien toteamisessa on hyvä, sillä jo näiden tautien alkuvaiheessa nähdään voimakkaasti heikentynyt aivojuovion merkkiainekertymä (5,9). Yleisim-

piä erotusdiagnostisia haasteita liikehäiriösairauksissa ovat essentiaalinen vapina, lääke- ja vaskulaarinen parkinsonismi. Kuvauksiin lähetettäessä on syytä huomioda, että dopamiinitransporttereihin sitoutuvat lääkeaineet voivat vaikuttaa merkkiaineen sitoutumiseen, mutta esimerkiksi Parkinsonin taudin hoidossa käytetyt lääkkeet (levodopa, dopamiinagonistit, MAO-B:n estäjät, amantadiini) tai psykoosilääkkeet eivät vaikuta sitoutumiseen merkittävästi (10). Dopamiinitoiminnan kuvantamisen viimeaikaiset tulokset viittaavat siihen, että neurogeneratiivisten parkinsonismisairauksien välillä voi olla dopamiinitoiminnan eroja, mutta yksilötasolla ei vielä kuitenkaan kyetä erottamaan eri neurodegeneratiivisia parkinsonismisairauksia toisistaan (**TAULUKKO 2**) (9).

Parkinsonismisairauksien keskinäinen erotusdiagnostiikka. Parkinsonin taudin ja muiden neurodegeneratiivisten parkinsonismisairauksien keskinäiseen erotusdiagnostiikkaan käytetään yleensä aivojen glukoosiainenvaihduntaa mittaavaa ¹⁸F-FDG-PET-kuvauksista, jossa eri oireyhtymillä on omia tyypillisiä löydöksiään (11) (**TAULUKKO 2**). ¹⁸F-FDG-PET-kuvauksen käytölle parkinsonismien erotusdiagnostiikassa ei kuitenkaan ole virallisia suosituksia, ja löydösten tulkinta saattaa olla vaikeaa, joten se

TAULUKKO 2. Tyypillödykset parkinsonismisairauksissa.

Taudit	Aivojuovion dopamiini (CIT SPET/ FDOPA PET)	Glukoosiaineenvaihdunta (FDG PET)
Parkinsonin tauti	Heikentynyt (epäsymmetrinen, takaosaan painottuva)	Normaali tai lievästi lisääntynyt aivojuovion alueella
Etenevä supranukleaarinen halvaus (PSP)	Heikentynyt	Heikentynyt keskiaivojen ja otsalohkon alueella
Monisysteemiatria	Heikentynyt (MSA-P). Normaali tai heikentynyt (MSA-C)	Heikentynyt aivojuuviassa ja talamuksessa (MSA-P). Heikentynyt pikkuaivoissa (MSA-C)
Kortikobasaalinen degeneraatio	Normaali tai heikentynyt	Heikentynyt epäsymmetrisesti otsa- ja ohimolohkon sekä aivojuovion alueella
Lewynkappaledementia	Heikentynyt	Heikentynyt erityisesti takaraivo-, päälaen- ja ohimolohkoissa
Vaskulaarinen parkinsonismi	Normaali tai läiskittäisesti heikentynyt	Normaali tai läiskittäisesti heikentynyt
Essentiaalinen vapina	Normaali	Normaali
Lääkeparkinsonismi	Normaali	Normaali

MSA = Monisysteemiatria; MSA-P = Parkinsonityyppinen MSA; MSA-C = Pikkuaivotyyppinen MSA

tulisi jättää liikehäiriösairauksiin perehtyneen neurologin harkintaan.

Parkinsonismisairauksien diagnostiikkaan voidaan hyödyntää myös perifeerisen hermoston toimintaa kuvastavia molekyylikuvantamismenetelmiä. Osaan näistä sairauksista, kuten Parkinsonin tautiin, liittyy sympaattisen hermoston degeneraatio, joka voidaan todentaa sydämen metajodibetsyyliiganiini (MIBG)-gammakuvausella (12). Tällainen sydämen gammakuvaus ei vielä ole juuri käytössä Suomessa siihen liittyvien epävarmuuksien vuoksi. Myös suoliston asetyylikoliinitoiminnan kuvantaminen vaikuttaa lupaavalla Parkinsonin taudin parasympaattisen hermoston vaurion osoittamiseen, mutta tämäkään menetelmä ei vielä ole kliinisessä käytössä (13).

Muistisairaudet

Muistisairauksissa PET-kuvantamista voidaan käyttää erottamaan Alzheimerin tauti hyvänlaatuisista muistiongelmista, sekä neurodegeneratiivisten muistisairauksien keskinäiseen erotusdiagnoosiin.

Alzheimerin tauti. PET-kuvantamisella voidaan osoittaa Alzheimerin tautiin liittyvä amyloidikertymä (¹¹C-PIB, ¹⁸F-Flutemetamoli, ¹⁸F-Florbetapiiri, ¹⁸F-Florbetabeeni) ja aivojen poikkeava glukoosiaineenvaihdunta (¹⁸F-FDG)

(**KUVA 2**) (14). Alzheimerin taudissa aivoihin kertyy runsaasti amyloidiplakkeja jo ennen kognitiivisten oireiden ilmaantumista. Rungas amyloidikertymä erityisesti otsalohkon alueella kognitiivisesta heikentymästä kärsivällä potilaalla ennustaa voimakkaasti Alzheimerin taudin kehittymistä, kun taas normaalia kuvantamistulosta voidaan pitää poissulkevana (15).

Amyloidikertymää voidaan todeta myös oireettomilla henkilöillä, ja kertymän todennäköisyys lisääntyy iän mukana. Tutkimusten perusteella noin 10 %:lla 50-vuotiaista ja 33 %:lla 80-vuotiaista oireettomista henkilöistä todetaan lisääntynyt amyloidikertymä aivoissa (16). Todennäköisyys lievän kognitiivisen heikentymän kehittymiseen on hieman yli kaksinkertainen amyloidipositivisilla henkilöillä, kun verrataan amyloidin suhteen negatiivisiin henkilöihin (17). On kuitenkin syytä huomioda, että oireettomilla henkilöillä amyloidiplakkilöydökset itsessään ilman kliinisiä oireita eivät ole diagnostisia löydöksiä, eikä poikkeavaa amyloidikertymää voida näin ollen yksilötasolla käyttää ennustamaan Alzheimerin taudin puhkeamista (18). Amyloidikuvantamista täydennetään tarvittaessa ¹⁸F-FDG-PET-kuvantamisella, jossa Alzheimerin taudin tyypillinen löydös on symmetrinen hypometabolia aivojen ohimolohkojen sisäpinnalla ja päälaenlohkojen alueella (19).

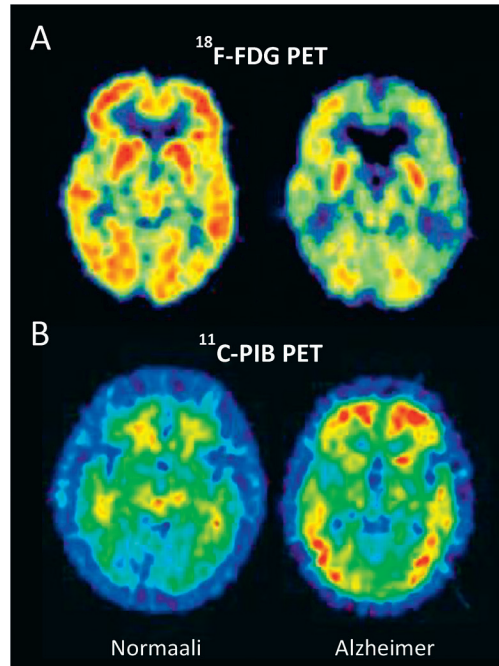
Ydinasiat

- ▶ Aivojen PET-kuvantamisella voidaan tutkia aivojen toimintaa tai proteiinikertymää.
- ▶ PET-kuvantamista voidaan hyödyntää neurologisten sairauksien erotusdiagnostiikassa.
- ▶ Yleisimmät käyttöaiheet ovat muistisairauksien ja liikehäiriösairauksien erotusdiagnostiikka sekä epilepsiapesäkkeen paikantaminen.
- ▶ Psykiatriassa PET-kuvantamisella on toistaiseksi vain vähän kliinisiä käyttökohteita.

Muistisairauksien keskinäinen erotusdiagnostiikka. Muistisairauksien keskinäisessä erotusdiagnostiikassa hyödynnetään tapauskohtaisesti amyloidi-, glukoosiaineenvaihdunta- tai dopamiinikuvantamista. Amyloidikuvantamisella voidaan erottaa amyloidipatologiaan liittyviä sairauksia (esimerkiksi Alzheimerin tauti) muista neurodegeneratiivisista muistisairauksista (esimerkiksi otsa-ohimolohkodementia) (11). Useimmilla muistisairauksilla on myös tyypillinen metabolinen profiilinsa, jonka takia glukoosiaineenvaihdunnan ^{18}F -FDG PET-kuvantaminen soveltuu erotusdiagnostiikkaan (20). Dopamiinitoiminnan tutkiminen puolestaan auttaa erottamaan Alzheimerin taudin lewynekappaledementiasta, koska jälkimmäiseen liittyy dopamiinijärjestelmän vaurio, jota ei Alzheimerin taudissa todeta. On hyvä muistaa, että sekapatologiaa esiintyy runsaasti ja esimerkiksi huomattavalla määrällä lewynekappaledementiapotilaita todetaan myös aivojen kuorikerroksen amyloidikertymiä (21). Eri muistisairauksien tyyppilöydökset PET- ja SPET-kuvantamisessa on esitetty **TAULUKOSSA 3**.

Epilepsia

PET-kuvantamista voidaan käyttää epilepsiapesäkkeen paikantamiseen selvitettäessä vai-



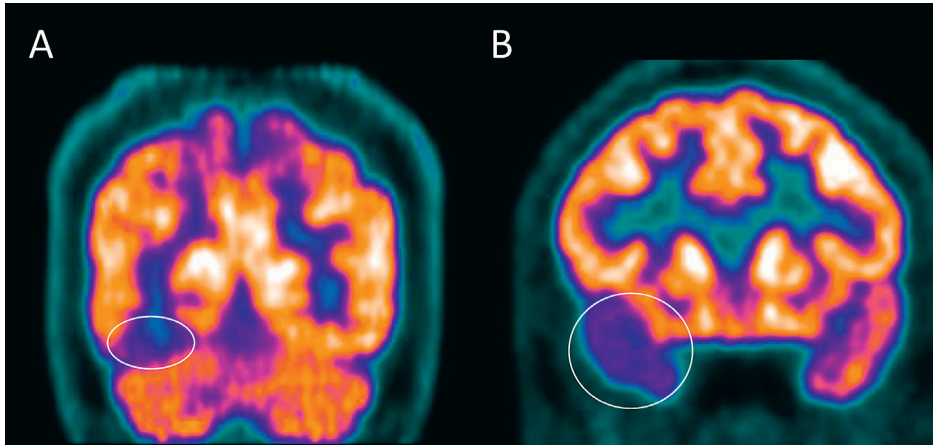
KUVA 2. Glukoosiaineenvaihdunta ja amyloidikertymä Alzheimerin taudissa. Alzheimerin taudissa aivojen kuorikerroksen glukoosiaineenvaihdunta heikenee (A) ja amyloidikertymä lisääntyy (B) (14).

kean paikallisalkuisen epilepsian leikkauksen mahdollisuuksia. PET- (tai SPET-) tutkimuksella voidaan merkkiaineen mukaan paikantaa epilepsiapesäkkeeseen liittyvä poikkeava paikallinen verenkierto, glukoosiaineenvaihdunta tai bentsodiatsepiinireseptoritoiminta. Molekyyliekuvantamisesta on hyötyä erityisesti tilanteissa, joissa aivojen magneettikuvaus on normaali, kajoamattomien tutkimusten löydökset ovat keskenään ristiriitaiset tai epäillä monipesäkkeistä epilepsiaa. Merkkiaine voidaan antaa potilaalle joko kohtauksen aikana (iktaalinen tutkimus) tai kohtauksen välillä (interiktaalinen tutkimus). Kohtauksen aikana metabolinen aktiivisuus ja verenkierto epilepsiapesäkkeen alueella lisääntyvät, mutta kohtauksen välillä nämä ovat vastaavasti heikentyneet normaaliin aivokudokseen verrattuna.

Tutkimuksen tarkkuutta voidaan lisätä tekemällä kuvaus sekä kohtauksen aikana että kohtauksen välillä ja määrittämällä näiden kuvien erotus. Tämä tulee kyseeseen etenkin $^{99\text{m}}\text{Tc}$ -HMPAO merkkiaineella tehtävissä per-

TAULUKKO 3. Tyypillöydökset muistisairauksissa.

Taudit	Amyloidi (PIB-PET)	Glukoosiaineenvaihdunta (FDG-PET)	Aivojuovion dopamiini (CIT SPET/ FDOPA PET)
Alzheimerin tauti	Lisääntynyt (erityisesti otsa-, ohimo- ja päälaenlohkosten alueella)	Heikentynyt päälaenlohkosten ja ohimolohkosten alueella	Normaali
Otsa-ohimolohko-dementia	Yleensä normaali	Heikentynyt erityisesti otsalohkoissa ja ohimolohkoissa	Normaali tai heikentynyt
Lewynkappale-dementia	Normaali tai lisääntynyt	Heikentynyt erityisesti takaraivo-, päälaen- ja ohimolohkoissa	Heikentynyt



KUVA 3. Glukoosiaineenvaihdunta paikallisalkuisessa epilepsiassa. Heikentynyt glukoosiaineenvaihduntaa kuvastava ¹⁸F-FDG-kertymä takaraivolohkon paikallisalkuisessa epilepsiassa (A) ja ohimolohkoepilepsiassa (B).

fuusio-SPET-tutkimuksissa (22). Lisäksi PET-TT-kuvien yhdistäminen aivojen magneettikuviin, sekä erilaiset tietokonepohjaiset jälkikäsitteilytekniikat ovat osoittautuneet hyödyllisiksi.

Laajimmin kliinisessä käytössä oleva PET-menetelmä on interiktaalin aivojen glukoosiaineenvaihduntaa kuvastava ¹⁸F-FDG-PET (KUVA 3). ¹⁸F-FDG-PET osoittaa sekä ohimolohkoepilepsiassa, että ohimolohkon ulkopuolisessa paikallisalkuisessa epilepsiassa merkittäväällä osalla potilaista heikentyneen glukoosiaineenvaihdunnan epilepsiapesäkkeen alueella. Tämä heikentyneen metabolian alue voi kuitenkin olla huomattavasti laajempi kuin varsinainen kohtauksia tuottava aivojen alue. Ohimolohkoepilepsiassa ¹⁸F-FDG-PET-kuvauksessa todettu toisen ohimolohkon heikentynyt glukoosiaineenvaihdunta ennustaa myös leikkaushoidon parempaa tulosta.

Muita epilepsiassa käytettäviä merkkiaineita ovat bentsodiatsepiinireseptoreihin sitoutu-

vat ¹⁸F-flumatseniili ja ¹¹C-flumatseniili, joissa nähdään pienentyneet merkkiainekertymät epilepsiapesäkkeen alueella, joka voi joissain tilanteissa tuoda lisähyötyä (22).

Psykiatriset sairaudet

PET- ja SPET- kuvantamista käytetään laajasti psykiatristen sairauksien tutkimuksessa ja ryhmätasolla poikkeavuuksia välittäjäainejärjestelmissä on havaittu käytännössä kaikissa psykiatrisissa sairauksissa. Kliinisessä psykiatriassa molekyylikuvantamisen merkitys on kuitenkin hyvin vähäinen sillä näiden menetelmien tuottamaa tietoa ei voida toistaiseksi hyödyntää yksilön hoidon suunnittelussa tai taudin kulun ennustamisessa. Yksittäisissä tapauksista esimerkiksi psykoottisista oireista kärsivillä potilailla näistä tutkimuksista saattaa kuitenkin olla hyötyä sulkemaan pois neurologisia sairauksia, joihin liittyy samankaltaisia oireita.

Lewynkappaledementian alussa saattaa esiintyä psykoottisia oireita, vaikka motoriset oireet ovat vielä hyvin vähäisiä, mikä vaikeuttaa erotusdiagnoosiikkaa muista psykoosia aiheuttavista sairauksista. Kuten muistisairauksienkin kohdalla, PET- ja SPET-kuvantamisella voidaan selvittää aivojuovion dopamiinitoimintaa, joka poikkeaa selvästi lewynkappaledementiassa mutta useimmissa muissa psykoottisia oireita aiheuttavissa sairauksissa kuvantamistulos ei ole poikkeava visuaalisesti arvioituna (23,24). Psykoosilääkkeiden aiheuttamassa lääkeparkinsonismissa ei myöskään nähdä dopamiinitoiminnan poikkeavuuksia, jolloin dopamiinikuvantamista voidaan hyödyntää erotusdiagnostisena tutkimuksena, kun psykoosilääkitystä saavalla potilaalla esiintyy parkinsonismia.

Limbinen aivotulehdus on myös esimerkki diagnostisesta haasteesta potilailla, joilla oirekuva saattaa olla ensisijaisesti psykiatrinen. Limbinen aivotulehdus on autoimmuunisairaus, jossa vasta-aineita muodostuu hermosoluissa esiintyviä molekyyliä vastaan ja tulehdusreaktio paikantuu aivojen limbisten rakenteiden alueelle. Oireisto voi olla hyvinkin moninainen, ja sisältää muisti- ja unihäiriöitä, kognitiivista heikentymää, psykoosi- ja mielialaoireita, epi-

leptisiä kohtauksia ja liikehäiriöitä. Diagnoosin jäädessä epäselväksi kliinisen kuvan, aivojen MK:n ja selkäydinnestenäytteen vasta-ainemääritysten jälkeen PET-kuvantaminen saattaa olla hyödyksi osoittamaan esimerkiksi poikkeavuuksia aivojen glukoosiaineenvaihdunnassa tai dopamiinitoiminnassa. Tutkimustieto perustuu kuitenkin lähinnä tapauselostuksiin ja tähän tautiryhmään liittyvät löydökset ovat epäspesifisiä ja heterogeenisiä (25).

Lopuksi

Tutkimustyö PET-kuvantamisella neurologisissa ja psykiatrisissa sairauksissa on aktiivista. Olemassa olevien merkkiaineiden hyödyntämistä uusiin käyttöaiheisiin tutkitaan ja uusia merkkiaineita kehitetään jatkuvasti. Tällä hetkellä erityisen mielenkiinnon kohteena ovat useiden neurodegeneratiivisten sairauksien patogeneesin kannalta merkittäviin molekyyliin, kuten alfasynukleiniiniin ja tau-proteiiniin sitoutuvat merkkiaineet. Patogeenisten proteiinien osoittaminen aivoista ilman kajoavia toimenpiteitä parantaisi diagnostista tarkkuutta ja olisi siten merkittävä edistysaskel näiden sairauksien hoidossa. ■

ALEKSI KOKKONEN, LK, tutkija
Turun yliopisto

VALTTERI KAASINEN, LT, dosentti, kliininen opettaja, neurologian erikoislääkäri
Kliininen neurotiede
Tyks ja Turun yliopisto

LEENA JUTILA, LT, apulaisylilääkäri, neurologian erikoislääkäri
Epileptiakeskus
KYS Neurokeskus

LAURI TUOMINEN, LT, apulaisprofessori
The Royal's institute of mental health research
University of Ottawa, Kanada

JUHA O. RINNE, LT, professori, neurologian erikoislääkäri
Valtakunnallinen PET-keskus
Tyks ja Turun yliopisto

JUHO JOUTSA, LT, apulaisprofessori, neurologiaan erikoistuva lääkäri
Kliininen neurotiede, Turku Brain and Mind Center,
Valtakunnallinen PET-keskus
Tyks ja Turun yliopisto

SIDONNAISUUDET

Aleksi Kokkonen: Ei sidonnaisuuksia

Valtteri Kaasinen: Apuraha (Abbvie), luento-/asiantuntijapalkkio (Zambon, Nordic Infucare AB, Lundbeck, Orion Pharma, GE Healthcare, Teva, Abbvie), korvaukset koulutus- ja kongressikuluista (Nordic Infucare AB), luottamustoimet (Potilasvahinkolautakunnan asiantuntija)

Leena Jutila: Luento-/asiantuntijapalkkio (Eisai, Novartis, Sandoz), muut sidonnaisuudet (tutkija kliinisissä lääketutkimuksissa: BIAL, UCB Biosciences)

Lauri Tuominen: Luottamustoimet (Duodecim, Skitsofrenian Käypä hoito -suosituksen päivittystyöryhmä)

Juha O. Rinne: Luento-/asiantuntijapalkkio (Orion, MSD), luottamustoimet (Suomen Parkinsonliiton liittohallituksen jäsen), muut sidonnaisuudet (CRST)

Juho Joutsu: Korvaukset koulutus- ja kongressikuluista (Suomen neurologisen yhdistyksen (SNY) vuosikokouksen ja liikehäiriöjaoston kokous- ja koulutustilaisuuksien sponsorit)

TEEMAN ERIKOISTOIMITTAJA

Juhani Knuuti

VASTUUTOIMITTAJA

Helka Parviainen

KIRJALLISUUTTA

1. Joutsa J. Isotooppimenetelmät. Kirjassa: Mervaala E, Haaksiluoto E, Himanen S, ym, toim. Kliininen neurofysiologia. Helsinki: Kustannus Oy Duodecim 2019, s. 390–1.
2. Medical radiation exposure of the european population RADIATION PROTECTION N° 180. European Comission 2015 [päivitetty 22.1.2015].
3. Muikku M, Bly R, Kurttio P, ym. Suomalaisien keskimääräinen efektiivinen annos – Annoskaku 2012. Helsinki: STUK 2014 [raportti]. <http://urn.fi/URN:ISBN:978-952-478-981-3>.
4. Joutsa J, Gardberg M, Röyttä M, ym. Diagnostic accuracy of parkinsonism syndromes by general neurologists. *Parkinsonism Relat Disord* 2014;20:840–4.
5. Kaasinen V, Vahlberg T. Striatal dopamine in parkinson disease: a meta-analysis of imaging studies. *Ann Neurol* 2017;82: 873–82.
6. Booth ym. The role of functional dopamine-transporter SPECT imaging in parkinsonian syndromes, part 1. *Am J Neuroradiol* 2015;36:229–35
7. Parkinsonin tauti. Käypä hoito -suositus. Suomalaisen Lääkäriseura Duodecimin ja Suomen Neurologisen yhdistyksen asettama työryhmä. Helsinki: Suomalainen Lääkäriseura Duodecim 2019 [päivitetty 10.05.2019]. www.kaypahoito.fi.
8. Kaasinen V, Seppänen M. Aivojen hermovälittäjäaineiden isotooppitutkimukset. Kirjassa: Sovijärvi A, Hartiala J, Knuuti J, ym. Kliinisen fysiologian ja isotooppilääketieteen perusteet. Helsinki: Kustannus Oy Duodecim 2018, s. 270–5.
9. Kaasinen V, Kankare T, Joutsa J, ym. Presynaptic striatal dopaminergic function in atypical parkinsonisms: a meta-analysis of imaging studies. *J Nucl Med* 2019;60:1757–63.
10. Product information for DatScan loflupane 1 123 injection. European Medicines Agency (EMA) 2017. www.ema.europa.eu/en/documents/product-information/datscan-epar-product-information_en.pdf.
11. European nuclear medicine guide. EANM, Nuclear medicine section of the European Union of Medical Specialists 2018. <https://eanm.org/publications/european-nuclear-medicine-guide/>.
12. Goldstein DS, Holmes C, Li ST, ym. Cardiac sympathetic denervation in Parkinson disease. *Ann Intern Med* 2000;133:338–47.
13. Fedorova TD, Seidelin LB, Knudsen K, ym. Decreased intestinal acetylcholinesterase in early Parkinson disease: an ¹¹C-donepezil PET study. *Neurology* 2017;88: 775–81.
14. Scheinin N, Kemppainen N, Rinne J. Amyloidin kuvantaminen Alzheimerin taudissa. *Duodecim* 2008;124:1969–78.
15. Koivunen J, Scheinin N, Virta JR, ym. Amyloid PET imaging in patients with mild cognitive impairment: a 2-year follow-up study. *Neurology* 2011;76:1085–90.
16. Jansen WJ, Ossenkoppele R, Knol DL, ym. Prevalence of cerebral amyloid pathology in persons without dementia: a meta-analysis. *JAMA* 2015;313:1924–38.
17. Roberts RO, Aakre JA, Kremers WK, ym. Prevalence and outcomes of amyloid positivity among persons without dementia in a longitudinal, population-based setting. *JAMA Neurol* 2018;75:970–9.
18. Tanila H, Hiltunen M, Myllykangas L. Alzheimerin taudin patofysiologia – mitä uutta? *Duodecim* 2018;134:2511–8.
19. Muistisairaudet. Käypä hoito -suositus. Suomalaisen Lääkäriseuran Duodecimin, Societas Gerontologica Fennican, Suomen Geriatri -yhdistyksen, Suomen Neurologisen Yhdistyksen, Suomen Psykiatrian Yhdistyksen ja Suomen Yleislääketieteen yhdistyksen asettama työryhmä. Helsinki: Suomalainen Lääkäriseura Duodecim 2017 [päivitetty 21.11.2019]. www.kaypahoito.fi.
20. Foster NL, Heidebrink JL, Clark CM, ym. FDG-PET improves accuracy in distinguishing frontotemporal dementia and Alzheimer's disease. *Brain* 2007;130: 2616–35.
21. Donaghy P, Thomas AJ, O'Brien JT. Amyloid PET imaging in Lewy body disorders. *Am J Geriatr Psychiatry* 2015;23:23–37.
22. Loimaala A, Mussalo H. Aivojen aineenvaihdunnan isotooppitutkimukset. Kirjassa: Sovijärvi A, Hartiala J, Knuuti J, ym. Kliinisen fysiologian ja isotooppilääketieteen perusteet. Helsinki: Kustannus Oy Duodecim 2018, s.276–82.
23. Joling M, Vriend C, Raijmakers PGHM, ym. Striatal DAT and extrastriatal SERT binding in early-stage Parkinson's disease and dementia with Lewy bodies, compared with healthy controls: an 123I-FP-CIT SPECT study. *Neuroimage Clin* 2019;22:101755.
24. Nikolaus S, Antke C, Müller HW. In vivo imaging of synaptic function in the central nervous system: II. Mental and affective disorders. *Behav Brain Res* 2009;204:32–66.
25. Quartuccio N, Caobelli F, Evangelista L, ym. The role of PET/CT in the evaluation of patients affected by limbic encephalitis: a systematic review of the literature. *J Neuroimmunol* 2015;284:44–8.

SUMMARY

PET imaging in brain disorders

Positron emission tomography (PET) can be used to study molecular level functions in the living human brain. The biological phenomenon investigated with PET imaging depends of the tracer used. There are tracers for measurement of blood flow, glucose metabolism, neurotransmitters and protein aggregates. Clinically, brain PET imaging is used in differential diagnosis of neurological diseases, most commonly dementias and movement disorders. Here, we review the principles and role of PET imaging as part of the diagnostic workup in neurological and psychiatric disorders.