

Bloqueio Atrioventricular Paroxístico como Causa de Síncope em Crianças sem Cardiopatia Congênita

Eric S. SILVER(*) Robert H. PASS(*) Allan J. HORDOF(*) Leonardo LIBERMAN(*)

Relampa 78024-448

Silver ES, Pass RH, Hordof AJ, Liberman L. Bloqueio atrioventricular paroxístico como causa de síncope em crianças sem cardiopatia congênita. Relampa 2008; 21(2): 101-106.

RESUMO: Histórico: A síncope causada por bloqueio atrioventricular (AV) paroxístico, definido como bloqueio de segundo ou terceiro grau transitório, raramente é relatada em pacientes pediátricos sem cardiopatias congênitas. **Métodos:** Realizou-se uma revisão do banco de dados de arritmias da nossa instituição, de janeiro de 1988 a janeiro de 2007, para identificar todos os pacientes com menos de 18 anos de idade com anatomia cardíaca normal e episódios de síncope associados a bloqueio AV paroxístico. Informações demográficas e clínicas foram coletadas. **Resultados:** Foram identificados seis pacientes, cinco do sexo feminino, com idade média de $9,3 \pm 4,4$ anos, que haviam sofrido episódios de síncope durante $5,6 \pm 3,3$ anos, em média, antes do diagnóstico (tabela I). Todos foram submetidos a exame físico, eletrocardiograma e ecocardiograma. Os resultados dos exames laboratoriais, inclusive para doença de Lyme, foram negativos. Nenhum deles recebia medicação capaz de interferir na condução AV nodal. Cinco dos seis episódios relatados foram atípicos para síncope vasovagal (com exceção do paciente 6). Todos os pacientes tiveram bloqueio AV paroxístico documentado em monitor cardíaco ou gravador de Holter de 24 horas, registrado durante a síncope em pacientes internados. Houve manutenção ou aceleração do ritmo sinusal durante os episódios de síncope em todos os pacientes (ritmo atrial médio de 107 ± 37 bpm). Os seis pacientes receberam o implante de marcapasso transvenoso permanente, com a resolução dos sintomas durante um acompanhamento médio de $5,2 \pm 6,3$ anos. **Conclusão:** O bloqueio AV paroxístico é um achado raro em pacientes pediátricos, mas deve ser considerado uma etiologia possível naqueles que apresentam episódios atípicos de síncope vasovagal. A terapia utilizando marcapassos preveniu novas ocorrências em todos os seis pacientes.

DESCRITORES: arritmia, pediátrico, bloqueio AV paroxístico, bloqueio cardíaco, marcapassos.

INTRODUÇÃO

A síncope é definida como a perda transitória e súbita da consciência, normalmente seguida de queda^{1,2}. É um fenômeno comum, tanto em pacien-

tes pediátricos como em adultos, com frequência de 15% em menores de 18 anos de idade^{2,3}. A causa mais comum é neurocardiogênica ou síncope vasovagal⁴, caracterizada por vasodilatação sistêmica e

Artigo publicado na PACE 2008; 31(3): 322-326.

Tradução e revisão final: Dr. Celso Salgado de Melo e Edwin Kent Hall.

(*) Médicos da Divisão de Cardiologia Pediátrica, do Hospital Presbiteriano de Nova Iorque, Universidade de Columbia de Nova Iorque, EUA. Endereço para correspondência: Celso Salgado de Melo - Rua da Constituição, 730. CEP: 38015-110 - Uberaba-MG - Brasil. Trabalho recebido em 04/2008 e publicado em 06/2008.

bradicardia paradoxal, com ou sem pausas sinusais⁵. Há vários outros tipos de síncope: ortostática, situacional, arritmogênica e também por hipersensibilidade do seio carotídeo, efeito colateral de medicamentos e, mais raramente, bloqueio atrioventricular (AV) paroxístico^{2,6,7}.

O bloqueio AV paroxístico é caracterizado por episódios súbitos de bloqueio AV nodal avançado e raramente causa síncope⁶. Os episódios tendem a ser breves e são seguidos por retorno à condição normal⁸. Existem inúmeros relatos de casos de bloqueio AV paroxístico em adultos com anatomia cardíaca normal^{6,9-17}. Contudo, há dados limitados de pacientes pediátricos com anatomia normal e síncope cardíaca devida a bloqueio AV paroxístico, razão pela qual se realizou o presente estudo.

MÉTODOS

Após a obtenção da aprovação do Comitê de Pesquisa institucional, revisou-se o banco de dados de arritmia cardíaca pediátrica de janeiro de 1988 a janeiro de 2007. Foram identificados todos os pacientes com menos de 18 anos, anatomia cardíaca normal e episódios documentados de bloqueio AV paroxístico durante a síncope. Foram revistos os fatores clínicos, tais como idade, sexo, histórico médico, histórico familiar, uso de medicamentos, presença de outros sintomas associados, dados laboratoriais e tratamento. Também foram revistos os eletrocardiogramas e ecocardiogramas obtidos na consulta inicial. Nos pacientes internados, outros testes também foram realizados, inclusive registros de eventos, gravação de Holter de 24 horas e registros de telemetria de dispositivos implantados. Dados dos

pacientes ambulatoriais foram revisados durante o acompanhamento.

RESULTADOS

Características dos Pacientes

Foram identificados seis pacientes pediátricos com anatomia cardíaca normal e que apresentaram episódios de síncope associados com bloqueio AV paroxístico durante o período de estudo. As características dos pacientes estão descritas na tabela I.

Cinco dos seis pacientes eram do sexo feminino, com idade média de $9,3 \pm 4,4$ anos (idade mínima de dois e máxima de 16 anos). Todos mostraram-se normais ao exame físico. Eletro e ecocardiograma tampouco revelaram anormalidades. Exames laboratoriais, incluindo eletrólitos, exames para a doença de Lyme e anticorpos antinucleares também resultaram negativos em três pacientes testados. Nenhum recebia medicamentos que pudessem interferir na função AV nodal. Dois tinham histórico de transtorno de déficit de atenção por hiperatividade (TDAH) e recebiam metilfenidato. Outro apresentava quadro brando e intermitente de asma. Nenhum tinha histórico familiar de síncope ou morte súbita cardíaca, exceto um paciente cuja avó apresentava episódios similares de síncope, seguidos de vômitos (paciente 5).

Diagnóstico de Bloqueio AV

Cinco dos seis pacientes haviam apresentado episódios atípicos de síncope vasovagal (com exceção do paciente 6). Nos pacientes 1 e 4, tais episódios foram precedidos por choro, associados a dor de cabeça (paciente 1) ou dor abdominal (paciente 4).

TABELA I
CARACTERÍSTICAS DE SEIS PACIENTES COM BLOQUEIO AV PAROXÍSTICO

Paciente	Idade (anos)	Sexo	Histórico Médico	Sintomas Anteriores	Duração dos Sintomas (anos)	Método de Diagnóstico	Ritmo Atrial com bloqueio AV (bpm)	Pausa mais Longa (seg)	Modo de Comando do Marcapasso (anos)
1	2,5	F	nenhum	choro, dores de cabeça	5	Registro de Evento	150	17	VVI 0,5
2	8	F	TDAH, asma	nausea, síncope ao deitar-se	6	Monitor Cardíaco	115	22	VVI 1,75
3	8	F	nenhum	nausea, síncope ao deitar-se	4	Monitor Cardíaco	75	11	VVI 16
4	9	F	nenhum	choro, dores abdominais	7	Monitor Cardíaco	150	14	DDD 10
5	13	M	TDAH	visão turva e a sala girando enquanto come	1	Registro de Evento	75	7	DDD 1,6
6	15	F	nenhum	fortes emoções, visão de sangue	11	Gravador de Holter	75	16	DDD 1,5

TDAH = Transtorno de Déficit de Atenção por Hiperatividade

Os pacientes 2 e 3 experimentaram náuseas, seguidas de síncope enquanto deitados de costas. O paciente 5 sofreu episódios repetidos de síncope associados a ficar em pé e à ingestão de alimentos. Todas as ocorrências tiveram remissão espontânea, sem qualquer intervenção.

Os seis pacientes haviam experimentado episódios múltiplos antes de serem devidamente diagnosticados. O tempo médio para o diagnóstico foi de $5,6 \pm 3,3$ anos (intervalo mínimo de um e máximo de 11 anos). Em todos os casos, o bloqueio AV paroxístico associado aos episódios de síncope havia sido documentado: dois em monitores de evento, um em gravador de Holter e três em monitores cardíacos na sala de emergência. Os registros de bloqueio AV transitório demonstraram ritmo de escape juncional, todos com complexos QRS estreitos (figura 1). Nos seis pacientes, em todos os episódios, o ritmo atrial documentado foi mantido ou acelerado (ritmo atrial $107 \text{ bpm} \pm 37$, intervalo: 75-150 bpm).

Acompanhamento

Todos os pacientes foram submetidos a implante de marcapasso transvenoso simples (n=3) ou de dupla-câmara (n=3) e mantiveram-se assintomáticos durante um acompanhamento médio de $5,2 \pm 6,3$ anos (intervalos de 0, 5 e 16 anos) (figura 2).

DISCUSSÃO

O bloqueio AV paroxístico é um fenômeno raro. Em pacientes pediátricos, a causa mais comum de síncope é vasovagal⁷, freqüentemente precedida por atividades específicas, tais como ficar em pé durante períodos prolongados ou coleta de sangue. Embora todos os seis pacientes identificados neste estudo tenham apresentado queixas específicas antes da ocorrência da síncope, os episódios não foram típicos de síncope vasovagal em cinco deles.

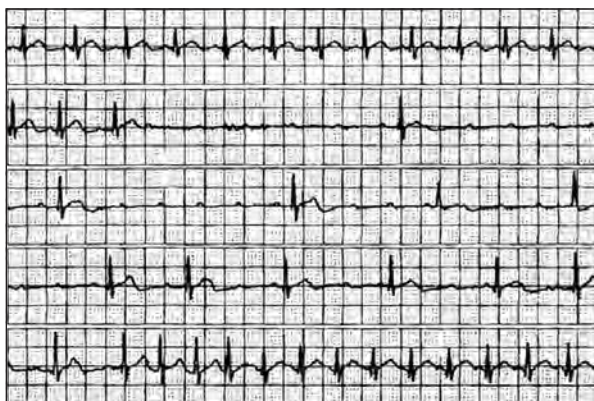


Figura 1 - Episódio de bloqueio AV paroxístico registrado durante a síncope do paciente 2. Ritmo atrial inicial de 120 bpm, elevando-se para 150 bpm durante o bloqueio AV.

Em pacientes com coração normal, a síncope associada ao bloqueio AV paroxístico é raramente descrita. Ao que se sabe, esta é a maior coleção de pacientes pediátricos com síncope decorrente de bloqueio AV paroxístico. Há somente uma descrição prévia de um conjunto de 17 pacientes pediátricos com episódios de bloqueio AV paroxístico¹⁸. Nessa série, entretanto, somente quatro pacientes apresentaram anatomia cardíaca normal quando submetidos a avaliação não-invasiva. Dos 17 pacientes, três manifestaram síncope e outro, pré-síncope. Três foram submetidos a implante de marcapasso para alívio dos sintomas.

Sra et al.¹⁹ também descreveram dois pacientes pediátricos com idades de 16 e 18 anos, respectivamente, que apresentaram múltiplos episódios de síncope relacionados a bloqueio AV, com taquicardia sinusal concomitante. Postularam que esse achado incomum podia estar relacionado a diferenças no grau de regulação simpática e para-simpática entre o nodo sinusal e o nodo AV¹⁵.

Pacientes com síncope, taqui ou bradiarritmias associadas com sintomas podem ser identificados por meio de gravadores de Holter ou registro de monitores de eventos²⁰. Neste estudo, o diagnóstico foi feito mediante o registro do ritmo cardíaco durante um episódio de síncope, no exame clínico ou durante a internação. Na maioria dos casos, as ocorrências foram pouco freqüentes, de modo que um gravador de Holter seria pouco efetivo nesta população de pacientes. Entretanto, em um dos pacientes, o diagnóstico foi feito após um episódio de síncope enquanto usava um gravador de Holter. Registros de *loop* ou de eventos podem ser mais bem sucedidos para documentar episódios pouco freqüentes de síncope associados a bloqueio AV paroxístico. Embora gravadores implantáveis de eventos não tenham sido utilizados nos casos aqui relatados, podem ser uma alternativa em certas populações²¹.

Pacientes que passam anos sem apresentar síncope por bloqueio AV paroxístico podem experimentar episódios múltiplos dentro de um curto período de tempo. Isto pôde ser verificado em três dos pacientes deste

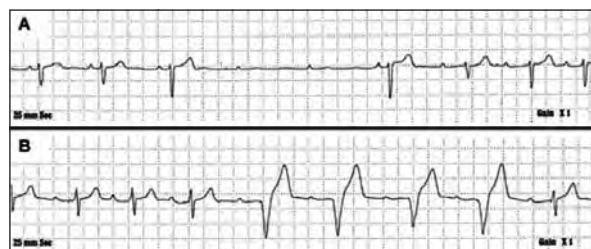

Figura 2 - Traçado de Holter do paciente 5, (A) com evidência de bloqueio AV paroxístico e (B) após o implante de marcapasso de dupla-câmara dotado de sensor e estímulo ventricular apropriados durante um bloqueio AV paroxístico.

estudo, que procuraram um serviço de emergência após um episódio de síncope e que, em seguida, apresentaram novo episódio de síncope associado a bloqueio AV paroxístico gravado em um monitor cardíaco.

Em pacientes com síncope vagal, a estimulação para-simpática pode levar ao bloqueio AV nodal, tipicamente com diminuição da frequência sinusal^{22,23}. Relatos de pacientes adultos com bloqueio AV paroxístico incluem episódios vasovagais, uso de agentes bloqueadores do nó AV, anormalidades eletrocardiográficas latentes e convalescença de infarto agudo do miocárdio^{6,24,25}.

Na presente casuística, durante cada episódio documentado de síncope, o ritmo atrial manteve-se estável ou acelerou-se, sugerindo que os eventos provavelmente não estavam relacionados à estimulação vasovagal. De fato, em três pacientes, observou-se aceleração do ritmo atrial em associação com os eventos (pacientes 1 a 3). Já que nenhum dos pacientes foi submetido a testes eletrofisiológicos, o grau exato do bloqueio AV é especulativo. Não houve evidências de anormalidades eletrocardiográficas em exame convencional. Durante os episódios, observou-se ritmo de escape com complexo QRS estreito, sugerindo que o bloqueio localizava-se acima do feixe His.

A síncope é um sintoma muito comum tanto em indivíduos adultos como em crianças². De acordo com o relatório científico da *American Heart Association/American College of Cardiology Foundation*⁴, a avaliação clínica de pacientes com síncope deve basear-se em histórico, exame físico e valores basais do eletrocardiograma. A avaliação detalhada é reservada para indivíduos com exame físico ou eletrocardiograma anormais, sintomas atípicos ou episódios de síncope causados por esforço². Pode incluir monitoramento por Holter, registro por meio de um gravador de evento, tanto externo como implantável, ou mesmo o *Tilt test*.

CONCLUSÃO

O bloqueio AV paroxístico é causa rara de síncope em crianças. Para excluí-lo, pode-se realizar uma avaliação normal não invasiva. Em pacientes com episódios atípicos e recorrentes de síncope vasovagal, o bloqueio AV paroxístico deve ser considerado. O diagnóstico pode ser feito com o uso de um gravador de Holter ou um monitor de eventos. Neste estudo, o uso de marcapasso evitou novos episódios de síncope, o que leva a recomendá-lo como uma terapia em potencial para tais pacientes.

Relampa 78024-448

Silver ES, Pass RH, Hordof AJ, Liberman L. Paroxysmal AV block in children with normal cardiac anatomy as a cause of syncope. *Relampa* 2008; 21(2): 101-106.

ABSTRACT: Background: Syncope due to episodes of paroxysmal atrioventricular (AV) block, defined as transient advanced second or third-degree block, is rarely reported in pediatric patients without congenital heart disease. **Methods:** We reviewed our institutional arrhythmia database from January 1988 to January 2007 to identify all patients less than 18 years of age with normal cardiac anatomy and episodes of syncope associated with paroxysmal AV block. Demographic and clinical information was collected. **Results:** Six patients were identified (table I). Five of the six patients were female, with an average age of 9.3 ± 4.4 years. Patients had episodes of syncope for an average of 5.6 ± 3.3 years prior to diagnosis. All patients had normal physical examinations, electrocardiograms, and echocardiograms. None were on medications known to interfere with AV nodal function, and laboratory evaluation including Lyme titers were negative. Five of the six patients' episodes were atypical for vasovagal syncope (except patient 6). All patients had documented paroxysmal AV block on either inpatient cardiac monitor, Holter monitor, or event recorder at the time of syncope. There was maintenance or acceleration of the sinus rate during episodes of syncope in all patients (mean atrial rate 107 ± 37 bpm). All six patients had permanent transvenous pacemakers implanted with resolution of symptoms over a mean follow-up of 5.2 ± 6.3 years. **Conclusion:** Paroxysmal AV nodal block is a rare finding in pediatric patients, but should be considered as a possible etiology in patients presenting with episodes atypical for vasovagal syncope. Pacemaker therapy prevented future episodes in all six of our patients.

DESCRIPTORS: arrhythmia, pediatric, paroxysmal AV block, heart block, pacemakers.

Silver ES, Pass RH, Hordof AJ, Liberman L. Bloqueo atrioventricular paroxístico como causa de síncope en niños con anatomía cardíaca normal. *Relampa* 2008; 21(2): 101-106.

RESUMEN: Historial: El síncope causado por bloqueo atrioventricular (AV) paroxístico, definido como bloqueo de segundo o tercer grado transitorio, raramente se relata en pacientes pediátricos sin cardiopatías congénitas. **Métodos:** Se llevó a cabo una revisión del banco de datos de arritmias de nuestra institución, de enero de 1988 a enero de 2007, para identificar a todos los pacientes con menos de 18 años de edad con anatomía cardíaca normal y episodios de síncope asociados a bloqueo AV paroxístico. Se recogieron informaciones demográficas y clínicas. **Resultados:** Se identificó a seis pacientes (tabla I), cinco de los cuales del sexo femenino, con edad media de $9,3 \pm 4,4$ años, que habían sufrido episodios de síncope durante $5,6 \pm 3,3$ años, en promedio, antes del diagnóstico. Todos fueron sometidos a examen físico, electrocardiograma y ecocardiograma. Los resultados de los exámenes de laboratorio, incluso para enfermedad de Lyme, fueron negativos. Ninguno de ellos recibía medicación capaz de interferir en la conducción AV nodal. Cinco de los seis episodios relatados fueron atípicos para síncope vasovagal (excepto del paciente 6). Todos los pacientes tuvieron bloqueo AV paroxístico documentado en monitor cardíaco, monitor Holter o monitor de eventos (*loop recorder*) registrado durante el síncope en pacientes ingresados en hospital. Hubo mantenimiento o aceleración del ritmo sinusal durante los episodios de síncope en todos los pacientes (ritmo atrial medio de 107 ± 37 bpm). Los seis pacientes recibieron el implante de marcapasos transvenoso permanente, con la resolución de los síntomas durante un acompañamiento medio de $5,2 \pm 6,3$ años. **Conclusión:** El bloqueo AV paroxístico es un hallazgo raro en pacientes pediátricos, pero se debe considerarlo una etiología posible en quienes presentan episodios atípicos de síncope vasovagal. La terapia utilizando marcapasos previno nuevas ocurrencias en todos los seis pacientes.

DESCRIPTORES: arritmia, pediátrico, bloqueo AV paroxístico, bloqueo cardíaco, marcapasos.

REFERÊNCIAS BIBLIOGRÁFICAS

- 1 Chen-Scarabelli C, Scarabelli TM. Neurocardiogenic syncope. *Br Med J* 2004; 329: 336-41. [Ovid Full Text Bibliographic Links \[Context Link\]](#)
- 2 Brignole M, Alboni P, Benditt D, et al. Guidelines on management (diagnosis and treatment) of syncope. *Eur Heart J* 2001; 22: 1256-306. [Bibliographic Links \[Context Link\]](#)
- 3 Lewis DA, Dhala A. Syncope in the pediatric patient. The cardiologist's perspective. *Pediatr Clin North Am* 1999; 46: 205-19. [Bibliographic Links \[Context Link\]](#)
- 4 Strickberger SA, Benson DW, Biaggioni I, et al. AHA/ACCF Scientific Statement on the evaluation of syncope: From the American Heart Association Councils on Clinical Cardiology, Cardiovascular Nursing, Cardiovascular Disease in the Young, and Stroke, and the Quality of Care and Outcomes Research Interdisciplinary Working Group; and the American College of Cardiology Foundation: In collaboration with the Heart Rhythm Society: Endorsed by the American Autonomic Society.[erratum appears in *Circulation* 2006;113(14): e 697]. *Circulation* 2006; 113: 316-27. [\[Context Link\]](#)
- 5 Moya A, Brignole M, Menozzi C, et al. Mechanism of syncope in patients with isolated syncope and in patients with tilt-positive syncope. *Circulation* 2001; 104: 1261-7. [\[Context Link\]](#)
- 6 Shohat-Zabarski R, Iakobishvili Z, Kusniec J, Mazur A, Strasberg B. Paroxysmal atrioventricular block: Clinical experience with 20 patients. *Int J Cardiol* 2004; 97: 399-405. [Bibliographic Links \[Context Link\]](#)
- 7 Kapoor WN. Syncope.[see comment]. *N Engl J Med* 2000; 343: 1856-62. [Ovid Full Text Bibliographic Links \[Context Link\]](#)
- 8 Sachs A, Traynor R. Paroxysmal complete auriculoventricular heart block. *Am Heart J* 1933; 9: 267-71. [\[Context Link\]](#)
- 9 Castellanos A, Sung RJ, Cunha D, Myerburg RJ. His bundle recordings in paroxysmal atrioventricular block produced by carotid sinus massage. *Br Heart J* 1974; 36: 487-91. [\[Context Link\]](#)
- 10 Belhassen B, Danon L, Shoshani D, Laniado S. Paroxysmal atrioventricular block triggered by orthostatic hypotension. *Am Heart J* 1986; 112: 1107-9. [\[Context Link\]](#)
- 11 Mehta D, Saverymuttu SH, Camm AJ. Recurrent paroxysmal complete heart block induced by vomiting. *Chest* 1988; 94: 433-5. [Bibliographic Links \[Context Link\]](#)
- 12 Klein HO, Di Segni E, Kaplinsky E. Paroxysmal heart block triggered by sitting up: A usually undetected cause of cerebral ischemia. *Heart Lung* 1988; 17: 648-50. [\[Context Link\]](#)
- 13 Lee D, Beldner S, Pollaro F, Jadonath R, Maccaro P, Goldner B. Cough-induced heart block. *Pacing Clin Electrophysiol* 1999; 22:1270-1. [Bibliographic Links \[Context Link\]](#)
- 14 Hart G, Oldershaw PJ, Cull RE, Humphrey P, Ward D. Syncope caused by cough-induced complete atrioventricular block. *Pacing Clin Electrophysiol* 1982; 5: 564-6. [Bibliographic Links \[Context Link\]](#)

- 15 Mendoza IJ, Castellanos A, Lopera G, Moleiro F, Mitrani RD, Myerburg RJ. Spontaneous paroxysmal atrioventricular block in patients with positive tilt tests and negative electrophysiologic studies. *Am J Cardiol* 2000; 85: 893-6. [Bibliographic Links](#) [[Context Link](#)]
- 16 Saito D, Matsuno S, Matsushita K, et al. Cough syncope due to atrio-ventricular conduction block. *JPN Heart J* 1982; 23: 1015-20. [[Context Link](#)]
- 17 Sumiyoshi M, Nakata Y, Minoda Y. Paroxysmal atrioventricular block induced during head-up tilt testing in an apparently healthy man. *J Cardiovasc Electrophysiol* 1997; 8: 561-4. [[Context Link](#)]
- 18 Silvetti MS, Grutter G, Di Ciommo V, Drago F. Paroxysmal atrioventricular block in young patients. *Pediatr Cardiol* 2004; 25: 506-12. [Bibliographic Links](#) [[Context Link](#)]
- 19 Sra J, Singh B, Blanck Z, Dhala A, Akhtar M. Sinus tachycardia with atrioventricular block: An unusual presentation during neurocardiogenic (vasovagal) syncope. *J Cardiovasc Electrophysiol* 1998; 9: 203-7. [Bibliographic Links](#) [[Context Link](#)]
- 20 Crawford MH, Bernstein SJ, Deedwania PC, et al. ACC/AHA Guidelines for Ambulatory Electrocardiography. A report of the American College of Cardiology/American Heart Association Task Force on Practice Guidelines (Committee to Revise the Guidelines for Ambulatory Electrocardiography). Developed in collaboration with the North American Society for Pacing and Electrophysiology. *J Am Coll Cardiol* 1999; 34: 912-48. [Bibliographic Links](#) [[Context Link](#)]
- 21 Krahn AD, Klein GJ, Yee R, Skanes AC. Randomized assessment of syncope trial: Conventional diagnostic testing versus a prolonged monitoring strategy.[see comment]. *Circulation* 2001; 104: 46-51. [Ovid Full Text](#) [Bibliographic Links](#) [[Context Link](#)]
- 22 Abboud FM. Neurocardiogenic syncope [comment]. *N Engl J Med* 1993; 328: 1117-20. [Ovid Full Text](#) [Bibliographic Links](#) [[Context Link](#)]
- 23 Ellenbogen KA, Wilkoff BL, Kay GN, Pak Lau C. *Clinical Cardiac Pacing, Defibrillation and Resynchronization Therapy*. 3rd ed. New York: Saunders, 2006. [[Context Link](#)]
- 24 Rosenbaum MB, Elizari MV, Levi RJ, Nau GJ. Paroxysmal atrioventricular block related to hypopolarization and spontaneous diastolic depolarization. *Chest* 1973; 63: 678-88. [[Context Link](#)]
- 25 el-Sherif N, Scherlag BJ, Lazzara R. Conduction disorders in the canine proximal His-Purkinje system following acute myocardial ischemia. II. The pathophysiology of bilateral bundle branch block. *Circulation* 1974; 49: 848-57. [Ovid Full Text](#) [Bibliographic Links](#) [[Context Link](#)]