

# Ressincronização Cardíaca Total com Marcapasso Tetracâmara na Insuficiência Cardíaca Refratária

Genildo Ferreira NUNES<sup>(1)</sup> Cecília M. Boya BARCELLOS<sup>(2)</sup> Silas GALVÃO FILHO<sup>(2)</sup>  
José Tarcísio M. VASCONCELOS<sup>(2)</sup>

Reblampa 78024-369

Nunes GF, Barcellos CMB, Galvão Filho S, Vasconcelos JTM. Ressincronização cardíaca total com marcapasso tetracâmara na insuficiência cardíaca refratária. Reblampa 2004; 17(2): 45-50.

**RESUMO:** A ressincronização cardíaca total, ou seja, interventricular, interatrial e atrioventricular, com intervalo atrioventricular ótimo, pode ser imperiosa nos casos de pacientes com indicação formal de ressincronização cardíaca com marcapasso biventricular para tratamento da insuficiência cardíaca refratária ao tratamento medicamentoso e que também apresentam evidências de distúrbios de condução interatrial. Neste artigo, apresentamos dois casos de pacientes portadores de miocardiopatia dilatada com dissincronia em todos os níveis (interatrial, interventricular e atrioventricular) que necessitaram de implante de marcapasso tetracâmara para obter os benefícios da terapia de ressincronização cardíaca.

**DESCRITORES:** insuficiência cardíaca, dissincronia cardíaca, marcapasso tetracâmara.

## INTRODUÇÃO

A insuficiência cardíaca congestiva (ICC) é uma síndrome cardiovascular de grande impacto na morbimortalidade da população em geral, presente em 6% a 10% das pessoas com mais de 65 anos de idade<sup>1</sup>. Segundo a Organização Mundial da Saúde (OMS), sua prevalência e incidência vêm aumentando e, neste início de milênio, deverá acometer cerca de 90 milhões de pessoas em todo mundo. Anualmente, cerca de um terço dos pacientes com ICC é hospitalizado, ocorrendo cerca de 30 a 40% de óbitos nas classes funcionais mais avançadas<sup>2</sup>. Nos últimos anos, a melhor compreensão da fisiopatologia dessa síndrome proporcionou avanços no tratamento clínico e no controle da disfunção ventricular<sup>3</sup>. Para os casos refratários ao tratamento medicamentoso, o transplante cardíaco ainda continua sendo a melhor opção, em

que pesem suas limitações. Surgiram, entretanto, outras modalidades terapêuticas não-farmacológicas, como, por exemplo, a terapia de ressincronização cardíaca (TRC) com marcapasso biventricular (MPBIV) que, associada à terapêutica medicamentosa, tem como objetivo corrigir os distúrbios de condução, melhorando a hemodinâmica do paciente.

Os distúrbios de condução cardíacos interventriculares (IV), atrioventriculares (AV) ou interatriais (IA) determinam dissincronias entre as câmaras, ocasionando alterações hemodinâmicas deletérias ao desempenho cardíaco. Apesar de a maioria dos estudos de TRC levar em consideração somente a ressincronização IV, nos pacientes que apresentam distúrbios IV, AV e IA, não é suficiente ressincronizar IV e AV. Nesses casos, a ressincronização interatrial é imperiosa, proporcionando a ressincronização cardíaca total (RCT).

(1) Médico Pós-graduando da Clínica de Ritmologia Cardíaca, Beneficência Portuguesa SP, São Paulo, Brasil.

(2) Médicos Titulares da Clínica de Ritmologia Cardíaca, Beneficência Portuguesa, SP, São Paulo, Brasil.

Endereço para correspondência: Rua Maestro Cardim, 1041. CEP: 01323-001 – São Paulo – SP. Brasil. Fone: +55(11) 3284.9722  
E-mail: ritmo.tln@terra.com.br

Trabalho recebido em 05/2004 e publicado em 06/2004.

## OBJETIVO

O objetivo deste artigo é demonstrar que a TRC não se limita à ressincronização interventricular com MPBIV. Relatamos dois casos clínicos onde a RCT com estimulação biatrial e biventricular e intervalo AV ótimo foi imprescindível para a máxima harmonia na condução dos estímulos elétricos, proporcionando o benefício pleno da terapia ressincronização cardíaca.

## Relato dos Casos

**Primeiro caso:** M.M.N., 43 anos, sexo masculino, cor negra. Foi encaminhado ao serviço em 29 de maio 2002, com quadro de insuficiência cardíaca (ICC) refratária à medicação otimizada. Era portador de miocardiopatia chagásica com sintomas de ICC havia 3 anos e fazia uso contínuo de digoxina, espirolactona, furosemida, carvedilol, captopril e marevan em doses adequadas. Persistiam, no entanto, os sintomas de dispnéia em repouso, ou seja, classe funcional (CF) IV da NYHA. Havia sido submetido a implante de marcapasso de dupla-câmara em 25 de abril 2001, sem melhora clínica.

Ao exame físico, constatou-se turgência jugular a 45°, hipotensão (90/60 mmHg), terceira bulha cardíaca, estertores crepitantes na ausculta pulmonar, abdome globoso com hepatomegalia e ascite. Nos membros inferiores apresentava edema +++/4+.

O eletrocardiograma (ECG) realizado na ocasião mostrava ritmo de marcapasso de dupla-câmara com comando AV, apresentando padrão de bloqueio do ramo esquerdo (BRE) com QRS de 170ms. Com o marcapasso inibido, observamos ritmo sinusal, frequência cardíaca (FC) de 70 bpm, onda P entalhada com aumento da duração, bloqueio AV de primeiro grau (PR de 200ms) e bloqueio do ramo direito (BDR) de 130 ms. Constatamos distúrbio de condução IA evidenciado pela derivação esofágica, em que a medida do intervalo entre a espícula (estímulo elétrico artificial no AD) e o final da ativação da P esofágica (atividade elétrica do AE) foi de 220ms (normal até 80ms). Observamos também que a onda P esofágica ocorria simultaneamente à atividade elétrica ventricular, com um intervalo AV programado de 150ms. (figura 1)

A teleradiografia (RX) de tórax realizada em 05 de junho de 2002 revelou cardiomegalia, sinais de hipertensão venosa pulmonar (edema intersticial e alveolar), derrame pleural à esquerda, reação pleural na base esquerda e eletrodos de marcapasso no átrio e ventrículo direitos.

O ecodopplercardiograma (ECO) realizado em 31 de maio 2002 mostrou-se compatível com miocardiopatia dilatada de grau importante (diâmetro diastólico/sistólico de VE de 80/73mm), insuficiência mitral severa, insuficiência tricúspide moderada, átrio esquerdo bastante aumentado (62mm), hipocinesia difusa do VE, com fração de ejeção (FEVE) de 24%.

O paciente não realizou o teste de caminhada de seis minutos (TC6M) porque se encontrava com dispnéia em repouso (CF IV). Foi submetido a ressincronização IA, AV e IV em 04 de junho de 2002, tendo sido utilizado um gerador INSYNC® 8040 da *Medtronic* (figura 2) e estimulação endocárdica convencional no átrio e no ventrículo direitos. O átrio esquerdo (AE) foi estimulado via seio coronário com um eletrodo *Medtronic* modelo 2188. O ventrículo esquerdo (VE) também foi estimulado via seio coronário (veia lateral), com um eletrodo *Medtronic* modelo 4191. Os eletrodos de AD e AE foram conectados a um bifurcador de duplo catodo, conectado à saída atrial do gerador. Os eletrodos ventriculares foram conectados em saídas ventriculares independentes.

Ao final do procedimento cirúrgico, que transcorreu sem intercorrências, obtivemos limiares de estimulação satisfatórios em todas as câmaras e procedemos a programação do marcapasso para ressincronização

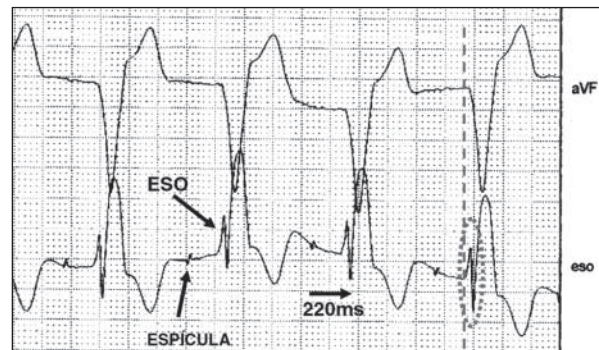


Figura 1 - MMN ECG com derivação esofágica mostrando que a ativação do AE visto pela derivação esofágica (ESO) ocorre simultaneamente a atividade elétrica ventricular (QRS) e que a mesma ocorre 220ms após a estimulação do AD.

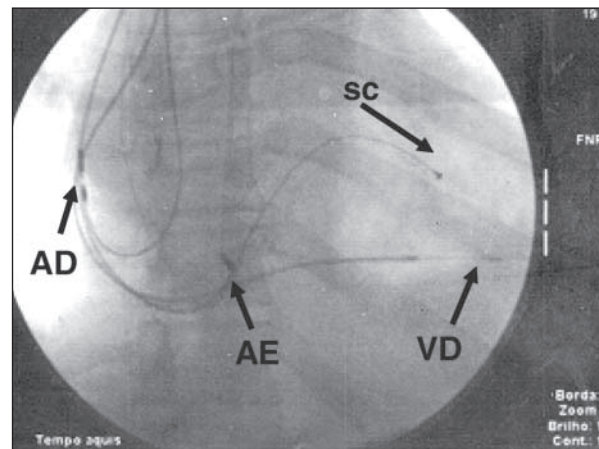


Figura 2 - MNN, Radiografia de tórax em oblíquo anterior esquerdo mostrando o arranjo dos eletrodos endocárdicos. SC (seio coronário), AD (átrio direito), AE (átrio esquerdo) e VD (ventrículo direito).

cardíaca com o auxílio de derivação esofágica e ecodopplercardiograma.

**Segundo caso:** J.S.T.B., 44 anos, sexo masculino, cor branca. Portador de miocardiopatia dilatada isquêmica e fibrilação atrial (FA) paroxística, havia sido submetido a revascularização miocárdica cinco anos antes e a angioplastia percutânea havia 10 meses. Hipertenso, dislipidêmico e ex-tabagista, sofreu várias internações hospitalares por insuficiência cardíaca descompensada. Fazia uso regular de digoxina, captopril, furosemida, carvedilol, espirolactona, AAS e KCl xarope.

Em 11 de abril de 2003 deu entrada em nosso serviço com dispnéia de repouso (classe funcional IV – NYHA), sendo internado na UTI com necessidade de drogas vasopressoras. Não apresentou melhora do quadro clínico, não obstante o tratamento medicamentoso otimizado.

O ECG realizado 12 de abril de 2003 mostrava ritmo sinusal, com ondas P entalhadas, FC= 78 bpm, BAV primeiro grau (PR=220ms), BRE (QRS=140ms). A medida do intervalo do início da onda P de superfície até o final da P esofágica era de 200ms, sugerindo distúrbio de condução IA. O RX de tórax realizado na mesma data revelou cardiomegalia, congestão pulmonar com inversão da trama vasobrônquica, edema intersticial e alveolar e derrame pleural bilateral.

O ECO realizado em 23 de abril de 2003 mostrou comprometimento difuso tanto do VE como do VD de grau importante (diâmetro diastólico/sistólico final do VE 72/66 mm), AE de 50mm, AD e VD aumentados, FEVE de 23% e refluxo mitral importante.

O paciente tampouco realizou o TC6M, pois apresentava dispnéia em repouso. Foi submetido a ressincronização IA, AV e IV em 03 de junho de 2003, tendo sido utilizado um gerador INSYNC® III da Medtronic e estimulação endocárdica convencional no átrio e no ventrículo direitos. O AE foi estimulado via seio coronário com um eletrodo Medtronic modelo 2188. O VE foi estimulado via seio coronário (veia lateral) com um eletrodo Medtronic modelo 4191. Da mesma forma, os eletrodos de AD e AE foram conectados a um bifurcador de duplo catodo, o qual foi conectado à saída atrial do gerador. Os eletrodos ventriculares foram conectados em saídas diferentes.

Ao final do procedimento cirúrgico, também obtivemos limiares de estimulação satisfatórios em todas as câmaras e procedemos a RCT, auxiliados pela derivação esofágica e pelo ecodopplercardiograma.

## RESULTADOS

No primeiro caso, o paciente evoluiu com melhora importante do quadro clínico. Na primeira avaliação, um mês após o implante, encontrava-se em CF I, com boa tolerância aos esforços e regressão da ascite. Percorreu 450 metros no teste de caminhada

de seis minutos, sem sinais e sintomas de ICC. O marcapasso tetracâmara encontrava-se funcionando normalmente e com bons limiares de comando. O ECO evidenciou melhora da função (FEVE= 27%, diâmetro sistólico/diastólico de 75/67mm) e do padrão de relaxamento diastólico, com aumento do tempo de enchimento diastólico e diminuição do refluxo mitral (figuras 3 e 4). Com a ressincronização IV, houve estreitamento do QRS para 80ms e, com a estimulação biatrial, houve redução do TCI de 220ms para 70ms, de tal modo que a ativação do AE deixou de coincidir com a ativação do VE.

Uma semana após o primeiro controle, entretanto, o paciente apresentou febre e tosse produtiva com expectoração amarelada. O RX de tórax evidenciou broncopneumonia e o paciente evoluiu para sepse e insuficiência respiratória, vindo a falecer.

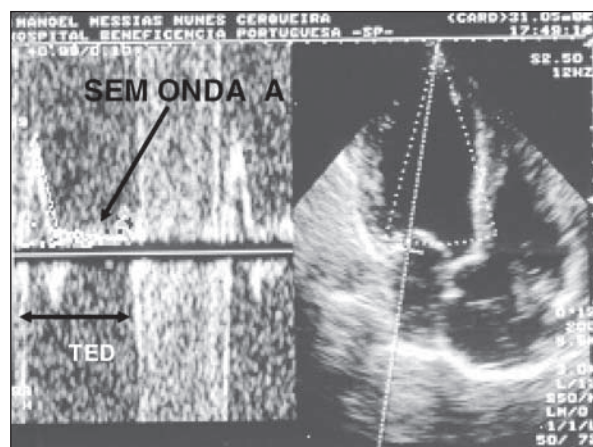


Figura 3 - MMN, Ecodopplercardiograma pré-operatório evidenciando o fluxo mitral com alteração do padrão de enchimento diastólico.

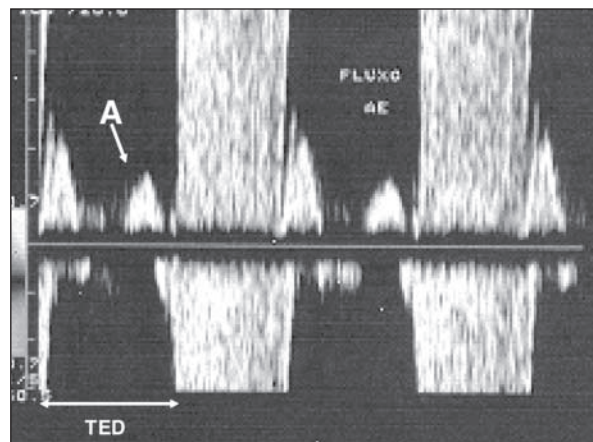


Figura 4 - MMN, Ecodopplercardiograma pós-operatório do fluxo mitral mostrando melhora do padrão de enchimento diastólico com aumento do tempo de enchimento diastólico (TED) e surgimento de onda A.

No segundo caso, o paciente também apresentou melhora após a ressincronização. Na primeira avaliação, realizada 30 dias após o implante, encontrava-se em CF II. No TC6M, percorreu 550 metros e, no ECO, apresentou FEVE de 35%. Duas semanas mais tarde, apresentou um episódio de FA, com sintomas de dispnéia e palpitações, necessitando de cardioversão elétrica, realizada com sucesso. Na última avaliação, seis meses após o implante, encontrava-se em CF II (NYHA), com o marcapasso tetracâmara funcionando normalmente, evidenciando a ressincronização cardíaca pelo TSI (*Tissue Synchronization Imaging*) (figura 5).

## DISCUSSÃO

Os distúrbios de condução interatrial (IA), atrioventricular (AV) e, principalmente, interventricular (IV) podem gerar dissincronias entre as câmaras, ocasionando contração atrial simultânea à contração ventricular, movimentação paradoxal do septo, redução da dp/dt, redução da pressão de pulso, da fração de ejeção (FE) e do débito cardíaco, encurtamento do tempo de enchimento diastólico e refluxo mitral, piora da hemodinâmica do coração e, conseqüentemente, do desempenho cardíaco, manifestando-se clinicamente com exacerbação da sintomatologia do paciente.

Na literatura, vários autores demonstraram que, em pacientes com ICC refratária, classe funcional da III e IV (NYHA) e fração de ejeção rebaixada ao ecocardiograma (ou ventriculografia radioisotópica), associadas a distúrbio de condução interventricular (QRS maior que 150 ms), a ressincronização ventricular proporciona melhora da qualidade de vida e da classe funcional, aumenta a fração de ejeção, reduz a largura do QRS e melhora a tolerância ao esforço observada tanto pela ergoespirometria, como

pelo TC6M<sup>4-9</sup>. A ressincronização ventricular promove aumento da dp/dt e da pressão de pulso, além de reduzir o volume sistólico final do ventrículo esquerdo e o refluxo mitral, o que contribui para uma menor pressão retrógrada no átrio esquerdo, aliviando os sintomas de hipertensão veno-capilar pulmonar e as arritmias atriais. Além disso, ocorre melhora no padrão de enchimento diastólico ventricular esquerdo<sup>10,11</sup>. Todas estas modificações levam à diminuição dos volumes sistólico e diastólico final do ventrículo esquerdo, o que proporciona melhora hemodinâmica e clínica do paciente.

Pacientes que apresentam distúrbios de condução atrioventricular, cujo tempo de propagação do impulso elétrico entre o átrio direito e os ventrículos é muito curto ou muito longo, tendem a apresentar alteração no tempo de enchimento diastólico do ventrículo esquerdo, refluxo valvar mitral e aumento da pressão no átrio esquerdo, o que pode ocasionar sintomas de congestão pulmonar.

A otimização do intervalo AV pelo ecocardiograma ou pela derivação esofágica aumenta o débito cardíaco e reduz o refluxo mitral<sup>12,13</sup>. No início da década de 90, Galvão et al., no Brasil, demonstraram que pacientes portadores de marcapasso com tempo de condução interatrial aumentado podem não apresentar sincronismo AV adequado, mesmo com uma programação do *delay* AV teoricamente ideal. Essa dissincronia foi por eles denominada *síndrome do marcapasso à esquerda*<sup>14</sup> pois, quando o átrio esquerdo contrai-se, a válvula mitral já se encontra fechada, comprometendo o enchimento do VE pela ausência de participação da contração atrial no enchimento ventricular e aumentando a pressão intra-atrial esquerda, produzindo sintomas associados à síndrome do marcapasso clássica<sup>15</sup>.

No mesmo período, Hochleitner et al.<sup>16</sup>, na Áustria, propuseram a estimulação cardíaca de dupla câmara com intervalo AV curto para o tratamento de pacientes com ICC em classe funcional da NYHA avançada, inaptos para o transplante cardíaco ou em fila de espera. Demonstraram o benefício da estimulação DDD com intervalo AV de 100 ms em 16 pacientes com ICC por cardiomiopatia dilatada idiopática, refratária ao tratamento farmacológico otimizado, todos candidatos ao transplante cardíaco. Posteriormente, outros autores apresentaram resultados discordantes<sup>17,18</sup> e até mesmo o grupo de Hochleitner et al. demonstrou a evolução desfavorável de seus pacientes em dois anos de seguimento<sup>19</sup>.

Nos distúrbios de condução do feixe de Bachmann, que propaga o estímulo do átrio direito para o átrio esquerdo, também ocorre um atraso na contração do átrio esquerdo em relação à ativação ventricular esquerda, ocasionando um “estrangulamento” do átrio esquerdo, visto que o mesmo irá se contrair simultaneamente ao fechamento da válvula mitral. Dessa

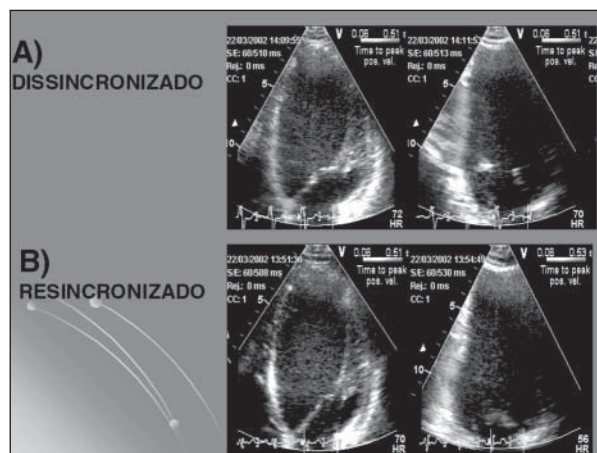


Figura 5 - JSTB, Ecocardiograma com software para ressincronização ventricular (TSI), onde as áreas em vermelho representa áreas de atraso de condução. Em A, ressincronização desligada em B, ligada.

forma, há perda da contribuição da sístole atrial ao débito cardíaco, aumento da pressão intra-atrial e nas veias pulmonares, predispondo a arritmias atriais, congestão pulmonar e agravamento dos sintomas da ICC.

Em 1990, Daubert utilizou um eletrodo endocárdico no átrio direito e um outro (*Medtronic SP 2188*) no seio coronário proximal para a estimulação do AE. Com isso, conseguiu estimular simultaneamente o AD e o AE promovendo a ressincronização atrial em pacientes com bloqueio interatrial, corrigindo esse distúrbio e melhorando a performance hemodinâmica ao impedir que a sístole atrial esquerda ocorresse com a válvula mitral fechada<sup>20,21</sup> (figura 6).

Em 1994, Cazeau, na França, propôs a RCT, ou seja, interatrial, atrioventricular e biventricular, em um homem de 54 anos que apresentava insuficiência cardíaca refratária, classe funcional IV (NYHA), cujo eletrocardiograma mostrava bloqueio de ramo esquerdo (QRS de 200ms), com 200ms de intervalo atrioventricular (PR) e 90 ms de intervalo interatrial. Utilizou um sistema de estimulação cardíaca DDD bipolar *Standard, Chorus 6234* e estimulou o átrio direito com um eletrodo introduzido via veia cefálica e o átrio esquerdo com um eletrodo via seio coronário, ambos conectados à saída atrial do gerador por um conector em Y. O ventrículo direito foi estimulado por via endocárdica e o esquerdo, por via epicárdica por um eletrodo *Medtronic 5071*, ambos conectados ao canal ventricular do gerador, igualmente unidos por um conector em Y. Após seis semanas o paciente apresentou melhora da classe funcional (classe II da NYHA) e desaparecimento do edema periférico<sup>22</sup>.

Em 2001, Nolasco et al., no México, demonstraram melhora da fibrilação atrial paroxística e da insuficiência cardíaca em um paciente com distúrbio de condu-

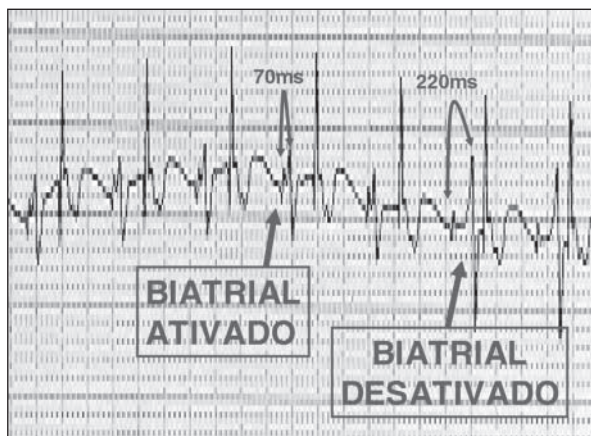


Figura 6 - Ressincronização interatrial: mostrando que quando se desliga a estimulação biatrial a ativação de AE ("P" esofágica) ocorre a 220ms da espícula (estímulo) do AD, e concomitantemente ao início da ativação do QRS.

ção interatrial e dissincronia ventricular, mediante ressincronização cardíaca total com estimulação tetracâmara<sup>23</sup>.

## CONCLUSÕES

Tendo em vista as evidências e a evolução clínica destes dois pacientes, podemos inferir que a TRC não deve se restringir à ressincronização IV com MPBIV, pois, em alguns casos, é necessário utilizar a RCT com estimulação biatrial e biventricular, com um intervalo AV ótimo para obter benefício pleno da TRC.

Alguns pacientes que não respondem de maneira satisfatória a TRC com MPBIV podem estar apresentando distúrbios de condução IA ou AV que, por sua vez, acarretam outras dissincronias cardíacas prejudiciais a função de bomba do coração.

Reblampa 78024-369

Nunes GF, Barcellos CMB, Galvão Filho S, Vasconcelos JTM. Total cardiac resynchronization with four chamber pacemaker for refractory heart failure. Reblampa 2004; 17(2): 45-50.

**ABSTRACT:** Complete cardiac resynchronization or interventricular, interatrial and atrioventricular with optimum interval may be imperative in cases of biventricular for treatment of refractory heart failure that also presents evidence of interatrial conduction disturbance. In this article we will also present two patients suffering from dilated cardiomyopathy with dysynchrony at all levels, when a four-chamber pacemaker implantation was necessary, so that all benefits from cardiac resynchronization therapy could be achieved.

**DESCRIPTORS:** heart failure, cardiac dysynchrony, four-chamber pacemaker.

## REFERÊNCIAS BIBLIOGRÁFICAS

- 1 Massie BM, Shah NB. Evolving trends in the epidemiologic factors of heart failure: rationale for preventive strategies and comprehensive disease management. *Am Heart J* 1997; 133: 703-7.
- 2 Ho KKI, Pinsky JL, Kannel WB, Levy D. The epidemiology of heart failure: The Framingham study. *J Am Cardiol* 1993; 22(supl A) 6a-13a.
- 3 Tucci Paulo JF. Fisiopatologia da insuficiência cardíaca – as modificações neuro-hormonais: mecanismos compensatórios? *Ver Soc Cardiol Estado de São Paulo* 1993; 3: 14-9.
- 4 Galvão SS, Barcellos CM, Vasconcelos JT. Ventricular resynchronization through biventricular cardiac pacing for treatment of refractory heart failure in dilated cardiomyopathy. *Arq Bras Cardiol* 2002; 78(1): 39-50.
- 5 Alonso C. Stimulation cardiaque et insuffisance cardiaque. *Ann Cardiol Angeiol* 2001; 50(1): 50-5.
- 6 Daubert JC, Leclercq C, Mabo P. La resynchronization cardiaque par stimulation biventriculaire: nouveau traitement de l'insuffisance cardiaque réfractaire. *Bull Acad Natl Med* 2002; 186(1): 45-57.
- 7 Yu CM, Fung WH, Lin H. Predictors of ventricular reverse remodeling after cardiac resynchronization therapy for heart failure secondary to idiopathic dilated or ischemic cardiomyopathy. *Am J Cardiol* 2003; 91(6): 684-8.
- 8 Ansalone G, Giannantoni P, Ricci R. Doppler myocardial imaging to evaluate the effectiveness of pacing sites in patients receiving biventricular pacing. *J Am Coll Cardiol* 2002; 39(3): 489-99.
- 9 Martinelli Filho M, Pedrosa AA, Costa R. Biventricular pacing improves clinical behavior and reduces prevalence of ventricular arrhythmia in patients with heart failure. *Arq Bras Cardiol* 2002; 78(1):110-3.
- 10 Yu CM, Chau E, Sanderson J, et al. *Circulation* 2002; 105: 438-45.
- 11 Sogaard P, Kim W, Aesen H, et al. *Cardiology* 2001; 95: 173-82.
- 12 Auricchio A, Stellbrink C, Block M. Effect of pacing chamber and atrioventricular delay on acute systolic function of pacing with congestive heart failure. *Circulation* 1999; 99: 2993-3001.
- 13 Auricchio A, Salo RW. Acute hemodynamics improvements by pacing in patients with severe heart failure. *Pacing Clin Electrophysiol* 1997; 20: 313-24.
- 14 Galvão Filho SS, Vasconcelos JTM, Santos JR, Pires FJ. Assincronismo atrioventricular em portador de marcapasso dupla-câmara normofuncionante (Síndrome do marcapasso à esquerda). Apresentação de caso. *Rev Bras Marcapasso e Arritmia* 1992; 5(1/2): 27-34.
- 15 Mitsui T, Hori M, Suma K, et al. The pacemaking syndrome. In Jacobs JE (ed): *Proceedings of the Eighth annual International conference on medical and biological Engineering*. Chicago Association for Advancement of Medical Instrumentation, 1969: 29-33.
- 16 Hochleitner M, Hörtnagl H, Ng CK, et al. Usefulness of physiologic dual-chamber pacing in drug-resistant idiopathic dilated cardiomyopathy. *Am J Cardiol* 1990; 66(2): 198-202.
- 17 Nishimura RA, Hayes DL, Holmes DR. Mechanism of hemodynamic improvement by dual chamber pacing for severe left ventricular dysfunction. An acute Doppler and catheterization hemodynamic study. *J Am Coll Cardiol* 1995; 25: 281-8.
- 18 Shibane JS, Chu E, De Marco T, Soboly, Fitzpratic A, Lau DM. Evaluation of acute dual chamber pacing with a range of atrioventricular delay on cardiac performance in refractory heart failure: a randomized study. *J Am Coll Cardiol* 1997; 30: 1295-300.
- 19 Hochleitner M, Hortnagl H. Long term efficacy of physiologic dual chamber pacing in the treatment of idiopathic dilated cardiomyopathy. *Am J Cardiol* 1992; 70(15): 1320-5.
- 20 Duabert C, Gras D, Leclercq CH, Baisett M, Vitor F, Mabo Ph. Biatial synchronous pacing: A new therapeutic approach to prevent refractory atrial tachyarrhythmia's. (Abstract) *JACC* 1995; 25: 230.
- 21 Costa ERB. Tratamento da síndrome do marcapasso à esquerda através de estimulação biatrial. *Reblampa* 2002; 15(4): 167-176.
- 22 Caseau S, Ritter P, Bakdach S, Lazarus A, et al. Four chamber pacing in dilated cardiomyopathy. *Pacing Clin Electrophysiol* 1994; 17(11 Pt 2): 1974-9.
- 23 Nolasco R, Buenfil Medina JC, Solo Solis J, et al. Biatial re-synchronization in the treatment of the paroxysmal atrial fibrillation. 3-and 4-chamber pacemaker. *Arch Cardiol Mex* 2001; 71(2): 151-9.