

Eletrocardiograma de Longa Duração: o Sistema Holter – Parte I

Cesar José GRUPI⁽¹⁾ Fábio Sândoli de BRITO⁽²⁾ Augusto Hiroshi UCHIDA⁽³⁾

Reblampa 78024-240

Grupi C J. Brito Jr. F S. Uchida A H. Eletrocardiograma de longa duração: sistema Holter – Parte I. Reblampa 1999; 12(2): 86-92.

RESUMO: A eletrocardiografia ambulatorial é um método não-invasivo, utilizado na prática clínica para detectar, documentar e caracterizar ocorrências de comportamento anormal da atividade elétrica cardíaca durante as atividades diárias rotineiras. Como tais anormalidades ocorrem raramente, o eletrocardiograma deve ser registrado por longos períodos de tempo. Desde a introdução, em 1961, por Norman Holter, os sistemas de eletrocardiografia ambulatorial têm sido desenvolvidos com uma ampla variedade de fidelidade de registro, peso e tamanho dos equipamentos, de capacidade de análise e de formato de relatórios. Existem três tipos básicos de gravadores: contínuos, intermitentes (gravador de eventos) e gravadores de análise em tempo real. Os contínuos possuem um gravador analógico para capturar o eletrocardiograma continuamente e tipicamente registram na fita dois ou três canais do eletrocardiograma por 24 horas. Os intermitentes registram somente um número limitado de curtos segmentos de dados; sua proposta é capturar o comportamento elétrico anormal quando o paciente apresenta o sintoma para o qual o estudo foi indicado. Os registros intermitentes podem ser transmitidos por telefone no momento da ocorrência do evento, ou os dados podem ser armazenados e transmitidos posteriormente. Os gravadores com análise em tempo real avaliam o eletrocardiograma continuamente. Os sinais eletrocardiográficos recebidos, ao invés de serem armazenados em uma fita analógica, são digitalizados e armazenados em memória sólida. Utilizando o sistema Holter, podemos também investigar as arritmias, o efeito terapêutico de drogas ou procedimentos, marcapassos e desfibriladores, a doença cardíaca isquêmica e a variabilidade da frequência cardíaca. As indicações gerais para a eletrocardiografia ambulatorial seguem as recomendações da Força Tarefa ACP/ACC/AHA e são discutidas neste artigo.

DESCRITORES: eletrocardiografia ambulatorial, eletrocardiograma, arritmia, cardiopatias, cardiologia.

INTRODUÇÃO

A partir da introdução na prática clínica, em 1961, do método proposto por Norman J. Holter para a gravação e a análise rápida do eletrocardiograma, foi possível surpreender fenômenos que a brevidade do eletrocardiograma convencional deixava escapar¹. Tornou-se também disponível um sistema capaz de

obter traçados em situações inusitadas e até então desconhecidas para os cardiologistas, tais como as que ocorrem no desempenho de certas funções profissionais e também as experimentadas por cardiopatas em determinadas situações como, por exemplo, durante relações sexuais. O método de Holter aumentou muito a possibilidade de registro de alterações inter-

(1) Médico Supervisor da Unidade de Monitoração Ambulatorial do Serviço de Eletrocardiologia do Instituto do Coração (Incor) do HC – FMUSP.

(2) Médico Diretor da Central Brasileira de Holter e Responsável pelos Serviços de Holter do Laboratório Fleury e Hospital Sírio Libanês em São Paulo.

(3) Médico Assistente do Serviço de Eletrocardiologia do HC – FMUSP

Endereço para correspondência: Dr. Cesar José Grupi. Unidade de Monitoração Ambulatorial do InCor. Av. Dr. Enéas C. Aguiar, 44 – 1° SS. CEP: 05403-000 São Paulo – SP - Brasil. e-mail: esargrupi@incor.usp.br

Trabalho recebido em 03/1999 e publicado em 06/1999.

mitentes, sendo a duração de 24 horas aquela que apresenta a melhor relação custo-benefício².

A revolução tecnológica tem permitido o aprimoramento do equipamento, objetivando a melhora da qualidade e da fidelidade das gravações e a aceleração dos sistemas de análise, assim como a diminuição do peso e do tamanho do gravador.

O EQUIPAMENTO

O sistema de eletrocardiografia de longa duração consiste de um conjunto para o registro dos dados, genericamente chamados de gravadores, além do complexo de análise, que propicia a análise e a reprodução das informações gravadas. As gravações são realizadas utilizando-se duas ou três derivações bipolares precordiais, sendo a derivação CM5 a que possui maior sensibilidade para o diagnóstico de alterações do ritmo e a detecção de isquemia miocárdica. As derivações mais utilizadas para a monitorização ambulatorial e o posicionamento dos eletrodos no tórax encontram-se detalhadas na Tabela 1.

Gravadores. Os primeiros sistemas de gravação exibiam inúmeras limitações, principalmente respostas inadequadas aos sinais de baixa frequência. Os atuais sistemas de gravação em frequência modulada (FM) ou em amplitude modulada (AM) permitem o registro confiável do segmento ST, representando um grande avanço na eletrocardiografia de longa duração e permitindo o estudo dos fenômenos isquêmicos³. As pequenas dimensões, o menor peso e o acionamento do motor por pilhas convencionais inseriram definitivamente a eletrocardiografia de longa duração na rotina clínica (Figura 1). A relação fenômeno/tempo, básica para a interpretação eletrocardiográfica, é garantida pela precisão do motor e dos sistemas correlatos, que fazem girar lentamente as fitas, numa velocidade de 1,0 mm por segundo. A maior parte dos gravadores disponíveis conta com um dispositivo marcador, acionável pelo paciente durante o exame. Isto introduz na gravação uma marca que facilita a localização do evento, sintoma ou atividade, no momento da sua análise.

TABELA 1

DERIVAÇÕES MAIS UTILIZADAS NA PRÁTICA CLÍNICA PARA MONITORIZAÇÃO AMBULATORIAL DO ELETROCARDIOGRAMA.

| Derivação | Canal | Local |
|-------------------|----------|---|
| CM5 | CH 1(-) | clavícula direita, justa lateral ao esterno |
| | CH 1(+) | sobre a 5ª Costela, na linha axilar anterior esq. |
| CM1 | CH 2(-) | clavícula esquerda, justa lateral ao esterno |
| | CH 2(+) | sobre a 4ª articulação esterno-costal direita |
| Terra | | últimos arcos costais à direita |
| CC5 | CH 3(-) | 6ª costela, na linha axilar média direita |
| | CH 3(+) | 6ª costela, na linha axilar média esquerda |
| Para marca-passos | CH 2 (-) | sobre o manúbrio do esterno |
| | CH 2(+) | sobre a 4ª costela, na linha médio clavicular. |




Figura 1- Cinco modelos de gravadores. Dois modelos analógicos (A – com fita de rolo, B – com fita K7) e três modelos digitais (C – com memória sólida, D – com memória magnética em disco rígido e E – com memória sólida em Flexcard).

Ainda em relação à gravação do sinal, cabe ressaltar a importância da qualidade dos cabos, dos eletrodos e do gel condutor, além do preparo da pele e da fixação dos eletrodos, sem o que os ruídos e artefatos diminuem em muito a confiabilidade do exame.

A substituição das fitas de gravação por memória sólida, “chips” e, mais recentemente, por cartões magnéticos (Flex card), vem permitindo o armazenamento totalmente digitalizado dos sinais captados pelos eletrodos. À medida em que vão ocorrendo, os eventos são digitalizados, classificados e armazenados na memória sólida. Com algoritmos inteligentes, a observação da gravação pode ser feita muito rapidamente. A primeira vantagem desses equipamentos, especialmente os Flex cards, é a redução do tamanho, do peso e do gasto energético, além da eliminação das partes mecânicas, como motor e engrenagens. Soma-se a isso o indiscutível aprimoramento do sinal gerado com a eliminação dos ruídos das fitas, seja durante a gravação ou na sua reprodução. Há ainda a opção de analisar e processar cada complexo no momento de sua aquisição, através de sistemas conhecidos como de análise em tempo real (*real time systems*).

A utilização de gravadores com disco rígido com capacidade de 80 a 200 Mb de memória também está sendo introduzida, o que permitirá a digitalização do eletrocardiograma com amostragem da ordem de 1000 Hz, facilitando a obtenção do eletrocardiograma de alta resolução a partir da gravação do Holter⁴.

Sistemas de Análise. Basicamente, todos os sistemas de análise devem oferecer possibilidade de reprodução das 24 horas gravadas, na forma de traçados compactos ou *full disclosure* (Figura 2) e de tiras com múltiplas apresentações. Devem ainda fornecer uma análise que permita a classificação das formas e da duração do complexo QRS e da frequên-




Figura 2 - Traçado compacto ou *full disclosure*. Forma de registro compactado em que se documenta em uma única folha um longo período de gravação, permitindo assim uma avaliação panorâmica das alterações eletrocardiográficas.

cia cardíaca, e a quantificação das pausas e dos eventos arritmicos ventriculares e supraventriculares. As alterações do segmento ST, principalmente a depressão, também devem ser quantificadas em termos de número, duração, intensidade e demais características de cada evento e deve ser possível a análise da variabilidade da frequência cardíaca. Várias versões de equipamentos estão disponíveis com grande multiplicidade de apresentação dos dados, seja sob a forma de tabelas, gráficos ou histogramas.

Os sistemas mais modernos permitem uma interação completa entre o analista e a gravação, com possibilidade de edição de cada um dos cerca de cem mil complexos gravados. Isto é uma necessidade, pois nenhum equipamento ou programa é suficientemente perfeito para distinguir um artefato de técnica de um sinal fisiológico.

O USO DO SISTEMA HOLTER NA PRÁTICA CLÍNICA

Quando um teste está sendo usado para diagnóstico, planejamento terapêutico ou com finalidades prognósticas, é fundamental saber que sua eficiência pode variar muito em função da prevalência da doença na população estudada.

Uma comissão da American Heart Association e do American College of Cardiology traçou as linhas básicas de uma normatização⁵ para a indicação dos exames. Foram criadas três categorias de indicação, assim definidas :

Classe I: condições ou pacientes em que há um consenso geral de que a eletrocardiografia de longa duração é um teste útil e indispensável.

Classe II: condições ou pacientes nos quais a eletrocardiografia de longa duração é freqüentemente utilizada, porém não há unanimidade de opinião sobre sua real utilidade.

Classe III: condições ou pacientes para os quais há concordância de que a eletrocardiografia de longa duração não é um teste de utilidade para uma decisão clínica.

É óbvio que ao se chegar à indicação de uma gravação com o sistema Holter, o paciente já deve ter uma história clínica detalhada, um exame físico completo, um eletrocardiograma convencional e possivelmente exames especializados não invasivos, como o teste de esforço ou o ecocardiograma. Compreende-se, também, que as classes de indicação não têm limites rígidos. Assim, um Holter em um caso classe I pode mostrar-se absolutamente sem utilidade e, em contrapartida, o mesmo exame indicado num caso aparentemente classificado como classe III pode revelar-se clinicamente útil e valioso.

As indicações para o Holter podem ser reunidas em quatro grandes grupos⁶:

I - Avaliação de sintomas provavelmente relacionados com a presença de alterações no ritmo cardíaco.

II - Avaliação de isquemia miocárdica.

III - Avaliação do risco de eventos cardíacos futuros: arritmia cardíaca, variabilidade da frequência cardíaca e isquemia miocárdica.

IV - Avaliação terapêutica: drogas, cirurgia, ablação por catéter, marcapasso e desfibriladores implantáveis.

Avaliação de Sintomas que Podem ser Causados por Alterações do Ritmo Cardíaco

Esta é uma indicação clássica para o exame. Palpitações, tonturas, síncope ou equivalentes sincopais, respiração ofegante em repouso e mal-estar indefinido, com palidez ou sudorese, freqüentemente podem estar relacionados a arritmias .

A documentação do ritmo durante a ocorrência fortuita do sintoma, é a meta ideal a ser alcançada, confirmando ou afastando a sua natureza arritmica (Tabela 2). Da mesma forma que é decisiva a documentação de uma arritmia ventricular complexa concomitante a um episódio sincopal (Figura 3), também

TABELA 2
 INTERPRETAÇÃO E CONDUTA FRENTE À DOCUMENTAÇÃO DO RITMO CARDÍACO DURANTE OCORRÊNCIA EVENTUAL DO SINTOMA.

| Paciente | Holter | Interpretação |
|-------------|----------------------------|---|
| Sem sintoma | sem arritmia | repetir a gravação, se possível, até a ocorrência de sintomas |
| | com arritmia | a) repetir a gravação, se possível, até a ocorrência de sintomas; b) a arritmia é irrelevante e deve-se procurar outra causa para os sintomas; c) a arritmia é potencialmente indicativa de sintomas. |
| Com sintoma | sem arritmia | os sintomas estarão provavelmente relacionados a outras causas |
| | com arritmia concomitante | existe relação de causa e efeito entre a arritmia e os sintomas. |
| | com arritmia e sem relação | a) não existe correlação direta entre a arritmia e os sintomas; b) a arritmia é irrelevante e deve-se procurar outra causa para os sintomas; c) a arritmia é potencialmente indicativa de sintomas. |

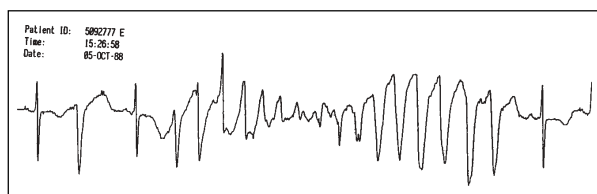


Figura 3 - A ocorrência de síncope durante este episódio de Taquicardia Ventricular Polimórfica confirmou a sua natureza arritmica.

o é, a ocorrência de ritmo sinusal. Mesmo que o paciente permaneça assintomático, o registro de distúrbios do ritmo pode ser a chave para o diagnóstico desejado. São exemplos dessa condição a bradicardia súbita, as pausas prolongadas, o bloqueio atrioventricular não relacionado a fenômenos vagais, o bloqueio de segundo grau do tipo II ou o bloqueio atrioventricular de grau avançado, as taquicardias paroxísticas com alta frequência que, mesmo ocorrendo em pacientes assintomáticos, permitem inferir com grande probabilidade de acerto sua correlação com sintomas tais como, equivalentes sincopais, mal estar passageiro, sonolência, sudorese súbita, etc. (Figura 4).

No caso de pacientes com sintomas dessa natureza, a indicação do exame dependerá ainda da frequência com que ocorrem – diariamente, semanalmente ou de forma episódica. Certamente, gravações múltiplas em um mesmo paciente aumentam a sensibilidade do método. Nos pacientes com sintomas separados por longos períodos de tempo, é mais adequado obter o ECG através de equipamentos que usam a transmissão transtelefônica do sinal eletrocar-

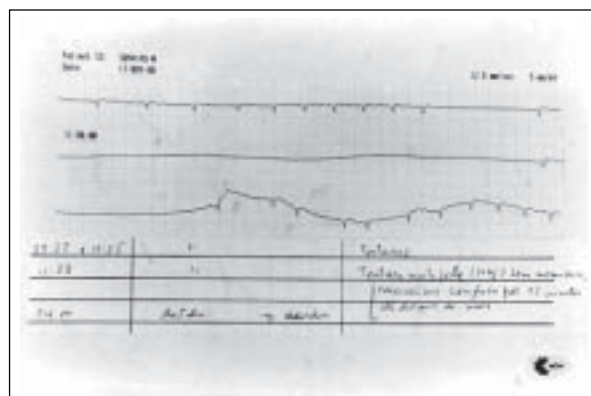


Figura 4 - Episódios de pausa sinusal prolongada. Houve documentação de bradiarritmia durante a ocorrência de equivalente sincopal, caracterizando a relação direta entre a alteração eletrocardiográfica e o sintoma referido.

diográfico, desde que o sintoma não seja incapacitante. Por conseguinte, a história clínica, caracterizando o tipo e a frequência dos sintomas, e outras informações complementares devem ser levadas em conta na indicação do método de investigação.

Segundo normatização do Guidelines for Ambulatory Electrocardiography⁵, tais indicações poderiam ser assim agrupadas:

Classe I: palpitação, tontura, pré-síncope e síncope.

Classe II: fadiga, respiração ofegante paroxística e mal-estar indefinido, com palidez e sudorese.

Classe III: todos os sintomas habitualmente não dependentes de alterações do ritmo cardíaco.

Avaliação da Isquemia Miocárdica

Na concepção atual, a isquemia miocárdica abrange uma seqüência de alterações fisiopatológicas que se iniciam quando ocorre desproporção entre a oferta e o consumo de oxigênio para o miocárdio. As primeiras seqüências são metabólicas, seguidas primeiramente por disfunção ventricular diastólica e, em seguida, por disfunção sistólica. Os sinais eletrocardiográficos de isquemia (depressão do segmento ST ou, mais raramente, elevação) ocorrem posteriormente e precedem o aparecimento da angina ou do equivalente anginoso⁷.

Tzivone et al.⁸ demonstraram boa confiabilidade na reprodução das alterações do segmento ST, observadas no teste de esforço, quando gravadas pelo sistema Holter. Em população de coronariopatas, encontraram concordância de resultados em 96% dos casos, sensibilidade de 81% e especificidade de 85%.

Em 1986, Cohn e Kannel definiram como episódio isquêmico aquele em que há desvios transitórios do segmento ST de pelo menos 1 mm, a 80 ms do ponto

J, com duração mínima de 1 minuto. Para que assim possam ser considerados, tais episódios devem estar separados por pelo menos um minuto de traçado sem alteração⁹. Devem também apresentar morfologia horizontal ou descendente (Figura 5), sendo que as variações isoladas da onda T não são consideradas diagnósticas¹⁰.

A comprovação de déficit na perfusão miocárdica, simultâneo às depressões do segmento ST, detectadas pelo Holter, foi bem demonstrada por Deanfield et al.¹¹, que fizeram uso de tomografia por emissão de pósitrons com Rb, em população de coronariopatas.

Nos pacientes, cuja detecção da isquemia miocárdica pelo Holter é pouco provável, a incidência dos falso-positivos é elevada. Estes podem ser de origem técnica, resultantes do uso de equipamento não homologado, preparação inadequada da pele e má fixação dos eletrodos, uso de derivações impróprias ou presença de grandes variações na amplitude do complexo QRS. As interferências de natureza médica incluem os distúrbios eletrolíticos, o uso de drogas cardioativas, especialmente os digitálicos e os antiarrítmicos, a síndrome de Wolff-Parkinson-White, os distúrbios de condução intraventriculares, particularmente o bloqueio completo do ramo esquerdo, a hipertrofia ventricular esquerda com alterações secundárias de ST/T, o prolapso valvar mitral, os casos de infarto do miocárdio com extensa zona de necrose, as alterações autonômicas e os complexos QRS de baixa amplitude¹². Podem ainda ocorrer limitações diagnósticas provocadas por variações posturais.

A ocorrência de sintomas concomitantes com as alterações eletrocardiográficas permite diferenciar os episódios isquêmicos sintomáticos dos assintomáticos ou silenciosos. Assim, a isquemia miocárdica silenciosa é identificada quando são encontradas

alterações eletrocardiográficas transitórias compatíveis com o seu diagnóstico, porém não relacionadas à presença de angina ou equivalente anginoso^{13,14}. Ocorre tanto na doença coronária estável como na instável, perfazendo 70 a 95 % do número total de episódios observados no Holter de 24 horas¹⁵. A carga isquêmica total designa a somatória da duração de todas os episódios isquêmicos, sintomáticos (dolorosos) ou não (silenciosos), durante um período de tempo, geralmente 24 horas¹⁶.

Em 1987, Cohn enfatizou que o desenvolvimento da eletrocardiografia de longa duração foi o evento que mais contribuiu para o estudo e a documentação de episódios isquêmicos em pacientes assintomáticos¹⁷. É nossa opinião, no entanto, que o procedimento deve ser indicado com muito critério, principalmente em populações com baixa prevalência de doença arterial coronária, em que a ocorrência de falsos positivos é significativamente maior. Entende-se, portanto, que o Holter não é o teste de escolha inicial para a triagem da isquemia silenciosa na população geral. Por outro lado, a realização do Holter pode ser de grande utilidade entre os coronarianos comprovados, aí incluídos os anginosos estáveis, os sobreviventes de infarto do miocárdio e os submetidos a cirurgia para revascularização miocárdica ou a angioplastia coronária. Nos pacientes com suspeita de angina vasoespástica, constitui o método específico para o diagnóstico.

Em síntese, as indicações do método para o estudo da isquemia miocárdica, incluem:

Classe I:

Casos com suspeita clínica de angina de Prinzmetal.

Classe II:

Casos com quadro clínico de angina noturna ou angina em situações especiais.

Coronariopatas comprovados com teste de esforço isquêmico, para a identificação e a quantificação da isquemia espontânea e da isquemia miocárdica silenciosa, dados estes que terão utilidade no planejamento terapêutico.

Coronariopatas comprovados, com teste de esforço normal, para identificação da isquemia tipo vasoespástica.

Para pacientes incapacitados de realizar teste de esforço, para investigação de quadro de dor precordial.

Coronariopatas comprovados, com arritmia, para investigar a relação dos distúrbios do ritmo com alterações de ST, já que se acredita no aumento considerável do risco nos casos de arritmia ventricular complexa concomitante à isquemia miocárdica.

Avaliação de terapêutica anti-isquêmica em geral.

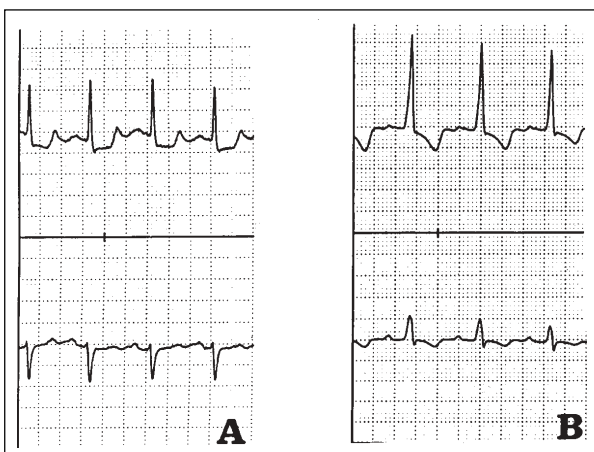


Figura 5 - Padrões de infradesnivelamento do segmento ST, caracterizando o diagnóstico de isquemia miocárdica. A - Infradesnivelamento do segmento ST com padrão horizontal. B - Infradesnivelamento do segmento ST com padrão descendente.

Classe III:

Investigação ou triagem inicial de isquemia em casos sem doença arterial coronária comprovada ou em pacientes assintomáticos.

Investigação inicial de isquemia em casos com angina típica. Outros testes confirmarão o diagnóstico e fornecerão mais dados que a eletrocardiografia de longa duração.

Investigação de pacientes com dor atípica.

Reblampa 78024-240

Grupi C J. Brito Jr. F S. Uchida A H. Long-term electrocardiographic recording: the Holter system. Part I. Reblampa 1999; 12(2): 86-92.

ABSTRACT: Ambulatory electrocardiography is a noninvasive method used in clinical practice to detect, document and characterize occurrences of abnormal cardiac electrical behavior during ordinary daily activities. Because such abnormalities may occur rarely, the electrocardiogram may need to be recorded over long periods of time. Since the introduction in 1961 by Noman Holter, the ambulatory electrocardiography systems have been developed with a broad range of recording fidelity, equipment size and weight, analysis capabilities and reporting formats. There are three basic types of recorders : continuous recorders, intermittent (event) recorders and real-time analytic recorders. Continuous recorders have an analogic tape recorder for capturing the electrocardiogram continuously and typically record on tape two or three electrocardiogram channels for 24 hours. Intermittent recorders record only a limited numbers of short segments of data; their purpose is to capture abnormal electrical behaviour when the patient has the symptoms for which the study was undertaken. The intermittent recordings may be transmitted by telephone at the time of occurrence of the event, or the data may be stored and transmitted at a later time. The real-time analytic recorders examines the electrocardiogram continuously. The incoming electrocardiogram signals, rather than being stored on analogic tape, are digitized, encoded and stored in solid state memory. By using the Holter system, we can also evaluate : arrhythmias, effects of drugs or therapeutic procedures, implantable pacemakers and defibrillators, ischemic heart disease and heart rate variability. For patients whose symptoms do not occur daily and are not incapacitating, transtelephonic devices appear to be superior to a single 24 hour recording. Moreover, both transtelephonic monitoring and Holter monitoring are complementary techniques constituting a highly effective ambulatory monitoring system to correlate electrocardiogram alterations with the patient's symptoms. General indications for ambulatory electrocardiography follow the recommendations of the ACP/ACC/AHA Task Force and are discussed in this article.

DESCRIPTORS: ambulatory electrocardiography, electrocardiography, arrhythmia, heart diseases, cardiology.

REFERÊNCIAS BLIOGRÁFICAS

- Holter N J. New method for heart studies. *Science* 1961; 134: 1214-20.
- Bigger J T. Rolnitzky L M. Leahey E B. LaPook J D. Duration of recording; activity protocol. In: Wenger NK, Nock MB and Ringquist I. Chicago: Medical Year Bookl. Publishers, Inc 1981: 87-102.
- Sheffield L. Berson A Bragg-Remschel D. et al. Recommendations for standards of instrumentation and practice in the use of ambulatory electrocardiography. *Circulation*. 1985; 71 626A-36A.
- Kennedy H L. Holter Recorders and Analytic Systems. In: Moss A J. and Stern S. *Noninvasive Electrocardiology - Clinical Aspects of Holter Monitoring*. WB Sanders – London. 1996: 5-10 .
- Fisch C. DeSanctis R W. Dodge H T. Reeves T J. Weinberg S L. Guidelines for ambulatory Electrocardiography: a report of the American College of Cardiology/American Heart Association Task Force on Assessment of Diagnostic and Therapeutic Cardiovascular Procedures (Subcommittee on Ambulatory Electrocardiography). *J Am Coll Cardiol* 1989; 13: 249-58.
- Consenso Brasileiro sobre Eletrocardiografia pelo Sistema Holter. *Rev Soc Cardiol Estado de Sao Paulo* 1995. 5(2): 232-35.
- Nesto R W. Kowalchuk G J. The ischemic cascade: Temporal sequence of hemodynamic, electrocardiographic and symptomatic expressions of ischemia. *Am J Cardiol* 1987; 57: 23C-30C.
- Tzivone D. Benhorin J. Gavish ^a et al. Holter recording during treadmill testing in assessing myocardial ischemic changes. *Am J Cardiol* 1985; 55: 1200.
- Cohn P F. Kannel W B. Recognition, pathogeneses and management options in silent coronary artery disease. Summary. *Circulation*, 1987; 75 (Supl II): 54.
- Armstrong W F. Jordan J W. Morris S M. et al. Prevalence and magnitude of ST segment and T wave abnormalities in normal men during continuous ambulatory eletrocardiography. *Am J Cardiol* 1982; 49: 1638.

- 11 Deanfield J E. Shea M. Ribeiro P. et al. Transient ST segment depression as a marker of myocardial ischemia during daily life. *Am J Cardiol* 1984; 54: 1195.
 - 12 Deedwania P. Ischemia Detected by Holter Monitoring in Coronary Artery Disease, In: Moss AJ and Stern SS. *Noninvasive Electrocardiology - Clinical Aspects of Holter Monitoring* - 1996 W.B. Saunders – London. P 331-44.
 - 13 Schang S J. Pepine C J. Transient asymptomatic ST segment depression during daily activity. *Am J Cardiol* 1977, 39: 396.
 - 14 Deanfield J E. Maseri A Selwyn A P. et al. Myocardial ischemia during daily life in patients with stable angina: its related symptoms and heart rate changes. *Lancet*, 1983, 2: 753.
 - 15 Deedwania P. Carbajal E. Ambulatory electrocardiographic evaluation of asymptomatic, unstable, and stable coronary artery disease patients for myocardial ischemia. *Cardiol Clin* 1992; 10: 417.
 - 16 Cohn P F. Total ischemic burden: definition, mechanism and therapeutic implications. *Am J Med* 1986; 81(suppl4A): 2-6
 - 17 Cohn P F. Silent Myocardial Ischemia: Present Status. In: *Modern Concepts of Cardiovascular Disease*. Vol 56. Jan 1987. N1. P 1-3. Copyright 1986 by the American Heart Association, Inc. Dallas Tx , USA.
-