

## Absceso tricuspídeo abierto a pericardio. Una complicación excepcional de la endocarditis infecciosa

Jannes Buelvas

### Correspondencia

Cardio Diagnostico SA.  
Direccion: Cra. 50 #80 - 216, Barranquilla,  
Atlántico, Colombia  
Phone: +57 5 3738106  
email: docbuelvas94@gmail.com

Servicio de Cardiodiagnóstico. Barranquilla Departamento del Atlántico. Colombia

### Palabras clave

- ▷ Endocarditis infecciosa
- ▷ Absceso tricuspídeo
- ▷ Pericarditis purulenta

### Keywords

- ▷ Infective endocarditis
- ▷ Tricuspid abscess
- ▷ Purulent pericarditis

### RESUMEN

Se presenta el caso de un paciente que desarrolla un absceso tricuspídeo como complicación de una endocarditis infecciosa. Éste es un ejemplo de una complicación excepcional en la que para el diagnóstico se suele necesitar una ecocardiografía transesofágica y que precisa tratamiento con cirugía.

### ABSTRACT

The case of a patient who develops tricuspid abscess as a complication of infective endocarditis is presented. This is an example of an exceptional complication in which for diagnosis usually need transesophageal echocardiography and requires surgery as treatment.

### Presentación del caso

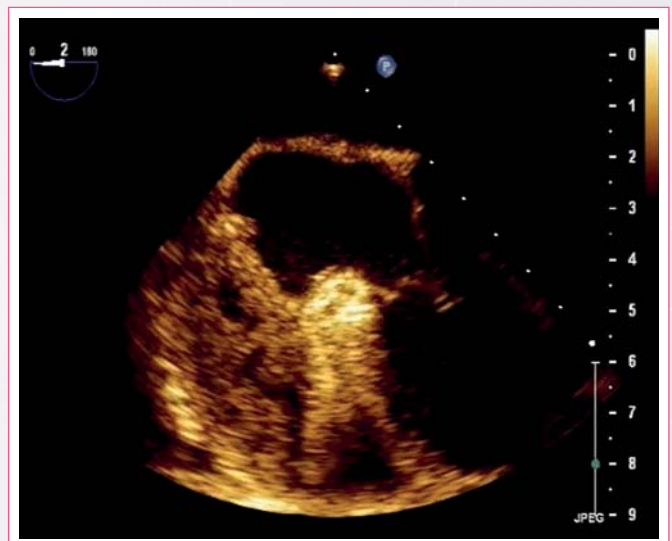
Paciente de 24 años, sin antecedentes patológicos de importancia que desarrolla un absceso glúteo como complicación de una inyección intramuscular. El absceso no respondió al tratamiento antibiótico por vía oral por lo que el paciente ingresó para tratamiento con antibiótico endovenoso, previo drenaje del mismo y cultivo, que no mostró germen.

La evolución posterior del paciente es tórpida con episodios febriles diarios y hemocultivos positivos para *Staphylococcus aureus*. Por la persistencia del cuadro febril y la mala evolución del paciente se decide realizar una ecocardiografía transesofágica. El estudio muestra una lesión nodular a nivel del anillo tricuspídeo que se interpretó como endocarditis derecha con muy probable absceso del anillo (**Vídeo 1**). Se cambió el tratamiento antibiótico sin mejoría.

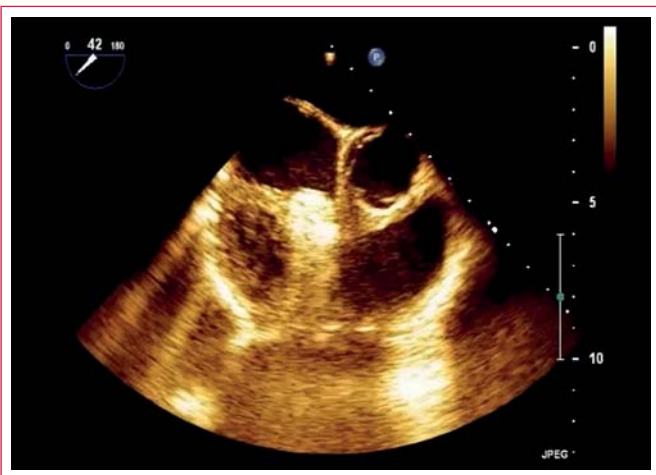
Un nuevo control con ecocardiografía transesofágica muestra una imagen compatible con un probable absceso pericárdico a nivel tricuspídeo (**Vídeo 2 y Vídeo 3**). Se traslada al paciente a cirugía por la mala evolución clínica, donde se confirma la presencia de un absceso tricuspídeo con drenaje a pericardio.

Tras la resección de la lesión, el paciente evolucionó satisfactoriamente y pudo ser dado de alta. Los controles ecocardiográficos posteriores demostraron la resolución de la patología de base.

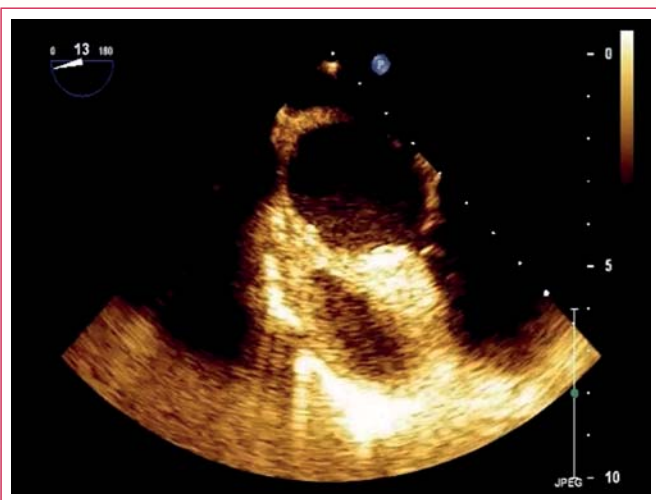
### Estudio por imagen



**Vídeo 1.** Imagen de ecocardiografía transesofágica en plano mediosofágico a 0° centrado en cavidades derechas. El anillo tricuspídeo está marcadamente engrosado y aparece en la imagen con alta densidad ecocardiográfica. Destaca una gran colección de material heterogéneo en el pericardio sobre cavidades derechas



**Vídeo 2.** Nueva vista de las cavidades derechas, en esta ocasión en un plano medioesofágico a 45°



**Vídeo 3.** Detalle de las alteraciones apreciadas sobre las cavidades

## Discusión

La extensión perivalvular de la endocarditis infecciosa más allá de la válvula resulta en abscesos perianulares o sobre las estructuras adyacentes, fistulas intracardiacas y pericarditis purulenta.

La extensión perianular es una complicación común que ocurre en un 10-40% de los casos de endocarditis sobre válvula nativa y complica la endocarditis de la válvula aórtica con más frecuencia que la válvula mitral o la válvula tricúspide<sup>(1)</sup>. Las fistulas intracardiacas son mucho más infrecuentes, ya que se estima que representan menos del 1% del total de los casos de endocarditis. La fistulización de los abscesos perivalvulares se ha encontrado en el 6-9% de todos los casos<sup>(1)</sup>. En el caso de la válvula tricúspide, los abscesos perivalvulares y fistulas intracardiacas son muy raros.

La evidencia ecocardiográfica de absceso tricúspideo es una complicación excepcionalmente documentada en la literatura mundial. La mayor parte de los casos están asociados a endocarditis de dispositivos de estimulación cardíaca<sup>(2)</sup>. Otra forma de progresión a absceso tricúspideo es el compromiso de una endocarditis de la válvula aórtica hacia el anillo tricúspideo o a la inversa<sup>(3-5)</sup>. Como ejemplo, en una serie clásica de necropsias se mostró que en 95 pacientes con endocarditis infecciosa no operados con 128 válvulas involucradas,

sólo 2 tenían absceso del anillo tricúspideo asociado a absceso aórtico y 1 tenía compromiso aislado de la tricúspide (1/95, 1,05%)<sup>(6)</sup>.

A pesar de ser gérmenes agresivos, la evolución hacia abscesos del anillo tricúspideo es excepcional; lo que puede deberse a la gran vascularización de la región y a que el anillo de la válvula tricúspide es el más móvil de todos los anillos valvulares con una gran excursión sistólica y diastólica que limita la focalización de la infección. Se ha demostrado que la endocarditis de la válvula tricúspide no complicada puede tratarse médicamente con éxito en el 80% de los casos. En el 20% restante, con grandes vegetaciones o mala respuesta a la penetración de los antibióticos, se requiere tratamiento quirúrgico. El tratamiento médico debe implicar cobertura antibiótica de organismos como *S. aureus*, *Streptococcus* y *Enterococcus*, y puede necesitar penicilinas resistentes a la penicilinas o vancomicina, dependiendo de si cabe la posibilidad de presencia de *S. aureus* resistente a metilicina. Aunque este paciente estaba siendo tratado con vancomicina, la presencia de abscesos hizo necesaria la intervención quirúrgica.

## Conclusión

La ecocardiografía transesofágica es el método de elección para la detección de los abscesos que se producen como complicación de la endocarditis infecciosa. La endocarditis infecciosa es una enfermedad mortal si no se trata agresivamente con antibióticos parenterales, a menudo en combinación con cirugía. La cirugía cardíaca debe considerarse en pacientes con absceso y fistula perivalvulares intracardiacas para desbridar abscesos y la reconstrucción de las estructuras cardíacas, la restauración hemodinámica y el alivio de la insuficiencia cardíaca congestiva.

## Ideas para recordar

- Una colección loculada heterogénea a nivel del anillo tricúspideo con derrame pericárdico adyacente, en presencia de endocarditis tricúspidea con evolución clínica tórpida debe hacer sospechar absceso tricúspideo con ruptura contenida hacia pericardio.
- La ecocardiografía transesofágica es la técnica de elección para evaluar las complicaciones en la endocarditis tricúspidea.

## Bibliografía

1. Spiliopoulos K, Haschemi A, Fink G, Kemkes BM. Infective endocarditis complicated by paravalvular abscess: A surgical challenge. An 11-year single center experience. *The Heart Surgery Forum* 2010; 13: E67-73.
2. Khan R, Arshed S, Ahmed A, Sen S, Yousif A. Defibrillator-Induced Tricuspid Abscess Presenting as Diabetic Ketoacidosis and Wound Ulceration. *Journal of Clinical Medicine Research* 2016; 8: 44-46.
3. Oh HK, Kim NY, Kang MW, et al. Aortic periannular abscess invading into the central fibrous body, mitral valve, and tricuspid valve. *The Korean Journal of Thoracic and Cardiovascular Surgery* 2014; 47: 283-286.
4. Kim WS, Kang SH, Lee SA, Ryu MS, Park SH. A case of staphylococcal tricuspid valve endocarditis with para-aortic abscess in a patient with bicuspid aortic valve. *Korean Circulation Journal* 2011; 41: 482-485.
5. Parish LM, Liu L, Woo YJ. Endocarditis with massive aortic root abscess and atrioventricular septal destruction. *Interactive Cardiovascular and Thoracic Surgery* 2009; 8: 280-282.
6. Arnett EN, Roberts WC. Valve ring abscess in active infective endocarditis. Frequency, location, and clues to clinical diagnosis from the study of 95 necropsy patients. *Circulation* 1976; 54: 140-145.