

# Ecocardiografía intracardíaca. Nuevas aplicaciones

Pedro Graziano\*  
Carlos Calderas\*\*  
Chamia Benchetrit\*\*\*  
Manuel Acuña\*\*\*\*

## Correspondencia

Pedro Graziano  
Clínica General del Norte  
Calle 70, n. 48-35  
Barranquilla, Colombia  
pedrograziano@gmail.com

\* Laboratorio de Ecocardiografía. Clínica General del Norte. Barranquilla, Colombia

\*\* Cardiólogo Intervencionista Urológico. San Román. Caracas, Venezuela

\*\*\* Laboratorio de Electrofisiología. Hospital Universitario de Caracas, Venezuela

\*\*\*\* Cardiología intervencionista de Pediatría. Hospital Miguel Pérez Carreño. Caracas Venezuela

## Palabras clave

- ▷ Ecocardiografía intracardíaca
- ▷ Fenestración del flap de la disección aórtica
- ▷ Cortocircuito portosistémico
- ▷ Endocarditis de electrodos de marcapasos
- ▷ Tridimensional

## RESUMEN

El transductor de la ecocardiografía intracardíaca se describió por primera vez en 1960<sup>(1)</sup>, aprobado por la FDA en 1997 para la guía de procedimientos de intervención en hemodinámica y electrofisiología. La ecocardiografía intracardíaca es una técnica de imagen que surge como alternativa a la ecocardiografía transesofágica con las siguientes ventajas:

- No necesita de anestesia general.
- Proporciona tiempo corto de exploración.
- Tiene una elevada calidad de imagen.

Su utilidad destaca por la alta resolución de imágenes y la flexibilidad de movimientos del catéter con capacidad de moverse en cuatro direcciones. El sistema consta de una sonda monoplanar con un transductor de 64 elementos de 110 cm de largo y de 8 a 10 Fr con dos anillos móviles que permiten su movilización. Es importante conocer el manejo de la sonda y la organización del laboratorio de hemodinámica para su uso. Existen indicaciones innovadoras, que comprenden usualmente el uso intravascular de la sonda intracardíaca como guía para la fenestración en la disección aórtica tipo A en síndrome de malperfusión, implante de válvula aórtica transcatheter, evaluación de endocarditis, en electrodos de sistemas de estimulación eléctrica, biopsia de masas intracardíacas derechas y en la realización de cortocircuitos portosistémicos en pacientes con cirrosis hepática refractaria a tratamiento.

La ecocardiografía intracardíaca, al igual que el resto de las técnicas de imagen cardíaca, sigue evolucionando y recientemente se ha logrado obtener imágenes tridimensionales (3D). La aparición de la sonda 3D permitirá en el futuro mediata una ampliación de sus indicaciones para guiar procedimientos invasivos. Esta técnica de imagen tiene un futuro prometedor, por lo que debe ser del conocimiento de médicos cardiólogos clínicos, ecocardiografistas, cardiólogos intervencionistas y radiólogos intervencionistas.

## Keywords

- ▷ Intracardiac echocardiography
- ▷ Flap fenestration of aortic dissection
- ▷ Transjugular intrahepatic portosystemic shunt (TIPPS)
- ▷ Pacemaker endocarditis
- ▷ Three-dimensional

## ABSTRACT

The intracardiac echo transducer was first described in 1960<sup>(1)</sup>, approved by the FDA in 1997 for the guidance of interventional procedures in the cath lab and electrophysiology. It is an imaging technique that is an alternative to transoesophageal echocardiography, with the following advantages:

- No need for general anesthesia.
- It provides short scan time.
- It has a high quality picture.

Its usefulness noted for the high-resolution images and flexibility of movement of the catheter with capacity to move in four directions. The system consists of a probe with a transducer monoplanar 64-element 110 cm long and 8 to 10 Fr with two moving rings allowing mobilization. It is important to handle the probe and the organization's cath lab for use. Indications are innovative, usually comprising using intracardiac intravascular probe as a guide for fenestration in aortic dissection type A in malperfusion syndrome, transcatheter aortic valve implantation, endocarditis assessment electrode electrical stimulation systems, biopsy right intracardiac masses and performing portosystemic shunts in patients with liver cirrhosis refractory to treatment.

The intracardiac echo, like the other cardiac imaging techniques, continues to evolve, and have recently been able to image in three dimensional (3D). The emergences of 3D probe will in the near future, an extension of its indications to guide invasive procedures. This imaging technique has a promising future so it must be the knowledge of clinical cardiologists, echocardiography, interventional cardiologists and interventional radiologists

## Introducción

El transductor de la ecocardiografía intracardiaca (EIC) se describió por primera vez en 1960, describiéndose su primer uso en 1981<sup>(1)</sup>. Fue aprobado por la FDA en 1997 para la guía de procedimiento de intervención como punción transeptal y cierre de comunicación interauricular. Es una técnica de imagen que surge como alternativa a la ecocardiografía transesofágica (ETE) para guiar procedimientos invasivos y tiene las siguientes ventajas<sup>(2)</sup>:

- No necesita anestesia general.
- Presenta un tiempo corto de exploración, con la consecuente reducción de tiempo de radiación y una igual o mayor calidad de imagen comparada con la ETE.

La EIC permite la visualización directa de las cámaras cardíacas y los grandes vasos, permitiendo evaluar su anatomía, función y flujo. Es un procedimiento bastante seguro y bien tolerado por el paciente<sup>(2)</sup>. La EIC se ha convertido en una herramienta para procedimientos invasivos; su utilidad destaca por la alta resolución de imágenes, flexibilidad de movimientos del catéter con habilidad de mover en 4 posiciones<sup>(2)</sup>.

Su uso data desde hace algunos años siendo la electrofisiología quien demarca en principio su utilidad para guiar las punciones transeptales y comprobar la posición y estabilidad del catéter en los procedimientos de ablación por radiofrecuencia, y de igual manera en el campo de las cardiopatías congénitas para el diagnóstico e intervenciones percutáneas de cierre de defectos del *septum* interauricular, así como también permite en los procedimientos invasivos la detección temprana de complicaciones y su consecuente oportuna toma de decisión terapéutica.

## Descripción del equipo de ecocardiografía intracardiaca y organización del laboratorio de hemodinámica

El sistema consta de una sonda monoplanar con un transductor de 64 elementos de 110 cm de largo y de 8 a 10 Fr, lo que requiere introductores de mínimo de 10 Fr. Dicha sonda tiene dos anillos móviles o roscas que permiten la realización de cuatro tipos de movimientos. La rosca grande permite realizar el movimiento de anteflexión y retroflexión, y la rosca pequeña permite realizar la lateralización hacia la izquierda y hacia la derecha (Figura 1). Con estos movimientos se pueden obtener infinidad de planos ecocardiográficos, que pueden ser desconcertantes para las personas que se inician en esta técnica.

La sonda Sound Star® de 10 Fr permite conectarse al sistema de mapeo electromagnético Carto® para la reconstrucción tridimensional en estudio de electrofisiología.

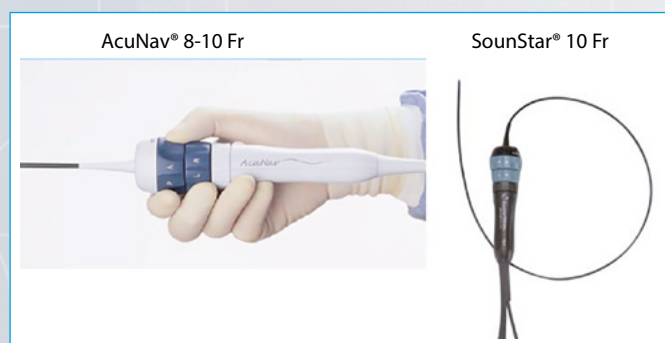

Figura 1. Muestra las dos sondas disponibles, con sus roscas que permite el movimiento en cuatro direcciones

La organización del laboratorio dependerá del procedimiento a realizar. Habitualmente la consola del equipo de ecocardiografía se coloca en el lado derecho de los pies del pacientes y la consola se conecta con un cable VGA a un monitor de alta resolución de 21 a 25 pulgadas, que se dispone al lado de los monitores de fluoroscopia. La sonda requiere una manipulación estéril y la colocación de una funda estéril especial para poderla conectar al equipo y colocarla en la mesa de estudios hemodinámicos.

## Nuevas aplicaciones de la ecocardiografía intracardiaca

Son muchas las aplicaciones de la EIC, como la guía de punción transeptal, su uso durante la ablación o aislamiento de venas pulmonares para la fibrilación auricular, el cierre de la comunicación interauricular y el foramen oval permeable. Además, se ha utilizado por vía transnasal desde hace más de una década para el diagnóstico de CIA o guía de cierre de comunicación interauriculares en niños muy pequeños bajo sedación.

Existen indicaciones más innovadoras que comprenden el uso intravascular de la sonda intracardiaca como guía para la fenestración en la disección aórtica tipo A en el síndrome de malperfusión<sup>(3)</sup>, el implante de válvula aórtica transcáteter<sup>(4,5)</sup>, la evaluación de endocarditis en electrodos de dispositivos intracardiacos<sup>(6,7)</sup>, la biopsia de masas intracardiacas derechas<sup>(8)</sup> y en la realización de cortocircuitos portosistémicos en pacientes con cirrosis hepática refractaria a tratamiento<sup>(9-12)</sup>. Es por ello que recientemente la EIC ha tomado un auge en algunas de estas intervenciones.

### Utilidad del uso intravascular de la sonda de ecocardiografía intracardiaca en la fenestración del flap en el síndrome de malperfusión

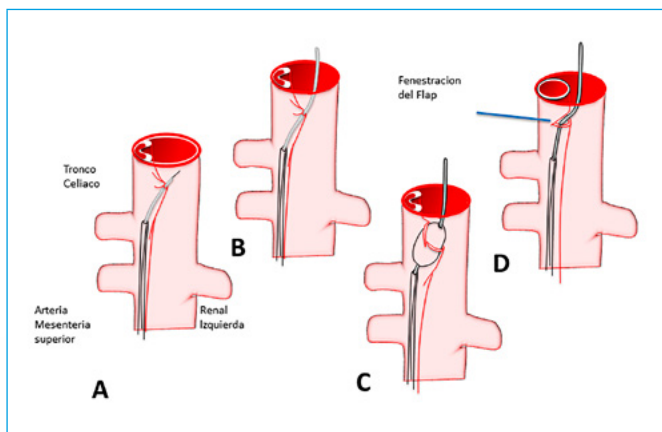
El síndrome de malperfusión suele ocurrir en el 30% de los pacientes con disección aórtica y representa una complicación grave, produciendo isquemia mesentérica, renal o iliaca y producción en algunos pacientes de paraplejía e isquemia crítica de miembros inferiores<sup>(13)</sup>. Su mecanismo de producción puede ser dinámico, estático o mixto. Cuando el proceso es dinámico usualmente está causado por aumento de la presión de la falsa luz con oclusión de la verdadera luz. En estos casos habitualmente el tratamiento es ocluir la entrada de la disección con un *stent graft*. El auge de este sistema ha disminuido el uso de la fenestración del flap, aunque actualmente no todas las entradas de la disección son susceptibles de cierre con *stent graft*; por ejemplo, las que se presentan en el arco aórtico (10% de las disecciones) y 50% de las disecciones son de tipo A.

Para establecer las modalidades de tratamiento, como la colocación de *stent graft*, *stent* de rama, trombólisis y fenestración, es de vital importancia en cada caso determinar la entrada, extensión, el mecanismo de obstrucción y las presiones en ambas luces.

La colocación de *stent graft* representa el tratamiento endovascular de elección en pacientes con disección aórtica complicada, teniendo en cuenta ciertas limitaciones que llevarán a la decisión de otras técnicas terapéuticas endovasculares o quirúrgicas, como en el caso de síndrome de malperfusión en donde se debe cubrir la entrada y distribuir el flujo a la luz verdadera.

La trombólisis se realiza en disecciones agudas y crónicas, en los casos de trombosis de falsa luz. Si la trombosis por su parte ocurre en alguna rama como la iliaca, renal o aorta abdominal distal, se puede producir obstrucción estática, por lo que se contempla la colocación de *stent* directo en la luz verdadera.

La principal indicación de fenestración en dicho síndrome está representada en aquellos pacientes con paraplejas con menos de 6 horas de evolución y de igual manera en aquéllos donde no es posible la colocación de *stent graft* con obstrucción dinámica sin entrada visible y presencia de obstrucción por trombosis de la falsa luz<sup>(14)</sup>. A través de este procedimiento se conecta la verdadera luz con la falsa luz, aumentando la perfusión en la luz verdadera y el flujo en la luz falsa. Hay una tasa de éxito en el manejo del síndrome de malperfusión por fenestración, sin embargo, en aquellos pacientes que persisten con síntomas y signos de isquemia por poco flujo en vaso isquémico es necesaria la colocación de *stent* en la verdadera luz (10% de los casos)<sup>(15, 16)</sup>.



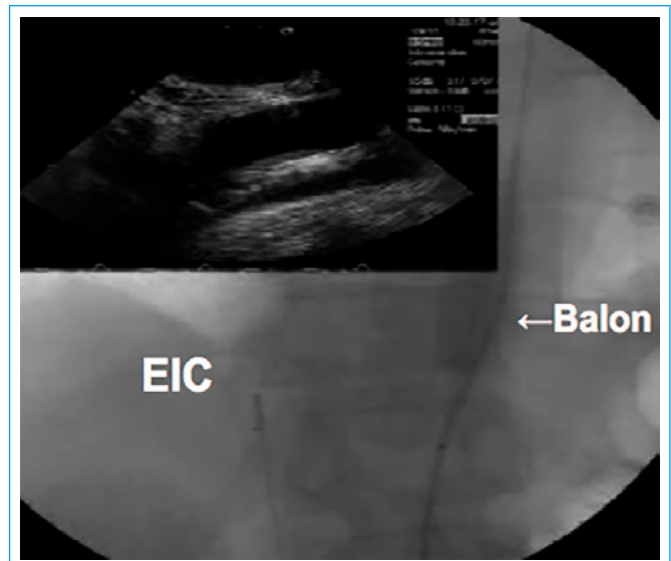
**Figura 2.** Se evidencia la secuencia de pasos para la realización de la fenestración del *flap*<sup>(16)</sup>:

- Introducir la aguja de punción: Rosh Uchida o Cola Pinto a través de la verdadera luz.
- Una vez conectada la verdadera luz con la falsa luz, se sube una guía de 0,035 pulgadas.
- Se dilata el *flap* de disección con un balón de 18 mm.
- Una vez conectada la verdadera y falsa luz, se observa en la representación la apertura de la verdadera luz.

La EIC como guía de fenestración del *flap* en el síndrome de malperfusión en disección aórtica tiene la ventaja en la evaluación de reentradas, disminuye el tiempo de exploración y radiación, y además proporciona visualización en el plano longitudinal del *flap* de la disección, permitiendo observar en tiempo real la punción del *flap* desde la vena cava inferior<sup>(3)</sup>.

Habitualmente este procedimiento se realiza con la colocación de la sonda de la EIC en la vena cava inferior inmediatamente por encima de la obstrucción dinámica. El lugar de la obstrucción dinámica se puede establecer por angiografía, *intravascular ultrasound* o ultrasonido intravascular (IVUS) o con la medición de gradiente simultáneo entre las dos luces. Se introduce la sonda de la EIC por un introductor de 10 Fr, por vía vena femoral y se sube la sonda de la EIC hasta la vena cava inferior por encima de la obstrucción dinámica y paralelo a la aorta, permitiendo obtener imágenes de la VCI.

Al mismo tiempo por una punción arterial femoral se coloca a través de un introductor de 8 Fr una aguja de Rosh Ushida y se guía la punción del *flap* de disección por encima de la obstrucción con la EIC en tiempo real. Una vez realizada la punción del *flap* de disección se introduce un balón de 18 mm y se abre en el *flap* de disección; usualmente se requiere de una a tres punciones con dilatación con balón para que se reduzca el gradiente de presión entre la verdadera luz y la falsa luz, que es el objetivo final del procedimiento, permitiendo la perfusión completa de la verdadera luz. Este procedimiento por lo general puede resolver el 90% de los síndromes de malperfusión por obstrucción dinámica.

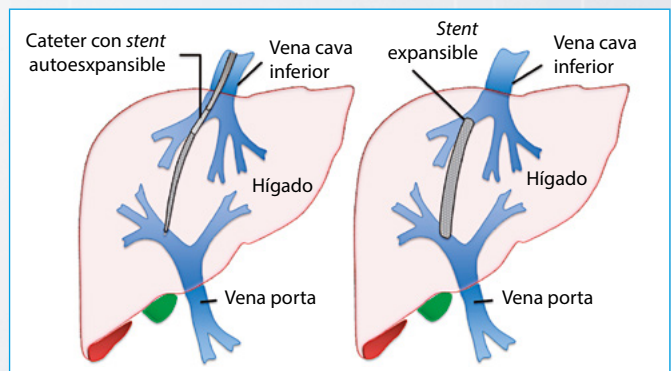


**Figura 3.** Se evidencia la sonda de EIC desde la vena cava inferior con monitorización de la dilatación con balón del *flap* de disección aórtica

### Utilidad intravascular de la sonda de ecocardiografía intracardiaca para la realización de cortocircuito portosistémico en la cirrosis hepática

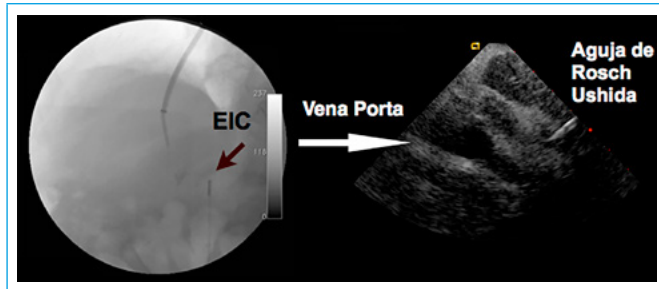
La cirrosis hepática es una enfermedad con indicación a lo largo de los años de tratamiento médico y durante años se ha utilizado la derivación portosistémica quirúrgica para aliviar los síntomas refractarios a tratamiento médico óptimo como las varices esofágicas sangrantes y la ascitis. En años recientes ha surgido la realización de cortocircuitos portosistémicos percutáneos por vía transyugular, ampliamente conocidos como TIPS, del inglés *transjugular intrahepatic portosystemic shunt* (Figura 4).

Este procedimiento se realiza por punción yugular con la colocación de un introductor de 10 Fr por donde se introduce una aguja de 18 G, llamada Rosh Ushida, aunque en ocasiones se puede utilizar la aguja de Cola Pinto. Una vez colocado el introductor, se realiza una venografía de las venas suprahepáticas para evaluar el acceso de mayor diámetro. Tras seleccionar la vena suprahepática en base al estudio angiográfico, se desciende a través de un introductor la aguja de Rosh Ushida, realizando punciones a ciegas tratando de alcanzar la rama derecha o izquierda de la vena porta. Este procedimiento puede conllevar múltiples intentos, prolongando la exposición a la radiación y puede acompañarse de complicaciones como hemobilia, punción subscapular hepática y punción de los vasos del hilio hepático con punción de la arteria hepática, entre otras.



**Figura 4.** Representación esquemática para la realización de un cortocircuito portosistémico

La EIC proporciona la visualización directa de la vena porta a través de la vena cava inferior, permitiendo obtener imágenes en el plano sagital y la mejor visualización para realizar la punción (Figura 5), y en la mayoría de los casos se necesita no más de dos intentos, reduciendo el tiempo de procedimiento, de exposición a radiación y de complicaciones<sup>(9-11)</sup>. Éste es, desde el punto de vista de los autores, una indicación formal del uso intravascular de la sonda de EIC en la práctica clínica.



**Figura 5.** Sonda de EIC colocada en la vena cava inferior, al lado de la vena porta que corre paralelo a la misma, lo que permite establecer un referente fluoroscópico de la altura y la distancia de la aguja a la vena y monitorizar en tiempo real la punción con la aguja Rosh Ushida

## Ecocardiografía intracardíaca en la colocación de válvula aórtica transcatheter

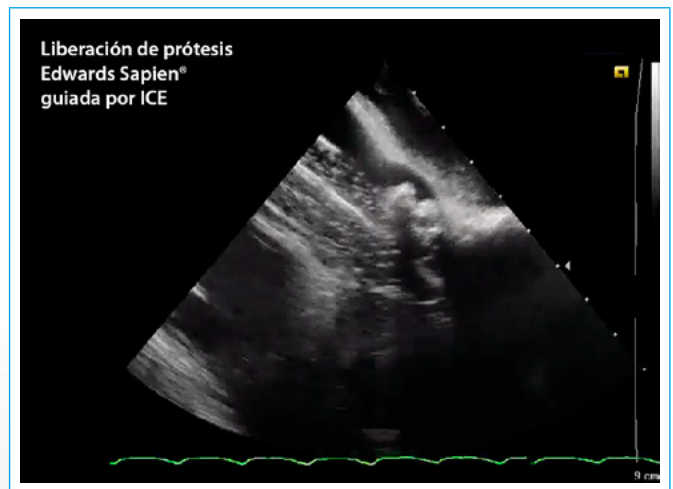
Desde la aparición de la colocación de válvula aórtica percutánea (TAVI) por Alan Cribier, el 16 de abril de 2002, la ecocardiografía ha jugado un rol primordial en la detección de complicaciones y menos relevante en la medición del anillo virtual. Más recientemente se ha establecido que el anillo es oval en el 90% de las personas y la tomografía de múltiples detectores ha pasado a utilizarse cada día más frecuentemente para la medición del anillo y es el método más cercano al *gold estándar*.

La liberación de la prótesis percutánea usualmente se realiza tomando como referencia el calcio del anillo aórtico y de un catéter *pigtail* colocado en el seno no coronario. El rol de la ecocardiografía durante este procedimiento es primordialmente para detectar complicaciones, como taponamiento cardíaco, ruptura del anillo y fugas paravalvulares, y excepcionalmente la prótesis puede ocluir el *ostium* de la coronaria izquierda evidenciándose disfunción sistólica severa. Se ha observado excepcionalmente disfunción ventricular derecha por embolización de calcio y aire en la coronaria derecha.

La ecocardiografía puede tener un rol durante la liberación cuando el referente cálcico no está presente. Recientemente algunos autores han sugerido guiar la liberación y la detección de complicaciones con EIC<sup>(4)</sup>.

La EIC está recomendada, además, en pacientes de alto riesgo, en donde el procedimiento se puede realizar sin anestesia general.

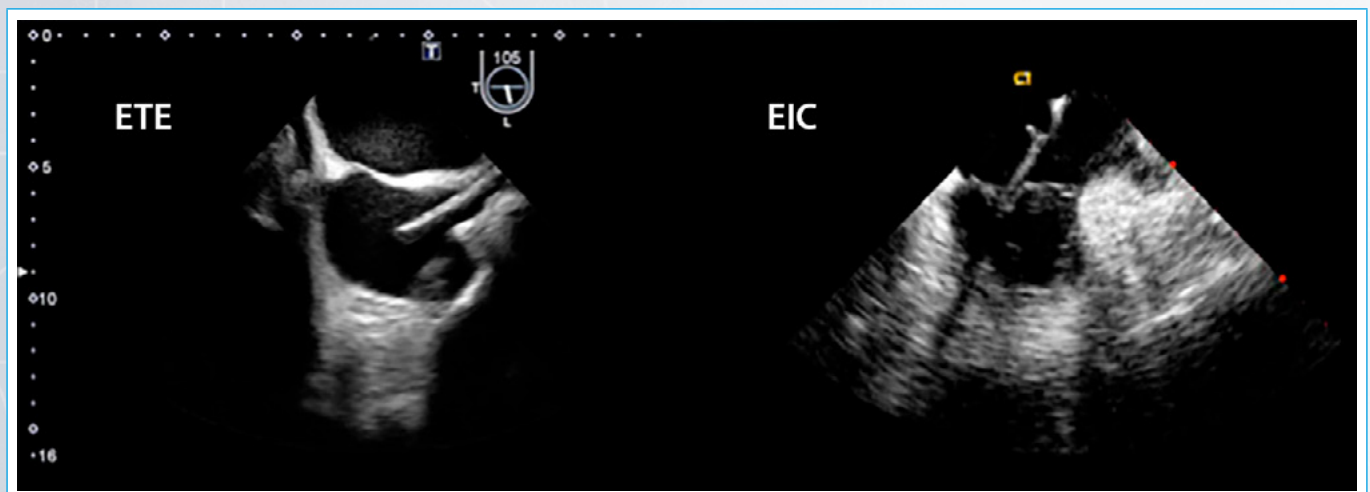
La obtención del plano de liberación en longitudinal es mucha veces impreciso y subóptimo. De igual manera en el procedimiento de implante *per se* se ha establecido en la literatura el uso del EIC como alternativa a la ETE evitando la sedación preprocedimiento y la molestia orotraqueal posprocedimiento y, además, eliminando la interferencia en el campo fluoroscópico de la sonda de ETE (Figura 6).



**Figura 6.** Esta imagen permite observar la entrega de una prótesis valvular aórtica percutánea Edwards Sapien® desde el plano longitudinal de la EIC

## Ecocardiografía intracardíaca para la evaluación de endocarditis de electrodos de dispositivos intracardíacos

La evaluación de los electrodos de dispositivos intracardíacos y la determinación de la presencia o no de endocarditis asociada se ha realizado por la ETE durante mucho tiempo con una sensibilidad del 76-93%; tal ha sido su importancia que se incluye como criterio diagnóstico definitivo de Duke de la endocarditis infecciosa. Sin embargo, las pequeñas vegetaciones pueden pasar



**Figura 7.** Dos estudios en un mismo paciente. **A:** se muestra un electrodo de marcapasos sin vegetaciones visible por ETE; **B:** al realizar una EIC se aprecia vegetación sobre el electrodo

desapercibidas como consecuencia o no de artefactos acústicos de válvulas protésicas y electrodos de dispositivos, siendo descritos en la literatura mundial casos de pacientes en donde no ha sido posible la detección de endocarditis por ETE teniendo que recurrir a la EIC para tal diagnóstico<sup>(6)</sup>.

En el año 2002 se describió el uso de la EIC en el diagnóstico de un paciente con endocarditis de electrodo de marcapaso por el grupo de la Clínica Mayo<sup>(9)</sup>. Más recientemente un estudio multicéntrico ha mostrado que la EIC es más sensible que la ETE en la determinación de vegetaciones en los electrodos de marcapasos con un 100% frente a un 73%, respectivamente<sup>(7)</sup> (Figura 7).

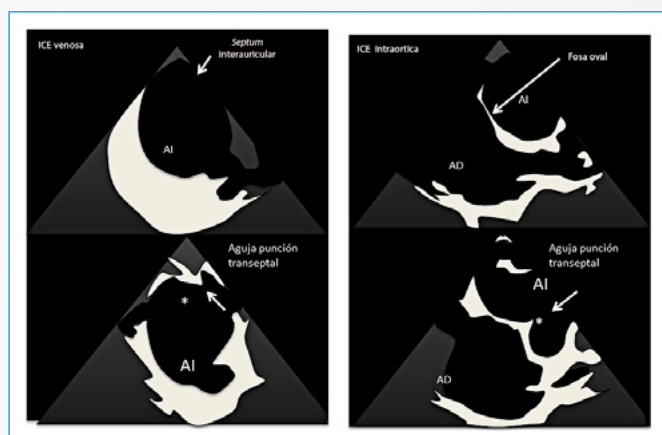
Su uso clínico probablemente quede restringido a pacientes con alta sospecha de endocarditis infecciosa con electrodos de marcapasos donde la ETE no aporte información fidedigna o las imágenes sean de difícil obtención.

### Ecocardiografía intracardiaca por vía transaórtica para guiar la punción transeptal en pacientes con estenosis mitral sometidos a valvuloplastia mitral percutánea

La valvuloplastia mitral percutánea (VMP) es la técnica de elección en la estenosis mitral severa o muy severa sintomática con anatomía favorable. La valvuloplastia mitral se realiza tradicionalmente bajo guía fluoroscópica, sin embargo, puede estar asociada potencialmente con complicaciones que pueden comprometer la vida del paciente.

La ETE se ha utilizado tradicionalmente y de manera efectiva durante la valvuloplastia mitral para reducir la tasa de complicaciones resultantes de la cate-terización transeptal y de la valvuloplastia por balón. La ETE brinda una visualización directa de la fosa oval del tabique interauricular y facilita la punción transeptal durante la VMP. A pesar de que ofrece una excelente visualización, la ETE se ha cuestionado con la aparición de la EIC, ya que no requiere sedación, ni anestesia general y permite una resolución espacial superior.

Uno de los principales usos de la EIC es la guía de la punción transeptal percutánea durante la VMP (Figura 8). La punción transeptal se puede realizar de manera segura con el uso de imágenes de EIC para superar muchas de las complicaciones de la VMP. Sin embargo, para una calidad óptima de la imagen del tabique auricular y la evaluación de la fosa oval tiene que haber un espacio adecuado entre el *septum* interauricular y el catéter de EIC para evaluar toda la fosa oval. Si la aurícula izquierda es muy grande, conduce a un campo muy estrecho entre el catéter y el *septum* interauricular, produciendo imágenes difíciles de evaluar por artefacto de campo cercano y aún con retroflexión de la sonda este artefacto puede ser muy difícil de obviar.



**Figura 8. A:** EIC venosa que muestra la limitación para evaluar la fosa oval desde la vía venosa o auricular derecha, que sólo se puede visualizar una vez colocada la aguja sobre la fosa oval y la evidente formación de la tienda para la punción; **B:** se muestra cómo se aprecia la fosa oval con la sonda colocada desde la aorta descendente, que es siempre evaluable desde esta vista<sup>(17)</sup>

Un trabajo reciente ha probado el uso de la sonda intracardiaca desde la aorta descendente para evaluar la fosa oval y dirigir la punción transeptal, permitiendo obviar los artefactos de campo cercano<sup>(17)</sup>. Este trabajo estudió a 50 pacientes para evaluar la visualización de la fosa oval con EIC venosa, EIC intraaórtica y ETE. En este estudio la EIC por vía venosa sólo evidenció la fosa oval en 11 de 50 (22%) en comparación con el 100% con la EIC desde la aorta torácica descendente ( $p < 0,001$ )<sup>(17)</sup>.

### Ecocardiografía intracardiaca y cierre percutáneo de orejuela izquierda

La ETE junto a la fluoroscopia son las técnicas de elección para guiar el cierre percutáneo de orejuela izquierda, pero recientemente varios grupos han descrito el uso de la EIC para realizar las mediciones de la orejuela y guiar el cierre de la misma. Algunos han descrito realizar las mediciones de la orejuela izquierda desde la porción baja de la aurícula derecha y desde la arteria pulmonar con tanta exactitud como la ETE, pero con mayor capacidad para la detección del trombo en la orejuela izquierda<sup>(18)</sup>, aunque la visualización de la orejuela sobre todo de su porción distal y las mediciones es harto complejo con la sonda en la aurícula derecha.

Recientemente, Reddy *V et al.* han descrito la realización de mediciones de la orejuela izquierda colocando la sonda dentro de aurícula izquierda, una vez realizada la punción transeptal, obteniendo una excelente correlación de las medidas realizadas con ETE con las medidas de la EIC. Además permite el cierre de la orejuela con un solo operador. El mismo autor ha descrito desde hace varios años la vista desde el seno coronario, desde la aurícula izquierda y el tronco de la arteria pulmonar, para evaluar la orejuela izquierda<sup>(19)</sup>. La sonda de 10 Fr que es rígida y se coloca dentro del seno coronario puede ocasionar disección o ruptura del seno coronario por lo que debe manipularse con mucha delicadeza y extremar el cuidado.

### Ecocardiografía intracardiaca y cierre de fugas paravalvulares

La ETE-3D junto a la fluoroscopia son las técnicas de imagen para caracterización de las fugas paravalvulares y guiar su cierre. Grupos en forma aislada han descrito el uso de la EIC. Se requiere un mapa preciso de la ubicación de las fugas, sobre todo en las mitrales. Se requiere precisar con gran agudeza la ubicación, la forma y el tamaño de la fuga para decidir las vías de acceso, tamaño y tipos de dispositivos a utilizar. La gran ventaja de su uso puede ser en la fuga paravalvular aórtica anterior, que por la sombra acústica no puedan visualizarse de forma correcta con la ETE y la EIC desde el tracto de salida del VD puede evaluarla muy bien<sup>(20, 21)</sup>. La sombra acústica de la porción posterior del anillo aórtico y de la región medial del anillo mitral son limitantes importantes para la EIC. Las fugas mitrales mediales pueden evaluarse desde el eje largo transventricular desde el ventrículo derecho en contacto con el *septum* interventricular. Aunque las fugas mitrales son predominantemente laterales, de allí que son invisibles a la EIC debido a la sombra acústica del anillo posteromedial<sup>(22)</sup>.

La EIC-3D no provee un imagen en *face* de la prótesis mitral, a diferencia de la ETE-3D. Tampoco por el momento existe imagen de fusión entre la EIC-3D y la fluoroscopia como la ETE-3D.

### Ecocardiografía intracardiaca en la colocación de MitraClip®

La ETE-3D es la técnica de elección al evaluar o guiar el procedimiento percutáneo en la válvula mitral. Recientemente el dispositivo MitraClip® se ha aprobado para el uso en pacientes con insuficiencia mitral severa con contraindicación quirúrgica bajo ciertos criterios anatómicos.

La ETE-3D puede mejorar los resultados, acortar el tiempo del procedimiento y reducir los riesgos del paciente. Se requiere asegurar la posición del dispositivo y evaluar los resultados posprocedimiento.

La EIC puede usarse para realizar la punción transeptal, pero la obtención de planos perpendiculares a la válvula mitral son muy complejos con esta técnica<sup>(23)</sup>. Los planos transventriculares sagitales son útiles para monitorizar la valvuloplastia.

### Ecocardiografía intracardiaca y usos misceláneos

Se ha descrito el uso de la EIC para guiar punciones de masas en cavidades derechas<sup>(8)</sup>. Se ha realizado biopsia de masas tumorales en la vena cava inferior guiada por EIC. Otros autores han descrito biopsia hepática dirigida con el uso intravascular de la sonda intracardiaca<sup>(11)</sup>.

La EIC, al igual que el resto de las técnicas de imagen cardíaca, sigue evolucionando y recientemente se han logrado obtener imágenes tridimensionales con observación en tiempo real y para todo el equipo de trabajo con mejor visualización de las imágenes de interés, en todos los ángulos. La sonda AcuNav® V actual con capacidad tridimensional tiene algunas limitaciones, ya que el ángulo de interrogación es muy estrecho (22 grados) y la resolución temporal es cercana a 20 cuadros por segundos.

Recientemente se ha publicado cierre de CIA, cierre de orejuela izquierda y TAVI guiado por EIC-3D<sup>(24)</sup>. Otra indicación que se ha descrito recientemente es el cierre de foramen oval permeable<sup>(25)</sup>.

Adicionalmente la sonda Carto Sound® tiene la utilidad de que permite la reconstrucción tridimensional con el sistema de mapeo Carto® 3, permitiendo obtener en 20 minutos reconstrucciones tridimensionales de la cavidad a ablacionar, sobre todo aurícula izquierda y ventrículo izquierdo en caso de ablación de fibrilación auricular y taquicardia ventricular no idiopática, respectivamente<sup>(26-32)</sup>. Esto permite disminuir el uso de la tomografía en algunos centros, aunque no ha alcanzado popularidad en electrofisiología por la limitación para reesterilizar la sonda 24 horas tras conectarla al sistema Carto® 3.

### Conclusión

La EIC es una técnica que data desde hace años en la práctica clínica y sus usos clásicos son asistir en la guía de procedimiento intervencionista como punción transeptal, cierre de foramen oval permeable, cierre de comunicaciones interauriculares y foramen oval permeable y ablación de fibrilación auricular. Más recientemente los usos intravasculares, de una sonda creada para uso intracardiaco, ha permitido expandir las indicaciones, sobre todo en la asistencia de fenestración de flap en disección aórtica, guiar la punción de la vena porta en la creación de un cortocircuito portosistémico en la cirrosis hepática con varices sangrantes o ascitis refractaria y el uso desde la aorta descendente para guiar la punción transeptal en paciente con estenosis mitral con aurícula izquierda muy dilatada.

Además, se le ha dado valor diagnóstico en la endocarditis de electrodos de marcapasos, sobre todo en pacientes con ETE negativa y alta sospecha clínica de endocarditis.

Dos factores importantes limitan sus usos rutinarios:

- El elevado coste de la sonda, que ronda en aproximadamente 2.500 \$.
- La falta de entrenamiento universal de la mayoría de los intervencionistas con esta técnica de imagen.

La aparición de la sonda tridimensional permitirá en el futuro mediato una ampliación de sus indicaciones para guiar procedimientos invasivos como el cierre de orejuela y las fugas paravalvulares. Esta técnica de imagen tiene un futuro prometedor, por tanto, todo cardiólogo intervencionista, radiólogo intervencionista y ecocardiografista debe familiarizarse con la misma.

### Ideas para recordar

- La EIC es una técnica diseñada para permitir la monitorización de procedimientos intervencionistas sin las limitaciones del ecocardiograma transesofágico.
- Las indicaciones del EIC están en aumento gracias a toda una gama de aplicaciones de intervencionismo vascular.
- Su uso está limitado por el coste de la sonda y la necesidad de formación de los cardiólogos intervencionistas.

### Bibliografía

1. Glassman E, Kronzon I. Transvenous intracardiac echocardiography. *The American Journal of Cardiology* 1981; 47 (6): 1255-1259.
2. Asrress KN, Mitchell AR. Intracardiac echocardiography. *Heart* 2009; 95 (4): 327-331.
3. Bartel T, Eggebrecht H, Ebradlidze T, et al. Optimal Guidance for Intimal Flap Fenestration in Aortic Dissection by Transvenous Two-Dimensional and Doppler Ultrasonography. *Circulation* 2003; 107 (2): e17-e18.
4. Bartel T, Bonaros N, Muller L, et al. Intracardiac echocardiography: A new guiding tool for transcatheter aortic valve replacement. *Journal of the American Society of Echocardiography: Official Publication of the American Society of Echocardiography* 2011; 24 (9): 966-975.
5. Ussia GP, Barbanti M, Sarkar K, et al. Accuracy of intracardiac echocardiography for aortic root assessment in patients undergoing transcatheter aortic valve implantation. *American Heart Journal* 2012; 163 (4): 684-689.
6. Dalal A, Asirvatham SJ, Chandrasekaran K, et al. Intracardiac echocardiography in the detection of pacemaker lead endocarditis. *Journal of the American Society of Echocardiography: Official Publication of the American Society of Echocardiography* 2002; 15 (9): 1027-1028.
7. Narducci ML, Pelargonio G, Russo E, et al. Usefulness of intracardiac echocardiography for the diagnosis of cardiovascular implantable electronic device-related endocarditis. *Journal of the American College of Cardiology* 2013; 61 (13): 1398-1405.
8. Sze DY, Lee DP, Hofmann LV, Petersen B. Biopsy of cardiac masses using a stabilized intracardiac echocardiography-guided system. *Journal of vascular and interventional radiology: JVIR* 2008; 19 (11): 1662-1667.
9. Petersen B. Intravascular ultrasound-guided direct intrahepatic portacaval shunt: description of technique and technical refinements. *Journal of vascular and interventional radiology: JVIR* 2003; 14 (1): 21-32.
10. Petersen B, Binkert C. Intravascular ultrasound-guided direct intrahepatic portacaval shunt: midterm follow-up. *Journal of Vascular and Interventional Radiology: JVIR* 2004; 15 (9): 927-938.
11. Thakrar PD, Petersen BD, Kaufman JA. Intravascular ultrasound for transvenous interventions. *Techniques in Vascular and Interventional Radiology* 2013; 16 (3): 161-167.
12. Petersen B, Uchida BT, Timmermans H, et al. Intravascular US-guided direct intrahepatic portacaval shunt with a PTFE-covered stent-graft: feasibility study in swine and initial clinical results. *Journal of Vascular and Interventional Radiology: JVIR* 2001; 12 (4): 475-486.
13. Fann JI, Sarris GE, Mitchell RS, et al. Treatment of patients with aortic dissection presenting with peripheral vascular complications. *Annals of surgery* 1990; 212 (6): 705-713.

14. Williams DM, Brothers TE, Messina LM. Relief of mesenteric ischemia in type III aortic dissection with percutaneous fenestration of the aortic septum. *Radiology* 1990; 174 (2): 450-452.
15. Patel HJ, Williams DM, Meerkov M, et al. Long-term results of percutaneous management of malperfusion in acute type B aortic dissection: implications for thoracic aortic endovascular repair. *The Journal of Thoracic and Cardiovascular Surgery* 2009; 138 (2): 300-308.
16. Deeb GM, Patel HJ, Williams DM. Treatment for malperfusion syndrome in acute type A and B aortic dissection: A long-term analysis. *The Journal of Thoracic and Cardiovascular Surgery* 2010; 140 (6 Suppl): S98-S100; discussion S42-S46.
17. Akkaya E, Vuruskan E, Zorlu A, et al. Aortic intracardiac echocardiography-guided septal puncture during mitral valvuloplasty. *European Heart Journal Cardiovascular Imaging* 2013. PubMed PMID: 23857994.
18. Anter E, Silverstein J, Tschabrunn CM, et al. Comparison of intracardiac echocardiography and transesophageal echocardiography for imaging of the right and left atrial appendages. *Heart Rhythm: The Official Journal of the Heart Rhythm Society* 2014; 11 (11): 1890-1897.
19. Reddy VY, Neuzil P, Ruskin JN. Intracardiac echocardiographic imaging of the left atrial appendage. *Heart Rhythm: The Official Journal of the Heart Rhythm Society* 2005; 2 (11): 1272-1273.
20. Sharma M, Tseng E, Schiller N, et al. Closure of aortic paravalvular leak under intravascular ultrasound and intracardiac echocardiography guidance. *The Journal of Invasive Cardiology* 2011; 23 (1): E250-254.
21. Deftereos S, Giannopoulos G, Raisakis K, et al. Intracardiac echocardiography imaging of periprosthetic valvular regurgitation. *European Journal of Echocardiography: The Journal of the Working Group on Echocardiography of the European Society of Cardiology* 2010; 11 (5): E20.
22. Bartel T, Muller S. Intraprocedural guidance: which imaging technique ranks highest and which one is complementary for closing paravalvular leaks? *Cardiovascular Diagnosis and Therapy* 2014; 4 (4): 277-278.
23. Henning A, Mueller II, Mueller K, et al. Percutaneous Edge-to-Edge Mitral Valve Repair Escorted by Left Atrial Intracardiac Echocardiography (ICE). *Circulation* 2014; 130 (20): e173-174.
24. Fontes-Carvalho R, Sampaio F, Ribeiro J, Gama Ribeiro V. Three-dimensional intracardiac echocardiography: a new promising imaging modality to potentially guide cardiovascular interventions. *European Heart Journal Cardiovascular Imaging* 2013. PubMed PMID: 23787065.
25. Cunnington C, Hampshire SA, Mahadevan VS. Utility of real-time three-dimensional intracardiac echocardiography for patent foramen ovale closure. *Heart* 2013. PubMed PMID: 23766448.
26. Rausch P, Manfai B, Varady E, Simor T. Radiofrequency catheter ablation of left ventricular outflow tract tachycardia with the assistance of the Carto-Sound system. *Europace: European pacing, arrhythmias, and cardiac electrophysiology: journal of the working groups on cardiac pacing, arrhythmias, and cardiac cellular electrophysiology of the European Society of Cardiology* 2009; 11 (9): 1248-1249.
27. Kean AC, Gelehrter SK, Shetty I, et al. Experience with CartoSound for arrhythmia ablation in pediatric and congenital heart disease patients. *Journal of interventional cardiac electrophysiology: an international journal of arrhythmias and pacing* 2010; 29 (2): 139-145.
28. Raczka F, Granier M, Cung TT, Davy JM. Intracardiac thrombus: a good indication of ultrasound image integration system (Cartosound) for radiofrequency ablation. *Europace: European pacing, arrhythmias, and cardiac electrophysiology: journal of the working groups on cardiac pacing, arrhythmias, and cardiac cellular electrophysiology of the European Society of Cardiology* 2010; 12 (4): 591-592.
29. Schwartzman D, Zhong H. On the use of CartoSound for left atrial navigation. *Journal of Cardiovascular Electrophysiology* 2010; 21 (6): 656-664.
30. Deftereos S, Giannopoulos G, Kossyvakis C, et al. Integration of intracardiac echocardiographic imaging of the left atrium with electroanatomic mapping data for pulmonary vein isolation: first-in-Greece experience with the CartoSound system and brief literature review. *Hellenic journal of cardiology: HJC = Hellenike kardiologike epitheorese* 2012; 53 (1): 10-16.
31. Wilson L, Brooks AG, Lau DH, et al. Real-time CartoSound imaging of the esophagus: a comparison to computed tomography. *International Journal of Cardiology* 2012; 157 (2): 260-262.
32. Kimura M, Sasaki S, Owada S, et al. Validation of Accuracy of Three-Dimensional Left Atrial CartoSound and CT Image Integration: Influence of Respiratory Phase and Cardiac Cycle. *Journal of Cardiovascular Electrophysiology* 2013; 24 (9): 1002-1007.

