

Bacteriemia por *Actinomyces odontolyticus*

Ordieres-Ortega L, García-Fernández-Bravo I, Demelo-Rodríguez P, Cervilla-Muñoz E, Álvarez-Sala LA
Departamento de Medicina Interna. Hospital General Universitario Gregorio Marañón. Madrid. España

Recibido: 01/05/2016

Aceptado: 01/06/2016

En línea: 30/06/2016

Citar como: Ordieres-Ortega L, García-Fernández-Bravo I, Demelo-Rodríguez P, Cervilla-Muñoz E, Álvarez-Sala LA. Bacteriemia por *Actinomyces odontolyticus*. Rev Esp Casos Clin Med Intern (RECCMI). 2016 (Jun); 1(0): 20-22.

Autor para correspondencia: Lucía Ordieres-Ortega. lucia.oomere@gmail.com

Palabras clave

- ▷ *Actinomyces*
- ▷ Trombosis venosa
- ▷ Edema

Resumen

Clínica. Varón de 47 años, VIH negativo, con fiebre y herida infectada en ingle derecha de 11 días de evolución. Se había inyectado cocaína en la zona.

Pruebas. Hemocultivos: se aisló *A. odontolyticus*. Tomografía computarizada (TC): trombosis venosa séptica con gas endoluminal en la vena femoral común, iliaca externa y común derecha.

Evolución. El paciente admitió lamer la aguja antes de inyectarse. Se inició enoxaparina y amoxicilina-ácido clavulánico.

Diagnóstico. Bacteriemia y tromboflebitis séptica por *A. odontolyticus*.

Discusión. *A. odontolyticus* es un patógeno propio de la cavidad oral; las infecciones sistémicas en pacientes inmunocompetentes son muy poco frecuentes.

Keywords

- ▷ *Actinomyces*
- ▷ Venous thrombosis
- ▷ Edema

Abstract

History. 47-year-old male, HIV negative. He reported fever and an injury on his right groin with signs of infection. He had injected himself cocaine on that area.

Tests. Blood cultures: *A. odontolyticus*. Computerized tomography (CT): septic venous thrombosis with endoluminal gas in the common femoral vein, right iliac external and common femoral vein.

Evolution. The patient admitted on licking the needle prior to drug injection. Enoxaparin and amoxicillin-clavulanate were initiated.

Diagnosis. Bacteriemia and septic thrombophlebitis by *A. odontolyticus*.

Discussion. *A. odontolyticus* is a common pathogen in the oral cavity and systemic infections in immunocompetent patients are rare.

Puntos destacados

- ▷ *A. odontolyticus* es un patógeno que produce infección casi exclusivamente en pacientes inmunodeprimidos. Sin embargo, hay que considerarlo también en pacientes inmunocompetentes con otros factores de riesgo. La historia clínica resulta de gran utilidad en estos pacientes.

Introducción

El género *Actinomyces* forma parte de la flora oral normal, sirviendo el ser humano de reservorio. La forma de actinomicosis más frecuente es la cervicofacial por contigüidad ante infecciones dentarias, siendo más rara la diseminación hematógena del microorganismo.

Historia clínica

Antecedentes. Presentamos el caso de un varón de 47 años con alcoholismo moderado, fumador de 5 cigarrillos diarios y consumidor de cocaína fumada e inyectada, además de cannabis fumado. Tenía también antecedentes de hepatitis B pasada hace más de 20 años y hepatitis C activa, genotipo 3a, en estadio F4 según el último fibroscan realizado el año anterior. Nunca había recibido tratamiento activo frente a la hepatitis C. La última serología de VIH se realizó 4 meses antes y era negativa. Se encontraba en tratamiento con alprazolam y metadona.

Enfermedad actual. El paciente acudió a Urgencias de nuestro centro por síndrome febril de hasta 39,5 °C de 11 días de evolución, con clínica asociada de náuseas y vómitos de contenido bilioso. Refería además una lesión eritematosa

y dolorosa a nivel de ingle derecha, en la misma zona donde se había inyectado cocaína unos días antes, al no encontrar otros accesos venosos disponibles.

Exploración física. Tensión arterial 112/65 mmHg, frecuencia cardíaca 100 lpm, saturación basal de oxígeno 95% y temperatura 38,1 °C. Destacaban edemas bilaterales con fovea a nivel de miembros inferiores, con predominancia del dolor y del edema de pierna derecha hasta tercio medio tibial, con pérdida de fuerza en dicho miembro y claudicación secundaria de la marcha. Además, en la ingle derecha presentaba orificio de entrada cutáneo con signos de infección activa, sin salida de material purulento.

Pruebas complementarias

- Hemograma: hemoglobina 9,8 g/dl con volumen corpuscular medio de 86,7 fl y concentración de hemoglobina corpuscular media de 33,7 g/dl; leucocitos 8.400/μl con 87,2% neutrófilos y 5,1% linfocitos; plaquetas 116.000/μl.
- Hemostasia: INR 1,33; fibrinógeno 470 mg/dl.
- Gasometría venosa: sodio 126 mEq/l, potasio 3,9 mEq/l, calcio 7,9 mg/dl.
- Bioquímica: ALT 62 U/l, fosfatasa alcalina 147 U/l, GGT 77 U/l. Creatinina 0,68 mg/dl. Proteína C reactiva 14,7 mg/dl.
- Orina: normal.
- Tóxicos en orina: positivo para benzodiazepinas, cannabinoides, cocaína y metadona.
- Radiografía de tórax: infiltrado en lóbulo medio compatible con neumonía (Figura 1).

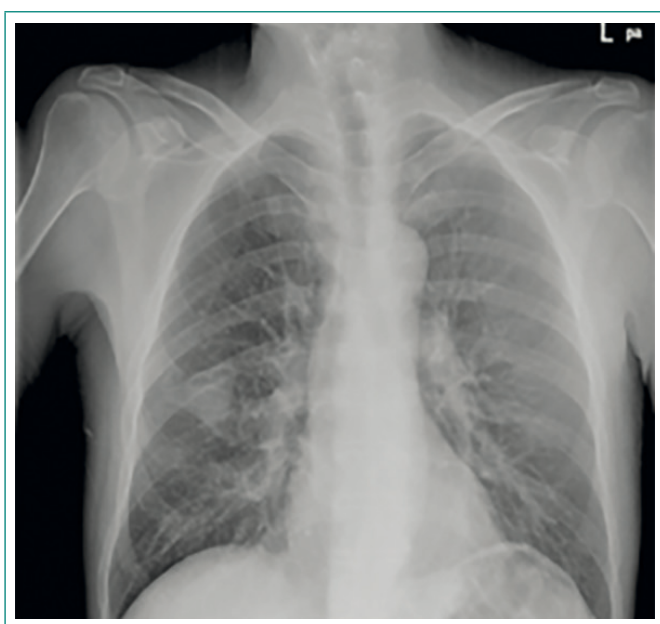


Figura 1. Radiografía de tórax. Se aprecia el consolidado en lóbulo medio

- Hemocultivos (3/3): se aisló *A. odontolyticus*.
- Ecocardiografía transtorácica: sin datos de endocarditis infecciosa.
- Ecografía Doppler de miembro inferior derecho: ocupación de vena femoral común y venas ilíacas externa y común derecha por material hiperecogénico, posiblemente gas, con trombosis venosa y dudosa colección hiperecogénica vecina al músculo ilíaco derecho.
- TC de miembro inferior derecho: trayecto fistuloso que conecta la vena femoral con el orificio de entrada a nivel de la venopunción. Trombosis venosa séptica con engrosamiento parietal y gas endoluminal en vena femoral común y venas ilíacas externa y común derechas.

Evolución

Se decidió ingreso en planta de Medicina Interna para estudio, con tratamiento antibiótico empírico con cefepima y claritromicina. Un vez en planta, se objetivó una zona indurada y empastada a nivel de región inguinal y en región anterolateral proximal de muslo derecho, sugerente de lesión abscesificada a ese nivel, que drenó de forma espontánea a las 48 horas, con disminución del dolor y del edema. Se recogieron muestras de exudado de la herida, con crecimiento en cultivos de *S. viridans* con recuento significativo. Tras 2 días de incubación, se aisló *A. odontolyticus* en 3/3 hemocultivos, sensible a penicilinas, cefotaxima y vancomicina. Ante el resultado del antibiograma, se rotó la antibioterapia a amoxicilina-clavulánico intravenoso.

Al tratarse *A. odontolyticus* de un patógeno que se encuentra principalmente en la cavidad oral, se interrogó al paciente buscando el posible origen de la diseminación de dicho patógeno a la vía hematológica. Finalmente, éste admitió el hábito de lamer la aguja para humedecerla antes de realizar la inyección de la droga en la región inguinal.

Ante la presencia de edema persistente en miembro inferior derecho y elevada sospecha de trombosis a este nivel, se realizó ecografía Doppler (Figura 2). Posteriormente, una TC de miembros inferiores y abdominal (Figuras 3 y 4) confirmó la presencia de trayecto fistuloso que conectaba la vena femoral con el orificio de entrada a nivel de la venopunción. También se objetivó trombosis venosa séptica con engrosamiento parietal y gas endoluminal en vena femoral común y venas ilíacas externa y común derechas. Se pautó anticoagulación a dosis plenas con enoxaparina 60 mg/12 h y posteriormente acenocumarol.

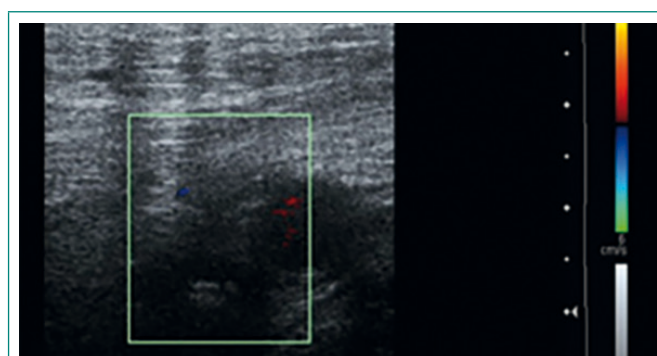


Figura 2. Ecografía Doppler de miembro inferior derecho. Ocupación de vena femoral común por material hiperecogénico, con trombosis venosa

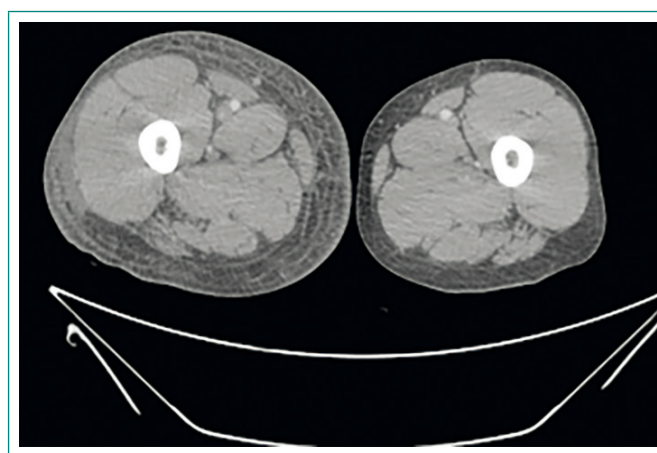


Figura 3. TC de miembros inferiores donde se observa el edema de partes blandas del miembro inferior derecho

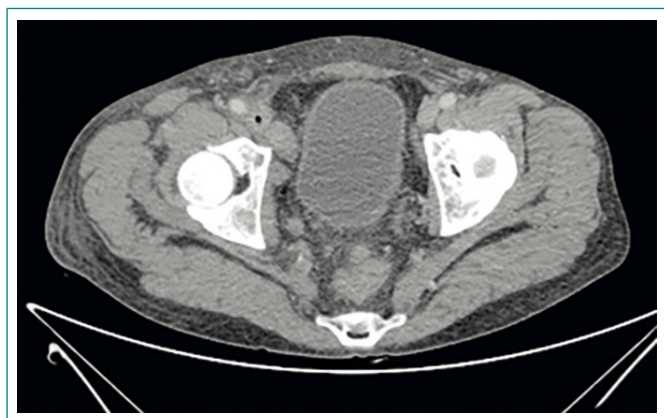


Figura 4. TC abdominal donde se observa el recorrido de la vena femoral común con gas en su interior

El paciente presentó buena evolución clínica durante el ingreso con el tratamiento pautado y fue dado de alta con estrecho seguimiento posterior en consultas de forma ambulatoria. 3 meses tras el alta, el paciente presentaba franca mejoría con desaparición de la lesiones en miembro inferior derecho. La anticoagulación se suspendió después de 3 meses de tratamiento, manteniendo el tratamiento antibiótico hasta completar 6 meses.

Diagnóstico

Bacteriemia por *A. odontolyticus* de origen cutáneo, asociada a neumonía de lóbulo medio y tromboflebitis séptica a nivel de vena femoral común y venas ilíacas externa y común derecha.

Discusión y conclusiones

Actinomyces odontolyticus se aisló por primera vez en 1958 en dentina cariada¹. Son factores predisponentes para la actinomicosis las extracciones dentarias, caries, gingivitis y otras infecciones bucales, la malnutrición, inmunosupresión y diabetes².

Dentro de las especies causantes de actinomicosis en humanos, destaca *Actinomyces israelii*, aunque gracias a las nuevas técnicas de detección microbiológica, han ido surgiendo otras como *A. odontolyticus*, *A. meyeri*, entre otras^{3,4}.

A. odontolyticus es un patógeno que se encuentra principalmente en la cavidad oral y causa infección en individuos inmunodeprimidos, con pocos casos reportados en la literatura^{5,6}. La neumonía secundaria a *Actinomyces* es más frecuente en pacientes inmunodeprimidos. Suele presentar un infiltrado de localización alveolar homogéneo, no segmentario y cavitado, muy parecido al producido por nocardiosis⁷.

El tratamiento de elección en actinomicosis es la penicilina a altas dosis. Para infecciones leves donde no hay supuración ni presencia de tractos fistulosos, es suficiente el tratamiento con penicilina V o amoxicilina oral durante 2-6 meses. En infecciones severas que puedan requerir cirugía para drenar abscesos y tractos fistulosos, se recomienda ampliar el tratamiento a periodos de 6-12 meses. No está claro el tiempo exacto de cobertura antibiótica, dependiendo de la gravedad de la infección en cada caso.

Para prevenir las actinomicosis se recomienda una higiene oral adecuada, con prevención de formación de placa bacteriana y caries, así como otras infecciones orales derivadas de una incorrecta higiene.

En conclusión, presentamos un caso de bacteriemia por *A. odontolyticus*, un germen raramente descrito, cuya incidencia está aumentando gracias a las nuevas técnicas de identificación de patógenos.

Bibliografía

1. Batty I. *Actinomyces odontolyticus*, a new species of actinomycete regularly isolated from deep carious dentine. J Pathol Bacteriol. 1958; 75: 455-9.
2. Cone LA, Leung MM, Hirschberg J. *Actinomyces odontolyticus* bacteremia. Emerg Infect Dis. 2003; 9: 1629-32.
3. Könönen E, Wade WG. *Actinomyces* and related organisms in human infections. Clin Microbiol Rev. 2015; 28: 419-42.
4. Sander R, Fournier A, Mairal P, Borderias L. Pneumonia and empyema due to *Actinomyces meyeri*: case report of an 80 year-old patient and a literature review. Rev Esp Geriatr Gerontol. 2016; 51: 123-5.
5. Weiland D, Barlow G. The rising tide of bloodstream infections with *Actinomyces* species: bimicrobial infection with *Actinomyces odontolyticus* and *Escherichia coli* in an intravenous drug user. Oxf Med Case Reports. 2014; 2014: 156-8.
6. Mack R, Slicker K, Ghamande S, Surani SR. *Actinomyces odontolyticus*: rare etiology for purulent pericarditis. Case Rep Med. 2014; 2014: 734925.
7. Alfaro TM, Bernardo J, García H, Alves F, Carvalho L, Caseiro Alves F, et al. Organizing pneumonia due to actinomycosis: an undescribed association. Respiration. 2011; 81: 433-6.