

## Síndrome de lisis tumoral espontáneo

Victoria Agustín-Bandera<sup>1</sup>, María Ángeles Villena-Ruiz<sup>1</sup>, Francisco Granados-Pacheco<sup>2</sup>, Luis Robles-Cabeza<sup>2</sup>, Josefa Andrea Aguilar-García<sup>1</sup>

<sup>1</sup>Servicio de Medicina Interna. Hospital Costa del Sol. Marbella (Málaga). España

<sup>2</sup>Servicio de Anatomía Patológica. Hospital Costa del Sol. Marbella (Málaga). España

Recibido: 20/01/2020

Aceptado: 22/04/2020

En línea: 31/08/2020

**Citar como:** Agustín-Bandera V, Villena-Ruiz MA, Granados-Pacheco F, Robles-Cabeza L, Aguilar-García JA. Síndrome de lisis tumoral espontáneo. Rev Esp Casos Clin Med Intern (RECCMI). 2020 (Ago); 5(2): 65-67. doi: 10.32818/reccmi.a5n2a4.

**Cite this as:** Agustín-Bandera V, Villena-Ruiz MA, Granados-Pacheco F, Robles-Cabeza L, Aguilar-García JA. Spontaneous tumor lysis syndrome. Rev Esp Casos Clin Med Intern (RECCMI). 2020 (Ago); 5(2): 65-67. doi: 10.32818/reccmi.a5n2a4.

Autor para correspondencia: Victoria Agustín-Bandera. [vitoauba@gmail.com](mailto:vitoauba@gmail.com)

### Palabras clave

- ▷ Insuficiencia renal
- ▷ Hiperuricemia
- ▷ Lisis tumoral

### Resumen

El síndrome de lisis tumoral es una complicación que habitualmente ocurre al inicio del tratamiento anti-neoplásico; los casos de aparición espontánea son muy poco frecuentes y menos aún asociados a tumores sólidos.

Presentamos el caso de un varón de 69 años con síndrome constitucional y presencia de múltiples micronódulos hepáticos, que evolucionó de forma rápida y progresiva a un síndrome de lisis tumoral espontáneo.

### Keywords

- ▷ Kidney failure
- ▷ Hyperuricemia
- ▷ Tumor lysis

### Abstract

*Tumor lysis syndrome is a complication that usually occurs at the beginning of antineoplastic treatment, being the cases of spontaneous appearance very rare and even less associated with solid tumors.*

*We present the case of a 69-year-old male with the constitutional syndrome and the presence of multiple hepatic micronodules, evolving rapidly and progressively to a spontaneous tumor lysis syndrome.*

### Puntos destacados

- ▷ El síndrome de lisis tumoral es una complicación poco frecuente y muy grave, relacionada fundamentalmente con tumores hematológicos tras el inicio del tratamiento con quimioterapia, radioterapia o corticoterapia. Sin embargo, también puede aparecer de forma espontánea.
- ▷ La sospecha clínica y su tratamiento preventivo son las medidas terapéuticas más importantes.
- ▷ La rasburicasa ha supuesto una mejoría en el pronóstico, pero la mortalidad sigue siendo elevada.

relación con tumores sólidos<sup>1</sup>. El SLT representa una emergencia oncológica caracterizada por una sucesión de trastornos metabólicos y electrolíticos que pueden observarse durante la destrucción de las células tumorales<sup>2</sup>.

Existen factores de riesgo asociados a su desarrollo, como la alta proliferación celular del tumor reflejada por el nivel de LDH, su quimiosensibilidad, la presencia de enfermedad renal crónica, las metástasis hepáticas, la deshidratación... Todo ello ayuda a identificar pacientes con riesgo elevado antes de iniciar el tratamiento oncológico<sup>3</sup>. El diagnóstico se establece utilizando la definición de Cairo y Bishop<sup>4</sup>, basada en criterios de laboratorio y clínicos (Tabla 1).

## Introducción

El síndrome de lisis tumoral (SLT) es una complicación provocada por la liberación masiva de ácidos nucleicos, potasio y fosfato hacia la circulación sistémica como resultado de la lisis celular en las neoplasias. Habitualmente ocurre al inicio del tratamiento con quimioterapia, radioterapia o corticoterapia. Generalmente se asocia a neoplasia hematológica, y es excepcional su

Fundamentalmente se asocia a neoplasias malignas hematológicas, con una incidencia de alrededor del 20-40% en adultos<sup>5</sup>. Sin embargo, son pocos los casos descritos de aparición espontánea o asociados a tumores sólidos, siendo los más frecuentemente descritos en carcinoma de mama, neuroblastoma, carcinoma de pulmón de células pequeñas, tumor de células germinales, timoma, sarcomas de tejidos blandos, carcinoma de ovario y carcinomas escamosos de cabeza y cuello<sup>1</sup>. Se desconoce su mecanismo fisiopatológico.

Alteraciones metabólicas	Expresión clínica
1. Ácido úrico > 25% desde el inicio o valores > 8 mg/dl (476 μmol/l)	1. Insuficiencia renal
2. Aumento de potasio > 25% desde el inicio o valores > 6 mEq/l (6 mmol/l)	2. Arritmia cardíaca o muerte súbita
3. Fósforo incrementado > 25% desde el inicio o valores > 4,5 mg/dl (1,45 mmol/l)	3. Convulsiones
4. Disminución de calcio > 25% desde el inicio o valores < 7 mg/dl (1,75 mmol/l)	

**Tabla 1.** Criterios de definición de síndrome de lisis tumoral de Cairo-Bishop: se requieren dos o más de las alteraciones metabólicas, asociadas, al menos, a uno de los criterios de expresión clínica

## Caso clínico

### Antecedentes

Varón de 69 años con antecedentes de hipertensión arterial, diabetes mellitus tipo 2, cardiopatía isquémica crónica estable, arteriopatía periférica con claudicación intermitente y antecedente de un accidente isquémico transitorio. Exfumador desde los 45 años, no bebía alcohol ni consumía otras drogas. Tratado con clopidogrel, mononitrato de isosorbide y vildagliptina/metformina.

### Enfermedad actual

Consultó por astenia, debilidad generalizada y progresiva de varias semanas de evolución que le había obligado a estar encamado en los días previos. Había tenido molestias intermitentes en hipocondrio y flanco derecho, y pérdida de peso no cuantificada en los últimos meses. No refería fiebre, sudoración ni síntomas de patología infecciosa o alteración del hábito intestinal.

### Exploración física

Tensión arterial: 110/60 mmHg. Frecuencia cardíaca: 95 lpm. Afebril. Frecuencia respiratoria: 20 rpm. Presentaba mal estado general, estaba muy postrado y delgado, bien perfundido, con sequedad de piel y mucosas y sin lesiones cutáneas. En el cuello se apreciaba una tumoración laterocervical izquierda de unos 2 cm de tamaño, dura, no dolorosa y adherida a planos profundos. El abdomen era blando y depresible, y en hipocondrio derecho se palpaba el borde hepático duro y ligeramente doloroso.

### Pruebas complementarias

Se realizaron las siguientes pruebas complementarias:

- Análisis de urgencias. Leucocitos  $11,84 \times 10^3/\mu\text{l}$  (84,3% neutrófilos, 7,3% linfocitos), hemoglobina 15,9 g/dl, hematocrito 46,6%, VCM 92,8 fl, plaquetas  $189 \times 10^3/\mu\text{l}$ , glucosa 130 mg/dl, creatinina 1,51 mg/dl, GOT 423 U/l, GPT 293 U/l, amilasa 20 U/l, bilirrubina 4,9 mg/dl, LDH 1.469 U/l, sodio 137 mEq/l, potasio 5 mEq/l, PCR 137,2 mg/l, TTPA 33,8 y TP 14,5 segundos.
- Radiografía de tórax. Índice cardiotorácico normal, sin derrame pleural ni lesiones parenquimatosas.
- Ecografía de abdomen. Hígado heterogéneo por la presencia de múltiples micronódulos que ocupaban la totalidad de hígado.

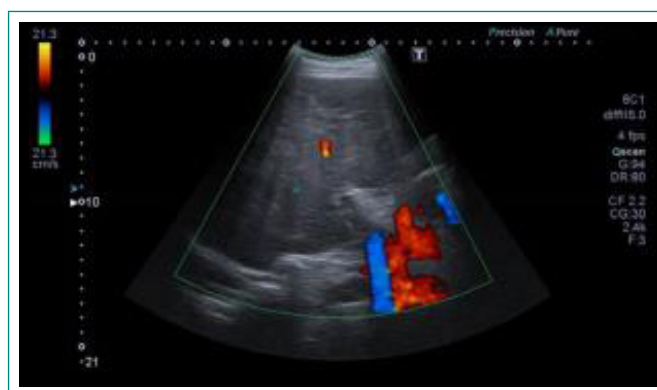### Evolución

A su ingreso, se instauró tratamiento con sueroterapia y se suspendieron clopidogrel y vildagliptina/metformina.

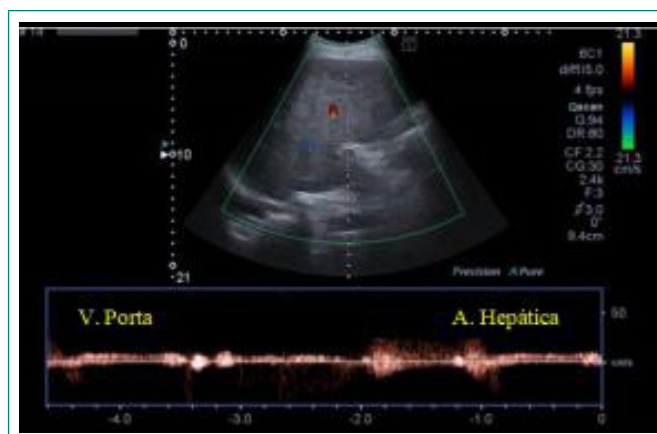
A las 12 horas del ingreso hospitalario, se objetivó en analítica un deterioro de función renal, aumento de transaminasas y bilirrubina, LDH y elevación importante de ácido úrico: creatinina 2,22 mg/dl, urea 167 mg/dl, FG 29 ml/min (CKD-EPI), ácido úrico 14 mg/dl, GOT 676 U/l, GPT 346 U/l, GGT 1.241 U/l, FA 710 U/l, bilirrubina total 3,9 mg/dl, bilirrubina directa 3 mg/dl, LDH 1.732 U/l, sodio 134 mEq/l, potasio 6,4 mEq/l, calcio corregido por proteínas 7,5 mg/dl, ferritina 980 ng/ml y PCR 145 mg/l. Se intensificó el tratamiento con fluidos para optimizar la función renal y poder realizar tomografía computarizada (TC) corporal. Se solicitó punción-biopsia de la adenopatía cervical, que se retrasó por el consumo de clopidogrel hasta el ingreso.

El control analítico a las 48 horas del ingreso mostró creatinina 1,8 mg/dl, urea 164 mg/dl, ácido úrico 11,7 mg/dl, GOT 1.856 U/l, GPT 576 U/l, GGT 1.268 U/l, FA 694 U/l, bilirrubina total 4,2 mg/dl, bilirrubina directa 3,4 mg/dl, calcio corregido por proteínas totales 6,8 mg/dl, potasio 5,4 mEq/l y LDH 4.859 U/l. El paciente mantenía buenas constantes vitales, pero evidenciaba mayor deterioro clínico general. Con los datos analíticos se sospechó un SLT y, aunque no se disponía de diagnóstico definitivo de neoplasia, se decidió tratar con rasburicasa.

Se realizó eco-TC de abdomen sin contraste (Figura 1 y Figura 2), en las que se describía hepatomegalia con múltiples lesiones ocupantes de espacio de aspecto infiltrativo y porta de calibre normal, sin flujo en su interior, sugerente de trombosis portal. A pesar del tratamiento, la evolución fue fatal. A las 48 horas, el paciente falleció, con una analítica previa en la que presentaba creatinina 2,78 mg/dl, GOT 3.594 U/l, GPT 1.602 U/l y LDH 6.248 U/l, con TP 17,5 y TTPA 40 segundos.

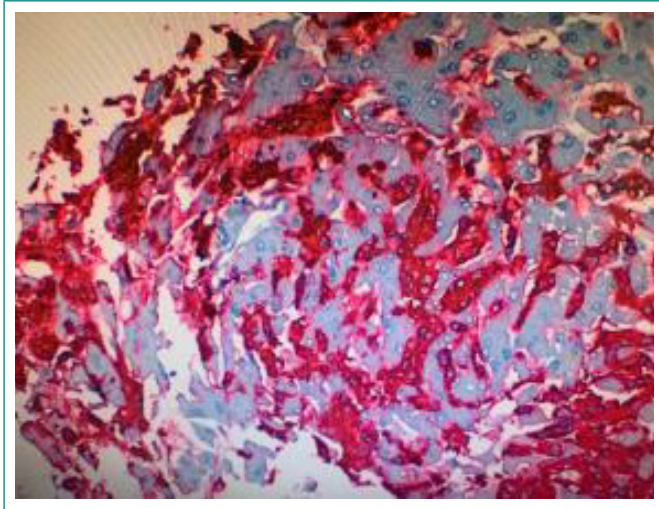


**Figura 1.** Ecografía Doppler de abdomen. Territorio portal con ausencia de flujo intrahepático, sugerente de trombosis portal

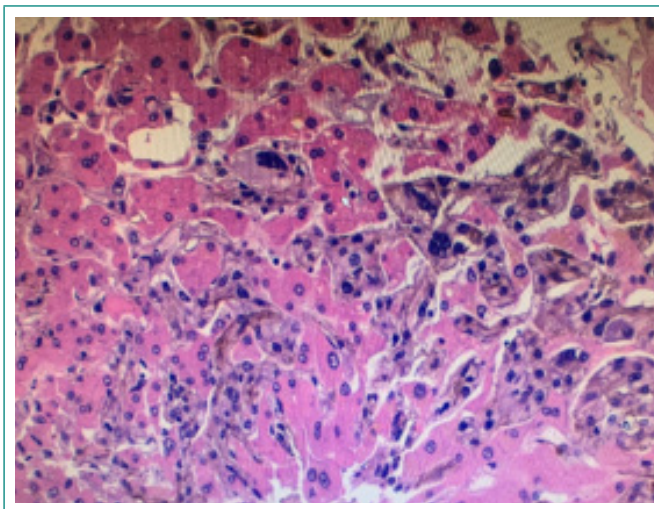


**Figura 2.** Ecografía Doppler de abdomen. Ausencia de circulación portal

Tras pedir consentimiento informado a la familia, se realizaron a pie de cama punción-biopsia hepática y de la adenopatía. El informe de Anatomía Patológica describía tejido hepático y de ganglio con metástasis de melanoma maligno (Figura 3 y Figura 4).



**Figura 3.** Imagen histológica hepática mediante la técnica de inmunohistoquímica HMB45. En color rojo se aprecian teñidas las células de melanoma y las trabéculas hepáticas quedan sin teñir



**Figura 4.** Imagen histológica hepática con tinción de hematoxilina-eosina. Se aprecian las células de melanoma con pigmento intracitoplasmático

## Diagnóstico

Síndrome de lisis tumoral espontáneo por melanoma maligno metastásico.

## Discusión y conclusiones

La excepcionalidad de nuestro caso viene dada por el carácter espontáneo de la aparición del SLT y por su asociación con un tumor sólido como el

melanoma. Song et al.<sup>1</sup> realizaron una revisión de los casos de SLT asociados a melanoma. Se describieron ocho casos en los que todos presentaban metástasis hepáticas y casi todos, a excepción de uno que fue espontáneo, se desarrollaban en las primeras horas o días de inicio del tratamiento con quimioterapia, inmunoterapia o corticoterapia. Posteriormente, se han descrito tres casos más de SLT de aparición espontánea asociados a la presencia de metástasis hepáticas<sup>6,7</sup>. En uno de los casos en los que se realizó autopsia clínica se postulaba que el mecanismo fisiopatológico se debía a una embolia maligna en la vena porta y la arteria hepática que producía necrosis hepática centrolobulillar y perilobulillar. En nuestro caso, se objetivaba en la eco-TC de abdomen trombosis portal con ausencia de flujo intrahepático, pero sin datos de necrosis en la muestra de tejido hepático.

El pronóstico depende de la severidad del cuadro, siendo las formas espontáneas las más graves y las que presentan mayor letalidad. El tratamiento se basa en la correcta hidratación del paciente, la reducción de la hiperuricemia con hipouricemiantes (alopurinol, rasburicasa y febuxostat), la corrección de los trastornos hidroelectrolíticos (hiperpotasemia, hipocalcemia...) y, en casos concretos, diálisis<sup>8</sup>. La incorporación de la rasburicasa ha supuesto una mejoría en el pronóstico de las formas graves, a pesar de que la mortalidad continúa siendo elevada.

La medida terapéutica más importante es reconocer los hallazgos clínicos y analíticos de presentación para establecer medidas preventivas precoces.

## Bibliografía

1. Song M, Chan CCW, Stoeckel DA. Spontaneous tumor lysis syndrome in metastatic melanoma. *World J Oncol.* 2011; 2(4): 204-207. doi: 10.4021/wjon347w.
2. McBride A, Westervelt P. Recognizing and managing the expanded risk of tumor lysis syndrome in hematologic and solid malignancies. *J Hematol Oncol.* 2012; 5: 75. doi: 10.1186/1756-8722-5-75.
3. Annemans L, Moeremans K, Lamotte M, García Conde J, van den Berg H, Myint H, et al. Incidence, medical resource utilization and costs of hyperuricemia and tumour lysis syndrome in patients with acute leukaemia and non-Hodgkin's lymphoma in four European countries. *Leuk Lymphoma.* 2003; 44(1): 77-83. doi: 10.1080/1042819021000054661.
4. Cairo MS, Bishop M. Tumour lysis syndrome: new therapeutic strategies and classification. *Br J Haematol.* 2004; 127(1): 3-11. doi: 10.1111/j.1365-2141.2004.05094.x.
5. Cortes J, Moore JO, Maziarz RT, Wetzler M, Craig M, Matous J, et al. Control of plasma uric acid in adults at risk for tumor lysis syndrome: efficacy and safety of rasburicase alone and rasburicase followed by allopurinol compared with allopurinol alone –results of a multicenter phase III study. *J Clin Oncol.* 2010; 28(27): 4207-4213. doi: 10.1200/JCO.2009.26.8896.
6. Durham CG, Herrington J, Seago S, Williams C, Holguin MH. From skin to spontaneous lysis: a case of spontaneous tumor lysis syndrome in metastatic melanoma. *J Oncol Pharm Pract.* 2018; 24(3): 221-225. doi: 10.1177/1078155217693425.
7. Takeuchi N, Miyazawa S, Ohno Z, Yoshida S, Tsukamoto T, Fujiwara M. A case of spontaneous tumor lysis syndrome in malignant melanoma. *World J Oncol.* 2016; 7(2-3): 40-44. doi: 10.14740/wjon970w.
8. Criscuolo M, Fianchi L, Dragonetti G, Pagano L. Tumor lysis syndrome: review of pathogenesis, risk factors and management of a medical emergency. *Expert Rev Hematol.* 2016; 9(2): 197-208. doi: 10.1586/17474086.2016.1127156.