

Importancia del estudio sistemático de las palpitaciones

Mario García-Gómez, Gonzalo Cabezón-Villalba, Cristina de Ybarra-Falcón, Javier López-Díaz, José Alberto San Román-Calvar
Servicio de Cardiología. Instituto de Ciencias del Corazón (ICICOR). Hospital Clínico de Valladolid. CIBER de Enfermedades Cardiovasculares. Valladolid. España

Recibido: 01/04/2019

Aceptado: 08/08/2019

En línea: 31/08/2019

Citar como: García-Gómez M, Cabezón-Villalba G, de Ybarra-Falcón C, López-Díaz J, San Román-Calvar JA. Importancia del estudio sistemático de las palpitaciones. Rev Esp Casos Clin Med Intern (RECCMI). 2019 (Ago); 4(2): 67-69. doi:10.32818/reccmi.a4n2a9.

Cite this as: García-Gómez M, Cabezón-Villalba G, de Ybarra-Falcón C, López-Díaz J, San Román-Calvar JA. Importance of the systematic study of palpitations. Rev Esp Casos Clin Med Intern (RECCMI). 2019 (Ago); 4(2): 67-69. doi: 10.32818/reccmi.a4n2a9.

Autor para correspondencia: Mario García-Gómez. mariogg8@outlook.com

Palabras clave

- ▷ Palpitaciones
- ▷ Arritmias
- ▷ Miocardiopatías
- ▷ No compactación

Keywords

- ▷ Palpitations
- ▷ Arrhythmias
- ▷ Cardiomyopathy
- ▷ Non compaction

Resumen

Las palpitaciones se atribuyen con mucha frecuencia a estados de ansiedad o estrés, olvidando que pueden ser el reflejo de una enfermedad subyacente grave, que puede comprometer la vida de los pacientes. Se presenta el caso de un varón que acude a consulta refiriendo únicamente palpitaciones, siendo finalmente diagnosticado de una enfermedad cardiovascular poco frecuente y grave.

Abstract

Palpitations are often attributed to states of anxiety or stress, forgetting that they can be a reflection of a serious underlying disease, which can compromise the patient's lives. We present the case of a male who comes to the out-patient clinic referring only palpitations, finally being diagnosed with an infrequent and serious cardiologic disease.

Puntos destacados

- ▷ Ante la presencia de palpitaciones, nunca se debe olvidar que existen causas muy graves con importantes implicaciones pronósticas.
- ▷ Se presenta un paciente con una enfermedad grave y poco frecuente, sintomática únicamente por palpitaciones.

Introducción

Las palpitaciones son la percepción incómoda, anormal o incrementada de los latidos cardíacos, con frecuencia asociados con una sensación de pulsación o movimiento en el tórax.

Desde el punto de vista etiológico, la mayoría se deben a problemas benignos, sin embargo, ocasionalmente, pueden ser la manifestación de problemas amenazantes para la vida, tanto cardíacos como no cardíacos.

Se presenta el caso de un paciente que consulta por palpitaciones molestas, en este caso, de causa arritmica.

Tras completar el estudio etiológico, se diagnostica de una cardiopatía poco frecuente que puede comprometer su pronóstico y el de sus descendientes.

Caso clínico

Varón de 57 años, sin alergias medicamentosas conocidas, ni hábitos tóxicos, independiente para las actividades básicas de la vida diaria, deportista habitual, con antecedentes de dislipidemia, extabaquismo desde hace 15 años, hepatopatía crónica no alcohólica y síndrome de apnea-hipopnea del sueño, y sin antecedentes familiares de interés. En su historia cardiológica destaca un episodio de palpitaciones estudiado en 2016 con un Holter de 24 horas, en el que se objetivaron fenómenos de bigeminismo y trigeminismo ventricular y rachas aisladas de taquicardia ventricular monomorfa (TVM) no sostenida. A raíz de estos hallazgos se completó el estudio etiológico mediante la realización de una coronariografía, en la que se objetivó una lesión significativa en la arteria obtusa marginal que se revascularizó percutáneamente. Está en tratamiento con ácido acetilsalicílico (100 mg/24 h), rosuvastatina (10 mg/24 h) y omeprazol (20 mg/24 h).

Acude a Urgencias remitido por su médico de Atención Primaria tras objetivar nuevamente en el electrocardiograma (ECG) rachas autolimitadas de TVM sintomáticas por palpitaciones, que aparecen tanto en reposo como con el ejercicio, sin otra sintomatología acompañante.

Las constantes vitales a su llegada a Urgencias están dentro de la normalidad: presión arterial de 119/69 mmHg, frecuencia cardíaca de 81 latidos

por minuto. Está eupneico en reposo, con saturación basal de 97%. En la exploración física no presenta ingurgitación yugular, está afebril, consciente, orientado y normocoloreado. La auscultación cardíaca es rítmica, sin soplos ni extratonos. La auscultación pulmonar es anodina. No presenta edemas en extremidades inferiores.

La analítica sanguínea muestra estos resultados: glucosa 101 mg/dl (74-110), creatinina 0,87 mg/dl (0,7-1,2), sodio 142 mEq/l (135-153), potasio 4,4 mEq/l (3,5-5,3), bilirrubina total 1,04 mg/dl (0,1-1,2), GOT 48 U/l (5-40), GPT 97 U/l (2-41), fosfatasa alcalina 45 U/l (0-130), triglicéridos 87 mg/dl (8-200), colesterol total 123 mg/dl (120-220), colesterol HDL 44 mg/dl (40-55), colesterol LDL 61 mg/dl (90-150), troponina T hs 4,95 pg/ml (0-14), seriación negativa.

Se realiza seguimiento eléctrico con ECG diarios y telemetría. Su ECG al ingreso muestra únicamente extrasístoles ventriculares frecuentes (Figura 1). A las 48 horas refiere nuevo episodio de palpitaciones con presión torácica, coincidiendo con una racha autolimitada de nueve latidos de TVM (Figura 2). La radiografía de tórax es normal. La ecocardiografía transtorácica muestra cavidades no dilatadas, válvulas funcional y morfológicamente normales y una fracción de eyección conservada. Se realiza una resonancia magnética cardíaca, que muestra una arquitectura ventricular anómala con disgregación de los músculos papilares y aumento de la trabeculación, cumpliendo criterios de no compactación en los segmentos apicales, septo anterior y segmento posterior medio, sin fibrosis miocárdica (ausencia de realce tardío de gadolinio) y con fracción de eyección conservada (56%). En conclusión, estudio compatible con miocardiopatía no compactada del ventrículo izquierdo (MNCVI) (Figura 3).

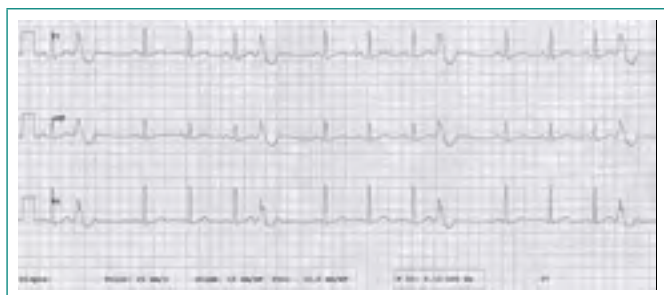


Figura 1. ECG al ingreso. Se objetivan extrasístoles ventriculares frecuentes, uniformes y unifocales, con pausas compensadoras completas

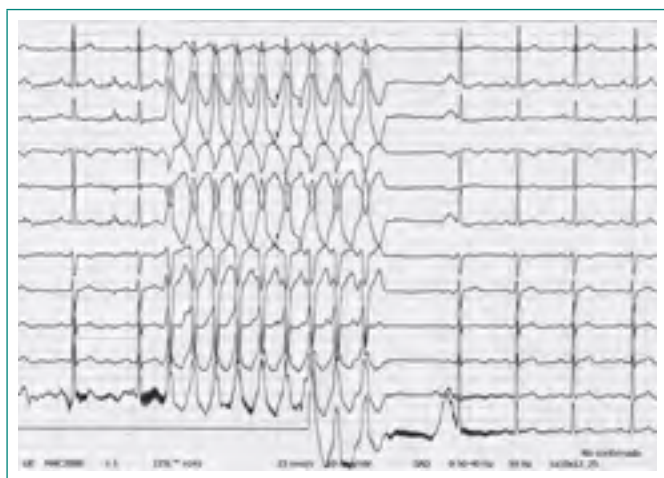

Figura 2. ECG durante el ingreso. Se objetiva una racha de TVM no sostenida, con morfología de bloque de rama izquierda y origen en el tracto de salida del ventrículo derecho

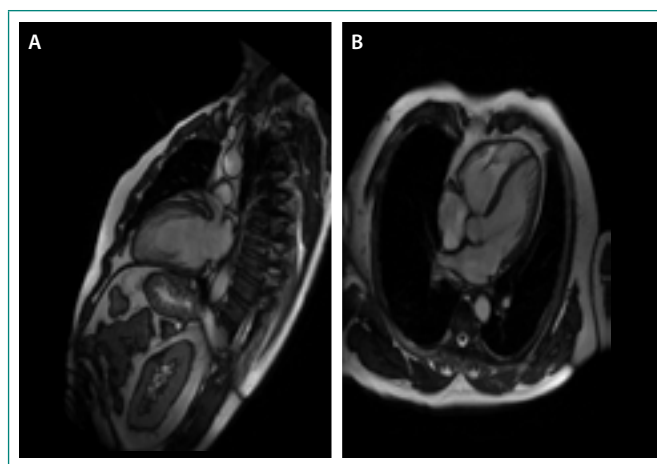


Figura 3. Imagen de resonancia cardíaca. Corte apical de dos cámaras (A) y cuatro cámaras (B) en telediástole. Se objetiva un ventrículo izquierdo de pared engrosada, con hipertrabeculación, una capa subepicárdica delgada de miocardio compactado y una capa subendocárdica engrosada de miocardio no compactado

El paciente ingresa por arritmias ventriculares no sostenidas bien toleradas hemodinámicamente, por lo que inicialmente se decide un manejo conservador con tratamiento betabloqueante, con el que las taquicardias se hacen más autolimitadas y esporádicas durante su estancia hospitalaria. Sin embargo, ante los hallazgos en la resonancia compatibles con MNCVI se decide implantar un desfibrilador automático (DAI) como prevención primaria de muerte súbita. A pesar del tratamiento antiarrítmico, el paciente continúa con TVM no sostenidas (Figura 4), por lo que inicialmente se programa una ablación endocárdica ambulatoria. Fue dado de alta con el diagnóstico de MNCVI bajo tratamiento con sotalol (160 mg/12 h) y seguimiento por televigilancia. Tras 4 meses de seguimiento, no ha vuelto a presentar arritmias, por lo que se decide continuar con el tratamiento médico y visitas periódicas en consulta de arritmias para valorar, en función de la evolución clínica y eléctrica, si es necesario ablacionar la arritmia.

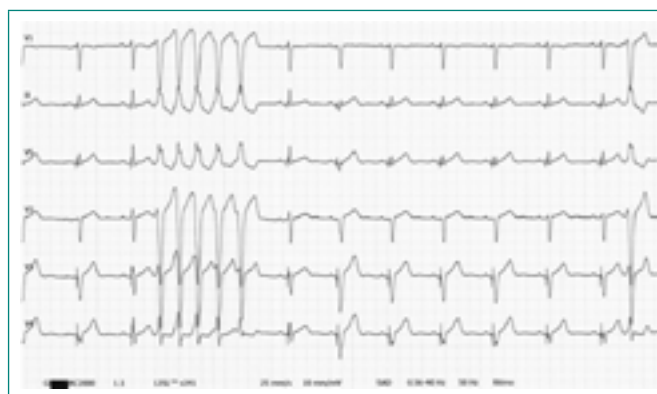

Figura 4. ECG tras tratamiento antiarrítmico e implante de DAI. Se objetiva racha autolimitada de 5 latidos de TVM no sostenida. Nótese que la morfología de los complejos QRS que abarca la taquicardia es la misma que la del ECG al ingreso

Discusión

Las palpitaciones constituyen un motivo de consulta muy frecuente, sobre todo en los centros de Atención Primaria y, sin embargo, muchas veces no se les concede la importancia que realmente merecen dado su carácter frecuentemente benigno¹. Por ello, se resalta la importancia de contar con un protocolo estructurado para su estudio, ya que las causas subyacentes son

muy heterogéneas y, en ocasiones, muy graves. Tal es el caso del paciente que se ha presentado: un varón joven cuyo único antecedente cardiovascular es la presencia de palpitaciones de causa arrítmica cuyo sustrato anatómico es una MNCVI.

La MNCVI es una enfermedad del músculo cardíaco, descrita por primera vez en 1990 por Chin et al.², caracterizada por la persistencia de una morfología miocárdica embrionaria, con trabéculas prominentes y recesos intertrabeculares profundos, de la que actualmente se desconocen gran cantidad de aspectos referentes a la patogenia, diagnóstico, evolución y tratamiento; de hecho, está incluida en el grupo de miocardiopatías no clasificables³.

Como en este caso, las arritmias constituyen una complicación muy común, sin embargo, la manifestación clínica más frecuente es la insuficiencia cardíaca, sin olvidar que también son habituales los eventos tromboembólicos⁴. El diagnóstico de esta entidad normalmente se retrasa debido a la falta de conocimiento y a su similitud con otras enfermedades del miocardio. El diagnóstico se basa fundamentalmente en criterios clínicos y morfológicos, derivados de la ecocardiografía y la resonancia magnética cardíaca⁵.

La MNCVI se asocia con elevada morbimortalidad y su pronóstico está marcado por la severidad de la clínica en el momento de la presentación más que por el diagnóstico mismo⁶. En este caso, ante la presencia de una fracción de eyección conservada y ausencia de insuficiencia cardíaca, se considera que la evolución, al menos a corto-medio plazo, será favorable. Sin embargo, la evolución a largo plazo es muy variable, aunque se puede equiparar a la de la miocardiopatía dilatada idiopática, tal y como se ha publicado recientemente⁷.

Actualmente no existe una terapia específica para esta enfermedad. La insuficiencia cardíaca debe manejarse según las guías de práctica clínica, la anticoagulación debe indicarse en pacientes con fibrilación auricular, eventos tromboembólicos o fracción de eyección inferior al 40%, y se debe implantar un DAI teniendo en cuenta las indicaciones en prevención primaria y secun-

daria. Finalmente, los pacientes deben abstenerse de realizar deportes competitivos y se debe realizar estudio genético y consejo familiar⁸.

Bibliografía

1. Kroenke K, Arrington ME, Mangelsdorff AD. The prevalence of symptoms in medical outpatients and the adequacy of therapy. *Arch Intern Med.* 1990; 150(8): 1685-1689.
2. Chin TK, Perloff JK, Williams RG, Jue K, Mohrmann R. Isolated noncompaction of left ventricular myocardium. A study of eight cases. *Circulation.* 1990; 82(2): 507-513. doi: 10.1161/01.cir.82.2.507.
3. Elliott P, Andersson B, Arbustini E, Bilinska Z, Cecchi F, Charron P, et al. Classification of the cardiomyopathies: a position statement from the European Society Of Cardiology Working Group on Myocardial and Pericardial Diseases. *Eur Heart J.* 2008; 29(2): 270-276. doi: 10.1093/eurheartj/ehm342.
4. Murphy RT, Thaman R, Blanes JG, Ward D, Sevdalis E, Papra E, et al. Natural history and familial characteristics of isolated left ventricular non-compaction. *Eur Heart J.* 2005 Jan; 26(2): 187-192. doi: 10.1093/eurheartj/ehi025.
5. Kohli SK, Pantazis AA, Shah JS, Adeyemi B, Jackson G, McKenna WJ, et al. Diagnosis of left-ventricular non-compaction in patients with left-ventricular systolic dysfunction: time for a reappraisal of diagnostic criteria? *Eur Heart J.* 2008 Jan; 29(1): 89-95. doi: 10.1093/eurheartj/ehm481.
6. Greutmann M, Mah ML, Silversides CK, Klaassen S, Attenhofer Jost CH, Jenni R, et al. Predictors of adverse outcome in adolescents and adults with isolated left ventricular noncompaction. *Am J Cardiol.* 2012 Jan 15; 109(2): 276-281. doi: 10.1016/j.amjcard.2011.08.043.
7. Salazar-Mendiguchía J, González-Costello J, Oliveras T, Gual F, Lupón J, Manito N. Seguimiento a largo plazo de pacientes sintomáticos adultos con miocardiopatía no compactada. *Rev Esp Cardiol.* 2019; 72(2): 169-171. doi: 10.1016/j.recesp.2017.11.015.
8. Hershberger RE, Givertz MM, Ho CY, Judge DP, Kantor PF, McBride KL, et al. Genetic evaluation of cardiomyopathy-A Heart Failure Society of America Practice Guideline. *J Card Fail.* 2018; 24(5): 281-302. doi: 10.1016/j.cardfail.2018.03.004.