

Insuficiencia cardíaca asociada a miocardiopatía infiltrativa en paciente anciano

Cristina Outón, Fernando Tornero, Marcos Fragiél, Eva Orviz, Manuel Méndez
Servicio de Medicina Interna. Hospital Universitario Clínico San Carlos. Madrid. España

Recibido: 02/01/2018
Aceptado: 04/04/2018
En línea: 30/04/2018

Citar como: Outón C, Tornero F, Fragiél M, Orviz E, Méndez M. Insuficiencia cardíaca asociada a miocardiopatía infiltrativa en paciente anciano. Rev Esp Casos Clin Med Intern (RECCMI). 2018 (Abr); 3(1): 25-28.

Autor para correspondencia: Cristina Outón. crisouton@gmail.com

Palabras clave

- ▷ Amiloidosis
- ▷ Insuficiencia cardíaca
- ▷ Miocardiopatía restrictiva

Keywords

- ▷ Amyloidosis
- ▷ Heart failure
- ▷ Restrictive cardiomyopathy

Resumen

Varón de 85 años remitido por primer episodio de insuficiencia cardíaca. Se realiza un ecocardiograma en el que se objetiva hipertrofia concéntrica severa del ventrículo izquierdo, compatible con miocardiopatía infiltrativa. Con esta sospecha, realizamos resonancia magnética (RM) cardíaca, con resultado de probable amiloidosis cardíaca. Posteriormente, una gammagrafía con el radiotrazador ^{99m}Tc-DPD confirmó depósito por transtirretina. Se solicitó test genético, que fue negativo para mutación del gen de la transtirretina, por lo que se diagnosticó al paciente de amiloidosis cardíaca salvaje o senil, y fue derivado a consultas en la Unidad de Insuficiencia Cardíaca, donde permanece clínicamente estable.

Abstract

An 85 year-old man was referred to our hospital because of a first episode of heart failure. An echocardiography was performed, in which severe left ventricular hypertrophy was observed, more likely due to infiltrative myocardiopathy. With this clinical suspicion, a cardiac magnetic resonance was chosen to complete the study, both with result of likely cardiac amyloidosis. After these results, a genetic test was requested, with a negative result for transthyretin gene mutation, thus our patient was diagnosed as wild cardiac amyloidosis and was referred to Heart Failure Unit, where he remains clinically stable.

Puntos destacados

- ▷ Se destaca el debut de la insuficiencia cardíaca con el diagnóstico de amiloidosis, así como los procedimientos diagnósticos utilizados.

Introducción

La amiloidosis es una enfermedad multisistémica caracterizada por el depósito extracelular de fibrillas de proteínas insolubles en diferentes órganos y tejidos, como riñón, corazón o cerebro, produciendo disfunción de los mismos. La amiloidosis cardíaca es una entidad probablemente infradiagnosticada y con retrasos en la realización del mismo, lo que puede llevar a un erróneo manejo terapéutico.

Esta entidad debe ser considerada en pacientes con insuficiencia cardíaca de origen no filiado, en la que se observe hipertrofia ventricular izquierda, especialmente en pacientes sin antecedentes de hipertensión arterial (HTA). Presentamos un caso de amiloidosis cardíaca.

Historia clínica: antecedentes, enfermedad actual y exploración física

Paciente varón de 85 años, que es remitido por su médico de Atención Primaria, tras objetivar en radiografía de tórax la presencia de derrame pleural izquierdo.

Como antecedentes personales de interés, destacaban la presencia de varios factores de riesgo cardiovascular (HTA, diabetes mellitus tipo 2, dislipemia), enfermedad renal crónica estadio IIIa, y fibrilación auricular. El paciente refería disnea de esfuerzo, clase funcional III de la New York Heart Association (NYHA) de varios meses de evolución, que había empeorado en la última semana hasta hacerse de mínimos esfuerzos. Además, asociaba dolor torácico de características anginosas al realizar esfuerzo, que mejoraba con el reposo.

El cuadro se completaba con aumento del perímetro de miembros inferiores, ortopnea de dos almohadas y nocturia.

Pruebas complementarias

A su llegada al Servicio de Urgencias, el paciente presentaba tensión arterial de 130/60 mmHg, frecuencia cardíaca de 95 y saturación basal de oxígeno del 96%. En el análisis de sangre, destacaba la presencia de un NT-proBNP de 3.511, troponina I de 0,12 e INR de 7,2. En el electrocardiograma se objetivaba una fibrilación auricular a 90 latidos por minuto, con QRS estrecho y ondas T aplanadas de manera generalizada. En la radiografía de tórax presentaba cardiomegalia, borrosidad perihiliar, derrame pleural izquierdo y engrosamiento del hilio derecho.

Evolución

Se instauró tratamiento diurético intravenoso y el paciente fue ingresado en la planta de Medicina Interna con diagnóstico de insuficiencia cardíaca. En la planta se realiza ecocardiograma transtorácico que mostró un ventrículo izquierdo severamente hipertrofico, no dilatado, con cavidad reducida (**Figuras 1 y 2**). La función sistólica se encontraba preservada con FEVI del 50%. La relación de las E/E' 33 fue sugestiva de marcada elevación de la presión telediastólica del ventrículo izquierdo. El miocardio fue discretamente hiperrefringente, que podría hacer sospechar la presencia de miocardiopatía infiltrativa, junto con la presencia de derrame pericárdico leve.

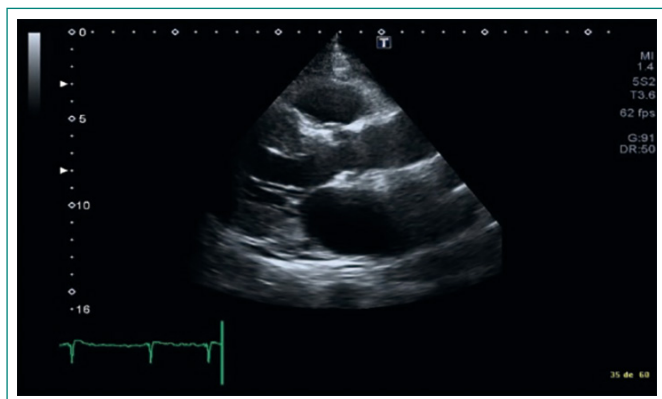


Figura 1. Ecocardiograma transtorácico (eje paraesternal largo), que muestra hipertrofia severa del ventrículo izquierdo y dilatación de la aurícula izquierda

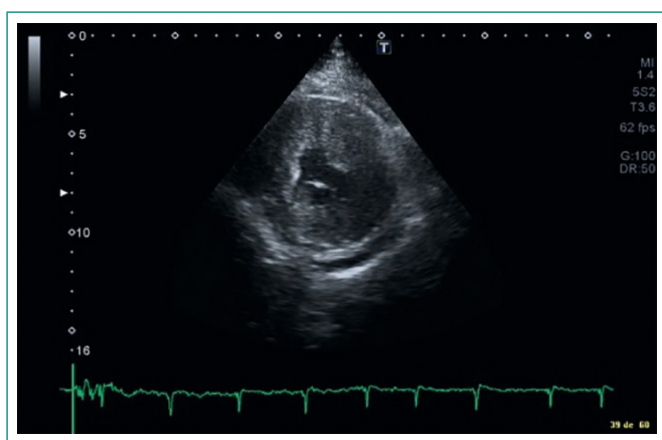


Figura 2. Ecocardiograma transtorácico (eje paraesternal corto), que muestra hipertrofia concéntrica severa del ventrículo izquierdo, y derrame pericárdico leve

Tras estos hallazgos, se decide la realización de RM cardíaca (**Figura 3**), que muestra un ventrículo izquierdo de tamaño normal, con hipertrofia severa más marcada

en el septo y cavidad reducida. En la secuencia de realce tardío, se aprecia que no es posible anular la señal del miocardio a pesar del empleo de una gama amplia de tiempos de inversión, patrón compatible con miocardiopatía por depósito, con amiloidosis cardíaca como primera posibilidad. De forma conjunta con el paciente, se decidió no proceder a la biopsia para evitar pruebas invasivas.

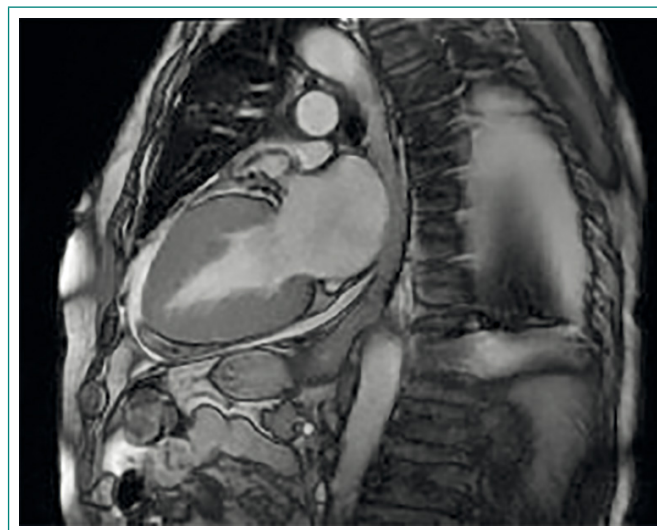

Figura 3. RM cardíaca que muestra hipertrofia severa del ventrículo izquierdo

Tras el tratamiento diurético intensivo, el paciente presentó importante mejoría clínica y radiológica, siendo dado de alta con seguimiento en consultas externas en la Unidad de Insuficiencia Cardíaca, donde se solicitó un estudio gammagráfico con el radiotrazador 99m Tc-DPD que confirmó depósito por transtirretina (**Figura 4**). El proteinograma en sangre y orina no demostró la presencia de pico monoclonal ni la presencia de cadenas ligeras. Por último, se llevó a cabo la determinación genética, que resultó negativa para la presencia de mutación en el gen de la transtirretina T, por lo que el paciente fue diagnosticado como amiloidosis cardíaca tipo salvaje o senil.

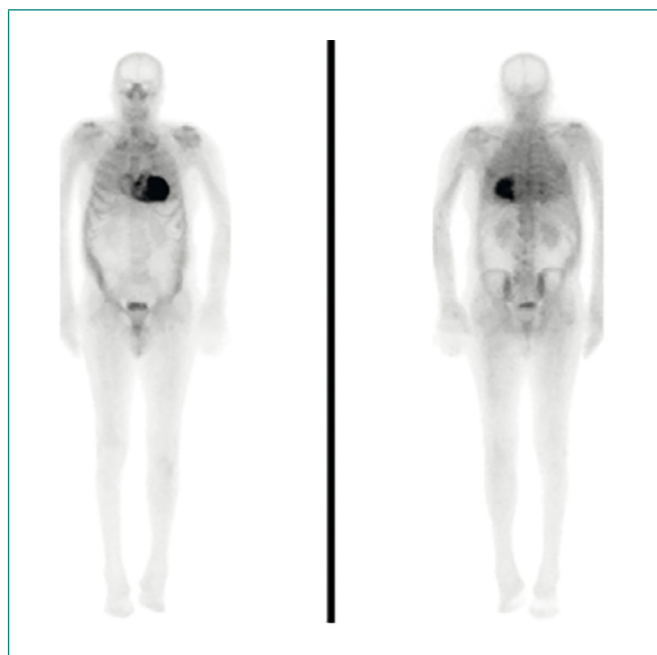


Figura 4. Gammagrafía cardíaca con 99m Tc-DPD, diagnóstica de amiloidosis senil

Diagnóstico

Amiloidosis cardíaca tipo salvaje o senil.

Discusión

La amiloidosis cardíaca es una entidad caracterizada por el depósito extracelular de proteínas fibrilares insolubles en el tejido cardíaco. Existen varios subtipos de amiloidosis, en función de la proteína depositada. Los tres principales tipos de amiloidosis son: amiloidosis por cadenas ligeras (AL), amiloidosis por depósito de proteína sérica amiloide A (SAA), y amiloidosis causada por depósito de transtirretina (ATTR). Dentro de esta última se distinguen dos subtipos: amiloidosis hereditaria, causada por una mutación en el gen que codifica la proteína transtirretina; y amiloidosis salvaje o senil¹. Recientemente, un estudio realizado en autopsias ha demostrado que un 25% de los pacientes mayores de 80 años presentan ATTR en el miocardio, y un 13% de los ancianos con FEVI preservada que ingresan por insuficiencia cardíaca presentan captación por gammagrafía sugerente de ATTR².

La cardiopatía amiloide se puede manifestar con múltiples síntomas, con mayor frecuencia se manifiesta como episodio de insuficiencia cardíaca. Típicamente, estos síntomas y signos de fallo cardíaco se presentan de manera rápida y progresiva. Comúnmente, también se puede manifestar con muerte súbita, angina, síncope o presíncope³. La presencia de síncope en relación con el ejercicio tiene un pronóstico especialmente ominoso, debido a que traduce

la incapacidad del corazón de aumentar el gasto cardíaco cuando es necesario. Este evento se asocia con una alta tasa de mortalidad en los 3 meses siguientes al síncope⁴. El diagnóstico clínico de amiloidosis cardíaca debe sospecharse cuando el paciente presenta insuficiencia cardíaca congestiva y alteraciones neurológicas asociadas como la presencia de hipotensión asociada a disautonomía y polineuropatía periférica (túnel carpiano, muchas veces bilateral)².

En relación con las pruebas complementarias (Figura 5), el electrocardiograma suele evidenciar bajos voltajes en la ATTR en un 25-40% de los pacientes. En el ecocardiograma, la primera anomalía que observaremos es una pared del ventrículo izquierdo muy engrosada, junto con evidencia de disfunción diastólica muchas veces con patrón restrictivo. Si la enfermedad está avanzada, se observará mayor grosor de la pared ventricular izquierda, con una cavidad ventricular disminuida y disfunción sistólica asociada. Estos hallazgos de hipertrofia severa de ventrículo izquierdo suelen aparecer sin un antecedente claro de hipertensión arterial y ausencia de valvulopatía. Frecuentemente, está presente derrame pericárdico, que en la mayoría de los casos no es clínicamente relevante. La infiltración de amiloide produce un aumento de ecogenidad, y un aspecto brillante del miocardio, lo que le da un aspecto "moteado"^{2,5}.

La RM cardíaca aporta imágenes fuertemente sugestivas de cardiopatía amiloide, mostrando un patrón característico de realce tardío con gadolinio (véase Figura 3)⁶. La gammagrafía con el radiotrazador 99m Tc-DPD (véase Figura 4) ha demostrado en los últimos años tener una alta sensibilidad (99%) y especificidad (68%) para establecer el diagnóstico de amiloidosis por transtirretina a nivel cardíaco^{2,7}.

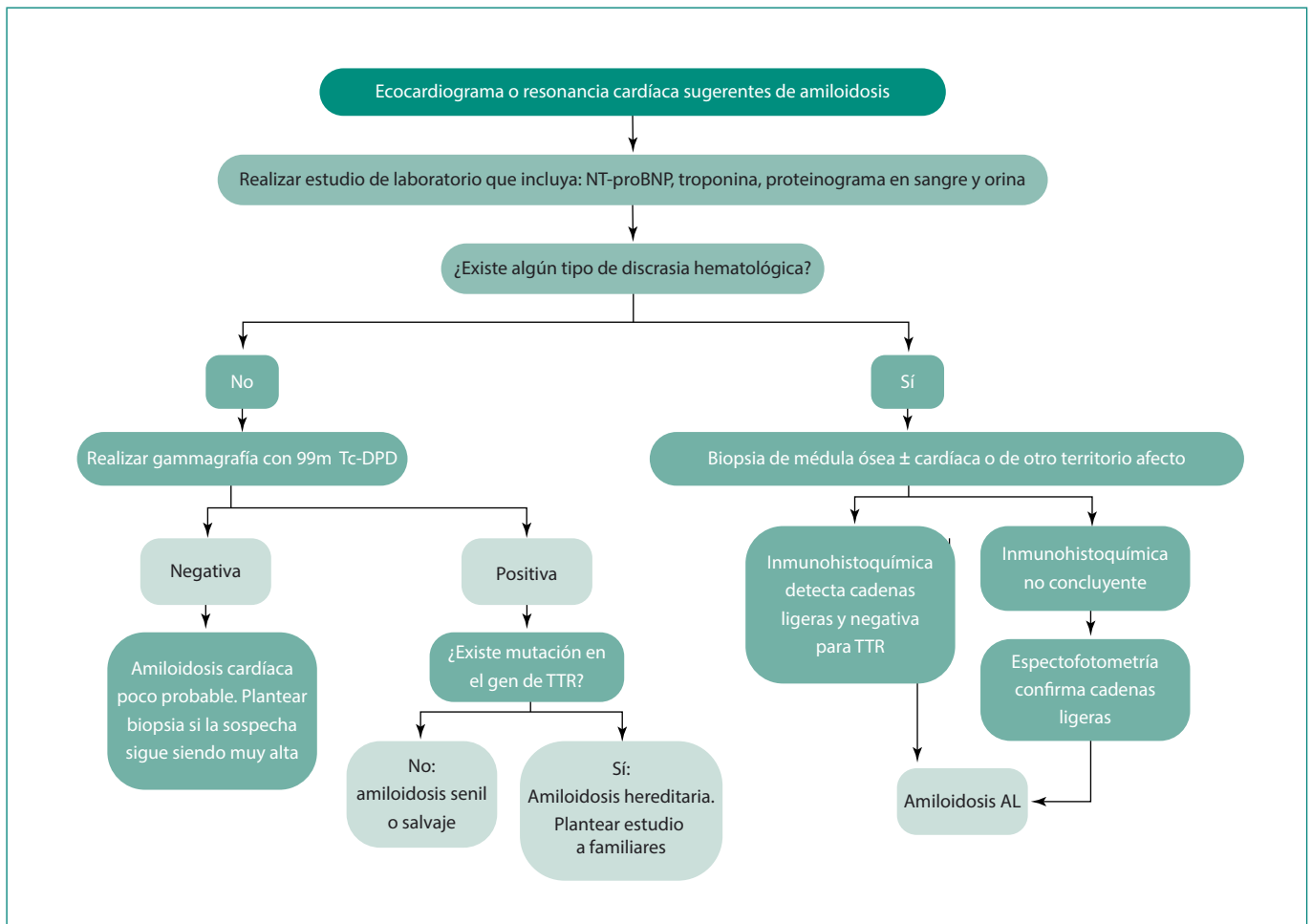


Figura 5. Diagnóstico y caracterización de amiloidosis cardíaca en paciente con insuficiencia cardíaca de causa no aclarada. Adaptada de Falk y col³

La confirmación diagnóstica de cardiopatía amiloide requiere la demostración de depósito amiloide en una biopsia, si bien ésta no tiene que ser necesariamente cardíaca. Si hay signos ecocardiográficos típicos y se demuestra el depósito de amiloide en otros tejidos, el diagnóstico de amiloidosis cardíaca puede darse como válido. A este respecto, en la **Figura 5** hemos presentado un posible algoritmo para el diagnóstico de amiloidosis por TTR, que no incluye métodos invasivos.

El manejo de la amiloidosis cardíaca requiere dos enfoques: tratamiento de la causa desencadenante siempre que sea posible, y manejo de los síntomas del fallo cardíaco.

El tratamiento de la insuficiencia cardíaca en pacientes con cardiopatía por amiloidosis difiere en ciertos aspectos respecto a la terapia generalmente recomendada en insuficiencia cardíaca. Mientras que los diuréticos son igualmente el principal tratamiento del fallo cardíaco en amiloidosis cardíaca, los betabloqueantes y los IECA con frecuencia son mal tolerados en estos pacientes por la alta tendencia a la hipotensión postural con deterioro de la función renal que presentan. Además, los calcioantagonistas, que pueden ser útiles en el caso de insuficiencia cardíaca diastólica, están contraindicados en pacientes con cardiopatía. Por otra parte, el empleo de digoxina está parcialmente contraindicado por la avidez de este fármaco a ligarse al amiloide y aumentar el riesgo de trastornos de conducción como el bloqueo cardíaco². En el caso de nuestro paciente, se realizó un tratamiento depleitivo con diuréticos y espironolactona que le han mantenido estable clínicamente en los últimos meses.

En pacientes con amiloidosis por depósito de cadenas ligeras, el tratamiento principal es la quimioterapia y/o trasplante autólogo de células madre.

El trasplante hepático puede ser curativo en pacientes seleccionados con amiloidosis familiar por mutación en el gen de la transtirretina, no así en la amiloidosis senil. Pacientes con amiloidosis familiar que presentan enfermedad cardíaca avanzada pueden ser tratados con trasplante combinado de corazón e hígado. El empleo de diflunisal y tafamidis, dos fármacos que parecen disminuir los síntomas neurológicos en pacientes con amiloidosis, se encuentra en investigación con ensayos clínicos en fase III^{2,8,9}. En el caso clínico que hemos presentado, dado que los síntomas predominantes han sido de congestión pulmonar y edemas sin polineuropatía asociada, no hemos iniciado tratamiento específico de la ATTR, que actualmente es experimental a través de la inclusión en ensayos clínicos específicos.

Conclusiones

Este caso ilustra la importancia clínica de la amiloidosis cardíaca como forma de presentación de la insuficiencia cardíaca con FEVI preservada. Su diagnóstico requiere una alta sospecha clínica. La amiloidosis cardíaca por ATTR puede ser bastante frecuente en ancianos con insuficiencia cardíaca que ingresan en los servicios de Medicina Interna de nuestro país. Las pruebas complementarias, como la RM y la gammagrafía, han sustituido la necesidad de biopsia endomiocárdica en muchos casos, evitando el diagnóstico invasivo en estos pacientes ancianos y, muchas veces, con comorbilidad asociada. Aunque el tratamiento específico de esta forma de amiloidosis está poco desarrollado en la actualidad, conviene estudiar genéticamente el caso de ATTR por si existe beneficio de trasplante hepático en las fases precoces de la enfermedad.

Bibliografía

1. Falk RH. Diagnosis and management of the cardiac amyloidoses. *Circulation*. 2005; 112: 2047.
2. Maurer MS, Elliot P, Comenzo R, et al. Addressing Common Questions Encountered in the Diagnosis and Management of Cardiac Amyloidosis. *Circulation*. 2017; 135: 1357.
3. Dubrey SW, Hawkins PN, Falk RH. Amyloid diseases of the heart: assesment, diagnosis, and referral. *Heart*. 2011; 97-75.
4. Chamarthi B, Dubrey SW, Cha K, et al. Features and prognosis of exertional syncope in light-chain associated AL cardiac amyloidosis. *Am J Cardiol*. 1997; 80(9): 1242
5. Selvanayagam JB, Harkins PN, Paul B, et al. Evaluation and management of the cardiac amyloidosis. *J Am Coll Cardiol*. 2007; 50: 2101.
6. García-Pavía P, Tomé-Esteban MT, Rapezzi C. Amiloidosis. También una enfermedad cardíaca. *Rev Esp Cardiol*. 2011; 64: 797-808.
7. Gillmore JD, Maurer MS, Falk RH, Merlini G, Damy T, Dispenzieri A, et al. Nonbiopsy diagnosis of cardiac transthyretin amyloidosis. *Circulation*. 2016; 133(24): 2404-2412.
8. Raichlin E, Daly RC, Rosen CB, et al. Combined heart and liver transplantation: a single-center experience. *Transplantation*. 2009; 88: 219.
9. Falk RH, Alexander KM, Liao R, Dorbala S. AL (Light-Chain) Cardiac Amyloidosis: A Review of Diagnosis and Therapy. *J Am Coll Cardiol*. 2016; 68: 1323-1341.