

Estatus epiléptico no convulsivo tras crisis tónico-clónica generalizada

Muñoz-Morente A¹, Mérida-Rodrigo L², Cabrera-Naranjo F¹, González-Hernández A¹

¹Servicio de Neurología-Neurofisiología. Hospital Universitario de Gran Canaria Doctor Negrín. Las Palmas de Gran Canaria. España

²Servicio de Medicina Interna. Hospital de Alta Resolución de Benalmádena. Málaga. España

Recibido: 25/08/2016

Aceptado: 15/12/2016

En línea: 30/12/2016

Citar como: Muñoz-Morente A, Mérida-Rodrigo L, Cabrera-Naranjo F, González-Hernández A. Estatus epiléptico no convulsivo tras crisis tónico-clónica generalizada. Rev Esp Casos Clin Med Intern (RECCMI). 2016 (Dic); 1(1): 35-37.

Autor para correspondencia: Ángel Muñoz Morente. amunozmorente@yahoo.es

Palabras clave

- ▷ Estatus epiléptico no convulsivo
- ▷ Alteración del estado mental

Keywords

- ▷ *Nonconvulsive status epilepticus*
- ▷ *Mental status altered*

Resumen

El estatus epiléptico no convulsivo (EENC) es una entidad donde los pacientes presentan distintos grados de alteración del nivel de consciencia o de su situación mental basal asociado a paroxismos electrográficos de forma continua, sin mostrar, o son muy sutiles, movimientos convulsivos. Causa de deterioro del nivel de consciencia, probablemente infradiagnosticada, a lo que contribuye el desconocimiento del clínico, la necesidad de realizar un electroencefalograma (EEG) y la falta de unos criterios diagnósticos consensuados. Presentamos una paciente con tipo de EENC que se produce tras un estatus convulsivo tónico-clónico generalizado (EENC sutil o *terminas*).

Abstract

Nonconvulsive status epilepticus (NCSE) is a situation in which patients have a varying degree of altered level of consciousness or mental condition associated with continuously electrographic paroxysms, without present convulsive movements or that they are very subtle. It is cause of altered level of consciousness, and it was thought likely being underdiagnosed, contributing the ignorance of clinician, the need for an electroencephalogram and lack of consensus diagnostic criteria. We present a patient with a type of NCS that occurs after a convulsive status generalized tonic-clonic (subtle or terminas NCSE).

Puntos destacados

- ▷ En pacientes que presentan deterioro del nivel de consciencia o trastorno de comportamiento, o en poscríticos prolongados tras crisis tónico-clónicas generalizadas, hay que pensar en la posibilidad de que se trate de un estado epiléptico no convulsivo como causa del cuadro, incluso en pacientes sin antecedentes epilépticos.

En los últimos años existe un interés creciente por el EENC, describiéndose hasta en un 10% de pacientes hospitalizados con alteración del nivel de consciencia, que puede llegar a ser hasta del 16% en ancianos con cuadro confusional³.

Historia clínica

Mujer 58 años de edad, hipertensa y dislipidémica, sin antecedentes de epilepsia, en tratamiento con furosemida, simvastatina, paroxetina y tramadol recientemente por artromialgias, que presenta episodio de pérdida del nivel de consciencia asociada a rigidez tónica axial y movimientos involuntarios tipo clónico de las cuatro extremidades de unos 10 minutos de duración, con confusión posterior, que persistía a su llegada a Urgencias. Durante su estancia en dicha área, presenta hasta 5 episodios similares, sin recuperación completa intercrítica de la situación mental basal. En analítica destaca: sodio 122 mEq/l, potasio 2,85 mEq/l, atribuido a la ingesta del diurético, persistiendo las crisis pese a la corrección de la alteración hidroelectrolítica. La tomografía computarizada (TC) craneal y la punción lumbar fueron normales. Se inició levetiracetam (LEV)

Introducción

El estatus epiléptico no convulsivo (EENC) puede definirse como una condición epiléptica, de una duración superior a 30 minutos, en la cual existe una actividad epileptiforme continua o recurrente en el EEG, responsable de una situación clínica diversa, como alteración del estado mental, del comportamiento, afectividad, percepción sensorial o consciencia, sin presencia de actividad convulsiva evidente o que ésta sea muy sutil, como mioclonías palpebrales, nistagmos, automatismos manuales, versión cefálica o posturas distónicas de las extremidades¹. Maganti, et al. la definen como una alteración del nivel de consciencia o del estado mental asociado a actividad paroxística continua o descargas electrográficas².

y valproato (VPA). Posteriormente, la paciente presenta franco deterioro del nivel de consciencia y entra en coma, presentando sutiles movimientos clónicos en miembros inferiores (MMII), por lo que se procede a intubación orotraqueal y sedación, y se añade aciclovir de forma profiláctica. Se realiza un EEG en el que se objetivan continuas descargas epileptiformes generalizadas a 2,5 Hz/s coincidiendo con los movimientos clónicos de MMII.

Pruebas complementarias

- *Analítica.* Salvo el sodio y el potasio, que se corrigieron a su llegada, el hemograma, bioquímica, coagulación y estudio hormonal fueron normales.
- *LCR.* Leucocitos 1/ml, hematíes 100/ml, proteínas 24,4 mg/dl, glucosa 58 mg/dl.
- *Microbiología.* Hemocultivos y urocultivos negativos. Cultivo LCR negativo. PCR en LCR para herpes virus (HSV-1, HSV-2, VVZ, CMV, VEB, VHH-6, VHH-7, VHH-8) y ARN enterovirus fue negativo.
- Autoinmunidad, anti-TPO, anti-YO/HU/Ri, anticanales de potasio, anti-NMDA fueron negativos.
- TC craneal de control y RM craneal sin hallazgos relevantes.
- TC toracoabdominal sin hallazgos relevantes.

Evolución

Durante su estancia en la UCI la paciente evoluciona favorablemente desapareciendo los movimientos clónicos y la actividad epileptiforme en el EEG de control realizado a las 48 horas, procediendo a la retirada de la sedación y extubación de la paciente, sin presentar nuevos episodios comiciales.

Discusión

EL EENC es una entidad infradiagnosticada, probablemente porque no se reconoce el cuadro clínico, por la dificultad para realizar un EEG y por su gran variabilidad clínica. Por otro lado, no hay actualmente una definición aceptada universalmente y ésta no se puede basar únicamente en datos clínicos, pues hay otros cuadros clínicos similares (encefalopatías metabólicas, amnesia post-traumática, poscrítico prolongado, trastornos psiquiátricos, drogas o intoxicaciones, amnesia global transitoria, accidentes isquémicos transitorios⁴, etc.), ni en criterios electroencefalográficos (Tabla 1), pues no existen patrones patognomónicos. Además, si bien la respuesta al tratamiento puede ser considerada parte de la definición, la no respuesta no excluye el diagnóstico. Los criterios más aceptados para el diagnóstico de EENC se presentan en la Figura 1.

En pacientes sin encefalopatía epiléptica conocida
1. Puntas, polipuntas, ondas agudas, punta-onda, onda aguda u ondas lentas repetitivas generalizadas o focales a > 2,5/s
2. Lo de arriba, con descargas a < 2,5/s, pero con mejoría clínica y electrográfica después de la administración de antiepilepticos, típicamente benzodicepinas (BZ)
3. Lo de arriba, con descargas a < 2,5/s con fenómenos focales ictales (p. ej., espasmos faciales, desviación de la mirada, nistagmos, mioclonías en miembros)
4. Ondas rítmicas (theta-delta) a > 0,5 Hz, con voltaje y frecuencia cambiante
En pacientes con encefalopatía epiléptica
1. Descargas punta-onda generalizadas, frecuentes o continuas, que muestran un aumento en la profusión o frecuencia cuando se comparan con su EEG basal junto con cambios objetivos en su estado clínico
2. Curación o mejoría clínica o del EEG con BZ i.v.

Tabla 1. Criterios clínicos electroencefalográficos de EENC⁵

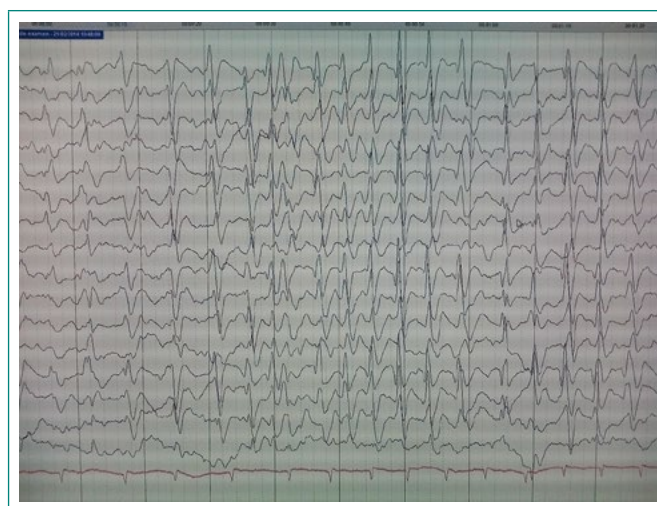


Figura 1. EEG de la paciente con continuas descargas epileptiformes: onda aguda-ondas lentas

El EENC, de manera práctica, se suele clasificar según la gravedad en la afectación del nivel de consciencia⁶, distinguiendo:

1. Pacientes ambulatorios, que pueden presentar varios grados de confusión y lentificación de las funciones mentales, pudiendo ir desde la inatención al estupor, predominando los cambios conductuales, inexpressividad facial e inestabilidad en la marcha, pudiendo realizar actividades complejas e incluso responder a órdenes. Algunos pacientes parecen relativamente normales, pero están diferentes a su situación basal. En ocasiones presentan automatismos y otros pequeños movimientos, como parpadeo rítmico y/o espasmos clónicos sutiles, que pueden durar de minutos a días. Encontramos varios tipos, como el EENC de ausencia típica, que suele ocurrir en pacientes con síndromes epilépticos con ausencias típicas (ausencias en niños, juvenil, epilepsia mioclónica juvenil), el EENC *de novo* de presentación tardía, que consiste en cuadros de confusión o de delirio en adultos de edad avanzada, sin antecedentes de epilepsia, precipitados por el abandono o supresión brusca de medicación psicótropa, o en situaciones de hiperamonemia, hiponatremia o privación alcohólica¹. En pacientes con antecedentes de epilepsia (principalmente focal temporal o frontal) el más frecuente es el llamado EENC parcial complejo, caracterizado por confusión y disminución del nivel de consciencia en grado variable, pudiendo presentar también automatismos, y que no es raro que sea recurrente.
2. Con grave afectación del nivel de consciencia, en coma o críticos. La presencia de crisis y EENC es un hallazgo frecuente en pacientes con distintas lesiones cerebrales, existiendo controversia respecto al manejo en los pacientes con patologías graves, que justificarían la situación clínica y las alteraciones electroencefalográficas, lo que indicarían es la gravedad de la afectación cerebral subyacente. Una situación particular es el llamado EENC sutil o *terminans* que se emplea para referirse a los EENC que aparecen después de haber presentado CTCG y, sobre todo, EE tónico-clónico generalizado (EETCG), bien por falta de respuesta al tratamiento o porque éste ha sido insuficiente⁷. Es frecuente encontrar pacientes que permanecen en situación de coma horas después de controlar un EETCG, que se suele atribuir a una situación poscrítica prolongada favorecida por la medicación utilizada para yugular el estatus, o por otros problemas médicos, si bien, en muchos de estos pacientes, al realizar un EEG, se sigue observando actividad epiléptica continua o recurrente.

A su vez, el EENC se ha relacionado con la utilización de múltiples antibióticos, principalmente cefalosporinas de tercera y cuarta generación, piperacilina/tazobactam y levofloxacino, generalmente administrados de forma intravenosa y en pacientes con cierto grado de insuficiencia renal o hepática⁸.

Bibliografía

El objetivo del tratamiento es el cese de las descargas epilépticas y la mejoría clínica, previniendo el daño cerebral secundario a la actividad epileptiforme. En la práctica se recomienda la administración de las BZ como tratamiento de primera elección, considerándose respuesta positiva si existe resolución del patrón EEG acompañado de mejoría clínica o reaparición del ritmo alfa posterior. Otros fármacos antiepilépticos (FAE) como valproato (VPA), levetiracetam (LEV), etc., también se han demostrado útiles. Existe controversia en cuanto a la agresividad del tratamiento en casos refractarios, pues en ocasiones éste puede ser más perjudicial que el propio EENC⁴.

El pronóstico de los pacientes con EENC viene determinado tanto por la causa que ha provocado el EENC como por el grado de afectación del nivel de consciencia.

En nuestro caso clínico, la etiología del estatus se atribuyó a la reciente introducción de tramadol que puede disminuir el umbral epileptógeno (más en asociación con paroxetina), dado que las crisis persistieron pese a la corrección de las alteraciones hidroelectrolíticas, y al no encontrar otra causa desencadenante (infecciosa, metabólica, estructural o paraneoplásica).

1. Fernández-Torre JL, Gutiérrez-Pérez R, Velasco-Zarzosa M. Estatus epiléptico no convulsivo. *Rev Neurol*. 2003; 37: 744-52.
2. Maganti R, Gerber P, Drees C, Chung S. Nonconvulsive status epilepticus. *Epilepsy & Behavior*. 2008; 12: 572-86.
3. Alroughani R, Javidan M, Qasem A, Alotaibi N. Non-convulsive status epilepticus; the rate of occurrence in a general hospital. *Seizure*. 2009; 18: 38-42.
4. Meierkord H, Holtkamp M. Nonconvulsive status epilepticus in adults: clinical forms and treatment. *Lancet Neurol*. 2007; 6: 329-39.
5. Kaplan PW. EEG criteria for nonconvulsive status epilepticus. *Epilepsia*. 2007. 48(Suppl. 8): 39-41.
6. Fernández-Torre JL, Rebollo M, Gutiérrez A, et al. Nonconvulsive status epilepticus in adults: electroclinical differences between proper and comatose forms. *Clinical Neurophysiology*. 2012; 123: 244-51.
7. Saiz AR, de la Peña P. Estatus no convulsivo en pacientes en coma. Estatus sutil. *Revista Grupo Epilepsia de la SEN*. 2009; 1: 27-32.
8. Misra UK, Kalita J, Chandra S, Nair P. Association of antibiotic with status epilepticus. *Neuro Sci*. 2013; 34: 327-31.