

## Diarrea del viajero por *Cyclospora cayetanensis*: un parásito no endémico en Argentina

## Traveler's diarrhea caused by *Cyclospora cayetanensis*: a no endemic parasite in Argentina

Nardín María Elena<sup>1</sup>, Manias Valeria<sup>1</sup>, Ramos Claudia<sup>1</sup>, Mendosa María Alejandra<sup>1</sup>, Cristóbal Sabrina, Nagel Alicia<sup>1</sup>

**RESUMEN:** *Cyclospora cayetanensis* es un patógeno emergente que representa un problema de salud pública. En los países industrializados, este coccidio se ha asociado con casos de diarrea del viajero. Se presenta el caso de una paciente inmunocompetente con diarrea persistente que asistió al hospital Dr. J. M. Cullen luego de realizar un viaje a México, en donde se le diagnosticó ciclosporiasis mediante examen coproparasitológico directo confirmado con coloración de Ziehl-Neelsen y examen de autofluorescencia. La paciente evolucionó favorablemente con el tratamiento indicado para ésta patología. Es importante tener en cuenta a *C. cayetanensis* como posible causa de diarrea crónica en personas que hayan realizado viajes a zonas endémicas, independientemente de su estado inmunológico.

**Palabras clave:** *Cyclospora cayetanensis*, diarrea crónica, ciclosporiasis, diarrea del viajero.

**ABSTRACT:** *Cyclospora cayetanensis* is an emerging pathogen that represents a public health problem. This coccidian has been associated with traveler's diarrhea in industrialized countries. We report a case of an immunocompetent patient who was admitted to the hospital with chronic diarrhea. The patient was diagnosed with cyclosporiasis by microscopic detection in a stool sample with autofluorescence and Ziehl Neelsen's stain, and evolved favorably after the indicated treatment for this pathology. It is important to consider *C. cayetanensis* as a possible cause of chronic diarrhea in persons who reported trips to regions where this parasite is endemic, regardless their immunological status.

**Keywords:** *Cyclospora cayetanensis*, chronic diarrhea, cyclosporiasis, traveler's diarrhea.

### INTRODUCCIÓN

*Cyclospora cayetanensis* (Apicomplexa, Eimeriidae) es un patógeno emergente que representa un problema de salud pública. Es una causa importante de diarrea endémica y epidémica en el mundo. En los países en vías de desarrollo, la infección por *C. cayetanensis* está ampliamente distribuida mientras que en los países industrializados, este coccidio se ha asociado con casos de diarrea del viajero. El riesgo de exposición a enfermedades tropicales poco comunes ha aumentado en paralelo con la globalización posibilitando que los parásitos endémicos de ciertas regiones puedan entrar en contacto con consumidores de países desarrollados. Los cambios en los hábitos nutricionales han resultado en un mayor consumo de alimentos crudos o poco cocidos, exponiendo a los consumidores a potenciales parásitos, los cuales serían eliminados o reducidos con el procesamiento

adecuado de los alimentos. A medida que los viajes internacionales se vuelven más frecuentes, también se incrementa el riesgo de adquirir microorganismos en países industrializados donde no son endémicos, como es el caso de *Cyclospora* (Ortega *et al.*, 2010). La sintomatología incluye diarrea acuosa, pérdida de apetito, pérdida de peso, calambres, hinchazón, náuseas, flatulencias y fatiga (Casillas *et al.*, 2018).

Existen varias especies de *Cyclospora* (e.g. *C. cercopitheci*, *C. colobi*, *C. papionis*, *C. schneideri*), aunque aparentemente la única que afecta a los humanos es *C. cayetanensis*, no habiéndose comprobado que sea una zoonosis. Este protozoo, intracelular obligado, posee un ciclo biológico muy similar al de *Cryptosporidium* spp. y *Cystoisospora belli* (Chacín-Bonilla y Barrios, 2011). El ooquiste ingresa por vía pasiva (forma infectante), luego tienen lugar reproducciones asexuales y sexuales en el epitelio del

<sup>1</sup>Sección Microbiología, Laboratorio Central, Hospital Dr José María Cullen. Av Freyre 2150. (3000) Santa Fe. Prov. Santa Fe. Argentina

intestino delgado, originando ooquistes inmaduros no esporulados que se eliminan con las heces, siendo éste el estadio diagnóstico (Weitz *et al.*, 2009; Archelli y Kozubsky, 2012). Se presentan como esferas con pequeños glóbulos refringentes en su interior. El ooquiste de *C. cayetanensis* debe ser diferenciado de los ooquistes de otros coccidios fundamentalmente por su forma y tamaño, ya que tiene afinidad tintorial semejante, siendo todos ácido-alcohol-resistentes. Los ooquistes de *C. cayetanensis* son esféricos y miden 8-10  $\mu\text{m}$  de diámetro, los de *Cryptosporidium* spp., son esféricos de aproximadamente 4  $\mu\text{m}$  de diámetro y los de *C. belli* son elipsoidales de 20-30  $\mu\text{m}$  por 10-19  $\mu\text{m}$  (Chacín-Bonilla y Barrios, 2011; Archelli y Kozubsky, 2012). Como en el caso de otros protozoos, dado que la eliminación de ooquistes con las heces es discontinua, se prefieren muestras seriadas de materia fecal.

Se pueden buscar los ooquistes en preparaciones húmedas, previo enriquecimiento, especialmente por el método de Sheather (flotación con solución saturada de sacarosa), donde se puede observar la pared gruesa. Son impermeables al lugol, pero pueden efectuarse tinciones como la de Ziehl Neelsen, Kinyoun u otras de fundamento similar. En este caso aparecen como esferas ácido-alcohol-resistentes variables, coloreadas de rojo intenso (Archelli y Kozubsky, 2012). A diferencia de los otros coccidios antes mencionados, *C. cayetanensis* posee autofluorescencia al observarse las muestras húmedas en el microscopio de fluorescencia (Salvatella *et al.*, 2002; Weitz *et al.*, 2009)

El objetivo de este trabajo es presentar el caso de una paciente con diarrea crónica por *C. cayetanensis* en una zona no endémica.

## DESCRIPCIÓN

Una paciente femenina de 70 años de edad, diabética controlada, sin síntomas ni antecedentes sugerentes de inmunocompromiso, asistió en junio de 2018 a la guardia del hospital Dr. José M Cullen por presentar diarrea crónica y leve distensión abdominal después de regresar de un viaje a México durante el mes de mayo. Relató haber consumido gran variedad de alimentos. Se le solicitaron análisis de rutina que resultaron normales y examen coproparasitológico directo donde no se observaron parásitos. Además se le indicó colonoscopia, que no realizó por persistencia de la diarrea. Se inició tratamiento con metronidazol 500 mg cada 6 h durante 3 días. Al no remitir los síntomas, regresó al hospital a los 12 días. Se le solicitó nuevamente examen coproparasitológico directo y además cultivo de materia fecal que fue remitido a la Sección Microbiología. En el examen directo se observaron ooquistes esporulados y en el cultivo no hubo desarrollo de bacterias patógenas. Se confirmó

30

la presencia de ooquistes de *C. cayetanensis* con la coloración de Ziehl-Neelsen (Fig. 1) y autofluorescencia (Fig. 2). Al conocerse el agente etiológico se cambió la medicación a trimetoprima 160 mg más sulfametoxazol 800 mg cada 12 h durante 6 días que según la bibliografía es el tratamiento de elección (Weitz *et al.*, 2009; Ortega *et al.*, 2010; Archelli y Kozubsky, 2012). Luego de 15 días de finalizado el antibiótico se realizó un nuevo examen coproparasitológico de control donde no se observaron ooquistes.

## DISCUSIÓN

*Cyclospora cayetanensis* es un protozoo intestinal humano, que causa ciclosporiasis y pertenece al filo Apicomplexa, subclase Coccidiasina y familia Eimeriidae. La infección es endémica en el mundo, principalmente en países tropicales y subtropicales de Latinoamérica y Asia. El coccidio se transmite a través de la ingestión de agua y alimentos contaminados. No se ha descrito la transmisión persona a persona (Weitzel *et al.*, 2017).

Se han registrado múltiples brotes epidémicos de infección por *C. cayetanensis* en distintos países del mundo, los de mayor importancia se han comunicado en Norteamérica (E.U.A. y Canadá). La mayoría de ellos se ha asociado al consumo de vegetales crudos como frambuesas, albahaca y ensaladas crudas (mezclas de vegetales). Estos reportes tienen un gran valor, pues han contribuido a conocer mejor el período de incubación, los aspectos clínicos y las fuentes de infección de la ciclosporiasis (Weitz *et al.*, 2009). Reportes de brotes en E.U.A. desde 2016 a 2018, indican un notable incremento de casos, probablemente debido al implemento de las nuevas técnicas diagnósticas moleculares (Casillas *et al.*, 2018).

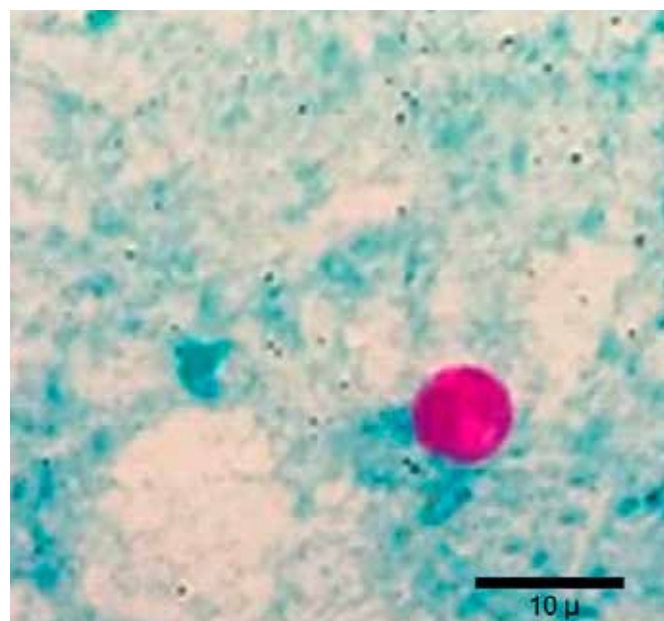
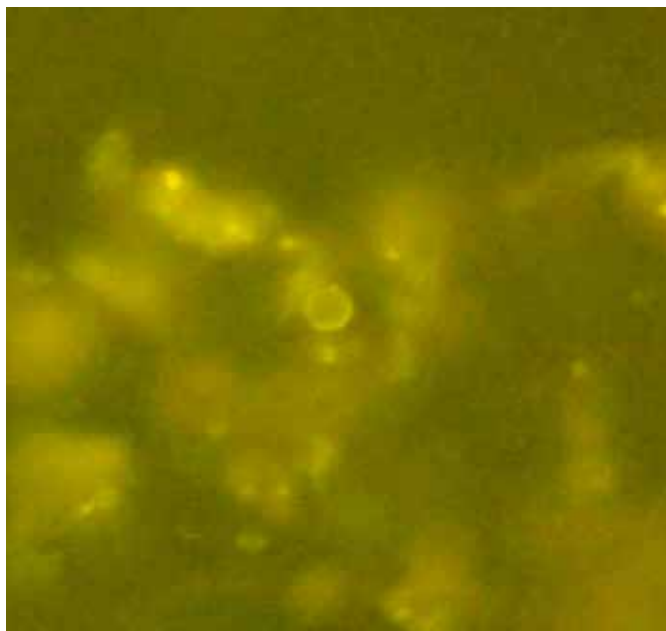


Figura 1. Ooquistes de *Cyclospora cayetanensis* en heces con tinción de Ziehl-Neelsen.



**Figura 2.** Ooquiste de *Cyclospora cayetanensis* en heces con fluorescencia directa.

En el presente caso clínico, a diferencia de los investigados por Weitz y colaboradores, y por Sarsotti y colaboradores, la paciente no relata haber tenido otra sintomatología digestiva grave además de la diarrea (Sarsotti et al., 2002; Weitz et al., 2009). Sin embargo, hay coincidencia con diferentes casos clínicos citados en la bibliografía, en los cuales se reporta que la parasitosis fue adquirida en un viaje realizado a una zona endémica y que la paciente evolucionó favorablemente con el tratamiento indicado (Rodríguez Benavides y Abrahams-Sandí, 2007; Weitz et al., 2009; Archelli y Kozubsky, 2012).

*Cyclospora cayetanensis* rara vez se identifica debido a que pocos laboratorios tienen implementado el uso de las coloraciones requeridas para su detección, conduciendo a diagnósticos erróneos y tratamientos incorrectos. En este sentido, se destaca la importancia de una correcta anamnesis al paciente, para orientar al equipo de salud en la búsqueda del agente patógeno, solicitar las tinciones específicas especialmente en aquellos pacientes que relaten tener diarrea crónica y haber realizado viajes a regiones tropicales y/o subtropicales, independientemente de su estado inmunológico.

Los autores contaron con el consentimiento verbal de la paciente y con el aval del Comité de Docencia e Investigación del Hospital Provincial Dr. José Cullen para la publicación del caso clínico.

#### LITERATURA CITADA

Archelli S, Kozubsky LE. 2012. *Cyclospora cayetanensis*: Un coccidio emergente. Acta bioquímica clínica latinoamericana, 46: 683-8.

Casillas SM, Bennett C, Straily A. 2018. Notes from the Field: Multiple Cyclosporiasis Outbreaks United

States. Morbidity and Mortality Weekly Report (MMWR), 67:1101-1102.

Chacín-Bonilla L, Barrios F. 2011. *Cyclospora cayetanensis*: biología, distribución ambiental y transferencia. Biomédica Revista del Instituto Nacional de Salud, 31:132-143.

Ortega YR, Sánchez R. 2010. Update on *Cyclospora cayetanensis*, a Food-Borne and Waterborne Parasite. Clin. Microbiol. Reviews Jan., p. 218-234

Rodríguez Benavides G, Abrahams-Sandí E. 2007. *Cyclospora cayetanensis*: revisión de cuatro casos clínicos. Revista Costarricense de Ciencias Médicas. Vol. 28:49-56.

Salvatella R, Ballesté R, Puime A, Rodríguez G, Eirale C, Calegari L. 2002. *Cyclospora cayetanensis* en Uruguay. Agente de diarrea del viajero, adquirida en el exterior. Revista Médica del Uruguay, 18:175-179.

Sarsotti P, Hernández A, Pawluk D, Gutierrez C, Garcia-Effron G, Ponzoni C. 2002. *Cyclospora cayetanensis*: un Protozoo Emergente en Expansión. Primer Caso en Santa Fe, Argentina, FABICIB, 6 (1):153-154. Disponible en <https://doi.org/10.14409/fabicib.v6i1.702>.

Weitz VJC, Weitz RC, Canales RM, Moya RR. 2009. Infección por *Cyclospora cayetanensis*. Revisión a propósito de tres casos de diarrea del viajero. Revista Chilena de Infectología, 26:549-554.

Weitzel T, Vollrath V, Porte L. 2017. *Cyclospora cayetanensis*. Revista Chilena de Infectología, 34 (1): 45-46.

---

Recibido: 3 de julio 2019

Aceptado: 30 de agosto 2019

---