

Quiste Traumático o Hemorrágico

* Prof. Dr. Carlos A. Bencini

** Prof. Dr. Adrian Carlos Bencini

*** Dr. Guillermo Rolandelli

*** Dr. Matias Cordeu

*** Dra. M de los Angeles Cotignola

*** Dra. Florencia Soldavini ***

Trabajo recibido: 26/06/08

Fecha de evaluación: 20/10/08

* Especialista en Cirugía y Traumatología
Bucomaxilofacial.

Profesor Consulto del Servicio de Odontología y Cirugía
BMF del Hospital "San Juan de Dios" de La Plata.

Profesor Titular de la Cátedra de Cirugía "B" de la
Facultad de Odontología de la UNLP.

Docente de la Sociedad Odontológica de La Plata

** Especialista en Cirugía y Traumatología
Bucomaxilofacial.

Presidente de la Sociedad Argentina de Cirugía y
Traumatología Bucomaxilofacial

Miembro del Servicio de Odontología y Cirugía BMF del
Hospital "San Juan de Dios" de La Plata.

Prof. Titular de la Cátedra de Cirugía BMF II de la
Facultad de Odontología de la UCALP.

Docente de la Sociedad Odontológica de La Plata

*** Odontólogos del Servicio de Odontología y Cirugía
BMF del Hospital "San Juan de Dios" de La Plata.

Ayudantes de la Cátedra de Cirugía BMF II de la Facultad
de Odontología de la UCALP.

Ayudantes de la Cátedra de Cirugía B de la Facultad de
Odontología de la UNLP.

Docentes de la Sociedad Odontológica de La Plata

RESUMEN

Los autores presentamos un enfoque clínico descriptivo del Quiste traumático (hemorrágico). El quiste óseo traumático es una cavidad intraósea sin recubrimiento epitelial, es considerado un pseudoquiste del maxilar. Este quiste es también denominado simple o hemorrágico.

Representa del 0,2 al 1% de la patología quística maxilar y se presentan generalmente de forma asintomática en la mandíbula de jóvenes entre los 5 y los 25 años. El pronóstico del quiste óseo solitario, tras curetaje simple de la cavidad es excelente.

Se presenta un caso de quiste óseo traumático en paciente masculino de 18 años de edad. Se realizó tratamiento quirúrgico (curetaje). El paciente fue controlado con seguimiento radiográfico durante 1 año.

Palabras Claves: Pseudoquiste, Quiste óseo solitario, características clínicas, histología.

ABSTRACT

The authors focus subject on the description of the Traumatic Cyst (hemorrhagic). Traumatic bone cyst is intrabony cavity without epithelial lining. It does not constitute true cyst. A review is made of traumatic bone cyst also known as a simple or hemorrhagic cyst. Represent account for 0,2 and 1% of all maxillary cysts lesions; it is usually asymptomatic and appear in young individuals in the 5-25 years age range. The prognosis of traumatic bone cyst after simple voiding of the cavity is excellent.

The following presentation is of a traumatic bone cyst in patient masculine of 18 years old. In this case was applied treatment surgical. The patient was managed by radiograph during one year.

Key words: Pseudocyst, traumatic Bone Solitary, clinical characteristic, histology.

Introducción

El nombre de esta entidad fue propuesto por el CIRTO a la lesión que se da en los maxilares (1). Carece de epitelio y presenta radiográficamente apariencia quística. Cuando asienta en huesos largos (se aprecia con mayor frecuencia en metáfisis altas de humero y fémur) la lesión es llamada por los Patólogos Óseos de la OMS "Quiste Oseo Solitario (simple o unicameral)" (1,2,3). Algunos autores como Grinspan, Borello y Olech (1,4,5) proponen que de los maxilares solo puede encontrarse en el inferior. Se da en jóvenes y se suele relacionar con un traumatismo. El primer caso en la mandíbula fue comunicado por Lucas en 1929 (1).

Los maxilares son asiento de un gran número y variedad de quistes, dentro de los cuales el quiste traumático o hemorrágico representa del 0,2 al 1% de la patología quística maxilar y solo el 13% de los quistes no odontogénicos y no epiteliales de los maxilares.(6)

De una revisión bibliográfica de 153 casos y a la que agregaron 2 casos personales, Hubner y Turlington (1971)(7); llegaron a la conclusión de que el 80 % de los casos se da en edades inferiores a los 25 años (5 a 25 años) con mayor incidencia en la segunda década de vida, en pacientes varones, con antecedentes de golpe en la cara, mas común en la zona molar y premolar del maxilar inferior, que son asintomático, y que solo el 25% deforma las tablas mandibulares. Shafer y cols (1987) (8) coincide con una mayor incidencia en el sexo masculino, tal vez por una mayor actitud física; no obstante Sapp y cols (1998) contradictoriamente a esto alegan una mayor incidencia en mujeres; mientras que Regezi y cols. (1991) no encuentran diferencias significativas en sus estudios con respecto a la prevalencia de sexo.

La mayoría de las veces su diagnóstico es casual durante un examen radiológico de rutina. Los dientes asociados conservan la vitalidad y no presentan movilidad.(8)

Radiográficamente se aprecia una imagen radiolúcida solitaria, bien delimitada, sin corticalización, con fenestración interradicular, de tamaño variable, y a veces con un fino reborde esclerótico. Se localiza preferentemente en la zona posterior de la mandíbula, área premolar y molar. Cuando la lesión afecta a los espacios interdentarios, puede presentar un aspecto lobulado o de scalloping, o imagen en dedo de guante. No produce desplazamiento ni reabsorción de las raíces

de las piezas dentarias.(Shafer y cols. 1987) (8).

La histología revela una lesión que aparece como una cavitación de hueso medular, al microscopio se observa que carece de revestimiento epitelial, que ocasionalmente puede ir recubierta por una fina capa de tejido conectivo en el que pueden observarse células gigantes multinucleadas y gránulos de hemosiderina, su contenido puede ser una escasa cantidad de contenido serohemático (pueden verse eritrocitos extravasados, hemosiderina y osteoblastos)

Su tratamiento consiste en realizar una exploración quirúrgica para confirmar el diagnóstico clínico y radiográfico. Una vez abordada la cavidad, basta con un buen curetaje de la lesión que permita el llenado de la cavidad con sangre y suturar. La defensa del coágulo asegura la organización y curación "Per Priman"(1).

Caso Clínico

Se presenta a la consulta en el Servicio de Odontología y Cirugía Bucomaxilofacial del Hospital "San Juan de Dios" de La Plata; un paciente de sexo masculino, argentino, soltero, de 18 años de edad; quien fue derivado por su odontólogo (especialista en ortodoncia), por presentar una imagen radiolúcida (osteolítica) en el maxilar inferior, como hallazgo casual en una radiografía panorámica que se tomo con fines ortodóncicos.

A la inspección clínica no se observa aumento de volumen en el área, las tablas óseas vestibular y lingual están conservadas, la mucosa que lo recubre posee coloración y textura normal (foto 1). Lesión indolora y con plano óseo conservado a la palpación y sin signos de crepitación.

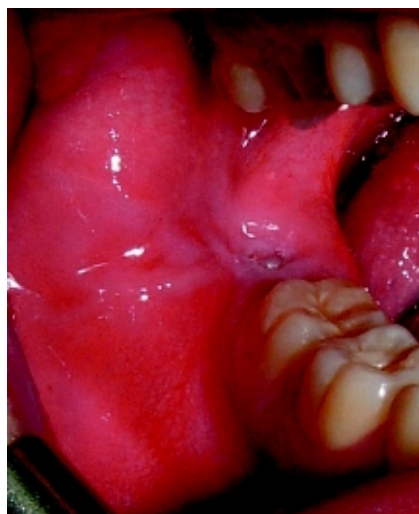

Foto 1 – Clínica preoperatoria.

Al estudio radiográfico se aprecia una imagen radiolúcida, bien delimitada, de contorno lobulado, con aparente relación apical al tercer molar inferior derecho, sobre ángulo y rama ascendente, de aprox. 4,5 cm (cefalo-caudal) x 2 cm; desde trigono retromolar hasta la basal dejando solamente 0.5cm remanente de la misma, de límites no muy bien definidos en algunos sectores, de aspecto crónico y que no reabsorbe ni rechaza las raíces de las piezas dentarias vecinas (foto 2). No se observan procesos de caries en ninguna de las piezas adyacentes y las mismas conservan su vitalidad pulpar.

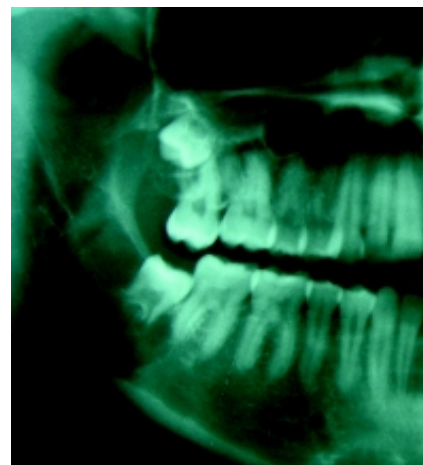


Foto 2 – Rx Panorámica preoperatorio (vista parcial)

Al estudio tomográfico, en un corte axial (foto 3), por la presencia de una delgada cortical ósea en distal de la pieza 48, se evidencia la independencia del tercer molar inferior derecho retenido de la lesión de aspecto quístico que se extiende por vestibular y distal de la pieza retenida. Dicha imagen orienta al origen no odontogénico de esta patología, por lo cual se formula el diagnóstico presuntivo de quiste traumático o hemorrágico.

Bajo Premedicación (amoxicilina 2 gr. y flurbiprofeno 100mg; 1 hora antes de la intervención) y anestesia local (articaina 4 %) de los nervios dentario inferior, bucal y lingual derechos; se realiza incisión desde borde anterior de rama ascendente mandibular derecha hasta mesial de la pieza 47 con descarga a fondo de surco vestibular. Decolado de colgajo mucoperiostico. Se realiza ostectomía sobre la tabla ósea vestibular que permite el acceso a la lesión (foto 4). Se procede a la aspiración del contenido sanguinolento con jeringa Luer (foto 5). Se aprecian en interior de la cavidad coágulos sanguíneos en descomposición, tejido conectivo y de granulación, sin una franca membrana epitelial; lo que corro-

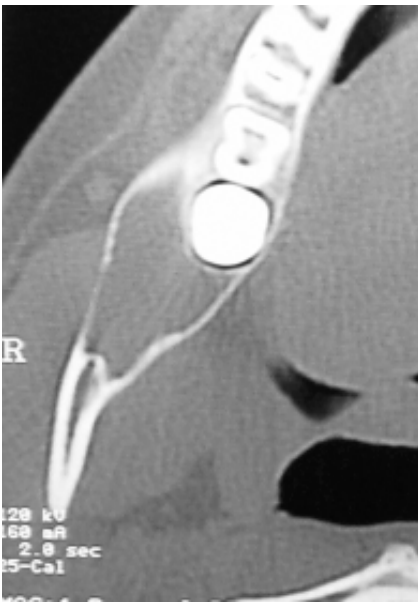


Foto 3 – TAC preoperatoria (corte axial, vista parcial) donde se visualiza cortical ósea por distal de la pieza 48, que independiza la lesión de la pieza dentaria retenida.

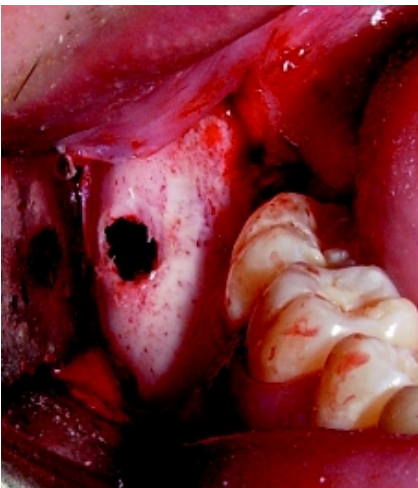


Foto 4 – Clínica intraoperatoria con osteotomía tabla ósea vestibular

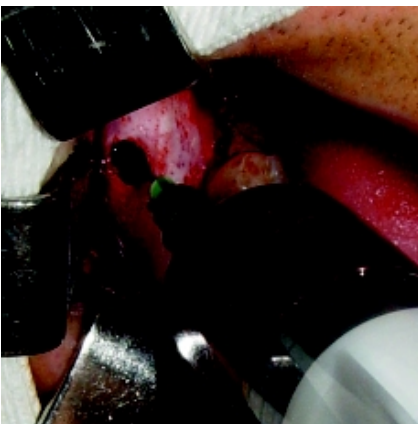


Foto 5 – Aspiración del contenido sanguinolento del quiste traumático.

bora el diagnóstico presuntivo por un quiste hemorrágico. Se amplia la osteotomía (foto 6), para completar el tratamiento de la cavidad (curetaje y eliminación de coágulos sanguíneos y tejido conectivo). Se realiza la exodoncia del tercer molar inferior derecho (fotos 7 y 8), por indicación de su ortodontista. Se regularizan los bordes con pinza gubia y lima para hueso, toilette de la herida (foto 9), hemostasia, reposición del colgajo y sutura a puntos separados con Poliglactina 910 (4-0) según arte.

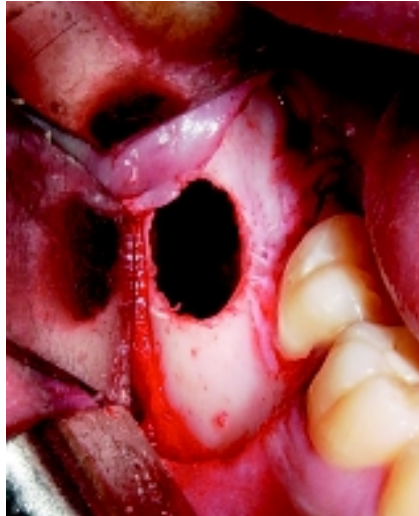


Foto 6 – Se amplia la osteotomía para mejorar el acceso quirúrgico a la cavidad y su toilette

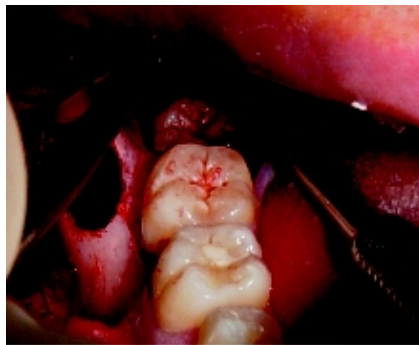

Foto 7 – Se realiza la exodoncia de la pieza 48.

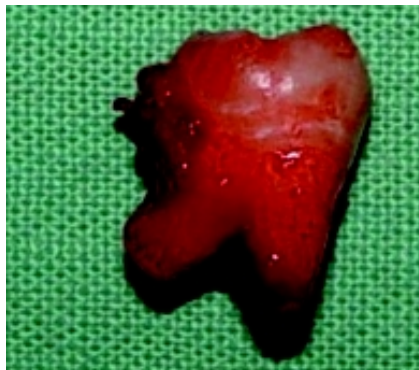

Foto 8 – Tercer molar inferior derecho extraído.

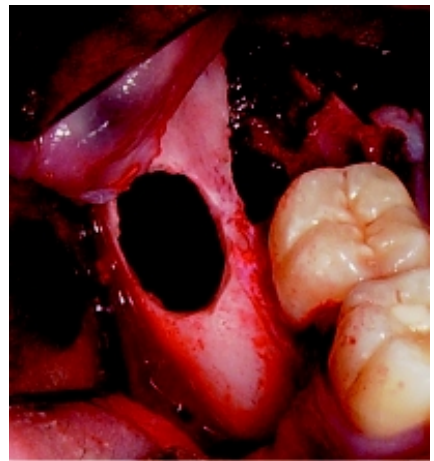

Foto 9 – Lecho quirúrgico.

El estudio anatomopatológico diferido, realizado en el Servicio de Patología del Hospital "San Juan de Dios" de La Plata, informa "...Pseudoquiste Oseo, Quiste Traumático o Hemorrágico..,"

El paciente curso una evolución favorable en el postoperatorio inmediato, así como en los controles clínicos y radiográficos a los 6 meses (fotos 10 y 11) y al año (foto 12 y 13) de la cirugía.

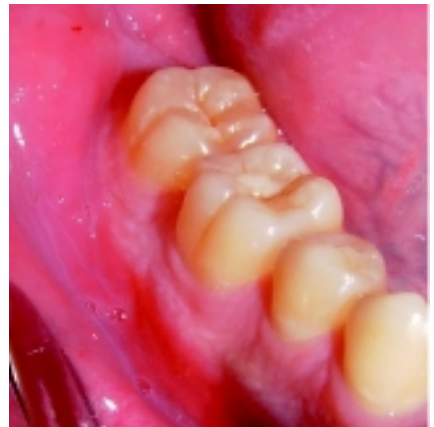

Foto 10 – Clínica intraoral a los 6 meses.

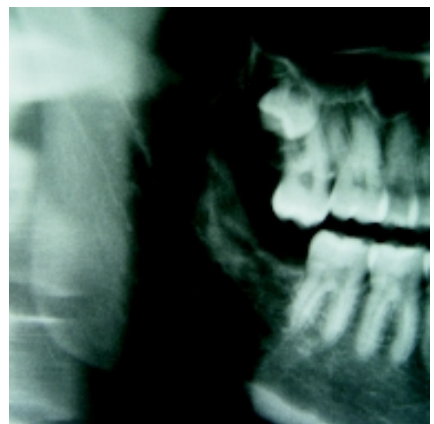


Foto 11 – Rx panorámica (vista parcial) a los 6 meses.

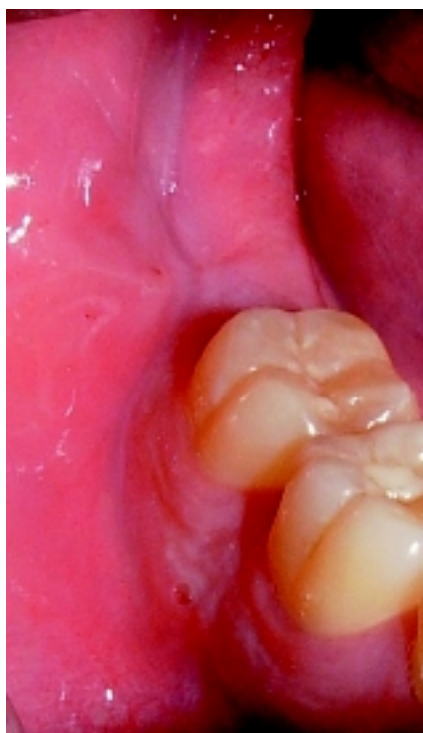


Foto 12 – Clínica intraoral al año.

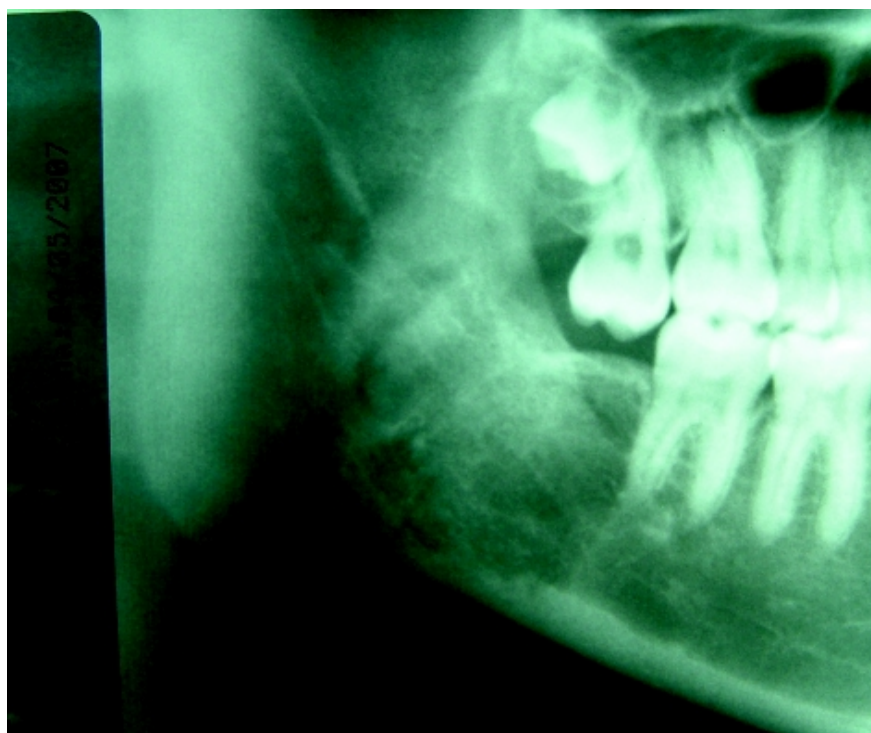

Foto 13 – Rx panorámica (vista parcial) al año.

BIBLIOGRAFÍA

- (1) Grinspan, D. (1983): Enfermedades de la Boca. Editorial Mundi. Blastomas y Pseudoblastomas de los Maxilares. Cap LII; 4018-4021.
- (2) Gorlin, R. J.; Golmar, H. M. (1984): Patología Oral (Thoma). Ed. Salvat SA; 517.
- (3) Lodwick, G. S. (1968): A juvenile unicameral bone cysts. Am. J. Roentgeral. 80:495.
- (4) Olech, E.; Sicher, H.; Weinmann, J. P.(1954):Quistes Traumáticos de los Maxilares. Radiografías y Fotografías Clínicas. 20-58.
- (5) Borello, E; Banquer, E; Cicchetti, L. (1972): Quiste hemorrágico (traumático) mandibular. Actualización y presentación de 3 casos. Rev. Asoc. Odont. Arg., 60:509,
- (6) Baskar, S. N.(1977): Patología Bucal. Ed. El Ateneo. 2da Ed. 169-70.
- (7) Huebner, G. R.; Turlington, E. G.(1971):So-called traumatic (hemorrhagic) bone cysts of the jaws. Review of the literature and report two unusual cases. Oral Surgery., 31:354.
- (8) Shafer, W. G.; Levi, B. M.(1986):Tratado de Patología Bucal. Ed. Interamericana. 559-62.
- (9) Sapp JP, Eversole L, Wysocki G. (1998) Patología Oral y Maxilofacial Contemporánea. Madrid. Hartcourt Brace de España, S.A.
- (10) Regezi J, Scubba J. (2000): Quistes de la boca en Patología Bucal. Correlaciones Clinicopatológicas. Tercera edición. México. Editorial McGraw-Hill Interamericana; 315-317.
- (11) Winer, R. A.; Doku, H. C.(1978):Traumatic Bone in the Maxila. Oral Surgery. 46:367.
- (12) Whinery, J. G.(1955): Progressive Bone Cavities of the Mandibles. Oral Surgery, 8:903.
- (13) Stafne, E.; Gibilisco, J. (1994): 5ta Ed. 3ra. Reimpresión. Ed. Panamericana
- (14) Szerlip, L (1966): Traumatic bone cysts. Resolution without surgery. Oral Surg 21:201
- (15) Morris, C. R.; Steed, D. L.; Jacoby, J. J. (1970): Traumatic bone cysts. J. Oral Surg., 28:188,
- (16) Gay Escoda C, Hernández Alfaro F, Grau Cases J. (1991): Quiste óseo traumático de los maxilares. Arch Odontostomatol; 7: 31-41
- (17) Bencini C.A.; Micinquevich, S.B.; Bencini A.C.(2004): Quistes y Tumores de los maxilares. En: Carlos Navarro Vila: Tratado de Cirugía Oral. Editorial Aran. Tomo I; Capítulo 4; 31-49
- (18) Küstner E, Blanco Carrión A, Martínez – Sahuquillo A, García García A (2000): Medicina Bucal Práctica. Santiago de Compostela: Ed Danú; 385-406.
- (19) Martínez-Conde Llamasas R, Aguirre Urizar JM. (1995): Quistes odontogénicos y maxilares. En: Bagán Sebastián JV, Ceballos Salobreña A, Bermejo Fenoll A, Aguirre Urizar JM, Peñarocha Diago M (eds.). Medicina Oral. Barcelona: Ed.Masson; 478-86.
- (20) Neves A, Migliari DA, Sugaya N, de Sousa SO (2001): Traumatic bone cyst: Report of two cases and review of the literature. Gen Den; 49:291-5