



DOI: https://doi.org/10.37811/cl_rcm.v6i5.3268

Mucocele apendicular, reporte de un caso

Jesús Vázquez Añorve

jesusgp4@hotmail.com

<https://orcid.org/0000-0002-5221-0734>

Residente de tercer año de la especialidad de Cirugía General del Hospital General Zona Norte de Puebla "Bicentenario de la Independencia" Benemérita Universidad Autónoma de Puebla- Puebla, México.

Pedro Osimar Juárez Pérez

oso_virgo_4@hotmail.com

<https://orcid.org/0000-0002-4832-9003>

Residente de primer año de la especialidad en Medicina de Urgencias del Hospital General Zona Norte de Puebla "Bicentenario de la independencia" Benemérita Universidad Autónoma de Puebla - Puebla, México.

Mónica Heredia Montaña

monica.hereditamon@correo.buap.mx

<https://orcid.org/0000-0002-4234-9644>

Médico adscrito al servicio de Cirugía General del Hospital General Zona Norte de Puebla "Bicentenario de la Independencia" Jefe del servicio de Cirugía General en el Hospital Universitario de Puebla Benemérita Universidad Autónoma de Puebla - Puebla, México.

Gamaliel Munive Molina

Gmunive.mo@gmail

<https://orcid.org/0000-0002-4832-9003>

Residente de primer año de la especialidad de Cirugía General del Hospital General Zona Norte de Puebla "Bicentenario de la Independencia" Benemérita Universidad Autónoma de Puebla - Puebla, México.

Marcia Rodríguez Saldivar

marcia.rdz@gmail.com

<https://orcid.org/0000-0001-8006-6867>

Residente de tercer año de la especialidad de Pediatría del Hospital General Zona Norte de Puebla "Bicentenario de la Independencia" Benemérita Universidad Autónoma de Puebla - Puebla, México.

Jason Leonel Legorreta Calderón

drjasonlegorreta@gmail.com

<https://orcid.org/0000-0003-0277-0845>

Residente de primer año de la especialidad de cirugía general del hospital general de zona norte de Puebla Benemérita Universidad Autónoma de Puebla - Puebla, México.

RESUMEN

El mucocele apendicular es la dilatación del apéndice con acumulación de material mucinoso secundario a una obstrucción o, constituyendo un grupo de neoplasias dependientes del apéndice con evolución y pronóstico variables. Se encuentran en el 0.3% de todas las apendicectomías, más comunes en género femenino con relación 4:1 y en edad no reproductiva. En muchos casos la neoplasia es benigna, asintomática por lo que pasa desapercibida como diagnóstico diferencial, lo que hace que el diagnóstico temprano sea infrecuente y se detecte por medio de métodos de imagen o quirúrgicos.

Palabras clave: *mucocele; apéndice; tumor apendicular.*

Correspondencia: jesusgp4@hotmail.com

Artículo recibido 10 agosto 2022 Aceptado para publicación: 10 septiembre 2022

Conflictos de Interés: Ninguna que declarar

Todo el contenido de **Ciencia Latina Revista Científica Multidisciplinar**, publicados en este sitio están disponibles bajo

Licencia [Creative Commons](https://creativecommons.org/licenses/by/4.0/) 

Cómo citar: Vázquez Añorve, J., Juárez Pérez, P. O., Heredia Montaña, M., Munive Molina, G., Rodríguez Saldívar, M., & Legorreta Calderón, J. L. (2022). Mucocele apendicular, reporte de un caso. *Ciencia Latina Revista Científica Multidisciplinar*, 6(5), 2595-2603. https://doi.org/10.37811/cl_rcm.v6i5.3268

Appendiceal mucocele, a case report

ABSTRACT

Appendicular mucocele is the dilation of the appendix with accumulation of mucinous material secondary to an obstruction constituting a group of appendix-dependent neoplasms with variable evolution and prognosis. They are found in 0.3% of all appendectomies, more common in females with a 4:1 ratio and in non-reproductive age. In many cases, the neoplasm is benign, asymptomatic, so it goes unnoticed as a differential diagnosis, which makes early diagnosis infrequent and is detected by means of imaging or surgical methods.

Keywords: *Mucocele; appendix; appendiceal tumor.*

INTRODUCCIÓN

Las neoplasias dependientes del apéndice como lo es el mucocele apendicular se define como la obstrucción de la luz apendicular y la consecuente acumulación de material mucinoso. Fue descrito por primera vez en 1866 por Rokitansky, quien lo llamó Hydrops processus vermiformis (1).

Se definen cuatro tipos de procesos patológicos subyacentes: 1. Obturación de la comunicación cecoapendicular por un fecalito o retracción cicatricial. 2. Hiperplasia mucosa focal o difusa, sin atipias celulares. 3. Cistoadenoma mucinoso, con cierto grado de atipia celular. 4 Cistoadenocarcinoma mucinoso (2).

Los tumores apendiculares tienen una baja incidencia y constituyen un pequeño grupo dentro de la patología de este órgano, en el que predominan ampliamente los procesos inflamatorios. Se diagnostica entre 0.9 a 0.14% de las apendicectomías de las cuales un porcentaje muy pequeño tiene baja incidencia de malignidad (3-4).

El mucocele apendicular no tiene un cuadro clínico característico. Los estudios de imagen permiten realizar el diagnóstico preoperatorio evidenciando un tumor quístico en fosa iliaca derecha, sin embargo, el diagnóstico definitivo es histológico (5).

Caso clínico

Acude al servicio de urgencias mujer de 53 años de edad, que cuenta con los siguientes antecedentes:

Cronico degenerativos diabetes tipo 2 de larga evolución mal controlada, en tratamiento con metformina, hipertensión arterial sistémica de larga evolución en tratamiento con losartan, quirúrgicos 2 cesáreas, alergias, transfusiones, fracturas negados.

Inicia su padecimiento actual hace 7 días al presentar dolor en fosa iliaca derecha de aparición progresiva, de tipo punzante, intensidad 2/10 el cual aumenta a intensidad 8/10, sin irradiaciones, no hay factores que lo aumenten o disminuyan, se agrega náusea sin llegar al vómito, no presenta mejoría, por lo que ingresa a esta unidad.

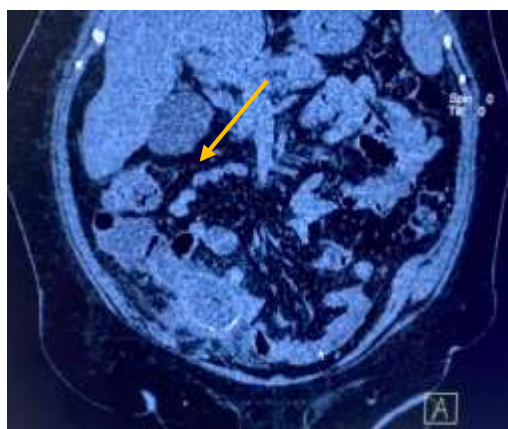
A la exploración física signos vitales: tensión arterial 130/72, frecuencia cardiaca 68, frecuencia respiratoria 14, temperatura 36.8 °C, consciente, orientada, regular hidratación de mucosas, adecuada coloración de piel y tegumentos, normocefalo, ruidos cardiacos adecuado tono y ritmo, murmullo vesicular audible en ambos hemitorax, abdomen globoso a expensas de pániculo adiposo, peristalsis presente, timpánico a la percusión, doloroso a la palpación superficial y profunda en fosa iliaca derecha en donde

se palpa probable plastrón, mc burney y von blumberg positivo, genitales acorde a edad y sexo, resto sin alteraciones.

Laboratorios: leucos 9.6, hb 13.5, plaq 262, gluc 136, creat 0.9, na 134, k 3.7, tp 14, inr 0.9, tpt 34

TC simple de abdomen (fig 1): datos sugestivos de apéndice aumentada de tamaño, paredes engrosadas y presencia de calcificaciones en su pared.

Figura (1)



Tomografía computarizada en corte coronal , la flecha señala el sitio que corresponde a la apéndice cecal, aparentemente de morfología poco usual.

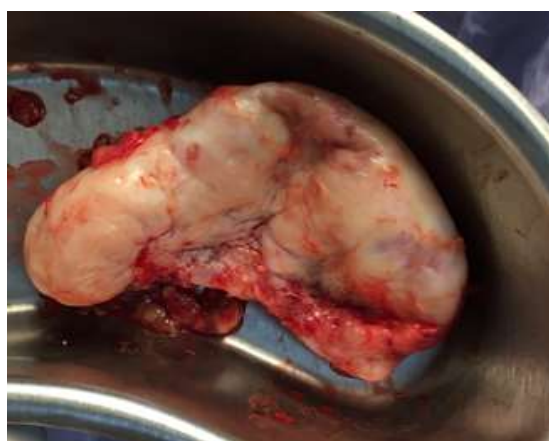Debido a los hallazgos obtenidos del interrogatorio y la exploración física, se sospecha apendicitis aguda complicada, se solicita tiempo quirurgico.

Cirugía programada: apendicectomía abierta.

Cirugía realizada: apendicectomía abierta.

Hallazgos: adherencias epiplón- apéndice, apéndice con morfología inusual, de color blanquecino, paredes gruesas y contenido mucinoso, medidas de 12x6 cm.

Figura (2)



Pieza quirúrgica que corresponde a apéndice cecal de morfología inusual.

La paciente cursa con adecuado postquirúrgico, es egresada a los 2 días de la cirugía. Debido a los hallazgos durante la cirugía se sospecha de mucocele, en espera de resultado de patología.

Resultado de patología: neoplasia mucinosa del apéndice de bajo grado con formación de muco-cele del apéndice.

DISCUSIÓN.

El mucocele apendicular hace referencia al aumento de su tamaño de características quísticas con producción de moco, incluye 4 presentaciones patológicas: quiste de retención, hiperplasia mucosa mucinosa, cistoadenoma y cistoadenocarcinoma. La presentación determina el tratamiento quirúrgico, limitado a apendicectomía o hemicolectomía derecha según sea el caso. El abordaje puede ser abierto o laparoscópico, sin evidencia al momento que sustente ventajas para el abordaje por mínima invasión.

Una de las complicaciones más temidas es el riesgo de ruptura del mucocele, tras lo cual se puede diseminar la enfermedad con desarrollo de pseudomixoma peritoneal con alto riesgo de progresión a neoplasia.

En este caso, ante la falta de equipo de mínima invasión, servicio de patología para realizar estudio transoperatorio y los hallazgos de la cirugía con ausencia de ganglios mesentéricos, realizamos un abordaje abierto con apendicectomía, en espera del resultado de patología, la cual resultó curativa al obtener el histopatológico, con seguimiento por consulta externa por el riesgo de desarrollar pseudomixoma peritoneal.

CONCLUSIÓN.

El mucocele es una entidad poco frecuente que el cirujano general debe tener en cuenta al momento de llevar a cabo una apendicectomía. El hallazgo de un apéndice de morfología poco habitual, obliga a una revisión exhaustiva siguiendo los principios de la cirugía oncológica, con apoyo de un estudio transoperatorio para determinar la correcta resección quirúrgica.

La manipulación cuidadosa de la pieza es fundamental para evitar el riesgo de ruptura y deseminación de la enfermedad, lo que da cierta ventaja para el abordaje abierto versus laparoscópico.

LISTA DE REFERENCIAS

- Cantele H, Inchausti C, Vassallo M, Sequera R, Acevedo T, Villegas I. Neoplasia mucinosa de apéndice. Abordaje laparoscópico. Reporte de caso. REVISTA VENEZOLANA DE CIRUGÍA. 2021 Jul 21;74(1).
- de Caso I, Orlando Hernández Cubas M, Yera Álvarez O, González Ramírez J. Esta obra está bajo una licencia Creative Commons Reconocimiento-NoComercial-CompartirIgual 4.0 Internacional (CC BY-NC-SA 4.0) Mucocele apendicular diagnosticado por videolaparoscopia. Informe de caso. Vol. 14, Acta Médica del Centro.
- Luis Reguero Muñoz JM, Guilar Valdés JA, Dalio Fragela Acheco AP, Elizabeth Hernández Moore DM, Luis Reguero Hernández J. CA SOS CLÍNICOS Mucocele del apéndice. Formas de presentación Apendiceal mucocele: Different forms of presentation.
- Akman L, Hursitoglu BS, Hortu I, Sezer T, Oztekin K, Avsargil BD. Large mucinous neoplasm of the appendix mimicking adnexal mass in a postmenopausal woman. Int J Surg Case Rep. 2014;5(12):1265–7.
- Roger Godínez-Vidal A, Isaías Gracida-Mancilla N, Itzel Aguirre-Rojano V, Alfonso Reyes-Gómez V, Ramiro Martínez-Martínez A, Ulises Pérez-Escobedo S, et al. Mucocele apendicular [Internet]. Vol. 85, Rev Hosp Jua Mex. 2018. Available from: www.medigraphic.org.mx
www.medigraphic.com/hospitaljuarez
- Aleter, A., El Ansari, W., Toffaha, A., Ammar, A., Shahid, F., & Abdelaal, A. (2021). Epidemiology, histopathology, clinical outcomes and survival of 50 cases of appendiceal mucinous neoplasms: Retrospective cross-sectional single academic tertiary care hospital experience. *Annals of Medicine and Surgery* (2012), 64(102199), 102199. <https://doi.org/10.1016/j.amsu.2021.102199>
- Asquel Cadena, V. H., Espín Beltrán, M. L., Soto Viera, P. S., & Ganchala Padilla, M. K. (2019). Mucocele Apendicular como causa infrecuente de abdomen agudo. *Mediciencias UTA*, 3(3), 41. <https://doi.org/10.31243/mdc.uta.v3i3.193.2019>
- Clínico, C., Roger Godínez-Vidal, A., Isaías Gracida-Mancilla, N., Aguirre-Rojano, V. I., Víctor, A., Ramiro Martínez-Martínez, A., Ulises Pérez-Escobedo, S., Villanueva-Herrero, J. A., & Jiménez-Bobadilla, B. (s/f). www.medigraphic.org.mx.

- Medigraphic.com. Recuperado el 30 de agosto de 2022, de <https://www.medigraphic.com/pdfs/juarez/ju-2018/ju184h.pdf>
- Hirano, Y., Hattori, M., Nishida, Y., Maeda, K., Douden, K., & Hashizume, Y. (2013). Single-incision laparoscopic ileo-cecal resection for appendiceal mucocele. *The Indian Journal of Surgery*, 75(Suppl 1), 250–252. <https://doi.org/10.1007/s12262-012-0659-5>
- Koç, C., Akbulut, S., Akatlı, A. N., Türkmen Şamdancı, E., Tuncer, A., & Yılmaz, S. (2020). Nomenclature of appendiceal mucinous lesions according to the 2019 WHO Classification of Tumors of the Digestive System. *The Turkish Journal of Gastroenterology: The Official Journal of Turkish Society of Gastroenterology*, 31(9), 649–657. <https://doi.org/10.5152/tjg.2020.20537>
- Leonards, L. M., Pahwa, A., Patel, M. K., Petersen, J., Nguyen, M. J., & Jude, C. M. (2017). Neoplasms of the appendix: Pictorial review with clinical and pathologic correlation. *Radiographics: A Review Publication of the Radiological Society of North America, Inc*, 37(4), 1059–1083. <https://doi.org/10.1148/rg.2017160150>
- Matias-García, B., Mendoza-Moreno, F., Blasco-Martínez, A., Busteros-Moraza, J. I., Diez-Alonso, M., & Garcia-Moreno Nisa, F. (2021). A retrospective analysis and literature review of neoplastic appendiceal mucinous lesions. *BMC Surgery*, 21(1), 79. <https://doi.org/10.1186/s12893-021-01091-9>
- Piamo Morales, A. J., Chávez Jiménez, D., Arzuaga Anderson, I., Ferrer Marrero, D., Palma Machado, L., & Montano Loandy, S. (2021). Tumor neuroendocrino, mucocele y adenoma tubulo-veloso: tres lesiones infrecuentes en el apéndice cecal: Neuroendocrine tumours, mucocele, and tubulovillous adenoma: three uncommon lesions in the cecal appendix. *ARS medica*, 46(3), 32–39. <https://doi.org/10.11565/arsmed.v46i3.1687>
- Pilco, P., Beltrán-Flores, S., & López-Burga, M. (2016). Cistoadenocarcinoma mucinoso de apéndice cecal. *Revista chilena de cirugía*, 68(4), 319–322. <https://doi.org/10.1016/j.rchic.2015.09.001>
- Rabie, M. E., Al Shraim, M., Al Skaini, M. S., Alqahtani, S., El Hakeem, I., Al Qahtani, A. S., Malatani, T., & Hummadi, A. (2015). Mucus containing cystic lesions “mucocele” of the appendix: the unresolved issues. *International Journal of Surgical Oncology*, 2015, 139461. <https://doi.org/10.1155/2015/139461>

- Rymer, B., Forsythe, R. O., & Husada, G. (2015). Mucocoele and mucinous tumours of the appendix: A review of the literature. *International Journal of Surgery (London, England)*, 18, 132–135. <https://doi.org/10.1016/j.ijso.2015.04.052>
- Sharma, E., Gokani, S. A., Neville, J., Sinha, A., & Agarwal, T. (2020). Mucinous appendiceal adenocarcinomas: a diagnostic challenge. *Journal of Surgical Case Reports*, 2020(1), rjz355. <https://doi.org/10.1093/jscr/rjz355>
- van den Heuvel, M. G. W., Lemmens, V. E. P. P., Verhoeven, R. H. A., & de Hingh, I. H. J. T. (2013). The incidence of mucinous appendiceal malignancies: a population-based study. *International Journal of Colorectal Disease*, 28(9), 1307–1310. <https://doi.org/10.1007/s00384-013-1714-9>
- (S/f-a). Sld.cu. Recuperado el 30 de agosto de 2022, de http://scielo.sld.cu/scielo.php?script=sci_arttext&pid=S1028-48182021000200012
- (S/f-b). Redalyc.org. Recuperado el 30 de agosto de 2022, de <https://www.redalyc.org/journal/1993/199359103010/movil/>
- (S/f-c). Redalyc.org. Recuperado el 30 de agosto de 2022, de <https://www.redalyc.org/journal/5517/551764131015/html/>
- (S/f-d). Sld.cu. Recuperado el 30 de agosto de 2022, de http://scielo.sld.cu/scielo.php?script=sci_arttext&pid=S1025-02552004000200013