

CASO FATAL DE PNEUMONIA INTERSTICIAL TOXOPLASMÓTICA

Vicente AMATO Neto (1)

RESUMO

Relata o Autor caso grave, fatal, de pneumonia intersticial toxoplasmótica. O reconhecimento etiológico decorreu da realização da autópsia, que revelou também a existência de lesões devidas ao *Toxoplasma gondii* ao nível do coração e do sistema nervoso central.

Acometimento pulmonar dêsse tipo não tem sido referido, enfaticamente, como atribuível à doença em aprêço, na sua modalidade adquirida. Diante dessa circunstância, considerou o Autor conveniente referir as presentes verificações, certamente úteis em sentido prático e com o intuito de colaborar para um melhor conhecimento das alterações motiváveis pelo protozoário citado.

INTRODUÇÃO

Nos últimos anos, novos e múltiplos conhecimentos relativos à toxoplasmose foram acumulados e demonstraram que essa protozoose é, realmente, importante problema médico-sanitário. Nessa recente fase, quando diferentes aspectos da infecção devida ao *Toxoplasma gondii* mereceram intensiva abordagem, facetas de naturezas clínica, epidemiológica, diagnóstica e terapêutica, além de outras, ficaram melhor esclarecidas e, paralelamente ao reconhecimento da expressividade da parasitose, colocaram em foco diversas modalidades segundo as quais a doença manifesta-se.

No que diz respeito à toxoplasmose de caráter adquirido, que se contrapõe, especialmente em virtude da forma de transmissão, à congênita, com base no estudo de muitos casos ficamos com a impressão de que os tipos clínicos a seguir especificados são aceitáveis: a) assintomático ou oligossintomático; b) exantemático; c) miosítico; d) ocular; e) miocárdico; f) pulmonar; g) hepático; h) meningencefalítico; i) linfoglandular. Há comumente associação de agressões de vários gêneros e, na verdade, apenas quando a infecção se apresenta de

maneira semelhante à mononucleose infecciosa, sendo rotulada como linfoglandular, é possível estabelecer concreta suspeita diagnóstica, de ordem etiológica, já que, em face às demais circunstâncias, temos necessidade de levar em conta hipóteses variáveis.

Com o passar do tempo, o panorama clínico referente à toxoplasmose vem sofrendo modificações, geralmente aditivas, devido à percepção de que outras estruturas orgânicas são também, às vezes, agredidas. Assim, a título de exemplo, em São Paulo, alguns médicos (SPILBORCHS & FEDERICO³) defendem a existência de uma forma reumatisal da protozoose, antes não categoricamente apontada como válida. Evidentemente, outras contribuições congêneres terão lugar, mas é necessário enfaticamente salientar que decisões definitivas só deverão ser aceitas depois de análises judiciosas, sobretudo porque a parasitose pode ocorrer de maneiras assintomática ou oligossintomática, de molde a causar confusões, quando as entidades mórbidas vigentes são positivamente outras.

Quanto ao acometimento pulmonar, temos verificado, radiologicamente, que doentes

Faculdade de Medicina da Universidade de São Paulo. Clínica de Doenças Tropicais e Infectuossas (Prof. João Alves Meira), São Paulo, Brasil

(1) Docente-livre de Clínica de Doenças Tropicais e Infectuossas

com toxoplasmose adquirida não raramente apresentam-no, evidenciando características de pneumonias intersticiais, de graus diversos. Pretendemos, em publicação futura, relatar minuciosamente tais verificações, após apropriada avaliação pertinente à casuística que pudemos catalogar. Com a presente comunicação, no entanto, apresentaremos preliminarmente detalhes acêrca de grave comprometimento, fatal, que tivemos a oportunidade de constatar em paciente infetado pelo *Toxoplasma gondii*. Dessa maneira, temos a intenção de, acima de tudo, destacar fato bastante significativo sob os pontos de vista clínico e radiológico, contribuindo, ao mesmo tempo, singelamente, no sentido de ficarem cada vez mais conhecidos os danos atribuíveis à toxoplasmose.

RELATO DO CASO

J. F. L., 28 anos, masculino, solteiro, branco, brasileiro, lavrador, residente em São Paulo (Capital) e internado no dia 1-2-1966. Número de registro no Hospital das Clínicas da Faculdade de Medicina da Universidade de São Paulo: 795.067.

Queixa e duração — Febre, cefaléia e tonturas há 15 dias.

História da moléstia atual — Adoeceu há 15 dias, presumivelmente de maneira abrupta. De início, febre, cefaléia e tonturas fizeram-se presentes e, logo depois, tosse não seguida de expectoração somou-se a essas manifestações. No quinto dia, foi examinado por médico e recebeu prescrição de medicamentos cujas naturezas não soube referir. A cefaléia não mais ocorreu, tendo a febre persistido; esta manifestação, diária e contínua, era mais acentuada no período da manhã e acompanhada, então, de sudorese e tremores.

Anorexia e sensação de fraqueza, acentuadas e de intensidades progressivas, juntaram-se aos demais sintomas e, há dez dias, o paciente precisou acamar-se.

Há oito dias, estêve no Serviço de Pronto Socorro do Hospital das Clínicas da Faculdade de Medicina da Universidade de São Paulo, onde recebeu nova orientação medicamentosa, mas não melhorou.

Interrogatório sôbre os diversos aparelhos — Quatro ou cinco evacuações diárias, de fezes de consistência diminuída, comumente, desde época não indicada com precisão; di-súria, às vêzes.

Antecedentes pessoais, hereditários e familiares — Nasceu em Córrego Bom Jesus, no Estado de Minas Gerais. Sempre trabalhou como lavrador, fazendo uso de água de córregos e realizando as necessidades fisiológicas no mato. Ao adoecer, encontrava-se em São Paulo (Capital), há dois dias apenas. Relatou contatos com cães, cavalos e gado bovino.

Exames físicos geral e especial — Regular estado geral. Responde com dificuldade às perguntas e não mantém, facilmente, conversação. Decúbito ativo e indiferente. Mucosas visíveis coradas e pele seca. Gânglios inguinais discretamente aumentados de volume e duros, móveis e indolores ao exame. Pressão arterial: 90 × 60 mm/Hg; frequência do pulso radial: 140/minuto; temperatura axilar: 39,6°C; frequência respiratória: 40/minuto.

Hiperemia conjuntival e do orofaringe. Estertores de médias bôlhas e subcrepitantes, além de roncos, não abundantes, audíveis em ambos os campos pulmonares. Taquicardia e bulhas rítmicas e hipofonéticas, ao exame do coração. Fígado palpável até quatro centímetros abaixo do rebôrdo costal direito. Sinais de irritação meníngea presentes, discretamente.

Alguns *exames subsidiários* chegaram a ser realizados e os respectivos resultados estão a seguir especificados; é conveniente lembrar, entretanto, que alguns entre êles tiveram suas execuções terminadas sômente após o óbito.

Hemoculturas (1-2-1966, 2-2-1966 e 2-2-1966): uma resultou negativa e, nas outras, houve desenvolvimento de germes considerados como não patogênicos (*Bacillus subtilis* e *Micrococcus epidermidis*, com provas bioquímicas de patogenicidade negativas).

Hemograma (2-2-1966): hemoglobina, 11,4 g/100 ml (71%); leucócitos, 4.000/mm³; neutrófilos (metamielócitos), 1%; neutrófilos (bastonetes), 36%; neutrófilos (segmen-

tados), 55%; eosinófilos, 1%; basófilos, 0%; linfócitos, 5%; monócitos, 2%; anisocitose, microcitose e macrocitose moderadas, presença de alguns esferócitos, granulações tóxicas medianamente abundantes em neutrófilos e ausência de linfócitos atípicos entre as 100 células examinadas.

Exame de urina (2-2-1966): normalidade quanto às determinações químicas rotineiras e análise microscópica do sedimento.

Reação de Widal (2-2-1966): antígeno O, negativa; antígeno H, aglutinação até a diluição de 1/40.

Pesquisa de hematozoários no sangue periférico (2-2-1966): negativa, após exame de esfregaços corados pelo método de Leishman.

Exame parasitológico das fezes (2-2-1966): ovos de *Ascaris lumbricoides*.

Exame bacteriológico das fezes (3-2-1966): foram isolados germes identificados como *Proteus* sp.

Exame radiológico do tórax (3-2-1966): área cardíaca dentro dos limites da normali-

dade e presença de alterações sugestivas de comprometimento intersticial, nos campos pulmonares médios e inferiores (Fig. 1).

No que concerne à *evolução e tratamento*, devemos assinalar que febre, de até 39,5°C, manteve-se presente, e que houve gradativa piora do estado geral e desenvolvimento de alterações clínicas indicativas de nítida insuficiência respiratória.

Com intensas dispnéia e cianose, além de estado de choque, o paciente faleceu três dias após a internação.

Penicilina e tetraciclina foram administradas durante esse período, como também chegaram a ser instituídas diversas e apropriadas medidas terapêuticas, de caráter sintomático ou sustentação.

A *autópsia*, realizada no Departamento de Anatomia Patológica da Faculdade de Medicina da Universidade de São Paulo, sob o número de registro 77.535/66, revelou as seguintes constatações fundamentais: lesões pulmonares de toxoplasmose aguda, pneumonia intersticial, com edema agudo e congestão dos pulmões; lesões miocárdicas de

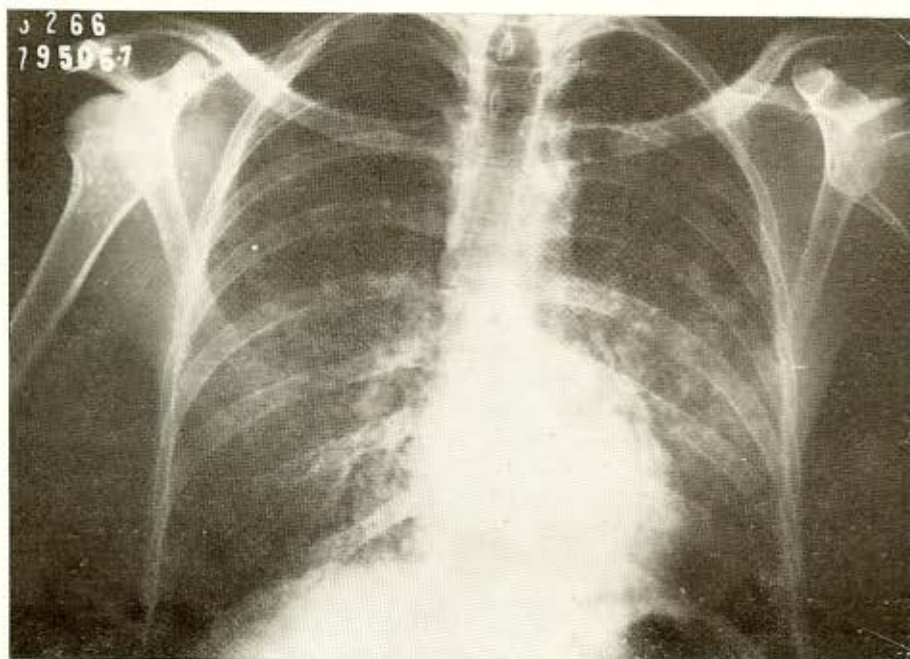


Fig. 1 — Exame radiológico do tórax, evidenciando área cardíaca dentro dos limites da normalidade e alterações sugestivas de comprometimento intersticial, nos campos pulmonares médios e inferiores.

toxoplasmose aguda; petéquias na mucosa gástrica; inchação turva e necroses focais múltiplas do fígado, com hiperplasia das células de Kupffer; esplenomegalia e congestão do baço; edema cerebral e lesões de toxoplasmose aguda na córtex cerebral, corpo estriado, hipotálamo, cerebelo e tronco cerebral. Em outros órgãos, não existiam, provavelmente, alterações significativas e dignas de registro.

O encontro do *Toxoplasma gondii* nos cortes histológicos representou, evidentemente, a condição que levou ao estabelecimento etiológico das lesões verificadas nos pulmões, coração e sistema nervoso.

DISCUSSÃO

À análise das informações anteriormente relatadas, é possível, acreditamos, focalizar alguns fatos merecedores de comentários mais específicos, a seguir apresentados.

1) Lesões atribuíveis ao *Toxoplasma gondii* foram encontradas, indubitavelmente, nos pulmões, coração e sistema nervoso central; as existentes no aparelho respiratório causaram exuberantes repercussões clínicas, que consideramos proeminentes no sentido de determinar o êxito letal, convindo, no entanto, frisar que não podemos desprezar as influências, talvez muito ponderáveis, das outras.

2) O diagnóstico de pneumonia intersticial ficou estabelecido antes da ocorrência da morte, mas sob o ponto de vista etiológico não chegamos a qualquer esclarecimento mais profundo ou definitivo.

3) Entre os exames subsidiários referidos, apenas o radiológico do tórax proporcionou auxílio substancial e, especialmente em face à rápida evolução do processo mórbido, não coletamos informações complementares, possivelmente tradutoras, de maneira mais fiel e completa, dos distúrbios e modificações fisiopatológicas eventualmente desencadeadas pela infecção.

4) Diante da falta de diagnóstico etiológico preciso, apenas instituímos, no terreno específico, terapêutica relacionada a problemas pulmonares, intersticiais e agudos, de outras ordens, como a pneumonia atípica primária, por exemplo.

5) Em sentido prático, com a presente publicação temos exclusivamente o intuito de revelar que no decurso da toxoplasmose adquirida pode ter lugar a existência de graves e intensas lesões pulmonares, aparentes como processo de tipo intersticial, fazendo com que, em relação a casos congêneres, a hipótese diagnóstica de comprometimento pelo *Toxoplasma gondii* não seja esquecida.

6) Até o momento e como decorrência de interesse especial que mantivemos com referência à toxoplasmose, reconhecemos em São Paulo muitos casos dessa protozoose, em sua modalidade adquirida, que se contrapõe à congênita. Por meio fundamentalmente de exames radiológicos do tórax evidenciamos, em muitos deles, pneumonias intersticiais de intensidades e durações bastante variáveis e comumente não suspeitadas clinicamente. Sobre o assunto, pretendemos, em publicação posterior, fornecer dados mais minuciosos. De qualquer forma, porém, parece-nos lícito incluir a toxoplasmose entre as múltiplas afecções, transmissíveis ou não, determinantes desse tipo de agressão pulmonar.

Pneumonia no decurso da toxoplasmose adquirida não é questão referida com destaque e, pelo contrário, segundo as impressões contidas em algumas publicações, ela não representa alteração comum e enfatizável. É o que podemos deduzir, por exemplo, de dados fornecidos por PICUET & col.², que fizeram menção a um acometimento desse tipo, de natureza intersticial, assim como por LENG-LÉVY & col.¹ e por VERGER⁴. Dessa maneira, parece ficar bastante justificado o nosso interesse pelo assunto, especialmente porque, conforme frisamos, já coletamos, a propósito, informações concretas e significativas.

SUMMARY

A fatal case of interstitial pneumonia due to toxoplasmosis

The Author describes a very serious and fatal case of interstitial pneumonia due to toxoplasmosis. Its etiology was discovered at postmortem examination, which also disclosed lesions caused by *Toxoplasma gondii*

at the central nervous system and heart levels.

Lung involvement of such a type, in the acquired form of toxoplasmosis, has not been underlined with emphasis. The Author thinks, therefore, convenient to report an observation that, surely of a practical significance, could contribute for better understanding of lesions produced by the referred protozoa.

REFERÊNCIAS BIBLIOGRÁFICAS

1. LENG-LÉVY, J.; AUBERTIN, J.; BOISSEAU, M.; LENG, B.; MARION, J. & MARGENDIE, P. — Les formes ganglionnaires de la toxoplasmose de l'adulte. *Bordeaux Med.* 1:1779-1784, 1968.
2. FIGUET, H.; CHRISTOL, D.; BILSKI-PASQUIER, G. & BOUSSER, J. — La toxoplasmose ganglionnaire acquise de l'adulte (Analyse de 30 observations et revue de la littérature). *Sem. Hop. Paris* 20:1251-1261, 1966.
3. SPILBORGHS, G. & FEDERICO, W. A. — Toxoplasmose articular. Apresentado no VI Congresso Brasileiro de Reumatologia, realizado em São Paulo, Brasil, em julho de 1966.
4. VERGER, M. P. — La toxoplasmose (introduction). *Bordeaux Med.* 1:1741-1742, 1968.

Recebido para publicação em 17/4/1969.