

Взаимосвязь между химиотерапией и фибрилляцией предсердий: клиническое наблюдение

Авагимян А.А.^{1*}, Мкртчян Л.Г.¹, Геворкян А.А.¹, Конончук Н.Б.²,
Кактурский Л.В.³, Джндоян З.Т.¹

¹ Ереванский государственный медицинский университет,
Ереван, Республика Армения

² Минская городская клиническая больница скорой медицинской помощи,
Минск, Республика Беларусь

³ Научно-исследовательский институт морфологии человека, Москва, Россия

Цель данной статьи - описание клинического случая фибрилляции предсердий (ФП) на фоне приема множественных неоадьювантных и адьювантных режимов химиотерапии, содержащих препараты как антрациклинового ряда, так и других групп. В данном случае отмеченное нарушение ритма является проявлением кардиотоксичности. Последнее подразумевает степень деструктивного воздействия химиопрепарата на структурно-функциональные параметры сердечно-сосудистой системы. Необходимо отметить, что клиническая манифестация кардиотоксичности может быть как острой, т.е. проявиться непосредственно после введения химиопрепарата (часто при вынужденно высоких кумулятивных дозах), отсроченной, так и иметь поздний характер. Высокоэффективные препараты антрациклинового ряда, кардиотоксичность которых известна достаточно давно, продолжают оставаться практически незаменимыми компонентами многих режимов химиотерапии. Стоит отметить, что сравнительно более новые препараты также обладают кардиотоксическим действием.

Ключевые слова: кардиотоксичность, кардиоонкология, фибрилляция предсердий, химиотерапия, антрациклины.

Для цитирования: Авагимян А.А., Мкртчян Л.Г., Геворкян А.А., Конончук Н.Б., Кактурский Л.В., Остроумова О.Д., Джндоян З.Т. Взаимосвязь между химиотерапией и фибрилляцией предсердий: клиническое наблюдение. *Рациональная Фармакотерапия в Кардиологии* 2021;17(5):785-791. DOI:10.20996/1819-6446-2021-10-17.

Relationship between Chemotherapy and Atrial Fibrillation: Clinical Case

Avagimyan A.A.^{1*}, Mkrtchyan L.H.¹, Gevorgyan A.A.¹, Kononchuk N.B.², Kakturskiy L.V.³, Djndoyan Z.T.¹

¹ Yerevan State Medical University after M. Heratsi, Yerevan, Republic of Armenia

² Minsk City Clinical Hospital of Emergency Care, Minsk, Republic of Belarus

³ Research Institute of Human Morphology, Moscow, Russia

The aim of this article is to represent the characterization of the clinical case of chemotherapy-related atrial fibrillation (AF) development in the young woman, elaborated as a result of multiple neoadjuvant and adjuvant modes of the intake of chemotherapy (both anthracycline based and non-anthracycline ones). In this case, the noted disturbances of heart rhythm should be recognized as a manifestation of cardiotoxicity. The latter implies the degree of detrimental effect of chemotherapeutic medication on the morphofunctional parameters of the cardiovascular system. Anthracycline drugs, being highly effective chemotherapeutic agents, provide well-known toxic effects on the heart and vessels. Anthracycline mediated cardiotoxicity is a well-known veracity that dates back to the 60s of the last century, but up to now this medication sustains irreplaceable components of big volume of chemotherapy modes. Moreover, it should be noted that relatively newer drugs also possess certain cardiotoxicogenic potential.

Key words: cardiotoxicity, cardio-oncology, atrial fibrillation, chemotherapy, anthracyclines.

For citation: Avagimyan A.A., Mkrtchyan L.H., Gevorgyan A.A., Kononchuk N.B., Kakturskiy L.V., Djndoyan Z.T. Relationship between Chemotherapy and Atrial Fibrillation: Clinical Case. *Rational Pharmacotherapy in Cardiology* 2021;17(5):785-791. DOI:10.20996/1819-6446-2021-10-17.

*Corresponding Author (Автор, ответственный за переписку): avagimyan.cardiology@mail.ru

Введение

Кардиоонкология является отраслью медицины, находящейся на стыке кардиологии, онкологии, токсикологии и клинической фармакологии [1]. Сферой изучения данного научного направления является как поиск молекулярных механизмов кардиотоксичности, так и формирование оптимального режима кардио- и вазопротекции.

На сегодняшний день вопрос кардиотоксичности химиопрепаратов остается открытым [2], а проведение фундаментальных и клинических исследований весьма перспективно. Всестороннее изучение данного вопроса направлено на повышение качества жизни и прогноза пациентов, страдающих онкологическими заболеваниями, как в краткосрочной, так и в долгосрочной перспективе.

Данный клинический случай посвящен развитию фибрилляции предсердий (ФП) и кардиалгий у пациентки 27 лет без предшествующих сердечно-сосу-

Received/Поступила: 05.12.2020

Accepted/Принята в печать: 16.12.2020

дистых заболеваний (ССЗ), страдающей раком молочной железы и получающей химиотерапию.

Клинический случай

Пациентка Н., 27 лет, нормостенической конституции (индекс массы тела 20,1 кг/м²), с умеренно развитой подкожной жировой клетчаткой, бывшая учительница физической культуры средней школы, в январе 2013 г. обратилась в районную поликлинику по месту жительства с жалобами на боль и небольшое уплотнение в области левой молочной железы. При обследовании в онкологическом отделении был обнаружен рак левой молочной железы T2N0M0G2, нелигандного типа, Her2/neu в позитивный 3+, гормонально не активный. При проведении остеосцинтиграфии данных за метастатическое поражение костей не было. Данных за сердечно-сосудистые заболевания при обследовании не выявлено. Артериальное давление (АД) 120/75 мм рт.ст. По данным 48-часового мониторинга электрокардиограммы (ЭКГ) по Холтеру ритм сердца правильный, синусовый, частота сердечных сокращений (ЧСС) 71 уд/мин. Нарушений ритма и проводимости не выявлено.

Данные эхокардиографии (ЭхоКГ): полости сердца не расширены, нарушений локальной сократимости левого желудочка (ЛЖ) не выявлено. Диастолическая функция миокарда ЛЖ не нарушена. Фракция выброса (ФВ) ЛЖ по Симпсону 55%. Жидкости в полости перикарда и плевральных синусах не обнаружено.

На первом этапе комбинированного лечения было проведено 6 циклов неоадьювантной полихимиотерапии (ПХТ) в режиме АС: доксорубин (60 мг/м²) + циклофосфамид (600 мг/м²) внутривенно 1 день, каждые 3 нед (кумулятивная доза доксорубина 360 мг/м²), с последующим переходом на трехкомпонентную ПХТ, которая включала паклитаксел (175 мг/м²), трастузумаб (нагрузочная доза 8 мг/кг, затем доза снижена до 6 мг/кг), пертузумаб (нагрузочная доза 840 мг, затем по 420 мг 1 р/3 нед).

После курсов полихимиотерапии произведена радикальная односторонняя мастэктомия. При патоморфологическом анализе лимфатических узлов метастазирования клона онкологических клеток не определялось. Затем было проведено 3 цикла адьювантной ПХТ, включающих доксорубин (60 мг/м²; кумулятивная доза 180 мг/м²) и паклитаксел (175 мг/м²). Поддерживающая терапия трастузумабом не проводилась. В результате комплексного лечения рака молочной железы была достигнута стойкая ремиссия, которая длится до настоящего времени (7 лет).

В период проведения курсов ПХТ пациентка отмечала повышение АД до 150/118 мм рт.ст., нарушение менструального цикла, а также алопецию с выпадением ресниц и бровей. Также отмечались непродолжитель-

ные эпизоды изжоги, стеатореи и лиентореи. Имели место множественные болезненные язвы слизистой ротовой полости и переходящее ощущение дискомфорта в правом и левом подреберьях. После окончания лечения данные симптомы регрессировали самостоятельно, менструальный цикл стабилизировался. Необходимости в назначении кардиотропных препаратов не было.

Через 3 мес от начала курсов ПХТ пациентка начала испытывать ощущение нехватки воздуха, «замирания» сердца, а также эпизодически дискомфорт в ретро-стернальной области, чаще ночью или днем при незначительной физической нагрузке. Увеличение частоты и длительности эпизодов боли и дискомфорта, а также снижение работоспособности заставили пациентку обратиться в кардиологическое отделение.

При сборе анамнеза (2013 г.) пациентка находилась в ясном сознании. Кожные покровы обычной окраски, отеков нет. Аускультативно над легкими выслушивалось везикулярное дыхание, частота дыхания 17/мин. При пальпации сердца верхушечный толчок определялся в V межреберье по левой среднеключичной линии. Аускультативно отмечался неправильный ритм, I тон в V межреберье по среднеключичной линии, II тон во 2 межреберье справа от грудины без изменений, шумы не выслушивались. ЧСС 102 уд/мин, дефицит пульса. АД 115/75 мм рт.ст. Живот при пальпации мягкий, безболезненный. Очаговая неврологическая симптоматика не определялась.

Сатурация крови кислородом 98%.

На ЭКГ (рис. 1) отмечалось отсутствие зубца Р, наличие волн фибрилляции, нерегулярные не расширенные комплексы QRS, незначительная депрессия ST сегмента в V5 и V6 отведениях.

Данные лабораторных исследований: уровни тропонинов Т и I, калия, тиреотропного гормона, Т3, Т4, HbA1c, показатели коагулограммы были в пределах референсных значений.

При ЭхоКГ (рис. 2) структурных изменений клапанного аппарата сердца не выявлено. Очаги гипоплазии гиперкинеза отсутствовали. ФВ ЛЖ по Симпсону 55%, давление в легочной артерии 35 мм рт.ст. Конечный диастолический размер ЛЖ 5,0 см, толщина межжелудочковой перегородки 0,8 см. Толщина задней стенки ЛЖ 0,7 см. Конечный диастолический объем ЛЖ 85 мл. Показатели продольной деформации и скорости деформации миокарда ЛЖ – нижняя граница нормы. По данным чрезпищеводной ЭхоКГ в ушке левого предсердия тромбов не выявлено.

На основании жалоб, данных объективного, лабораторных и инструментальных исследований была диагностирована впервые выявленная ФП. После внутривенного введения вернакаланта (препарат не зарегистрирован в РФ) синусовый ритм восстановился.

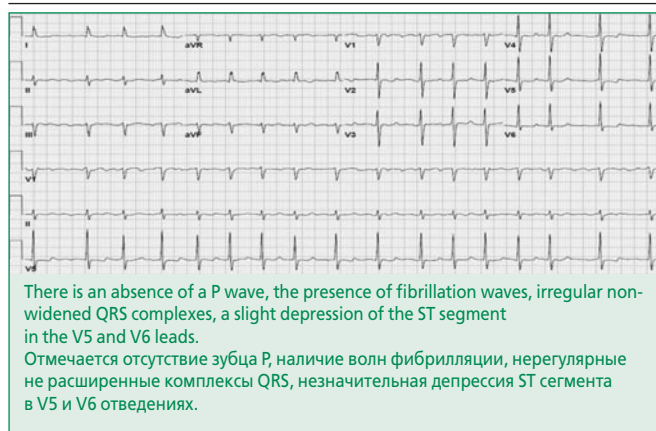


Figure 1. Electrocardiogram of the patient at the time of paroxysm of atrial fibrillation

Рисунок 1. Электрокардиограмма в момент пароксизма фибрилляции предсердий

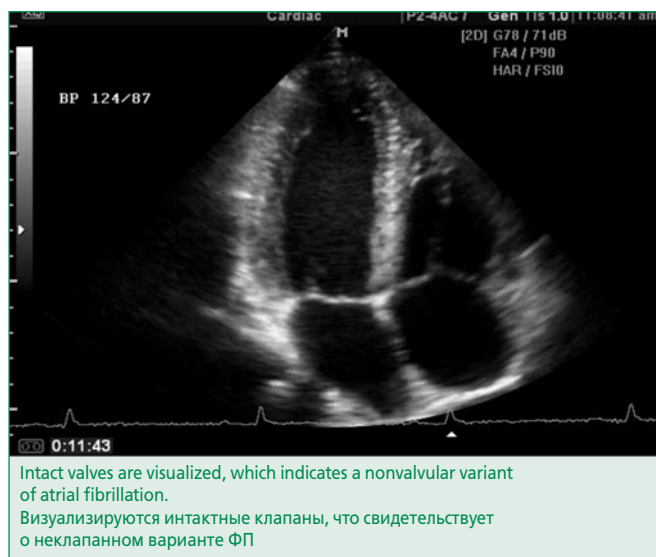


Figure 2. Echocardiography performed at the time of admission to the cardiology department

Рисунок 2. Эхокардиография, выполненная в момент поступления в кардиологическое отделение

После восстановления синусового ритма при суточном мониторинговании АД средний уровень составил 123/80 мм рт.ст., отмечена повышенная вариабельность АД в ночные часы. Среднесуточная ЧСС 91 уд/мин.

При магнитно-резонансной томографии (МРТ) сердца с гадолинием визуализировано незначительное количество мелких очагов поражения, преимущественно по дистрофическому типу, с сохранной интрамиокардиальной стромой. В целях исключения микроваскулярной стенокардии пациентке было проведено также исследование перфузии с использованием гадолиний-усиленной стресс-МРТ с аденозином. Субэндокардиальных дефектов перфузии, индуцированных как следствие феномена коронарного обкрадывания, в областях миокарда с неадекватной микроциркуляцией, не обнаружено.

Биохимический анализ крови, показатели липидного профиля, тиреоидных гормонов и паратгормона, а также показатели витамина D, сывороточного калия были в пределах референсных значений. Показатели общего анализа мочи в пределах нормы.

Концентрации N-терминального фрагмента мозгового натрийуретического пептида (NT-Pro-BNP), ростового фактора дифференцировки-15 (GDF-15) и стимулирующего фактора роста, экспрессируемый геном 2 (ST-2) в пределах референсных значений.

При рентгенологическом исследовании органов грудной клетки изменений не выявлено. Контуры сердца без изменений. Кардио-торакальный индекс 0,5. Костные структуры и мягкие ткани без видимой патологии.

При УЗИ органов брюшной полости и забрюшинного пространства обнаружены незначительные диффузные изменения поджелудочной железы.

Вирусологические тесты, включающие ПЦР вируса Эпштейн-Барр, цитомегаловирус, вирус простого герпеса, антитела к вирусу иммунодефицита человека, а также маркеры инфицирования вирусными гепатитами В и С отрицательные.

По результатам МРТ головного мозга ишемических изменений и структурной патологии не зарегистрировано.

В целях исключения семейного варианта ФП были обследованы кровные родственники пациентки (мать, отец, а также бабушки по обеим линиям). Нарушений ритма и проводимости, а также жалоб кардиологического профиля не выявлено.

На основании данных обследования оценено состояние пациентки по следующим шкалам:

1) III функциональный класс по шкале европейского общества аритмологов (EHRA) (выраженные симптомы, нормальная повседневная активность затруднена);

2) При оценке по шкалам HAS-BLED и CHA₂DS₂-VASc – 1 балл; транзиторные повышения АД в период химиотерапии с последующей самостоятельной нормализацией. Несмотря на то, что показатели гемостаза, МНО в пределах нормы, в целях предотвращения тромбоземболических осложнений пациентке была назначена пероральная антикоагулянтная терапия ривароксабаном в дозе 20 мг/сут продолжительностью в 4 нед с контролем показателей коагулограммы.

Был назначен соталол в дозе 80 мг 2 р/сут внутрь, также был установлен 10-дневный EVENT холтеровский мониторинг, работающий в онлайн режиме. Через 3 дня зарегистрированы нестойкие единичные пароксизмы ФП длительностью в среднем 23±6 сек, в связи с чем доза соталола была увеличена вдвое.

На 6-й день EVENT холтеровского мониторинга были зарегистрированы множественные пароксизмы ФП. Пациентка доставлена в кардиологическое отделение, и при распросе было установлено, что имелись

Table 1. Changes in the levels of thyroid profile markers in the patient
Таблица 1. Динамика маркеров тиреодного профиля у пациентки

Параметр	До приема амиодарона	Во время приема амиодарона	После лечения левотироксином натрия	Референсные значения
Т3, нмоль/л	1,8	0,4	2,6	1,3-3,1
Т4, нмоль/л	122,7	51,1	121,2	66-181
ТТГ, мкМЕ	0,43	3,6	1,0	0,27-4,2
Тиреоглобулин, нг/мл	55,4	43,2	54,9	3,5-77,0
Антитела к ТПО, МЕ/мл	18,3	16,7	13,5	<34
Антитела к тиреоглобулину, МЕ/мл	15,7	17,1	16,4	<115
С-реактивный белок, мг/л	1,1	2,5	3,4	<5

ТТГ – тиреотропный гормон, ТПО – тиреопероксидаза
Отмечается снижение уровней Т3 и Т4, повышение ТТГ, что свидетельствует в пользу гипотиреоза.

жалобы на спонтанно возникшее ощущение дискомфорта, боли за грудиной и чувство страха (продолжающиеся примерно на протяжении 1,5 ч и не совпадающие с пароксизмами ФП), причем, пациентка отмечала схожесть болей с таковыми до начала приема антиаритмического препарата.

ЭКГ критерии острого коронарного синдрома отсутствовали. Первый и последующие анализы крови на тропонин, а также концентрация калия в крови и продолжительность QT сегмента в норме. По данным ЭхоКГ зон гипокинеза или акинеза, дилатации полостей сердца, снижения ФВ не выявлено. Фармакологическая проба с нитроглицерином отрицательная. С целью идентификации генеза загрудинных болей была проведена коронарная ангиография. В связи с отсутствием спазма и стеноза эпикардиальных коронарных артерий было проведено внутрикoronарное введение ацетилхолина, однако эндотелий-зависимой микроваскулярной дисфункции не зарегистрировано.

В целях восстановления синусового ритма была осуществлена премедикация антиаритмическим препаратом третьего класса ибутилидом (с целью снижения порога дефибрилляции, препарат не зарегистрирован в РФ), с последующим проведением трансторакальной кардиоверсии, выполняемой при помощи двухфазных внешних дефибрилляторов. После данной процедуры наблюдалось восстановление синусового ритма.

С целью предотвращения рецидива ФП пациентке был назначен амиодарон. Однако, в силу его известной токсичности, было рекомендовано плановое проведение радиочастотной аблации. В целях контроля синусового ритма больной еженедельно проводилась ЭКГ в районной поликлинике по месту жительства, нарушений ритма и проводимости зарегистрировано не было. Продолжительность сегмента QT была в пределах нормы.

В плановом режиме был проведен тредмил-тест, по результатам которого патологической переносимости

физической нагрузки не определялось. Также проведена эзофагогастродуоденоскопия, которая не зарегистрировала патологических изменений. Результат 13С-урезной дыхательной пробы на инвазию *Helicobacter pylori* отрицательный.

Спустя месяц после начала приема амиодарона во время планового визита лечащего кардиолога проведена ЭКГ, по результатам которой изменений не обнаружено. Появились жалобы на снижение работоспособности, ухудшение памяти, огрубение голоса, сонливость в дневное время, ломкость ногтей, нарушение менструального цикла. При осмотре выявлены пастозность лица, сужение глазных щелей и общая медлительность, пульс 46 уд/мин. Исходя из типичной клинической картины гипотиреоза, было проведено исследование функции щитовидной железы, результаты которого подтвердили предполагаемый диагноз (табл. 1). Прием амиодарона был приостановлен. Был назначен L-тироксин в дозе 25 мкг/сут в течение 2 мес, после чего при повторном скрининге была зафиксирована нормализация маркеров тиреодного статуса.

Пациентка согласилась на проведение радиочастотной аблации. При проведении картинга эктопический очаг *micro-re-entry* был идентифицирован в районе пограничного гребня. Катетерная аблация прошла успешно. В целях достижения максимально возможного устранения ФП была также проведена аблация зоны устьев легочных вен. Больной назначен соталол в течение 5 мес, с постепенным уменьшением дозы.

При проведении ЭхоКГ отмечалось улучшение показателей продольной деформации и скорости деформации ЛЖ (при обращении в стационар находились у нижнего предела нормы).

С момента проведения аблации и по настоящее время (октябрь 2020 г.) пациентка два раза в год проходит скрининговые обследования, в результате которых регистрируется синусовый ритм. При проведении повторной ЭхоКГ отклонений не зафиксировано.

Таким образом, пациентке поставлен диагноз: C50.5 Злокачественное новообразование нижне-наружного квадранта левой молочной железы. I48 Ятрогенная ФП.

Обсуждение

На сегодняшний день проблема кардиотоксичности ПХТ является актуальной медико-социальной и мультидисциплинарной проблемой и подробно изучается ведущими научно-исследовательскими лабораториями. Наиболее частым проявлением сердечно-сосудистых осложнений, индуцированных химиотерапией, является антрациклиновая кардиомиопатия с прогрессирующей сердечной недостаточностью [3]. Однако в данном клиническом примере мы имеем дело с ФП у пациентки молодого возраста без какой-либо структурной патологии сердца.

Стоит отметить, что до начала лечения химиотерапевтическими препаратами по данным обследования нарушений ритма и проводимости, а также структурных изменений зарегистрировано не было. Поражений клапанного аппарата сердца не зарегистрировано, что указывает на неклапанный вариант ФП. Более того, основываясь на результатах ЭКГ, отсутствии факторов риска развития ФП и молодой возраст пациентки, можно утверждать, что в данном случае ФП является проявлением кардиотоксичности химиотерапевтических препаратов, т.е. имеет место ятрогенный (индуцированный химиотерапией) вариант ФП.

Гипотиреоз является распространенным побочным эффектом амиодарона, так как известно, что йод-содержащий амиодарон, как и его интерметаболиты, вызывают блокаду превращения Т4 в Т3, а также подавляют клиренс Т4, и уменьшают поступления тиреоидных гормонов в ткани мишени.

Причина происхождения кардиалгий у пациентки была подробно исследована, однако осталась невыясненной. В силу отсутствия стеноза эпикардиальных коронарных артерий был поставлен вопрос о вероятности наличия микроваскулярной стенокардии, которая, однако, не подтвердилась. Переносимость физической нагрузки адекватная, коронарный резерв был сохранен. При исследовании гастродуоденальной зоны патологии не выявлено. Боль не купировалась нестероидными противовоспалительными средствами. Концентрация высокоспецифичных маркеров миокардионекроза была в пределах референсных значений. При проведении многодневного EVENT холтеровского мониторирования приступы загрудинных болей не совпадали с эпизодами пароксизмов ФП.

В целях предотвращения кардиальной патологии перед назначением специфической противоопухолевой терапии рекомендовано скорректировать все модифицируемые факторы риска развития ССЗ [4]. Паци-

ентке предложена консультация кардиоонколога [5].

На сегодняшний день предметом активного изучения служат рациональность профилактического назначения пациентам кардиоонкологического профиля препаратов с кардиопротекторной активностью. Существует множество работ, описывающих кардиопротекторное влияние различных антиоксидантов на целостность кардиомиоцитов и миокарда, среди таких веществ достойными внимания являются куркумин [6], ресвератрол [7] и спирулина [8]. Однако полученные результаты являются трудносопоставимыми, а иногда и полностью противоречивыми. Единственным препаратом, одобренным со стороны Федерального управления по санитарному надзору за качеством пищевых продуктов и медикаментов (США), является дексразоксан [9]. В то же время вопрос повышения риска развития вторичных опухолей и лимитации цитостатического и цитотоксического эффектов химиопрепаратов остается открытым [10]. Анализируя механизмы патогенетического воздействия химиопрепаратов, можно сказать, что исследование рациональности профилактического применения триметазида выглядит весьма актуальным, так как нарушения интрамиокардиального метаболизма стоит рассматривать в качестве ключевого механизма для запуска множества порочных кругов патогенетического континуума развития ССЗ. Со стороны ведущих кардиологических и онкологических ассоциаций рекомендован прием ингибиторов ангиотензинпревращающего фермента, блокаторов рецепторов ангиотензина II, статинов, а также бета-адреноблокаторов [9, 11-13].

В связи с приемом доксорубина, паклитаксела, трастузумаба и пертузумаба представляется целесообразным разбор молекулярных механизмов кардиотоксичности данных препаратов.

Антрациклиновая кардиотоксичность связана с развитием митохондриальной дисфункции с характерным нарушением утилизации аденозинтрифосфата и стимуляцией оксидативного стресса. Большое значение имеет дисрегуляция индуцибельного гипоксией сигнального фактора и железо-транспортных систем [14]. Отмечаются также повреждение сарколеммы, сократительного и геномного аппарата кардиомиоцитов и, наконец, – ингибирование топоизомеразы [15].

В связи с оптимизацией назначаемой дозы доксорубина все чаще встречаются отсроченные (до 2 лет) и поздние (после 2 лет) проявления кардиотоксической активности [2, 14]. Однако при наличии различных факторов риска развития ССЗ и смежных патологий наблюдаются как ранние проявления, как правило, в виде развития антрациклиновой кардиомиопатии, микроваскулярной стенокардии и острого коронарного синдрома, так и поздние, в виде развития хронической сердечной недостаточности [16].

В представленном случае повреждение миокарда не определяется. Вероятность наличия острого коронарного синдрома не подтверждена. Обсуждалась вероятность субклинической дисфункции ЛЖ, а также наличие возможной ишемии миокарда. В связи с проведенными исследованиями и нормализацией показателей деформации миокарда (при их пограничном значении) возможность наличия субклинической кардиомиопатии сомнительна, хотя понижение данных показателей, скорее всего, ассоциируется именно с приемом химиотерапевтических препаратов. Нормализация параметров speckle-tracking при тканевой ЭхоКГ, видимо, связана с ликвидацией аритмогенного субстрата и благоприятным воздействием соталола, что положительным образом сказалось на функциональных параметрах миокарда.

Паклитаксел является одним из наиболее часто используемых противораковых препаратов природного происхождения, относящихся к таксанам. Фармакологические эффекты препаратов данной группы связаны с остановкой митоза и активацией апоптоза путем дестабилизации микротрубочек [17]. Таксаны обладают цитотоксическим и антиангиогенным воздействием на сердце: повреждают эндотелиоциты, что приводит к эндотелиальной дисфункции [18]. Более того, паклитаксел, вызывает дисбаланс вегетативной нервной системы с активацией парасимпатического звена (активация воздействия блуждающего нерва на сердце) со свойственной вагус-зависимой формой ФП. Для паклитаксела также характерны нарушения васкуляризации миокарда [19] и дестабилизации сосудистого тонуса, приводящие к увеличению вариабельности АД, что выявлено в данном примере. Следует отметить, что частота и тяжесть побочных эффектов являются дозозависимыми [20].

Стоит также остановиться на кардиотоксических свойствах моноклональных антител. В схеме лечения рака молочной железы были использованы трастузумаб и пертузумаб. Трастузумаб представляет собой гуманизированное моноклональное антитело, которое, связываясь с HER2, ингибируют его активность [21]. Кардиотоксичность вышеотмеченных антител была вполне ожидаемой, поскольку у мышей с нокаутом гена HER2 (у мышей обозначается как ErbB2) дилатационная кардиомиопатия развивалась спонтанно [22]. По-видимому, у мышей рецептор гена ErbB2 участвует в поддержании функций кардиомиоцитов. Кардиомиоциты, выделенные из миокарда таких мышей, оказались более чувствительными к антрациклиновому токсическому эффекту, и данный факт подтверждает теорию о повышенном токсическом эффекте доксорубицина вследствие прекращения репарации клеток во время ингибирования HER2 [22].

Необходимо подчеркнуть, что одновременный прием антрациклиновых препаратов в комбинации с другими химиопрепаратами в разы потенцирует деструктивное воздействие друг друга. Антрациклины, как было отмечено выше, стимулируют перекисное окисление липидов и детергентное протеотоксическое воздействие, которые потенцируются любым иным химиопрепаратом. Однако при сравнении кардиотоксического эффекта трастузумаба и доксорубицина в первом случае наблюдаются, как правило, потенциально стабилизируемые изменения (дозозависимый эффект), в то время как изменения, вызванные доксорубицином, необратимы. Таким образом, комбинированное использование доксорубицина и, например, трастузумаба стоит рассматривать в качестве предиктора быстро прогрессирующего поражения кардиомиоцитов [23]. Данное явление часто наблюдается при использовании некардиотоксических доз химиопрепаратов. Также примечательно, что уровень кардиотоксического воздействия каждого курса потенцируется последующим, даже при смене режима химиотерапии. В контексте данной проблемы очень важен учет возможного развития синдрома распада опухоли, ассоциированного с гиперкалиемией [24], и сердечно-сосудистых осложнений, индуцированных как следствие биофизиологических особенностей канцерогенеза [25]. Таким образом, все химиотерапевтические препараты, несмотря на их высокую эффективность, прямо или опосредованно приводят к повреждению (как обратимому, так и необратимому) кардиомиоцитов, причем, как сократительных, так и проводящих.

Как исход разнонаправленного кардиотоксического воздействия поперечнополосатая сердечная мышечная ткань утрачивает свою поперечную исчерченность, т.е. развивается дезорганизация волокон миокарда. Параллельно данному процессу на фоне метаболической и митохондриальной дисфункции происходит жировая дистрофия миокарда, причем, сначала по пылевидному, а затем по мелкокапельному типу со смещением клеточного ядра на периферию и дестабилизацией функционирования десмосом и митохондрий. В результате этого развивается кардиомиопатия с высоким риском развития сердечной недостаточности, а также нарушения ритма и проводимости. Стоит подчеркнуть, что в силу различия значений потенциалов действия и потенциалов покоя жировой и мышечной тканей, дезорганизация миокарда играет первостепенную роль в образовании субстрата аритмогенеза. Электрофизиологически это проявляется в виде возникновения очагов с повышенной эктопической активностью, причем, как по типу тасгортак и micro-re-entry, т.е. возникает нарушение ритма и проводимости миокарда (т.н. электрофизиологически нестабильный миокард) [26,27].

Заключение

В настоящем клиническом наблюдении приведена нередкая ситуация отсроченной кардиотоксичности, встречаемость которой стремительно растет, несмотря на применение современной таргетной терапии и улучшения прогноза пациентов. Данный факт свидетельствует о том, что подобные пациенты должны обследоваться у кардиоонкологов как до и во время, так и после курсов полихимиотерапии. Факт лечения химиотерапевтическими препаратами стоит рассматривать как потенциальный фактор риска развития и прогрессирования ССЗ., и ведение пациентов, по возможности,

должно осуществляться совместно с кардиоонкологом.

Экономически целесообразным представляется возможность создания национальных регистров пациентов кардиоонкологического профиля, что облегчит проведение клинических исследований и выдвинет возможности превентивной кардиологии на потенциально новый уровень.

Отношения и деятельность: нет.

Relationships and Activities: none.

References / Литература

- Bhagat A, Kleinerman ES. Anthracycline-Induced Cardiotoxicity: Causes, Mechanisms, and Prevention. *Adv Exp Med Biol.* 2020;12(57):181-92. DOI:10.1007/978-3-030-43032-0_15.
- Gilchrist SC, Barac A, Ades PA, et al. American Heart Association Exercise, Cardiac Rehabilitation, and Secondary Prevention Committee of the Council on Clinical Cardiology; Council on Cardiovascular and Stroke Nursing; and Council on Peripheral Vascular Disease. Cardio-Oncology Rehabilitation to Manage Cardiovascular Outcomes in Cancer Patients and Survivors: A Scientific Statement From the American Heart Association. *Circulation.* 2019;139(21):997-1012. DOI:10.1161/CIR.0000000000000679.
- Campia U, Moslehi JJ, Amiri-Kordestani L, et al. Cardio-Oncology: Vascular and Metabolic Perspectives: A Scientific Statement From the American Heart Association. *Circulation.* 2019;139(13):e579-e602. DOI:10.1161/CIR.0000000000000641.
- Avagimyan A, Kakturskiy L, Heshmat-Ghahdarjani K, et al. Anthracycline Associated Disturbances of Cardiovascular Homeostasis. *Curr Probl Cardiol.* 2021 May 29;100909. DOI:10.1016/j.cpcardiol.2021.100909.
- Kirkham AA, Beaudry RI, Paterson DJ, et al. Curing breast cancer and killing the heart: A novel model to explain elevated cardiovascular disease and mortality risk among women with early stage breast cancer. *Prog Cardiovasc Dis.* 2019;62(1):116-29. DOI:10.1016/j.pcad.2019.02.002
- He H, Luo Y, Qiao Y, et al. Curcumin attenuates doxorubicin-induced cardiotoxicity via suppressing oxidative stress and preventing mitochondrial dysfunction mediated by 14-3-3γ. *Food Funct.* 2018;9(8):4404-18. DOI:10.1039/c8fo00466h.
- Zhang L, Zhu K, Zeng H, et al. Resveratrol solid lipid nanoparticles to trigger credible inhibition of doxorubicin cardiotoxicity. *Int J Nanomedicine.* 2019;14(2):6061-71. DOI:10.2147/IJN.S211130.
- Khan M, Shobha JC, Mohan IK, et al. Protective effect of Spirulina against doxorubicin-induced cardiotoxicity. *Phytother Res.* 2005;19(12):1030-7. DOI:10.1002/ptr.1783.
- Zamorano JL, Lancellotti P, Rodriguez Muñoz D, et al. ESC Scientific Document Group. 2016 ESC Position Paper on cancer treatments and cardiovascular toxicity developed under the auspices of the ESC Committee for Practice Guidelines: The Task Force for cancer treatments and cardiovascular toxicity of the European Society of Cardiology (ESC). *Eur Heart J.* 2016;37(36):2768-801. DOI:10.1093/eurheartj/ehw211.
- Slowik A, Jagielski P, Potocki P, et al. Anthracycline-induced cardiotoxicity prevention with angiotensin-converting enzyme inhibitor ramipril in women with low-risk breast cancer: results of a prospective randomized study. *Kardiol Pol.* 2020;78(2):131-7. DOI:10.33963/KP.15163.
- Curigliano G, Lenihan D, Fradley M, et al. ESMO Guidelines Committee. Management of cardiac disease in cancer patients throughout oncological treatment: ESMO consensus recommendations. *Ann Oncol.* 2020;31(2):171-90. DOI:10.1016/j.annonc.2019.10.023.
- Ezekowitz JA, O'Meara E, McDonald MA, et al. 2017 Comprehensive Update of the Canadian Cardiovascular Society Guidelines for the Management of Heart Failure. *Can J Cardiol.* 2017;33(11):1342-433. DOI:10.1016/j.cjca.2017.08.022.
- Čelutkienė J, Pudil R, López-Fernández T, et al. Role of cardiovascular imaging in cancer patients receiving cardiotoxic therapies: a position statement on behalf of the Heart Failure Association (HFA), the European Association of Cardiovascular Imaging (EACVI) and the Cardio-Oncology Council of the European Society of Cardiology (ESC). *Eur J Heart Fail.* 2020;22(9):1504-24. DOI:10.1002/ehf.1957.
- Qi W, Boliang W, Xiaoxi T, et al. Cardamonin protects against doxorubicin-induced cardiotoxicity in mice by restraining oxidative stress and inflammation associated with Nrf2 signaling. *Biomed Pharmacother.* 2020;122:109547. DOI:10.1016/j.biopha.2019.109547.
- Avagimyan A, Mrochek A, Sarrafzadegan N, et al. Mitochondrial dysfunction associated with AC mode of chemotherapy intake. *European Heart Journal.* 2020;41suppl.2:ehaa946.3293. DOI:10.1093/ehjci/ehaa946.3293.
- Alizadehasl A, Ghadimi N, Kaveh S, et al. Prevention of anthracycline-induced cardiotoxicity: a systematic review and network meta-analysis. *Int J Clin Pharm.* 2021;43(1):25-34. DOI:10.1007/s11096-020-01146-6.
- Schlitt A, Jordan K, Vordermark D, et al. Cardiotoxicity and oncological treatments. *Dtsch Arztebl Int.* 2014;111(10):161-8. DOI:10.3238/arztebl.2014.0161.
- Armenian S, Bhatia S. Predicting and Preventing Anthracycline-Related Cardiotoxicity. *Am Soc Clin Oncol Educ Book.* 2018;23(38):3-12. DOI:10.1200/EDBK_100015.
- Armenian SH, Lacchetti C, Barac A, et al. Prevention and Monitoring of Cardiac Dysfunction in Survivors of Adult Cancers: American Society of Clinical Oncology Clinical Practice Guideline. *J Clin Oncol.* 2017;35(8):893-911. DOI:10.1200/JCO.2016.70.5400.
- Nemeth BT, Varga ZV, Wu WJ, Pacher P. Trastuzumab cardiotoxicity: from clinical trials to experimental studies. *Br J Pharmacol.* 2017;174(21):3727-48. DOI:10.1111/bph.13643.
- Barish R, Gates E, Barac A. Trastuzumab-Induced Cardiomyopathy. *Cardiol Clin.* 2019;37(4):407-18. DOI:10.1016/j.ccl.2019.07.005.
- Johnson TA, Singla DK. Breast cancer drug trastuzumab induces cardiac toxicity: evaluation of human epidermal growth factor receptor 2 as a potential diagnostic and prognostic marker. *Can J Physiol Pharmacol.* 2018;96(7):647-54. DOI:10.1139/cjpp-2018-0005.
- Porta-Sánchez A, Gilbert C, Spears D, et al. Incidence, Diagnosis, and Management of QT Prolongation Induced by Cancer Therapies: A Systematic Review. *J Am Heart Assoc.* 2017;6(12):e007724. DOI:10.1161/JAHA.117.007724.
- Avagimyan A. The Novel Visibility of Myocarditis from Pathology to Treatment. *Aristotele Biomedical Journal.* 2019;1(1):31-47. DOI:10.25040/lkv2019.04.051.
- Herrmann J. Adverse cardiac effects of cancer therapies: cardiotoxicity and arrhythmia. *Nat Rev Cardiol.* 2020;17(8):474-502. DOI:10.1038/s41569-020-0348-1.
- Benjanuwattra J, Siri-Angkul N, Chattipakorn SC, Chattipakorn N. Doxorubicin and its proarrhythmic effects: A comprehensive review of the evidence from experimental and clinical studies. *Pharmacol Res.* 2020;151:104542. DOI:10.1016/j.phrs.2019.104542.
- Damiani RM, Moura DJ, Viau CM, et al. Pathways of cardiac toxicity: comparison between chemotherapeutic drugs doxorubicin and mitoxantrone. *Arch Toxicol.* 2016;90(9):2063-76. DOI:10.1007/s00204-016-1759-y.

About the Authors / Сведения об авторах:

Авагимян Ашот Арманович [Ashot A. Avagimyan]

ORCID 0000-0002-5383-8355

Мкртчян Лусине Генриховна [Lusine H. Mkrtychyan]

ORCID 0000-0001-5357-1518

Геворкян Астхик Артаваздовна [Astgik A. Gevorgyan]

ORCID 0000-0001-6181-1358

Конончук Наталья Борисовна [Natalia B. Kononchuk]

ORCID 0000-0001-5236-084X

Кактурский Лев Владимирович [Lev V. Kakturskiy]

ORCID 0000-0001-7896-2080

Джндоян Зинаида Титаловна [Zinaida T. Djndoyan]

ORCID 0000-0003-0471-8397