

Heveny gastrointestinalis vérzések ellátása

Multidiszciplináris útmutató javaslat

Gyökeres Tibor dr.¹ ■ Schäfer Eszter dr.¹ ■ †Szepes Attila dr.²
 Vitális Zsuzsanna dr.³ ■ Papp Mária dr.³ ■ Altorjay István dr.³
 Czakó László dr.⁴ ■ Vincze Áron dr.⁵
 Bursics Attila dr.⁶ ■ Kanizsai Péter dr.⁷ ■ Berényi Tamás dr.⁸

¹Magyar Honvédség Egészségügyi Központ, Honvédkórház, Gasztroenterológiai Osztály, Budapest

²Bács-Kiskun Megyei Kórház, Belgyógyászat-Gasztroenterológiai Osztály, Kecskemét

³Debreceni Egyetem, Általános Orvostudományi Kar, Belgyógyászati Intézet, Gasztroenterológiai Tanszék, Debrecen

⁴Szegedi Tudományegyetem, Általános Orvostudományi Kar, Szent-Györgyi Albert Klinikai Központ, I. Belgyógyászati Klinika, Szeged

⁵Pécsi Tudományegyetem, Általános Orvostudományi Kar, Klinikai Központ, I. Belgyógyászati Klinika, Pécs

⁶Uzsoki Utcai Kórház, Sebészeti-Onkosebészeti Osztály, Budapest

⁷Pécsi Tudományegyetem, Általános Orvostudományi Kar, Klinikai Központ, Sürgősségi Orvostani Tanszék, Pécs

⁸Semmelweis Egyetem, Általános Orvostudományi Kar, Sürgősségi Betegellátó Osztály, Budapest

A gastrointestinalis vérzés gyakori előfordulása, súlyossága miatt kiemelkedő népegészségügyi jelentőséggel bír. Az antikoagulált és/vagy rendszeres thrombocytáaggregáció-gátló készítményeket, nemszteroid gyulladásgátlókat szedő, idősödő populáció arányának növekedésével az emésztőszervi vérzés a jövőben várhatóan számban és súlyosságban is egyre növekvő terhet ró az egészségügyi ellátórendszerre. A gastrointestinalis vérzés ellátásában a sürgősségi szakember mellett a gasztroenterológus-endoszkóposnak van alapvető szerepe. A társszakmák (radiológus, invazív radiológus, intenzív terapeuta, sebész) képviselői sok esetben nem mellőzhetők a döntéshozatalban, a betegek ellátásában. Az érintett szakterületek képviselői szükségét érezték egy átfogó, multidiszciplináris, közösen elfogadott szemléletet tükröző, gyakorlati szemléletű hazai iránymutatás összeállításának az érvényes nemzetközi irányelvek alapján. A szerzők részletesen tárgyalják a gastrointestinalis vérzés ellátásának feltételeit, a kezdeti betegszelést, a rizikóbecslést, a laborvizsgálatokat, a betegek resuscitációját, valamint a vérzések diagnosztikájának és terápiájának lépéseit a vérzésforrás lokalizációja szerint külön csoportosítva. A szerzők iránymutatást adnak az elsődleges ellátás sikertelensége, illetve az ismételt fellépő vérzés eseteiben, végül a sebészet mai helyzetét is definiálják a gastrointestinalis vérzésekben.

Orv Hetil. 2020; 161(30): 1231–1242.

Kulcsszavak: gastrointestinalis vérzés, irányelv, multidiszciplináris

Management of acute gastrointestinal bleeding

Multidisciplinary guideline proposal

Gastrointestinal bleeding has a profound impact on public health due to its high prevalence and severity. With the elderly population taking more anticoagulants/antiaggregants/non-steroid anti-inflammatory drugs, the digestive bleeding will certainly raise more and more challenges in quantity as well as in severity for the public healthcare system. The emergency medicine specialists and gastroenterologists have a central role in the management of patients presenting with gastrointestinal bleeding. In certain cases, radiologists, invasive radiologists, intensive care specialists and surgeons should also be involved in the decision making process and management of patients. Therefore, Hungarian experts felt the need to elaborate a comprehensive, multidisciplinary, practical local guideline reflecting the

frequently arisen aspects based on current international guidelines. This guideline proposal covers topics of basic requirements, initial assessment of patients, risk evaluation, laboratory tests, hemodynamic resuscitation in the case of gastrointestinal bleeding followed by its consecutive steps of diagnosis and therapy sorted by location of the source of the hemorrhage. The authors give practical instructions for unsuccessful hemostasis or rebleeding. Finally, the role of surgery is also summarized in the management of gastrointestinal bleeding.

Keywords: gastrointestinal hemorrhage, guideline, multidisciplinary

Gyökeres T, Schäfer E, †Szepes A, Vitális Zs, Papp M, Altorjay I, Czakó L, Vincze Á, Bursics A, Kanizsai P, Berényi T. [Management of acute gastrointestinal bleeding. Multidisciplinary guideline proposal]. *Orv Hetil.* 2020; 161(30): 1231–1242.

(Beérkezett: 2020. március 26.; elfogadva: 2020. április 20.)

Rövidítések

APC = argon-plazma coagulatio; BE = (base excess) bázistöbblet; CT = (computed tomography) számítógépes tomográfia; CTA = CT-angiográfia; CTE = CT-enterográfia; EASL = (European Association for the Study of the Liver) Európai Májkutató Társaság; EBL = (endoscopic band ligation) endoszkópos gumigyűrű-ligatio; EKG = elektrokardiográfia; FFP = friss fagyasztott plazma; GAVE = gastralis antralis vascularis ectasia; GBS = (Glasgow–Blatchford Score) Glasgow–Blatchford-pontrendszer; GIV = gastrointestinalis vérzés; Hgb = hemoglobin; Htc = hematokrit; Htm = mért hematokrit; INR = (international normalized ratio) nemzetközi normalizált ráta; KVM = keringő vérmennyiség; MR = mágneses rezonancia; MSTR = Magyar Sürgősségi Triázs Rendszer; NSAID = (nonsteroidal antiinflammatory drug) nemszteroid gyulladáscsökkentő gyógyszer; OTSC = over-the-scope clip; PaO₂ = (partial pressure of oxygen in arterial blood) parciális oxigénnyomás az artériás vérben; PaCO₂ = (partial pressure of carbon dioxide in arterial blood) a szén-dioxid parciális nyomása az artériás vérben; PCC = (prothrombin complex concentrate) protrombinkomplex-koncentrátum; PPI = (proton pump inhibitor) protonpumpagátló; TAE = transzkatéteres angiográfias embolisatio; TAG = thrombocytáaggregáció-gátló; TCT = thrombocytá; TIPS = transjugularis intrahepaticus portosystemás shunt; VCE = (video capsule endoscopy) videokapszula-endoszkópia; VV = varixvérzés; VVM = vesztett vér mennyiség; VVT = vörösvértest

Az emésztőrendszer bármely részéről (a szájüregtől az anusig) származó vérzés esetén gastrointestinalis vérzésről (GIV) beszélünk. A felső GIV az emésztőtraktus felső részéről (szájüreg, garat, nyelőcső, gyomor, nyombél) származik. Az alsó GIV forrása a vastagbél vagy a végbél területén van. A középső szakaszi vérzések a vékonybél Treitz-szalag alatti részétől az ileocaecalis billentyűig származnak. Klinikailag a GIV megnyilvánulhat masszív formában, vérzéses sokk tüneteit, közvetlen életveszélyt okozva, néha még azelőtt, hogy a vér a betegből bárhol távozott volna. A manifeszt vérzés klinikai tünetekkel jár, de a keringés nem inog meg. Az okkult formában a vérzés nem is vehető észre, hanem csak a kialakuló következmények (például vashiányos vérszegénység) tüneteit

észlelik, vagy csak a székletvérteszt pozitív. A vér szájon át történő távozása, a vérhányás, a haematemesis, a Treitz-szalagtól proximális vérzésforrás esetén fordul elő; az ürülő tartalom lehet friss vagy alvadékos vér, vagy emésztett, kávéaljra emlékeztető. A végbélen át emésztett formában távozó szurokszeklet a melaena, mely rendszerint bűzös, megjelenéséhez legalább 100 ml vérnek kell a tápcsatornába jutnia. A friss, élénkpiros vagy málnaszelészerű emésztetlen vér alsó ürülése, a vérszékelés, a haematochesia megjelenése a Treitz-szalagtól aborális vérzésforrást feltételez. A nemzetközi adatokat [1, 2] hazánkra vetítve jelenleg évente mintegy 10 000–12 000 gastrointestinalis vérző beteg kórházi ellátásával kell számolnunk. Az egyre több, vérzést provokáló gyógyszert szedő, idősödő populáció arányának növekedésével a GIV a jövőben számban és súlyosságban is várhatóan egyre növekvő terhet ró az egészségügyi ellátórendszerre. A szerzők sokéves tapasztalatuk alapján, részben saját szakmájuk felkérésére vállalták, hogy a témakörrel foglalkozó nemzetközi irányelveket [3–7] magyar nyelvű átfogó, gyakorlati szemléletű, didaktikus útmutató javaslatba sűrítsek. Az erős ajánlásokat egységesen 1-es, a feltételes/gyenge ajánlásokat 2-es számmal jelölték, míg a magas fokú evidencia jele A, a közepesé/mérsékelté B, az alacsonyé C, a nagyon alacsonyé D.

Ellátási feltételek

A heveny GIV-ben szenvedő betegek kezdeti kezelése ezen betegek ellátásában járatos, komplex monitorizálásra, instabil betegek ellátására képes egységben kell, hogy történjen (sürgősségi betegellátó osztály/intenzív terápiás osztály/gasztroenterológiai szakmaspecifikus őrző). A gastrointestinalis vérző betegek ellátása komplex csapatmunka. A heveny gastrointestinalis vérző betegek ellátásához folyamatos (24 órás, heti 7 napon át) endoszkópos orvosi és szakasszisztensi készenlét biztosítandó (1B) [3]. A heveny alsó GIV-betegek ellátásához folyamatos (24/7) intervenció radiológiai készenlét biztosítandó (helyben vagy más, elérhető kórházban). A súlyos GIV ellátása a sürgősségi szemlélet alapján történjen!

Kezdeti betegszelés

A triázs rizikó meghatározása ellátási szintet és időfaktort rendel az egyes betegekhez. Meghatározza, hogy a sürgősségi ellátás mennyi időn belül történjen meg – GIV esetén ez gyakorta azonnali ellátást jelent. Az emésztőszervi vérzéssel jelentkező betegekben a hemodinamikai status azonnali felmérése szükséges. A sokkos, kivérzett beteg az MSTR (Magyar Sürgősségi Triázs Rendszer) I-es kategóriájába tartozó, újraélesztés-igényű, kritikus állapotú beteg, akinek ellátását haladéktalanul meg kell kezdeni. Célzott kórelőzmény, fizikális vizsgálat és laboratóriumi értékelés szükséges a beteg jelentkezésekor a vérzés súlyosságának, etiológiájának és lokalizációjának értékeléséhez.

Kezdeti kockázatbecslés

Heveny GIV esetén validált rizikóbecslés alkalmazása ajánlott, elkülönítendő a magas és az alacsony rizikójú csoportokat. A kockázatfelmérés elősegíti a döntést az endoszkópia időzítése és a kórházi elbocsáthatóság kérdésében (1B) [3]. Az endoszkópia előtti rizikóbecslésre a Glasgow–Blatchford Score (GBS) [8] alkalmazása ajánlott (1. táblázat).

Laborvizsgálatok

Az adekvát vénabiztosítással (legalább 2 db 16–18 G kanül) párhuzamosan sürgős vérvétel szükséges: ionok, vese-, májfunkciók, vérkép, vércsoport és ellenanyagszű-

1. táblázat A Glasgow–Blatchford-pontrendszer (GBS). A GBS csak klinikai és laborparamétereken alapul, könnyen meghatározható sürgősségi osztályon endoszkópia nélkül is [8]. Az alacsony pontszám (0 pont) negatív prediktív értékkel bír az újrávérzés, az endoszkópos intervenció szükségessége és a mortalitás szempontjából [9]. Hat vagy a feletti pont esetén a betegek >50%-ban endoszkópos intervencióra szorulnak

Rizikófaktor	Pontérték	Pontérték
Karbamid (mmol/l)	6,5–7,9	2
	8–9,9	3
	10–24,9	4
	>25	6
Hemoglobin – férfi (g/l)	120–129	1
	100–119	3
	<100	6
Hemoglobin – nő (g/l)	100–119	1
	<100	6
Szisztolés vérnyomás (Hgmm)	100–109	1
	90–99	2
	<90	3
Pulzus: >100/min		1
Melaena		1
Eszméletvesztés		2
Májbetegség		2
Szívelégtelenség		2

rés (instabil betegben a 0-ás negatív vér adása is elfogadható), alvadási paraméterek. A vérgáz, laktát, sav-bázis háztartás célszerűen artériás vérből határozható meg. Az alvadás vizsgálatában jelenleg a legtöbb helyen az ún. statikus alvadási paraméterek állnak rendelkezésre, úgymint INR, aktivált parciális tromboplastinidő, trombinidő, thrombocyta (TCT), fibrinogén. Ezeknél a paramétereknél a klinikai gyakorlatban jobban hasznosíthatók a dinamikus tesztek (viszkoelasztográfia, aggregometria), melyek monitorizálásra, a terápiás hatás követésére is alkalmasak. Az ily módon vezetett sokktalanítás, alvadási zavar kezelése egyénre szabott, a hibás alvadási folyamatokra koncentrált, ezáltal hatékony, kevés mellékhatással jár, és költségkímélő.

Hemodinamikai resuscitatio

Resuscitatio hemodinamikailag stabil betegekben

Vércsoport-meghatározást végzünk EKG, noninvázió vérnyomás, oxigénszaturáció monitorizálása mellett. Heveny felső GIV esetén hemodinamikai stabilitás (és normál laktátszint) mellett restriktív transzfúziós stratégia követendő, 70–90 g/l hemoglobin (Hgb) célértékkel [10]. A vértranszfúziós trigger 90 g/l az olyan betegekben, akiknél az oxigénellátás csökkenése szervperfúziós zavart okoz (ischaemiás cardiovascularis betegség, agyi perfúzió szempontjából érintettek), jelentős a vérvesztés, vagy a terápiás intervenció várható késése esetén (1B). Az EKG-n megmutatózó új hypoxiás, ischaemiás jelek jó perfúziós mutatók, egyben az oxigénkarrier-pótlás indikátorai. Alacsony fibrinogénszint (1 g/l alatt) és folyamatos vérzés esetén 30–40 mg/kg fibrinogénkoncentrátum adása javallt a „feljavított plazma elve” alapján. Ha nincs, akkor marad a friss fagyasztott plazma (FFP), melyből minimum 3–4 E adására van szükség. Ha a beteg keríngése tolerálja, és nincs egyéb kontraindikációja (például varixvérzés [VV] gyanúja), úgy masszív vérzésben FFP is adható, 10–15 ml/kg adagban. Az FFP szükséges rossz, igen lassan adható (felolvadási idő), nagy mennyiségű szabad vizet tartalmaz, a folyadékbevitelbe bele kell számítani. TCT-transzfúzió szükséges a vérlemezkeszám 50 G/l felett tartásához súlyos vérzés esetén, és ahol endoszkópos vérzéscsillapítás szükséges (2D) [7]; dózisa 1 E/10 kg. K-vitamin-antagonistát vagy új orális antikoagulánszt szedő betegben protrombinkomplex-koncentrátum (PCC) adása szükséges. Dabigatránt szedők esetében rendelkezésre áll speciális antidotum, az idarucizumab.

Hemodinamikailag instabil betegek resuscitatioja

Instabilnak tekintendő még tachycardia és hypotensio híján is az a beteg, akinek magas a laktátszintje, és a BE (base excess – bázistöbblet, negatív esetben -hiány) keve-

sebb mint -8 mM/l ; ebben az esetben az oxigénadósság mihamarabbi rendezéséhez magasabb Hgb-értékre van szükség. Ismert, hogy a Hgb- és hematokrit (Htc)-értékek koncentrációt jellemeznek, és a heveny vérzésben mért érték csak akkor mutatná meg a valós Hgb-értéket (a vérveszteség mértékét), ha a keringő térfogat helyreállításra kerülne (ami nem támogatható). A laktát abszolút értéke (2 mmol/l fölött) helyett inkább a laktát-clearance használata javasolt. Kiszámítása: $(\text{kezdeti laktát} - 120 \text{ perces laktát}) / \text{kezdeti laktát}$. A 15% feletti érték kedvezőbb kimenetellel jár [11]. Instabil, magas kockázatú beteg esetén invazív monitorizálást is indítunk. Súlyos GIV esetén a soktalanítás általános alapelveit követve igyekszünk megszüntetni az oxigénkínálatt és -kereslet közti aránytalanságot. Oxigén adása 94–96%-os oxigénszaturáció-célérték eléréséig szükséges, másképpen az artériás vérgázvizsgálattal meghatározható normoxia (PaO_2 : $85\text{--}100 \text{ Hgmm}$) elérése a cél, normocapnia (PaCO_2 : $35\text{--}45 \text{ Hgmm}$) mellett. Hemodinamikai instabilitás és/vagy feltételezetten folyamatosan fennálló, nagyobb volumenű vérzés esetén azonnali intravasculáris volumenpótlást kell indítani, kezdetben balanszírozott kristalloidokkal [3] (Isolyte, Ringer-laktát), bolusként 20 ml/ttkg mennyiségben, a vérnyomás és a pulzusszám normalizálásának eléréséhez, az endoszkópiát/intervenciót megelőzően (1D) [7]. A koloid oldatok előnyét VV-ben nem sikerült igazolni [12, 13] (1B). Az aktívan vérző, instabil betegnél nem lehet a statikus laborparaméterek megérkezéséig várni: meg kell becsülni a vérveszteség mértékét, és annak megfelelően kell a vörösvértest (VVT)-koncentrációt/FFP/fibrinogén/PCC kezelést indítani. A később megérkező laboreredmények abban segíthetnek, hogy mennyit kell még adni a betegnek. A vesztett vér mennyisége becsülhető az alábbi formulával: $\text{VVM} = [\text{KVM} \times (\text{Htc} - \text{Htm})] / \text{Htc}$, amelynél VVM: a vesztett vér mennyisége; KVM: 75 ml/kg felnőtt férfi; 65 ml/kg felnőtt nő; Htc: kezdeti hematokrit; Htm: mért hematokrit. Kezdeti hematokritként egyébként egészséges férfiaknál $0,45$, nőknél $0,40$ érték javasolt [14].

Kivérzett betegek resuscitációja

Életet veszélyeztető kivérzés esetén a „damage control” (kármegelőző) szemlélet alapján javasolt a VVT-koncentrációt, az FFP- és a TCT-készítmény kezdeti $1 : 1 : 1$ arányban történő adása. Kerülendő a túl agresszív folyadékbevitel, a transzfúzió, mivel a portális nyomás fokozása az újrárvérzés kockázatát és a mortalitást is növeli. Nem cél nagy mennyiségű kristalloid adása sem a hígulásos coagulopathia és a volumentúltöltés perfúziót, oxigenizációt rontó hatásai miatt. Fontos a normotermia, a sav-bázis és ionegyensúly fenntartása, ami segít a további coagulopathiák kialakulásának megelőzésében. A kármegelőző szemlélet alkalmazásával csökkenthető az akut tüdőszűrés, a többszervi elégtelenség gyakorisága, megelőzhető a veseelégtelenség és számos kompartment-

tünetegyüttes kialakulása. Alkalmazható a kontrollált hypotonia is, ennek lényege az artériás középnyomás olyan minimális szinten tartása, amely még megfelelő perfúziót generál. Ahogy a transzfúziós trigger megállapításakor, itt is figyelembe kell venni a társbetegségeket és az esetleges koponyaűri nyomásfokozódást, amikor a szöveti perfúziós nyomást a coronaria- és az agyi perfúzió határozza meg. A transzfúzió és az egyéb alvadási faktorok mennyiségének meghatározásában célszerű a viszkoelasztikus tesztek alkalmazása [15].

A masszív transzfúzió stratégiája

Ha a vérveszteség pótlására a teljes keringő térfogat cseréje történik 24 órán belül (felnőttek esetében $\geq 10 \text{ E VVT-koncentrációt}$), úgy a masszív transzfúziós protokollt kell alkalmazni. Ennek kivitelezése az Országos Vérellátó Szolgálat Transzfúziós Szabályzatának [16] figyelembevételével, helyi protokoll alapján történik. TCT- és plazmatranszfúzió szükséges azon betegeknél, akik masszív VVT-transzfúzióban részesülnek (2D) [17]. A masszív transzfúzió szükségessége olyan hemodinamikai, alvadási és immunfolyamatokat feltételez, melyek csak multidiszciplináris megközelítéssel menedzselhetők. Az oxigénszállító kapacitás drámai csökkenése mellett abszolút alvadásfaktor- és TCT-vesztés, valamint a közben aktiválódó alvadási folyamatok miatt consumptív coagulopathia alakul ki. Számolni kell fertőző ágensek (vírusok, baktériumok) bevitelével is, melyek a legyengült immunrendszerű betegben sepszishez vezethetnek. A masszív transzfúzió további szövődménye lehet a transzfúzió-asszociált tüdőszűrés és a graft *versus* host reakció, mely szintén életet veszélyeztető immunfolyamat [17].

Diagnosztika és kezelés felső gastrointestinalis vérzés gyanúja esetén

Diagnosztika

Nasogastricus vagy orogastricus szonda aspiráció/lavázs rutinszerű alkalmazása nem ajánlott heveny felső GIV-ben (1B); diagnosztikus nehézség, az endoszkópia sürgősségének megítélése, illetve a vérzés obszervációja mégis szükségessé teheti alkalmanként [3]. Felső GIV gyanúja esetén a diagnózis felállításában elsődleges a gasztroszkópia szerepe ($92\text{--}98\%$ szenzitivitás, $33\text{--}100\%$ specificitás) [18], melynek során egyúttal terápiás beavatkozásra is lehetőség van. Felső GIV esetén, amennyiben gasztroszkópia valamilyen okból nem kivitelezhető vagy nem értékelhető (például extenzív luminalis vérzés, ahol nem válik láthatóvá a vérzés forrása), CT-angiográfia (CTA) választandó. CTA elvégzése javasolt felső GIV esetén haemobilia, aortoduodenalis fistula, endoszkóppal nem vizsgálható vagy egyértelműen nem igazolható érmalformáció gyanúja esetén. A CTA orális

kontrasztanyag adása nélkül történik; már 0,3–0,5 ml/perc vérzésintenzitás esetén igazolhatja a vérzés forrását mind artériás, mind vénás vérzés esetén. A CT előnye a gyors és széles körű elérhetőség, számos egyéb kórállapot kizárása, az anatómiai status tisztázása, a hipoperfúziós szövődmények vagy érmalformációk kimutatása, segítség a következő terápiás lépés (endoszkópia, angiográfia vagy műtét) eldöntésében. Fluoroszkópos angiográfia elsősorban azokban az esetekben használatos, amelyekben felmerül a terápiás beavatkozás is. Sikeres vizsgálathoz minimálisan 0,5–1,0 ml/perc vérzésintenzitás szükséges. A vizsgálat során lehetőség van a vérzésforrás elzárására (spirálokkal, poli[vinil-alkohollal], szivaccsal stb.).

A gasztroszkópiát megelőző orvosi ellátás

Folyamatos vérhányás, encephalopathia vagy agitáltság esetén, illetve minden olyan esetben, amelyben aspiráció veszélye áll fenn, az endoszkópia előtt endotrachealis intubáció ajánlott, megelőzendő a gyomortartalom esetleges légúti aspirációját (2C) [3]. Antikoaguláns kezelésben részesülő betegek esetén multidiszciplináris (hematológus, kardiológus, neurológus és gasztroenterológus) értékelés szükséges a gyógyszerek elhagyásának vagy az antidotumok adásának eldöntésére és a folyamatos vérzés, illetve a thrombembóliás esemény kockázatának mérlegelésére (1D) [7]. A gasztroszkópia 1,5–2,5 közötti INR-érték esetén a korrekciót megelőzően vagy azzal párhuzamosan elvégezhető, akár vérzéscsillapítással együtt; alvadásgátló hatást felfüggesztő szerek adása 2,5 feletti INR esetén szükséges (2D) [3]. Klinikailag súlyos vagy folyamatos vérzés esetén, kontraindikáció (QT-megnyúlás) hiányában intravénás eritromicin (250 mg egyszeri dózis 30–120 perccel a sürgősségi gasztroszkópia előtt) adása javasolt (1A) [3], mert a motilitás fokozása révén szignifikánsan javítja a látási viszonyokat, növeli a sikeres beavatkozások arányát [19, 20], csökkenti a „second-look” (második megtekintés) endoszkópia szükségét, a transzfúzióigényt és a kórházi tartózkodás idejét. Az endoszkópia előtt a heveny felső-GIV-betegekben, amikor várhatóan nem VV áll a háttérben, iniciális emelt dózisu intravénás protonpompagátló (PPI)-bolus adása, majd folyamatos infúzió (80 mg bolus, majd 8 mg/óra) javasolt, de a PPI-infúzió nem késleltetheti a korai endoszkópia elvégzését (1A) [3]. VV alapos gyanúja esetén azonnal, még az endoszkópia előtt [12, 13] vasoactiv kezelést kell indítani (terlipresszin: 2 mg iv. 4 óránként [50 kg testsúly alatt 1 mg iv. 4 óránként], 48 órán keresztül, majd 1 mg 4 óránként [21], vagy szomatostatint: 250 µg iv. bolus, majd 250 µg/h infúzióban 24 órán keresztül max. 5–7 napig, vagy oktreotid: 50 µg iv. bolus, majd 50 µg/h max. 5–7 napig [22–25]). A terlipresszin nem igényel speciális monitorozást, de a szívfrekvenciát, a vérnyomást és a folyadék-, elektrolit-egyensúlyt ellenőrizni kell. Fokozott figyelmet kell fordítani idős, hypertoniás,

ischaemiás szívbeteg, érszűkületes beteg kezelésekor. Szeptikus sokkban szenvedő, alacsony perctérfogatú betegben nem alkalmazható. Terlipresszinnel együtt adva a nemszelektív béta-blokkolók vérnyomáscsökkentő hatása fokozott, ezért VV gyanúja esetén a béta-blokkolót ki kell hagyni. Vérző májcirrhosisos beteg felvételekor el kell kezdeni a szövődmények prevencióját szolgáló kezeléseket is. Minden, portalis hypertensióban szenvedő betegben antibiotikumprofilaxis adandó felső GIV esetén a felvételkor (iv. 1 g/24 óra ceftriaxon javasolt, cefalosporin-túlérzékenység esetén fluorokinolonok [például ciprofloxacinnal 200 mg/12 óra]), mivel ez az infekciók kialakulását, az újravérzést és a mortalitást is csökkenti [4, 26]. Ceftriaxont kell indítani, ha a beteg megelőzően profilaktikus kinolonterápián volt, akkor, amikor a kinolonrezisztens baktérium által okozott fertőzéseknek magas a valószínűségük. A többi betegben *per os* kinolonkezelés (norfloxacinnal 400 mg) alkalmazható. Az ajánlásokat helyesebb a helyi rezisztenciaadatok alapján megvizsgálni és értékelni [27, 28].

A gasztroszkópia időzítése

A heveny felső-GIV-betegek endoszkópiája időzítésének terminológiája a kórházi felvételhez képest: nagyon korai = 12 órán belüli, korai = 24 órán belüli, kései = 24 órán túli (1B) [3]. A hemodinamikai resuscitációt követően általánosságban korai (24 órán belüli) felső endoszkópia javasolt [3]. Nagyon korai (12 órán belüli) gasztroszkópia javasolt magas rizikójú klinikai jelek esetén: hemodinamikai instabilitás, mely a folyamatos volumenresuscitáció ellenére perzisztál; kórházban észlelt véres hányás/nasogastricus aspirátum; vagy az antikoaguláns kezelés felfüggesztésének kontraindikációja esetén (1B) [3], valamint felső GIV-ben májcirrhosis fennállása esetén [22, 23].

Fekélyvérzés

Fekélyvérzés endoszkópos ellátása [3]

Fekélyvérző betegekben a Forrest-beosztás használata javasolt, elkülönítendő a magas és az alacsony rizikójú endoszkópos jeleket (1A) (2. táblázat) [29–31]). Spricel (Forrest Ia) vagy szivárgó (Forrest Ib) vérzést mutató fekély vagy látható ércsonkos fekély (Forrest IIa) esetén endoszkópos vérzéscsillapítást kell megkísérelni, mert ilyenkor jelentős a vérzés perzisztálásának vagy ismételt jelentkezésének az esélye (1A). Fekélyalapon tapadó coagulum (Forrest IIb) esetén annak eltávolítása megfontolandó. Ha az eltávolítás után vérző elváltozást vagy nem vérző ércsonkot találunk, akkor endoszkópos vérzéscsillapítást kell alkalmaznunk (2B). A fekélyalapon lapos pigmentált foltot (Forrest IIc) mutató és a tiszta fekélyalappal bíró (Forrest III.) betegek nem igényelnek endoszkópos kezelést az alacsony újravérzési kockázat miatt. Haza lehet őket bocsátani napi egyszeri orális PPI-kezeléssel (1B). Aktívan vérző fekélyek esetén a lo-

2. táblázat | Vérző fekélyek Forrest-beosztása, az előfordulás gyakorisága, az újrávérzés és a mortalitás kockázata [29–31]

Forrest-beosztás	A vérzés leírása	Prevalencia (%)	Az újrávérzés kockázata endoszkópos terápia nélkül (%)	A fatális vérzés aránya endoszkópos terápia nélkül (%)
Ia	Spriccelő vérzés	10	90	26
Ib	Csordogáló vérzés	10	10–20	10
IIa	Látható ércsonk vérröggel vagy a nélkül	25	50	11
IIb	Coagulummal fedett elváltozás	10	25–30	7
IIc	Nem vérző elváltozás savhematinnal fedve	10	10	3
III.	Nem vérző, tiszta alapú, fibrinnel fedett elváltozás	35	<5	2

kális epinefrininjekció monoterápiaként nem fogadható el (1/A), kombinálása javasolt más módszerrel (kontakt termikus módszer/mechanikus terápia/szklerotizáló anyag injektálása). Nem vérző ércsonkos fekély esetén mechanikus, termikus terápia vagy szklerotizáló anyag befecskendezése javasolt önmagában vagy hígított epinefrininjektálással kombinálva. A lokális hígított epinefrin monoterápiaként nem fogadható el (1A). Hagyományos endoszkópos módszerekkel nem kontrollálható fekélyvérzés esetén topikus vérzéscsillapító spray vagy ún. over-the-scope clip (OTSC), közismert nevén „medvecsapda” alkalmazása javasolt (2C). Újabb adatok alapján fekélyvérzésben az OTSC első vonalas kezelésként hatékonyabb az epinefrinnel kiegészített hagyományos klippelésnél, az újrávérzés is ritkább, a túlélést azonban nem javítja. Nagy újrávérzési rizikójú fekélyvérző betegekben elsődlegesen választható [32].

Visszatérő fekélyvérzés megelőzése

Rutinszerű ún. „second-look” endoszkópia általánosan nem ajánlott, de magas újrávérzési kockázatú fekélyvérző betegekben (Forrest Ia, Ib, IIa, IIb) megfontolandó (1A) [3]. A fekélyvérző betegek PPI-kezelése nagy dózisu kell, hogy legyen (80 mg iv. bolusban, majd 8 mg/óra folyamatos infúzióban) 72 órán át az endoszkópiát követően (1A) [3]. Magas újrávérzési rizikójú fekélybetegekben megfontolható az intermittáló iv. bolus adagolás (legalább napi 2×) PPI adása is. Ha a beteg állapota megengedi, és tolerálja az orális bevitelt, nagy dózisu orális

PPI-kezelés is választható (2B) [3]. Fekélyeredetű felső GIV esetén már az első gasztroszkópia során ajánlott a *Helicobacter pylori*-fertőzést vizsgálni és pozitivitás esetén az eradikációt megkezdeni. Az akut körülmények közt negatívakat újra vizsgálni kell *Helicobacterre*. A sikeres eradikációt dokumentálni kell (1A) [3]. Vasoactív szer (szomatosztatin, oktreotid, terlipresszin) vagy tranexámsav adása nem javasolt nem varix eredetű felső GIV esetén (1C) [3]. A megfelelő indikációval antikoagulált betegekben a nem varix eredetű vérzés után a kezelést újra kell indítani, időzítését egyedileg kell meghatározni. A warfarin újraindítása a vérzést követő 7–15. nap között biztonságos és a legtöbb betegben hatékony a thrombemboliás szövődmények megelőzésében. 7 napon belüli újraindítás a magas thrombosiskockázatú betegekben lehet indikált (1B) [3]. Primer cardiovascularis profilaxisként kis dózisu aspirint szedő fekélyvérző betegekben azt fel kell függeszteni, majd újra kell értékelni a folytatás várható haszon/rizikó arányát kardiológus bevonásával. A kis dózisu aspirin profilaxist a fekély gyógyulása után javasolt újakezdeni, korábban csak akkor, ha az klinikailag indokolt (1C) [3]. Másodlagos profilaxis indikációjával kis dózisu aspirint szedő betegekben az folytatandó, ha az endoszkópia alacsony újrávérzési kockázatot mutat, sőt ezekben a betegben a kettős TAG- (thrombocytaaggregáció-gátló) kezelés is folytatható megszakítás nélkül. Az újrávérzés szempontjából magas rizikójú betegekben az aspirin újakezdhető az endoszkópiát követő harmadik napon, ha megfelelő endoszkópos vérzéscsillapítást értünk el (1B). Kettős TAG-kezelésen lévő fekélyvérző betegekben a kis dózisu aspirinkezelés folytatandó, a másik szer újakezdésével kapcsolatban korai kardiológiai konzílium szükséges (1C). Ebben az esetben az ún. „second-look” endoszkópia végzése egyéni mérlegelést igényel [3]. Azon kettős TAG-kezelésen lévő betegekben, akikben nem varix eredetű felső GIV fordult elő, PPI-kezelés ajánlott (1B) [3].

Lehetőségek fekélyvérzés sikertelen primer endoszkópos ellátása esetén

Amennyiben az endoszkópos vérzéscsillapítás sikertelen, vagy további vérzés jelentkezik, sebészi megoldás vagy transzkatéteres angiográfiás embolisatio (TAE) jön szóba (1A). A sebészi beavatkozás típusát a vérzés helye, a fekély környezete, a beteg teherbíró képessége határozza meg.

Fekélyvérzés sikeres ellátása után fellépő újrávérzés

Endoszkópos vérzéscsillapítást követő ismételt/további fekélyvérzés esetén második endoszkópos intervenció kísérelendő meg. Újabb adatok alapján az OTSC hatékonyabb az újrávérzés megállításában és a kiújulás megelőzésében, mint a hagyományos eljárások [33]. Eredménytelenség esetén sebészi vagy invazív radiológiai megoldás szükséges.

Varixvérzés (VV)

Nyelőcsővarixból származó vérzés endoszkópos ellátása

Májcirrhosisban felső GIV esetén mindaddig VV-t kell feltételezni, amíg az ellenkezője be nem bizonyosodik [13]. Nyelőcső-VV esetén, az első vizsgálat során endoszkópos gumigyűrű-ligatiót (EBL) kell végezni [12]. A gyűrűk felhelyezése a varixok falára thrombosit, elzáródást okoz. Az EBL hatékonyabban csökkenti a vérzést, kevesebb a szövődménye, mint a sclerotherapiának, és ez hatással lehet a túlélésre [12, 34]. Nagy varixok esetén egyéb vérzésforrás hiányában a varixokat akkor is ligálni kell, ha a vizsgálat idején nem észlelünk vérzést. Ha EBL nem lehetséges, nyelőcső-sclerotherapia is alkalmazható. Ennek során a varixok mellé vagy a varixokba fecskendezett anyag (például etoxiszklerol) gyulladást vált ki, mely a visszereket elzárja. Lokális és szisztémás szövődményei miatt alkalmazása kerülendő, kivéve, ha a vérzés intenzitása miatt ligatio nem végezhető. Az endoszkópos kezelés és a vasoactiv gyógyszer együttes alkalmazása hatékonyabb, mint bármelyikük eredményessége monoterápiában [35–37].

Gyomorvarixból származó vérzés endoszkópos ellátása

A gyomorvisszerekből származó vérzés endoszkópos kezelési módja a cianoakrilát ragasztó injekció [38, 39] és az EBL [40]. Hatékonyságuk hasonló [40–42], de az EBL csak kis varixok ellátására alkalmas. A ragasztás so-

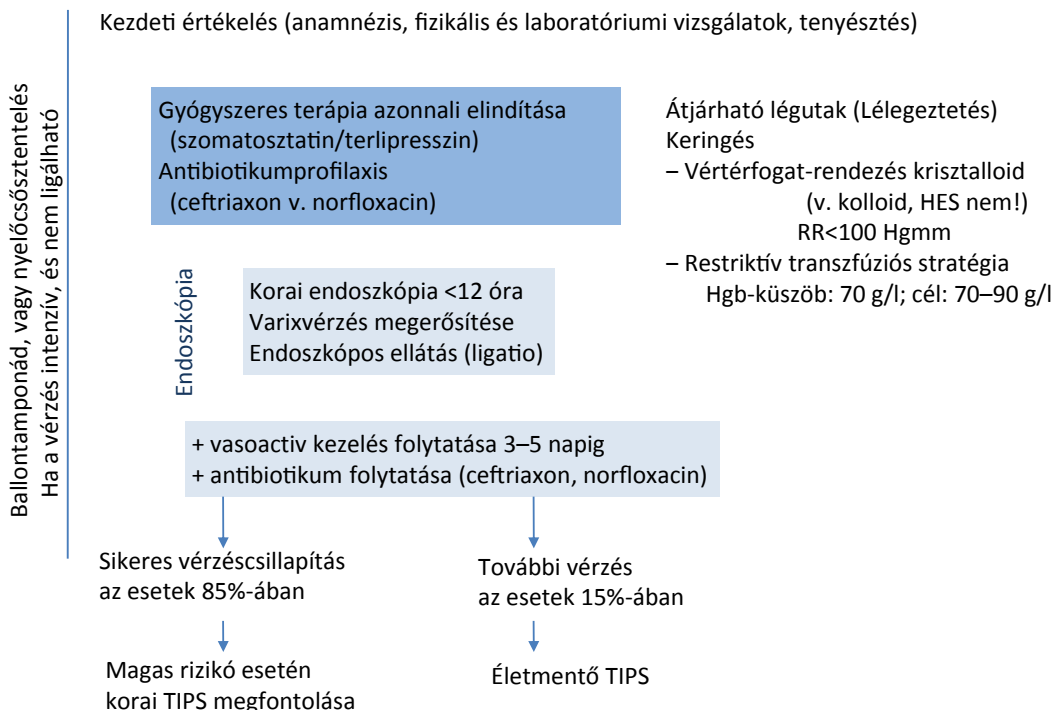
rán a tágult varixokba folyékony ragasztóanyagot fecskendezünk, mely vérrel érintkezve rövid időn belül szilárd anyaggá alakul, és elzárja a visszerek lumenét. Az endoszkópos ultrahang vezérelte cianoakrilát-injektálás vagy spirálbehelyezés kevesebb endoszkópiát igényel, a gyomorban lévő vér nem zavarja a vizsgálatot, és kevesebb szövődménnyel jár [43].

Visszatérő varixvérzés megelőzése

VV esetén a vasoactiv kezelést 3–5 napig kell folytatni. Rövidebb idejű alkalmazás (48–72 óra) elfogadható lehet enyhe vérzés esetén [44]. Bár a mortalitás, újravérzés vonatkozásában nincs különbség az egyes szerek között, az egyszerűbb adagolási séma (bolusinjekció, infúziós pumpa igénye nélkül), az új trendek (mentőautóban alkalmazás, sikeres endoszkópia utáni rövidebb adagolás) és a kedvező mellékhatásprofil alapján a nemzetközi gyakorlatban a terlipresszin az első választás.

Lehetőségek heveny varixvérzés sikertelen endoszkópos ellátása esetén

Masszív vérzés esetén ballontamponád behelyezésére kényszerülhetünk átmeneti megoldásként, amíg a végleges vérzéscsillapítás elvégezhető, de maximum 24 órán át [22, 23]. A speciális, endoszkópia nélkül behelyezhető, átmeneti, fedett öntáguló nyelőcsősztent kevesebb szövődménnyel jár, és a ballontamponád alternatívája lehet nyelőcső-VV esetén [38, 45]. A betegek 10–15%-ában a vérzés perzisztál, vagy korai újravérzés jelentkezik



1. ábra

A gastrointestinalis vérzés kezelési algoritmusja májcirrhosis esetén

HES = hidroxil-etil-keményítő; Hgb = hemoglobin; RR = vérnyomás; TIPS = transjugularis intrahepaticus portosystemás shunt

[4, 46]; életmentő kezelésként transjugularis intrahepaticus portosystemás shunt (TIPS) behelyezését kell választani [22, 23].

Varixvérzés sikeres ellátása után fellépő újravérzés

Ha az újravérzés enyhe, második endoszkópos kezelést meg lehet próbálni, vagy optimalizálható a vasoactiv terápia a szomatosztatin dózisének duplázásával vagy terlipresszinre történő váltással, ha ez korábban még nem került alkalmazásra. Sikertelenség esetén TIPS szükséges.

Egyéb teendők, ajánlások varixvérzés esetén

A vesefunkció megőrzése céljából megfelelő folyadék- és elektrolitterápiát kell alkalmazni [47]. Heveny VV idején kerülni kell a nephrotoxicus gyógyszereket, mint az aminoglikozidok, nemszteroid gyulladáscsökkentők, ugyanígy az asciteslebotsátást, a béta-blokkolókat, a vasodilatátorokat és az egyéb vérnyomáscsökkentő szereket [23]. Az encephalopathia megelőzésére fel nem szívódó diszacharidok adhatók; ha már kialakult, a laktulóz vagy a laktitol alkalmazása egyértelműen szükséges [22, 23]. A PPI-k nem hatékonyak a heveny VV kezelése során, de a ligatiót követő rövid PPI-kezelés csökkentheti a gyűrűk helyén kialakuló fekélyek méretét [48].

A VV kezelési algoritmus a cirrhosisban az EASL 2018. évi irányelve alapján [49] az 1. ábrán látható.

Nem varix-, nem fekélyeredetű felső gastrointestinalis vérzés

Nem varix, nem fekélyeredetű felső GIV-ek gyógyszeres kezelése

Erozív nyelőcsőgyulladás, gastritis vagy duodenitis esetén emelt dózisú PPI javasolt, vasoactiv szer vagy tranexamsav adása nem javasolt (1C) [3]. Endoszkópos vérzéscsillapításra rendszerint nincs szükség, és egyes betegek korán elbocsáthatók (1C).

Nem varix-, nem fekélyeredetű felső GIV-ek nem gyógyszeres kezelése

Az aktívan vérző Mallory–Weiss-laesiójú betegeket endoszkóposan kezelni kell. Nincs elsődlegesen választandó módszer. Nem vérző betegekben emelt dózisú PPI adása önmagában elegendő lehet (1B). Dieulafoy-laesio (submucosalis aberráns ér) esetén endoszkópos vérzéscsillapítás kell, termikus, mechanikus (hemoklip vagy gyűrűligatio) vagy kombinációs kezelés (hígított epinefrinjekció és kontakt termikus vagy mechanikus terápia) formájában (1B). Ha ez sikertelen, vagy technikailag nem kivihető, TAE- vagy sebészi műtét megfontolandó (1C). Dieulafoy-laesióból való vérzés esetén endoszkópia során a festékjelölés (spot) megkönnyíti a vérző ér műtét alatti lokalizálását és alóltetését. Gastrointestinalis értágulatokból (angiodyplasia, GAVE) vérző betegekben endoszkópos vérzéscsillapítás (APC, EBL, krioterá-

pia) javasolt, bár nincs elsődlegesen választandó módszer (1C). Felső gastrointestinalis tumorból eredő vérzés esetén az akut műtét elkerülése és a vértranszfúzió-igény csökkentése a cél; egyik endoszkópos terápianak sem bizonyított a hosszú távú hatékonysága (2C). Ha kuratív reszekció nem jön szóba, a TAE megkísérelhető; ha sürgős műtetre kényszerülünk, a beteg teherbírásának megfelelően kell megválasztani a végzett beavatkozást. Amennyiben a tumor eltávolítása nem kivihető, a gyomor részleges skeletizációja és az ellátóerek lekötése végezhető.

Diagnosztika és kezelés alsó gastrointestinalis vérzés gyanúja esetén

Diagnosztika

A magas kockázatú és folyamatosan vérző betegeknél, akik nem reagálnak megfelelően a hemodinamikai resuscitációra, és valószínűsíthető, hogy a bélelőkészítést és az urgens kolonoszkópiát nem fogják tolerálni, urgens CTA végzése javasolt (2D) [7]. Hemodinamikailag instabil betegen pozitív CTA után sürgősségi angiográfia javasolt (lehetőleg 60 percen belül) (1D) [6]. Hemodinamikailag instabil betegen végzett negatív CTA után azonnali gasztroszkópia szükséges [6], mert a vérzés származhat a felső szakaszból is. Hemodinamikai instabilitással társuló haematochesia esetén, amennyiben a beteg állapota stabilizálható volt, először gasztroszkópia végzendő [6]. Hemodinamikailag stabil állapotban megfelelő béltisztítást követően kolonoszkópia végzendő (1C) [7]. A terminalis ileumot intubálni szükséges proximális vérzésforrás kizárása céljából (2D) [7].

A kolonoszkópia időzítése

Alsó GIV esetén magas kockázatú betegnél, folyamatos vérzés jelei, tünetei esetén sikeres hemodinamikai resuscitációt követően, gyors bélelőkészítés után, a megjelenést követő 24 órán belül kolonoszkópia javasolt (2C) [7]. Magas kockázatot nem mutató klinikai paraméterek, súlyos társbetegségek hiánya vagy magas kockázatú klinikai jelek megléte, de folyamatos vérzés jelei és tünetei nélküli esetekben a kolonoszkópia a tervezhető legközelebbi időpontban szükséges (2C) [7].

A kolonoszkópos előkészítés

Előkészítés nélküli kolonoszkópia vagy szigmoidoszkópia nem javasolt (1C) [7]. 4–6 l polietilén-glikol-alapú oldat adandó 3–4 órán át, míg a végbélen át székletmentes folyadék ürül. Nasogastricus sonda helyezése mérlegelhető azokban a folyamatosan vérző, magas kockázatú betegekben, akik az előkészítő oldat orális bevitelére képtelenek, és aspirációs kockázatuk alacsony (2C) [7].

Alsó gastrointestinalis vérzés endoszkópos ellátása

Magas vérzéssel kockázatos endoszkópos jelek (spriccelő vagy szivárgó vérzés, nem vérző ércsonk, tapadó coagulum) esetén endoszkópos terápia alkalmazása szükséges (1C) [7]. Diverticulumból származó vérzés esetén a hemoklip biztonságosabb a kontakt termikus módszereknél, és könnyebben alkalmazható, mint az EBL, főként a jobb oldalon (2C) [7]. Értágulatokból származó vérzés esetén APC javasolt (2C) [7]. Polypectomiát követő vérzés esetén mechanikus vagy kontakt termikus vércsillapítás javasolt hígított adrenalinoldattal kombinálva vagy a nélkül (1C) [2]. Epinefrininjektálás (1 : 10 000 vagy 1 : 20 000 sóoldatos hígításban) használható a vérzés megállítására, a láthatóság növelésére, de kombinálni kell másik modalitással (1D) [7].

Visszatérő alsó tápcsatornai vérzés megelőzése

Aszpirin vagy NSAID használata kerülendő megelőző alsó GIV esetén, főként diverticulum- vagy értágulatos eredetnél (1C). Elsődleges profilaxisként adott aszpirin alsó GIV után a legtöbb esetben kerülendő (1C). Magas cardiovascularis kockázat és alsó GIV kórelőzmény esetén a másodlagos profilaxisként adott aszpirin felfüggesztése nem javasolt. Kettős TAG-kezelés vagy tienopiridin-monoterápia esetén az utóbbi szer folytatandó, amint lehet, de legkésőbb 7 napon belül, a cardiovascularis és a gasztroenterológiai kockázatok multidiszciplináris értékelése és az endoszkópos vércsillapítás sikeressége alapján (az aszpirint nem szabad felfüggeszteni). A kettős TAG-kezelést 90 napon belüli akut coronaria szindróma vagy 30 napon belüli coronariasztent-implantáció esetén nem szabad felfüggeszteni (1C).

Lehetőségek alsó gastrointestinalis vérzés sikertelen endoszkópos ellátása esetén

A vérzésforrástól függően akut műtét, illetve embolisatio jöhet szóba. Ha műtételre van szükség, az intraoperatív endoszkópia lehetőségét biztosítani kell; a vérzés helyének preoperatív meghatározása a műtét eredményességét jelentősen javítja.

Diagnosztika és kezelés középső szakaszi vérzés gyanúja esetén

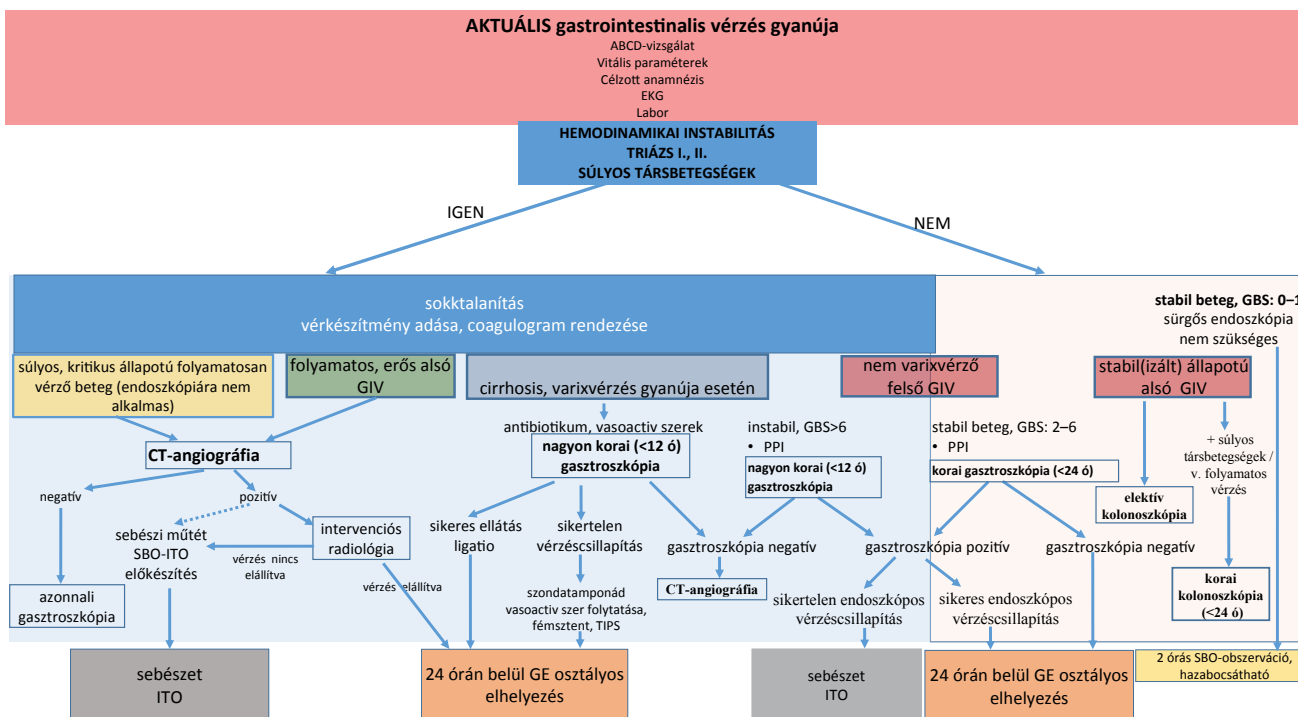
Diagnosztika [5]

Második gasztroszkópia szükséges visszatérő vérhányás, melaena vagy korábbi inkomplett vizsgálat esetén (1C). Második kolonoszkópia szükséges visszatérő haematochesia esetén, vagy ha colorectalis vérzésforrás gyanítható (2D). A megismételt vizsgálatok negativitása esetén a

vékonybél értékelése javasolt (1B). Videó kapszula-endoszkópia (VCE) javasolt első lépésként a vékonybél értékelésére a felső és alsó vérzésforrás ismételt kizárását követően (1B). Enteroszkópia másodikként javasolt vékonybélvérzés gyanúja esetén (2B). Kezdeti enteroszkópia mérlegelhető masszív vérzés vagy VCE kontraindikációja esetén (1A). Enteroszkópia végzendő, ha proximális elváltozás gyanítható, mert a VCE alacsonyabb érzékenységgel ezen a területen (1D). Teljes enteroszkópia javasolt, ha a klinikai jelek alapján erős a gyanú vékonybél-elváltozásra (1B). Az endoszkópos értékelésre és terápiára bármilyen módszerű enteroszkópiás módszer használható (1A). Báriumos vizsgálatok nem javasoltak vékonybélvérzés értékelésére (1A). Hemodinamikailag stabil beteg folyamatos vérzése (1C) vagy nagy intenzitású vérzés esetén CT-angiográfia ajánlott a vérzés lokalizációja és a további kezelés eldöntése céljából (2D). Hagyományos angiográfia diagnosztikus tesztként nem ajánlott folyamatos vérzés hiányában (2D). Provokáló angiográfia mérlegelhető folyamatos vérzés esetén negatív VCE, enteroszkópia és/vagy CT-vizsgálat után (2D). Vékonybélvérzés gyanúja és negatív VCE esetén CT-enterográfia (CTE) végzendő, akkor is, ha az előzetes hagyományos CT negatív volt (2D), mert vékonybél-fali eltérések, vékonybél-daganatok detektálásában magasabb a szenzitivitása, és az enteroszkópiát orientálhatja (1C). MR-enterográfia javasolt CT kontraindikációja vagy a sugárterhelés kerülése végett fiatalokban (2D). CT/MR enterográfia mérlegelendő VCE előtt gyulladással járó bélbetegség, megelőző sugárterápia, vékonybél-műtét és/vagy gyanított vékonybél-szűkület esetén (1D). Heveny, alacsony intenzitású GIV vagy folyamatos vérzésre vonatkozó bizonytalanság esetén jelöltvörösvértest-szintigráfia végzendő az angiográfia időzítésének eldöntésére, ha enteroszkópia vagy VCE nem történt (1B). Fiatal betegben folyamatosan fennálló vérzés és negatív VCE és enterográfia esetén Meckel-diverticulum igazolására szcintigráfia javasolt (2D). Ha a fenti esetek bármelyikében a romló anaemia alapján a vérzés továbbra is fennáll, ismételt kivizsgálás javasolt (1C).

Vékonybélvérzés endoszkópos és gyógyszeres kezelése

Ha a vérzésforrást a VCE és/vagy enteroszkópia a vékonybélben azonosította, és ez jelentős anaemiával vagy folyamatos vérzéssel társul, endoszkópos terápia javasolt (1C) az elváltozásnak megfelelő technikával. A VCE során igazolt kis vascularis elváltozás nem minden esetben igényel terápiát (1D). Ha nem igazolódott a vérzésforrás, konzervatív kezelés javasolt orális vagy intravénás vaspótlással az anaemia súlyosságának megfelelően. Ha a vérzés folytatódik vagy ismétlődik, és forrása nem azonosítható, gyógyszeres kezelés javasolt vaspótlás, szomatostatinanalóg-kezelés vagy angiogenezis-ellenes kezelés formájában (1B).



2. ábra A gastrointestinalis vérzések ellátási algoritmus

CT = számítógépes tomográfia; EKG = elektrokardiográfia; GBS = Glasgow-Blatchford Score; GE = gastroenterológiai; GIV = gastrointestinalis vérzés; ITO = intenzív terápiás osztály; PPI = protonpumpagátló; SBO = sürgősségi betegellátó osztály; TIPS = transjugularis intrahepaticus portosystemás shunt

Vékonybélvérzés kiújulásának megelőzése

Az antikoaguláns és/vagy TAG-kezelés felfüggesztése javasolt, ha vékonybélvérzés lehetsége merül fel (2D).

Visszatérő vékonybélvérzés ellátása

Visszatérő vékonybélvérzés esetén endoszkópos kezelés mérlegelendő a betegségfolyás és az előző terápiákra adott válasz függvényében (2B).

Lehetőségek vékonybélvérzés sikertelen elsődleges ellátása esetén

A vérzésforrástól függően akut műtét vagy embolisatio jön szóba. Műtét esetén az intraoperatív endoszkópia lehetőségét biztosítani kell, a vérzés helyének preoperatív megjelölése előnyös.

A sebészet helye a gastrointestinalis vérzésekben

Magas kockázatú jelek és folyamatos vérzés esetén sebészeti konzultáció szükséges. Műtét egyéb terápiás lehetőségek kudarca esetén mérlegelendő a megelőző vérzéscsillapító eljárások mértékének és sikerességének, a vérzés súlyosságának és forrásának, valamint a társbetegségeknek a figyelembevételével. Felső GIV-ben a leggyakoribb mű-

téti indikáció a fekélyvérzés. Vérző nyelőcső- vagy gyomorvaricositas, portalis hypertensiv gastropathia esetén sebészeti intervenció nem javasolt. Mallory-Weiss-szindróma esetén műtét extrém ritkán szükséges. Gyomordaganatból származó vérzések endoszkópos vérzéscsillapítással kell elérni a beteg elektív műtetre való előkészítését. Alsó tápcsatornai GIV esetén a vérzésforrás lokalizálása sebészeti reszekciót megelőzően fontos a folytatódó vagy visszatérő vérzés megelőzésére (2D) [7]. Masszív vékonybélvérzésben sebészeti intervencióra is szükség lehet. A magas érzékenységgel, invazív diagnosztikus és hatékony terápiás beavatkozás, az intraoperatív endoszkópia elérhető kell, hogy legyen, főleg, ha az enteroszkópia korábban nem volt elvégezhető, például megelőző műtét és bélösszenövések esetén (1C), mert a vérzésforrás lokalizációjában, akár endoszkópos ellátásában is segíthet (2C). A vérzésforrás preoperatív lokalizálása (festékjelölés) nagy segítséget jelenthet (1C). Heyde-szindrómás betegnél (aortastenosis és értágulatok) folyamatos vérzés esetén aortabillentyű-műtét végzendő (2B).

A betegek szállíthatósága

Más intézménybe (csak oda, ahol újravérzés esetén az ellátás feltételei adottak) az endoszkópos terápiát követően legkevesebb 6-12 órával, előzetes megbeszélés után, stabil hemodinamikai állapotban, alacsony újravérzési kockázattal, megfelelő monitorizálás mellett szállítható a beteg.

Következtetés

A heveny GIV ellátásában a sürgősségi szakember mellett a gasztroenterológus-endoszkóposnak – optimális esetben szubintenzív őrzői háttérrel – van alapvető szerepe. Az átjárható légutak, a megfelelő oxigenizáció, a keringés fenntartása, biztosítása mellett speciális módszerek alkalmazására is sor kell, hogy kerüljön. A társzszakmák képviselői sok esetben nem mellőzhetők a döntéshozatalban, a betegek ellátásában, ezért a korábbi hazai közlemények [50–52] mellett az érintett szakterületek képviselői szükségét érezték egy átfogó, multidiszciplináris, közösen elfogadott szemléletet tükröző hazai iránymutatási javaslat összeállításának. A 2. ábra az alsó és a felső GIV primer ellátásának lépéseit mutatja a gasztroenterológiai, sürgősségi, radiológiai és sebészeti szakmák együttműködésével.

Anyagi támogatás: A közlemény megírása kapcsán anyagi támogatásban egyik szerző sem részesült.

Szerzői munkamegosztás: Gy. T., S. E., V. Zs., P. M., A. I., C. L., V. Á., B. A., K. P., B. T.: A közlemény egyes fejezeteinek megírását, más részeinek javítását, pontosítását végezték. Sz. A.: Haláláig a multidiszciplináris együttműködés létrehozásában játszott vezető szerepet. Gy. T.: A közleményt közlésre alkalmas formába szerkesztette. A cikk végleges változatát valamennyi szerző elolvasta és jóváhagyta.

Érdekltségek: A szerzőknek nincsenek releváns érdekltségeik.

Irodalom

- [1] Wuerth BA, Rockey DC. Changing epidemiology of upper gastrointestinal hemorrhage in the last decade: a nationwide analysis. *Dig Dis Sci.* 2018; 63: 1286–1293.
- [2] Ghassemi KA, Jensen DM. Lower GI bleeding: epidemiology and management. *Curr Gastroenterol Rep.* 2013; 15: 333.
- [3] Gralnek IM, Dumonceau JM, Kuipers EJ, et al. Diagnosis and management of nonvariceal upper gastrointestinal hemorrhage: European Society of Gastrointestinal Endoscopy (ESGE) Guideline. *Endoscopy* 2015; 47: a1–a46.
- [4] Garcia-Tsao G, Abraldes JG, Berzigotti A, et al. Portal hypertensive bleeding in cirrhosis: risk stratification, diagnosis, and management. 2016 practice guidance by the American Association for the Study of Liver Diseases. *Hepatology* 2017; 65: 310–335. [Correction: *Hepatology* 2017; 66: 304.]
- [5] Gerson LB, Fidler JL, Cave DR, et al. ACG Clinical Guideline: diagnosis and management of small bowel bleeding. *Am J Gastroenterol.* 2015; 110: 1265–1287.
- [6] Oakland K, Chadwick G, East JE, et al. Diagnosis and management of acute lower gastrointestinal bleeding: guidelines from British Society of Gastroenterology. *Gut* 2019; 68: 776–789.
- [7] Strate LL, Gralnek IM. ACG Clinical Guideline: Management of patients with acute lower gastrointestinal bleeding. *Am J Gastroenterol.* 2016; 111: 459–474. [Correction: *Am J Gastroenterol.* 2016; 111: 755.]
- [8] Blatchford O, Murray WR, Blatchford M. A risk score to predict need for treatment for upper-gastrointestinal haemorrhage. *Lancet* 2000; 356: 1318–1321.
- [9] Stanley AJ, Ashley D, Dalton HR, et al. Outpatient management of patients with low risk upper-gastrointestinal haemorrhage: multicentre validation and prospective evaluation. *Lancet* 2009; 373: 42–47.
- [10] Villanueva C, Colomo A, Bosch A, et al. Transfusion strategies for acute upper gastrointestinal bleeding. *N Engl J Med.* 2013; 368: 11–21. [Correction: *N Engl J Med.* 2013; 368: 2341.]
- [11] Scott S, Antonaglia V, Guiotto G, et al. Two-hour lactate clearance predicts negative outcome in patients with cardiorespiratory insufficiency. *Crit Care Res Pract.* 2010; 2010: 917053.
- [12] Villanueva C, Escorsell A. Optimizing general management of acute variceal bleeding in cirrhosis. *Curr Hepatol Rep.* 2014; 13: 198–207.
- [13] Garcia-Tsao G, Bosch J. Management of varices and variceal hemorrhage in cirrhosis. *N Engl J Med.* 2010; 362: 823–832. [Correction: *N Engl J Med.* 2011; 364: 490.]
- [14] OpenAnesthesia. Maximum ABL calculation. Available from: https://www.openanesthesia.org/maximum_abl_calculation/ [accessed: March 24, 2020].
- [15] Pohlman TH, Fecher AM, Arreola-Garcia C. Optimizing transfusion strategies in damage control resuscitation: current insights. *J Blood Med.* 2018; 9: 117–133.
- [16] Hungarian National Blood Transfusion Service. Transfusion regulations. Methodology letter. [Transzfúziós szabályzat. Módszertani levél.] Országos Vérellátó Szolgálat, Budapest, 2008. Available from: http://www.ovsz.hu/sites/ovsz.hu/files/kepzes/szakmai_anyagok/transzfuzios_szabalyzat_2_kiadas/transzf_szab_2.pdf [accessed: March 24 2020]. [Hungarian]
- [17] Pham HP, Shaz BH. Update on massive transfusion. *Br J Anaesth.* 2013; 111(Suppl 1): i71–i82.
- [18] Lee EW, Laberge JM. Differential diagnosis of gastrointestinal bleeding. *Tech Vasc Interv Radiol.* 2004; 7: 112–122.
- [19] Altraif I, Handoo FA, Aljumah A, et al. Effect of erythromycin before endoscopy in patients presenting with variceal bleeding: a prospective, randomized, double-blind, placebo-controlled trial. *Gastrointest Endosc.* 2011; 73: 245–250.
- [20] Frossard JL, Spahr L, Queneau PE, et al. Erythromycin intravenous bolus infusion in acute upper gastrointestinal bleeding: a randomized, controlled, double-blind trial. *Gastroenterology* 2002; 123: 17–23. [Correction: *Gastroenterology* 2002; 123: 2162.]
- [21] Söderlund C, Magnusson I, Törngren S, et al. Terlipressin (triglycyl-lysine vasopressin) controls acute bleeding oesophageal varices. A double-blind, randomized, placebo-controlled trial. *Scand J Gastroenterol.* 1990; 25: 622–630.
- [22] de Franchis R, on behalf of the Baveno VI Faculty. Expanding consensus in portal hypertension: report of the Baveno VI Consensus Workshop – stratifying risk and individualizing care for portal hypertension. *J Hepatol.* 2015; 63: 743–752.
- [23] Garcia-Tsao G, Sanyal AJ, Grace ND, et al. Prevention and management of gastroesophageal varices and variceal hemorrhage in cirrhosis. *Hepatology* 2007; 46: 922–938. [Correction: *Hepatology* 2007; 46: 2052.]
- [24] Seo YS, Park SY, Kim MY, et al. Lack of difference among terlipressin, somatostatin, and octreotide in the control of acute gastroesophageal variceal hemorrhage. *Hepatology* 2014; 60: 954–963.
- [25] Levacher S, Letoumelin P, Pateron D, et al. Early administration of terlipressin plus glyceryl trinitrate to control active upper gastrointestinal bleeding in cirrhotic patients. *Lancet* 1995; 346: 865–868.
- [26] Bernard B, Grangé JD, Khac EN, et al. Antibiotic prophylaxis for the prevention of bacterial infections in cirrhotic patients with gastrointestinal bleeding: a meta-analysis. *Hepatology* 1999; 29: 1655–1661.

- [27] Fernández J, Ruiz del Arbol L, Gómez C, et al. Norfloxacin vs ceftriaxone in the prophylaxis of infections in patients with advanced cirrhosis and hemorrhage. *Gastroenterology* 2006; 131: 1049–1056.
- [28] Tandon P, Abraldes JG, Keough A, et al. Risk of bacterial infection in patients with cirrhosis and acute variceal hemorrhage, based on Child–Pugh class, and effects of antibiotics. *Clin Gastroenterol Hepatol.* 2015; 13: 1189–1196.e2.
- [29] Forrest JA, Finlayson ND, Shearman DJ. Endoscopy in gastrointestinal bleeding. *Lancet* 1974; 304: 394–397.
- [30] Laine L, Peterson WL. Bleeding peptic ulcer. *N Engl J Med.* 1994; 331: 717–727.
- [31] Katchinski B, Logan R, Davies J, et al. Prognostic factors in upper gastrointestinal bleeding. *Dig Dis Sci.* 1994; 39: 706–712.
- [32] Mangiafico S, Pigó F, Bertani H, et al. Over-the-scope clip vs epinephrine with clip for first-line hemostasis in non-variceal upper gastrointestinal bleeding: a propensity score match analysis. *Endosc Int Open* 2020; 8: E50–E58.
- [33] Schmidt A, Gölder S, Goetz M, et al. Over-the-scope clips are more effective than standard endoscopic therapy for patients with recurrent bleeding of peptic ulcers. *Gastroenterology* 2018; 155: 674–686.e6.
- [34] Laine L, Cook D. Endoscopic ligation compared with sclerotherapy for treatment of esophageal variceal bleeding. A meta-analysis. *Ann Intern Med.* 1995; 123: 280–287.
- [35] Bañares R, Albillos A, Rincón D, et al. Endoscopic treatment *versus* endoscopic plus pharmacologic treatment for acute variceal bleeding: a meta-analysis. *Hepatology* 2002; 35: 609–615.
- [36] Villanueva C, Piqueras M, Aracil C, et al. A randomized controlled trial comparing ligation and sclerotherapy as emergency endoscopic treatment added to somatostatin in acute variceal bleeding. *J Hepatol.* 2006; 45: 560–567.
- [37] Augustin S, Altamirano J, González A, et al. Effectiveness of combined pharmacologic and ligation therapy in high-risk patients with acute esophageal variceal bleeding. *Am J Gastroenterol.* 2011; 106: 1787–1795.
- [38] El Sayed G, Tarff S, O’Beirne J, et al. Endoscopy management algorithms: role of cyanoacrylate glue injection and self-expanding metal stents in acute variceal haemorrhage. *Frontline Gastroenterol.* 2015; 6: 208–216.
- [39] Girotra M, Raghavapuram S, Abraham RR, et al. Management of gastric variceal bleeding: role of endoscopy and endoscopic ultrasound. *World J Hepatol.* 2014; 6: 130–136.
- [40] Tan PC, Hou MC, Lin HC, et al. A randomized trial of endoscopic treatment of acute gastric variceal hemorrhage: N-butyl-2-cyanoacrylate injection *versus* band ligation. *Hepatology* 2006; 43: 690–697. [Correction: *Hepatology* 2006; 43: 1410.]
- [41] Tantau M, Crisan D, Popa D, et al. Band ligation vs. N-Butyl-2-cyanoacrylate injection in acute gastric variceal bleeding: a prospective follow-up study. *Ann Hepatol.* 2013; 13: 75–83.
- [42] Ríos Castellanos E, Seron P, Gisbert JP, et al. Endoscopic injection of cyanoacrylate glue versus other endoscopic procedures for acute bleeding gastric varices in people with portal hypertension. *Cochrane Database Syst Rev.* 2015; (5): CD010180.
- [43] Romero-Castro R, Ellrichmann M, Ortiz-Moyano C, et al. EUS-guided coil *versus* cyanoacrylate therapy for the treatment of gastric varices: a multicenter study (with videos). *Gastrointest Endosc.* 2013; 78: 711–721.
- [44] Azam Z, Hamid S, Jafri W, et al. Short course adjuvant terlipressin in acute variceal bleeding: a randomized double blind dummy controlled trial. *J Hepatol.* 2012; 56: 819–824.
- [45] Escorsell À, Pavel O, Cárdenas A, et al. Esophageal balloon tamponade *versus* esophageal stent in controlling acute refractory variceal bleeding: a multicenter randomized, controlled trial. *Hepatology* 2016; 63: 1957–1967.
- [46] Merli M, Nicolini G, Angeloni S, et al. Incidence and natural history of small esophageal varices in cirrhotic patients. *J Hepatol.* 2003; 38: 266–272.
- [47] Cárdenas A, Ginès P, Uriz J, et al. Renal failure after upper gastrointestinal bleeding in cirrhosis: incidence, clinical course, predictive factors, and short-term prognosis. *Hepatology* 2001; 34: 671–676.
- [48] Shaheen NJ, Stuart E, Schmitz SM, et al. Pantoprazole reduces the size of postbanding ulcers after variceal band ligation: a randomized, controlled trial. *Hepatology* 2005; 41: 588–594.
- [49] European Association for the Study of the Liver. EASL Clinical Practice Guidelines for the management of patients with decompensated cirrhosis. *J Hepatol.* 2018; 69: 406–460. [Corrigendum: *J Hepatol.* 2018; 69: 1207.]
- [50] Altörjay I. Management of acute gastrointestinal bleedings – Practical overview. [A tápcsatornai vérzések ellátásának aktuális kérdései.] *Centr Eur J Gastroenterol Hepatol.* 2018; 4: 109–119. [Hungarian]
- [51] Varga M. Local endoscopic haemostasis modality in gastrointestinal bleedings. [Tápcsatornai vérzések lokális csillapításának lehetőségei.] *Centr Eur J Gastroenterol Hepatol.* 2019; 5: 12–17. [Hungarian]
- [52] Szalai M, Rácz I. Endoscopic treatment of nonvariceal upper gastrointestinal bleedings. [A nem varixeredetű felső gyomor-bélrendszeri vérzések endoszkópos kezelése.] *Magy Belorv Arch.* 2014; 67: 234–244. [Hungarian]

(Gyökeres Tibor dr.,
Budapest, Podmaniczky u. 111., 1062
e-mail: tiborgyokeres65@gmail.com)