



УДК 616.323-007.61

DOI 10.54229/2226-2008-2021-6-1

А. М. Чурсіна, С. М. Пухлік

ЗНАЧЕННЯ АЛЕРГІЧНОГО ЧИННИКА В ЕТІОПАТОГЕНЕЗІ ХРОНІЧНИХ АДЕНОЇДИТІВ У ДІТЕЙ

Одеський національний медичний університет МОЗ України, Одеса, Україна

УДК 616.323-007.61

DOI 10.54229/2226-2008-2021-6-1

А. М. Чурсіна, С. М. Пухлік

ЗНАЧЕННЯ АЛЕРГІЧНОГО ЧИННИКА В ЕТІОПАТОГЕНЕЗІ ХРОНІЧНИХ АДЕНОЇДИТІВ У ДІТЕЙ

Одеський національний медичний університет МОЗ України, Одеса, Україна

У статті представлено особливості перебігу хронічного аденоїдиту у дітей з алергічним ринітом. Поширеність алергічних захворювань та аденоїдних вегетацій у дитячому віці визначила актуальність вивчення проблеми дослідження. Установлено, що аденоїди при алергічному риніті стають своєрідним шокним органом, на поверхні якого затримуються інгаляційні алергени. Визначено, що при алергічних ринітах видалення аденоїдів дає можливість покращувати загальний стан хворого та купірувати симптоми захворювання (закладеність носу), зменшувати ризик формування різноманітних хронічних патологій (хронічного отиту), а при обструктивному апное сну — зменшити ризик задухи. Досліджено алгоритм ведення дітей з патологією глоткового мигдалика при супровідних алергічних захворюваннях, де на першому етапі необхідно рекомендувати лікування в алерголога, і лише за неефективності консервативної терапії проводити хірургічне втручання. Доведено, що у більшості досліджених дітей (60–70 %) з гіпертрофією носоглоткового мигдалика II стадії виявили алергічний риніт і підвищений рівень протизапальних цитокінів, що свідчить про взаємозв'язок хвороби із запальними захворюваннями носоглотки та імунної системи. На увагу науковців заслуговують проблеми правильного діагностування причин запалення та гіпертрофії носоглоткового мигдалика, стратегія, тактика і правильність їхнього лікування.

Ключові слова: гіпертрофія аденоїдів, глотковий мигдалик, алергія, алергічний риніт.

UDC 616.323-007.61

DOI 10.54229/2226-2008-2021-6-1

A. M. Chursina, S. M. Pukhlik

THE IMPORTANCE OF ALLERGIC FACTOR IN THE ETIOPATHOGENESIS OF CHRONIC ADENOIDITIS IN CHILDREN

Odesa National Medical University MH of Ukraine, Odesa, Ukraine

The article presents the features of the course of chronic adenoiditis in children with allergic rhinitis. Allergic diseases of the upper respiratory tract and pathology of the pharyngeal tonsil today remain one of the most common diseases in pediatric practice and their pathogenetic mechanisms are often interrelated. The choice of treatment mode for this group of children is currently being actively discussed. The aim of the study is scientific-literary and practical consideration of the problem of the influence of an allergic factor on the pathogenesis of nasopharyngeal tonsil hypertrophy as a cause of chronic adenoiditis in children. The study examined 30 children with stage 2 adenoid hypertrophy, including 18 boys and 12 girls. A number of authors insist on the need to prioritize conservative management, while more and more evidence is emerging that there may often be indications for surgery. The prevalence of allergic diseases and adenoid vegetations in childhood has determined the relevance of studying the research problem. It is established that adenoids in allergic rhinitis become a kind of shock organ, on the surface of which inhaled allergens are delayed. It has been determined that in allergic rhinitis removal of adenoids has the ability to improve the general condition of the patient and relieve symptoms (including nasal congestion) and reduce the risk of various chronic pathologies (namely chronic otitis), and in obstructive sleep apnea — reduce the risk of suffocation. The algorithm of management of children



with pathology of the pharyngeal tonsil in concomitant allergic diseases, where the first stage it is necessary to recommend treatment by an allergist, and only in the ineffectiveness of conservative therapy to perform surgery. It has been shown that most of the studied children (60–70%) with stage II nasopharyngeal tonsil hypertrophy showed allergic rhinitis and elevated levels of anti-inflammatory cytokines, which indicates the relationship of the disease with inflammatory diseases of the nasopharynx and immune system. It is determined that the problems of correct diagnosis of the causes of inflammation and hypertrophy of the nasopharyngeal tonsil and the strategy, tactics and correctness of their treatment deserve scientific attention.

Key words: adenoid hypertrophy, pharyngeal tonsil, allergy, allergic rhinitis.

Захворювання лімфаденоїдного кільця глотки, його гіпертрофічні та запальні процеси є найпоширенішою ЛОР-патологією в дитячому віці та становлять від 30 до 56,7 % [1]. Порушення носового дихання, закладеність носа, виділення з порожнини носа є найбільш частими скаргами, які пред'являють батьки при зверненні до педіатрів і отоларингологів. Такий стан може бути зумовлено гіпертрофією аденоїдних вегетацій. Аденоїди, також відомі як глоткові мигдалики, являють собою сукупність лімфоепітеліальної тканини у верхній частині носоглотки, медіально до отворів євстахієвої труби. У поєднанні з піднебінними, язиковим і трубними мигдаликами аденоїди становлять структуру, відому як кільце Пирогова — Вальдейєра. Гіпертрофія аденоїдів — це обструктивний стан, пов'язаний зі збільшенням їхніх розмірів.

Аналіз останніх досліджень і публікацій щодо висвітлення наукової проблеми

Означена проблема має гостру наукову актуальність, оскільки багато дітей хворіють на цю недугу, що завдає їм фізичного та морального дискомфорту. Це питання заслуговує на увагу науковців, ще й з огляду на той факт, що воно є одним із головних у педіатрії. У 2017 р. аспекти лікування гіпертрофії аденоїдів вивчали вчені Тернопільського медичного університету проф. О. І. Яшан і П. С. Павлюк, які

експериментально досліджували гіпертрофію аденоїдів унаслідок впливу алергічних чинників. Алергічний чинник вважався одним з основних для переходу гострої форми хвороби у хронічну [2].

Також сучасний підхід до лікування гострого та хронічного аденоїдиту в дітей у своїх наукових публікаціях висвітлили завідувач кафедри Національної медичної академії післядипломної освіти імені П. Л. Шупика і к. мед. н. Ю. В. Гавриленко, які розглядають аденоїдит як вторинне захворювання, що виникає внаслідок риніту, синуситу або навіть фарингіту й дуже часто є гістамінною реакцією на потрапляння до організму того чи іншого алергену. Аденоїдит часто розглядається клінічно як компонент риносинуситу або фарингіту. З огляду на цей факт, практикуючі лікарі у разі аденоїдиту керуються клінічними рекомендаціями щодо лікування риносинуситу та фарингіту [2].

Якщо вважається, що аденоїдит є вторинним наслідком алергії на чинники навколишнього середовища, то пацієнту можна призначити пробу назальних стероїдних спреїв, пероральних стероїдів, пероральних антигістамінних препаратів або певної їхньої комбінації, щоб побачити, чи полегшує це симптоми. Або ж доцільно провести кілька палетних тестів на ту чи іншу групу алергенів, щоб визначити, який алерген є пусковим механізмом для розвитку риніту або синуситу, що провокує гіпер-

трофію лімфоїдного кільця глотки [3].

На міжнародній медичній конференції в Харкові 21 квітня 2021 р. завідувач кафедри оториноларингології Одеського національного медичного університету, д. мед. н., професор С. М. Пухлік дав таке визначення цього захворювання: «Алергічний аденоїдит (АА) — це хронічне захворювання глоткового мигдалика, яке розвивається внаслідок контакту з алергенами й проявляється утрудненням носового дихання, ринореєю, відчуттям свербіння в носі, хрипінням і гугнявістю. Основою патогенезу АА є продукція антитіл, що агресивно поведуться стосовно потенційного алергену, намагаючись відторгнути його. Відтак алергія являє собою своєрідну “ведмежу послугу” імунній системі, яка проявляється виробленням антитіл на у принципі нешкідливі речовини. Продукція антитіл, а також їхня зустріч з алергенами провокують алергічну реакцію, одним із проявів якої і є АА з формуванням характерних назальних і позаназальних симптомів» [4].

Проблема участі алергічного чинника в процесі гіпертрофії має багато невідомих аспектів. Зокрема, клінічно аденоїдит може свідчити про низку запальних захворювань у дитячому організмі, алергія теж входить до цього переліку. Коли кількість алергену є незначною, то зазвичай відбувається послаблення імунної системи, у цей час дитина можна заразитись інфекційним за-



хворюванням, яке спричиняє риніт, при несприятливій динаміці це може трансформуватися в синусит, що призводить до розростання носоглоткового мигдалика. Маловідомими є механізми патогенезу алергічних проявів риніту, їхнього впливу на гіпертрофію цієї лімфоїдної тканини та взаємозв'язок цих факторів з формуванням імунної системи дитини [5].

На жаль, наразі склалася ситуація, коли лікарі суміжних спеціальностей у дитини з АА можуть побачити симптоми різних захворювань: оториноларинголог — аденоїдит і ГГМ, алерголог — АР, невролог — затримку психорозумового розвитку, а педіатр узагалі бачить пацієнта, який хворіє часто й тривало, що є проблемою для батьків дитини, адже вона просто потребує допомоги [6]. Незалежно від спеціальності лікарі, на прийом до яких приходять такі діти, мають розуміти, що назальні симптоми в поєднанні з поганим сном, хрипінням, відставанням у розвитку, сонливістю тощо з високою ймовірністю можуть бути проявами алергії. Ендоскопічними ознаками АА є блідо-рожевий колір лімфоїдної тканини, виражена набряклість, згладжена поверхня і рясний секрет слизового характеру. На відміну від АА, неалергічний аденоїдит проявляється гіперемією лімфоїдної тканини, незначним набряком, згладженою поверхнею та слизово-гнійним секретом. Безумовно, основою діагностики АА є алерготестування [7].

Ще однією нагальною проблемою є не лише діагностика АА, а й методи лікування, які також викликають безліч суперечок. Проте у разі встановлення правильного діагнозу алгоритм лікування доволі простий. Утім, слід зауважити,

що алергія не виліковується у повному розумінні цього слова, адже «забути» алерген імунна система може тільки у разі тотального імунodefіциту. Отже, завданням лікування АА має бути усунення симптомів та індукція тривалої ремісії. Відповідно до сучасної концепції, основою медикаментозного лікування АА є ступінчасте застосування патогенетично зумовленої фармакотерапії, що ґрунтується на розумінні основних механізмів розвитку алергії [8].

Метою дослідження є науково-літературний і практичний розгляд проблеми впливу алергічного чинника на патогенез гіпертрофії носоглоткового мигдалика як причини хронічних аденоїдитів у дітей.

Матеріали та методи дослідження

У дослідженні було обстежено 30 дітей з гіпертрофією аденоїдів II стадії, із них було 18 хлопчиків і 12 дівчаток. Це дозволяє дійти висновку, що хлопчики частіше хворіють на гіпертрофію аденоїдів. Усі пацієнти були обстежені згідно з класичною методикою ЛОР-огляду, до якого входили: риноскопія, отоскопія, орофарингоскопія.

Усім дітям було проведено ендоскопічну риноскопію 0 градусною оптикою з 2,7 мм діаметром «до» і «після» лікування з фотофіксацією. Зібрано анамнез із детальною інформацією про інфекційні хвороби, супровідні захворювання, алергічний анамнез, проведення оперативних втручань, щеплення. Лабораторне обстеження включало загальний аналіз крові (рівень запальних цитокінів), визначення IgE, антитіл до гельмінтів шести типів, копрограму. Дослідження також включало УЗД внутрішніх органів, а саме стан мезентеріаль-

них лімфовузлів. Додатково дітям обстежували слух, проводили тимпанометрію, імпедансометрію. Експериментальне дослідження було спрямоване на визначення кількісного показника хворих дітей, які мали в анамнезі алергічні реакції на певні або приховані алергени. З цією метою використано методи: клінічного аналізу, медичного та загального обстеження, зіставлення теоретичних результатів із загальними науковими показниками.

Результати дослідження та їх обговорення

Алергічні захворювання є актуальною проблемою практичної охорони здоров'я, останніми десятиліттями вони привертають усе більш пильну увагу лікарів різних спеціальностей. Установлено, що явища алергії найчастіше виникають у дитячому віці. За даними світової статистики, до 14 років життя у 10–15 % дітей наявні різні ознаки atopії, а найпоширенішим у загальній структурі алергічних захворювань у дітей є алергічний риніт [3]. Згідно з даними, наведеними на рис. 1, хлопчики хворіють набагато частіше, ніж дівчатка, що свідчить про певні критерії.

По осі ординат (див. рис. 1) — число пацієнтів з гіпертрофією аденоїдів на 1000 дітей. Алергічний риніт є IgE-опосередкованим захворюванням. Генетична схильність і чинники навколишнього середовища значно впливають на його розвиток [9, 10]. Такі інгаляційні алергени, як пилок, цвіль, частки пилового кліща, лупа тварин і звичайний порошок, містять у собі чужорідні білки та глікопротеїни, що відіграють роль чужорідних несприятливих біоагентів. Властива ферментативна протеолітична активність



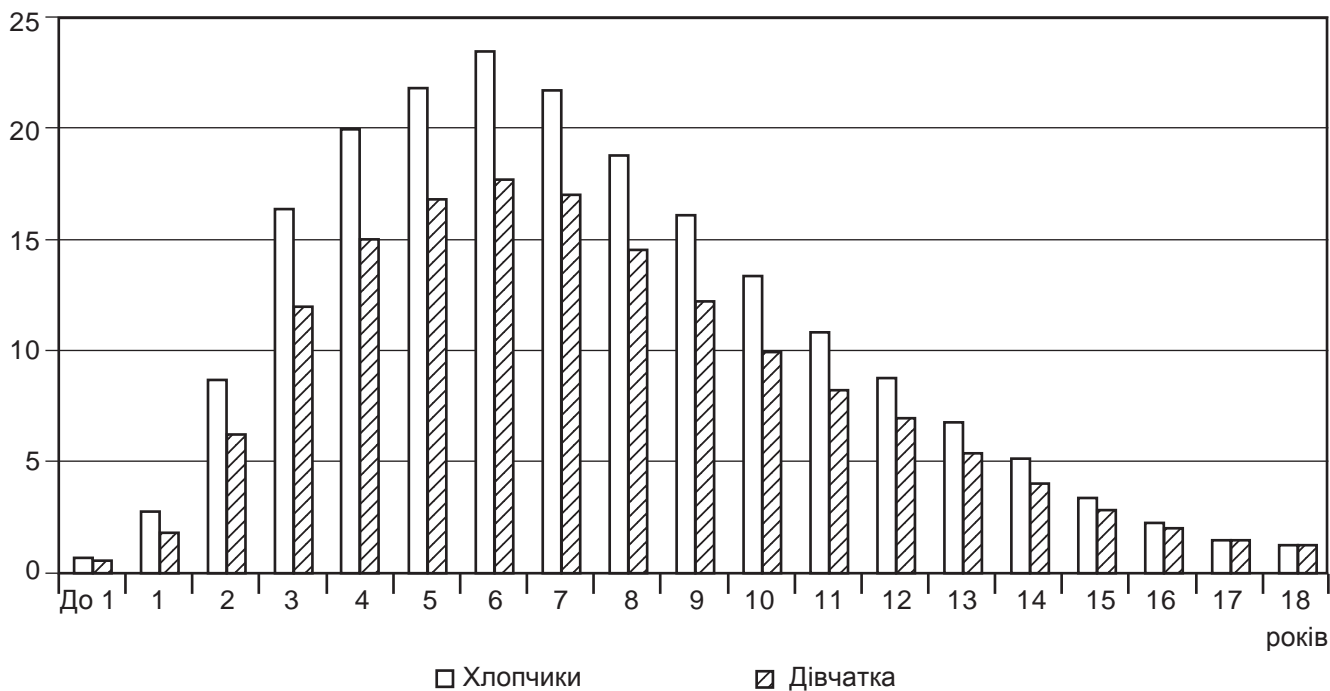


Рис. 1. Поширеність гіпертрофії аденоїдів у дітей різного віку (побудовано за даними [1], 2012 р.)

аероалергенів сприяє їхньому доступу до антиген-презентуючих клітин шляхом розщеплення щільних з'єднань в епітелії дихальних шляхів, а також за допомогою активації рецепторів на епітеліальних клітинах [11].

Патогенез алергічних ринітів та їхній взаємозв'язок дослідили J. Bousquet, M. S. Dykewicz, B. Sin [6, 7, 10]. Спираючись на дані своїх досліджень, вчені дійшли висновку, що адаптивна алергічна сенсibiliзація відбувається за допомогою таких процесів (рис. 2):

1. Антигенпрезентуючі клітини (дендритні клітини, які експресують CD1a, CD11c і макрофаги) переробляють носові алергени в епітелії слизової оболонки носа.

2. Ці антигенпрезентуючі клітини потім представлені алергенними пептидами МНС класу II молекул з рецепторами Т-клітин на наївних CD4+ Т-лімфоцитів у регіонарних лімфатичних вузлах.

3. Ко-стимуляторні сигнали призводять до проліферації стимульованих алергеном Т-клітин у Th2-зміщені клітини, які виділяють цитокіни, такі як інтерлейкіни IL-3, IL-4, IL-5, IL-13 тощо. Ці цитокіни призводять до каскаду подій, які сприяють переключенню ізотопу В-клітин із наступною локальною та системною алергенспецифічною продукцією IgE-антитіл плазматичними клітинами. Алерген-специфічні IgE-антитіла потім зв'язуються з високоспецифічним рецептором IgE на мембранах клітин і базофілів, перетворюючи їх на сенсibiliзовані. Після сенсibiliзації вплив певного алергену призводить до такого:

— агрегації пов'язаних з рецептором молекул — IgE взаємодіє з алергеном (взаємодія IgE–алерген) протягом кількох хвилин;

— взаємодія IgE–алерген призводить до дегрануляції тучних клітин і базофілів з вивільненням попередньо сформова-

них медіаторів, таких як гістамін і триптаза, та швидкої генерації інших медіаторів, включаючи цистеїн, лейкотрієни (LTC4, LTD4, LTE4) і простагландини (перш за все PGD2), викликаючи алергічну реакцію, яка спричиняє свербіж, чхання, ринорею і закладеність носа [2].

Медіатори та цитокіни, що вивільнюються під час ранньої відповіді, також діють на посткапілярні ендотеліальні клітини, сприяючи експресії молекул адгезії (таких як молекула міжклітинної адгезії 1, E-селектин і молекула адгезії судинних клітин 1). Ці молекули сприяють адгезії циркулюючих лейкоцитів, таких як еозинофіли, до ендотеліальних клітин. Фактори, що мають властивості хемоатрактантів (наприклад, IL-5 для еозинофілів), також сприяють проникненню поверхневої власної пластинки на слизову оболонку з численною кількістю еозинофілів, деяких нейтрофілів і базофілів, та в підсумку CD4+ Th2-лімфоцитів

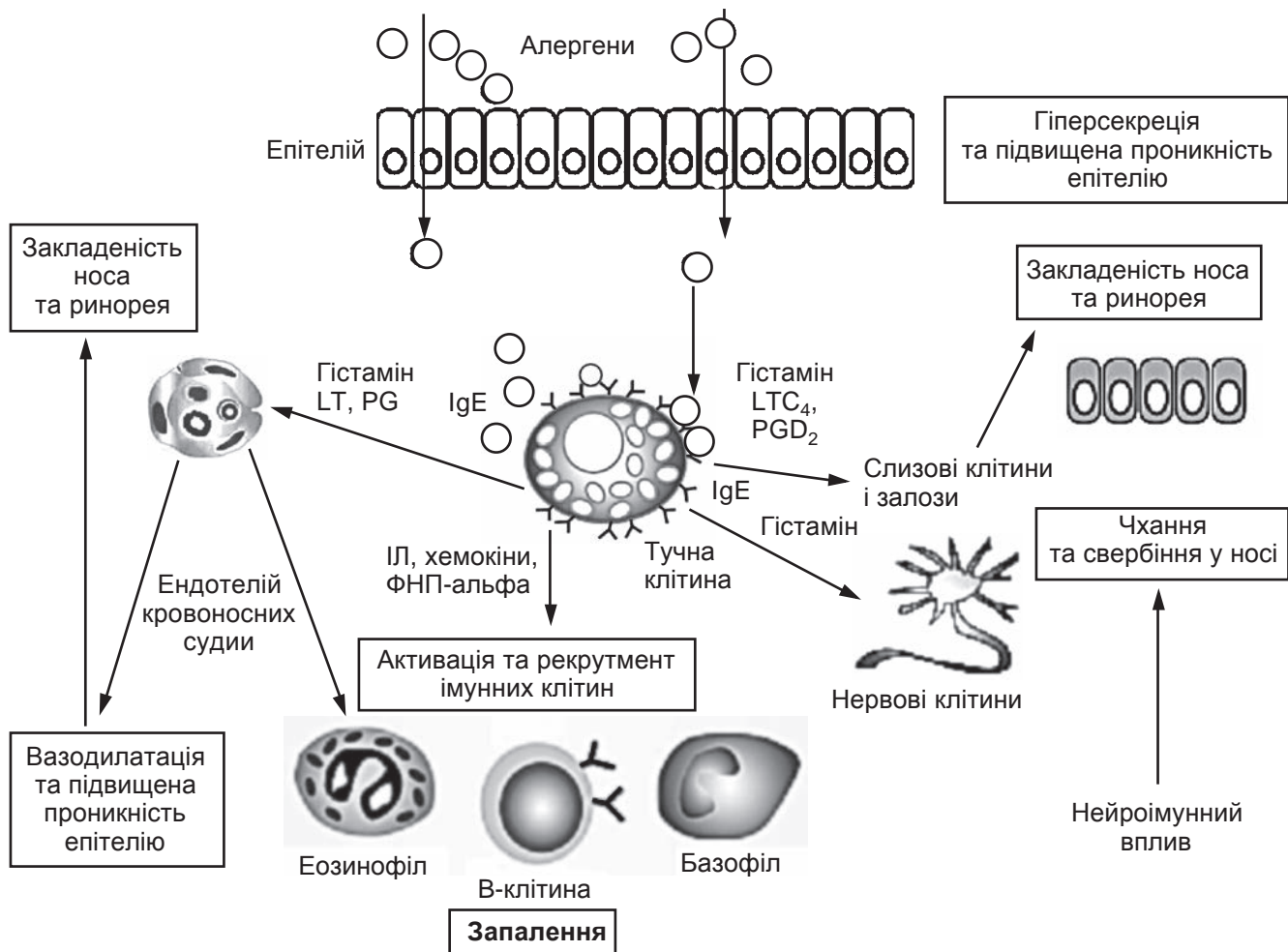


Рис. 2. Патофізіологічний механізм алергічного риніту (побудовано за даними [14]: LT — лейкотрієни; PG — простагландини; ІЛ — інтерлейкіни; ФНП — фактор некрозу пухлини)

і макрофагів. Ці клітини стають активованими і вивільняють більше медіаторів, які, у свою чергу, активують багато прозапальних реакцій, що спостерігаються в негайній відповіді. J. Bousquet et al. [7] визначили, що дослідження клітин, які інфільтрують слизову оболонку носа протягом пилкового сезону, показують збільшення кількості різних запальних клітин, що корелює з вираженістю симптомів і неспецифічною гіперактивністю носа. Еозинофіли майже завжди містяться в слизовій оболонці між не десквамованими (не злущеними) епітеліальними клітинами, в підслизовій основі та в носових виділеннях. Дегранульовані тучні клітини присутні у збіль-

шеній кількості в епітелії та підслизовій основі. Кількість CD4+ Т-клітин і Лангерганс-подібних клітин (CD1+) збільшується протягом пилкового сезону. Науковий прогноз свідчить про подальше зростання кількості алергічних захворювань [1, 12].

Щодо нашого експериментального визначення та спостереження за фізіологічним станом дітей, то типовою скаргою у пацієнтів є утруднене дихання. Це характерний симптом як при алергічній патології верхніх дихальних шляхів, так і при гіпертрофії глоткового мигдалика. Виходячи з наших клінічних досліджень, виявилось, що у 60–70 % дітей з хронічним аденоїдитом виявляється алергічний риніт. L. Ре-

reira et al. [2] вважають, що тісний клінічний зв'язок між порожниною носа і глотковим мигдаликом зумовлений спорідненістю слизової оболонки та її здатністю брати участь в імунній відповіді на алергічне запалення.

За даними M. Modrzynski et al., наявність у дитини алергічного риніту — це важливий фактор ризику для розвитку гіпертрофії глоткового мигдалика, крім того, рання діагностика може запобігти її розвитку. На думку деяких авторів, ознаки алергічних змін в аденоїдній вегетації мають двояке тлумачення. Одні вважають, що гіпертрофія носоглоткового мигдалика є наслідком сенсibiliзації організму дитини [13], інші



— що глотковий мигдалик сам є джерелом інфекції, яка сприяє загальній сенсibiliзації організму [7]. О. Adebola [11] вважає, що інфекційно-алергічний стан глоткового мигдалика слід трактувати як алергічний аденоїдит. Глотковий мигдалик локалізується в критичній зоні: на перетині дихальних і травних шляхів, де реєструється найбільш інтенсивний антигенний вплив як інфекційного, так і не інфекційного генезу. При значному збільшенні глоткового мигдалика порушується нормальне носове дихання, внаслідок чого змінюється мукоциліарний транспорт і виникає застій слизу в порожнині носа [13].

Алергени, віруси, чужорідні частинки, бактерії, хімічні речовини, які проникають у порожнину носа з потоком вдихуваного повітря, прилипають до слизу. Фіксуючись у порожнині носа і носоглотки, алергени стають тригерами алергічного запалення; розмноження вірусів, зростання бактеріальних колоній призводять до виникнення інфекційного запалення, внаслідок чого клінічні відмінності між цими двома формами патології можуть стиратися [10, 14].

Оториноларингологу важливо своєчасно розпізнати суть патологічного процесу у верхніх дихальних шляхах, тому що від своєчасного і правильно встановленого діагнозу залежить призначення етіологічно і патогенетично обґрунтованої терапії. Лікування хронічних аденоїдитів включає різноманітне коло заходів, а для дітей, які страждають на гіпертрофію глоткового мигдалика або хронічний аденоїдит, зокрема, ускладнених алергією, необхідна особлива схема лікування, що враховує загальний atopічний фон організму. Як бачимо,

діти з atopією значно частіше страждають на гіперплазію глоткового мигдалика (рис. 3) [10].

Поширеність алергічних захворювань і аденоїдних вегетаций у дитячому віці визначила актуальність вивчення цих питань. Подальші дослідження спрямовано на розроблення особливої схеми лікування, що враховує загальний atopічний фон організму.

Висновки

Аденоїди при алергічному риніті стають своєрідним шоковим органом, на поверхні якого затримуються інгаляційні алергени. При алергічних ринітах видалення аденоїдів дає можливість покращувати загальний стан хворого, купірувати симптоми захворювання (зокрема закладеність носа) та зменшувати ризик формування різноманітних хронічних патологій (а саме хронічного отиту), а при обструктивному апное сну — зменшити ризик задухи. Алгоритм ведення дітей з патологією глоткового мигдалика при супровідних алергічних захворюваннях: на першому етапі необхідно рекоменду-

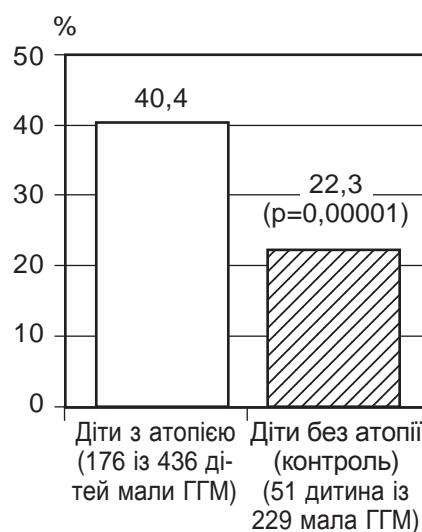


Рис. 3. Взаємозв'язок atopічного стану організму та гіперплазії глоткового мигдалика (побудовано за даними [10])

вати лікування у алерголога і лише за неефективності консервативної терапії проводити хірургічне втручання. У більшості досліджених дітей (60–70 %) з гіпертрофією носоглоткового мигдалика II стадії виявили алергічний риніт та підвищений рівень протизапальних цитокінів, що свідчить про взаємозв'язок хвороби із запальними захворюваннями носоглотки та імунної системи. На увагу науковців заслуговують проблеми правильного діагностування причин запалення та гіпертрофії носоглоткового мигдалика, стратегія, тактика і правильність їхнього лікування.

Автори підтверджують відсутність конфлікту інтересів.

Ключові слова: гіпертрофія аденоїдів, глотковий мигдалик, алергія, алергічний риніт.

ЛІТЕРАТУРА

1. Принципи лікування алергічного риніту / Крюков А. І., Туровський А. Б., Бондарева Г. П., Сьомкіна О. В. *Медична Рада*. 2013. № 7. 42–47. DOI: 10.21518/2079-701X-2013-7-42-47.
2. Prevalence of adenoid hypertrophy: A systematic review and meta-analysis / Pereira L. et al. *Sleep Med Rev*. 2018. № 38. P. 101–12. DOI: 10.1016/j.smrv.2017.06.001.
3. Балаболкин І. І. Алергічні риніти у дітей. *Алергологія*. 2010. № 3. С. 34–38.
4. Paramaesvaran Suchitra, Ahmad zada Sejad, Eslick Guy D. Incidence and potential risk factors for adenoid hypertrophy with adenoidectomy: A meta-analysis. *Int J Pediatr Otorhinolaryngo*. 2020. PMID: 32896343. DOI: 10.1016/j.ijporl.2020.110220 I. DOI: 10.1016/j.ijporl.2020.110220.
5. Борзов Є. В. Поширеність патології ЛОР-органів у дітей. *Новини оториноларингології і логопатології*. 2014. № 1 (29). С. 3–8.
6. Dykewicz M. S., Hamilos D. L. Rhinitis and sinusitis. *J Allergy Clin Immunol*. 2010. № 125 (2 Suppl 2). P. 103–15. PMID 20176255. DOI: 10.1016/j.jaci.2009.12.989.
7. Allergic Rhinitis and its Impact on Asthma (ARIA) 2008 update (in collaboration with the World Health Organization, GA (2) LEN and Alle rGen) /



Bousquet J. et al. *Allergy*. 2008. № 63. Suppl. 86. P. 8–160.

8. Rhinitis and pregnancy: literature rereview / Caparroz F. A. et al. *Braz J Otorhinolaryngol*. 2016. № 82 (1). P. 105–11. PMID 26601995. DOI: 10.1016/j.bjorl.2015.04.011.

9. Allergic rhinitis and adenoid hypertrophy in children: is adenoidectomy always really useful? / Colavita L. et al. *Journal of Biological Regulators & Homeostatic Agents*. 2015. Vol. 29, № 2, supplement 1. P. 58–63.

10. Sin B., Togias A. Pathophysiology of allergic and nonallergic rhinitis. *Proc Am Thorac Soc*. 2011. № 8 (1). P. 106–14. PMID 21364228. DOI: 10.1513/pats.201008-057RN.

11. Health-related quality of life as a contributory factor in allergic rhinitis patients in Nigeria / Adebola S. O. et al. *Auris Nasus Larynx*. 2016. Vol. 43, № 2. P. 171–175.

12. Сучасні принципи терапії алергічного риніту у дітей / Вишнева Е. А., Намазова-Баранова Л. С., Алексєєва А. А. та ін. *Педіатрична фармакологія*. 2014. № 11 (1). С. 6–14. DOI: 10.15690/pf.v11i1.889.

13. Watelet J. B., Van Cauwenberge P. Applied anatomy and physiology of the nose and paranasal sinuses. *Allergy*. 1999. № 54 Suppl 57. P. 14–25. PMID 10565476.

14. Jones N. The nose and paranasal sinuses physiology and anatomy. *Adv Drug Deliv Rev*. 2001. № 51 (1–3). P. 5–19. PMID 11516776.

REFERENCES

1. Kriukov AI, Turovskiy AB, Bondareva HP, Somkina OV. Principles of

treatment of allergic rhinitis. *Medychna Rada*. 2013;(7):42-47. DOI: 10.21518/2079-701X-2013-7-42-47 (In Ukrainian)

2. Pereira L, Monyror J, Almeida FT, Almeida FR, Guerra E et al. Prevalence of adenoid hypertrophy: A systematic review and meta-analysis. *Sleep Med Rev*. 2018;38:101-12. DOI: 10.1016/j.smrv.2017.06.001.

3. Balabolkyn II. Allergic rhinitis in children. *Alerholohiia*. 2010;3:34-38. (In Ukrainian)

4. Paramaesvaran Suchitra, Ahmad zada Sejad, Eslick Guy D. Incidence and potential risk factors for adenoidectomy with adenoidectomy: A meta-analysis. *Int J Pediatr Otorhinolaryngol*. 2020. PMID: 32896343. DOI: 10.1016/j.ijporl.2020.110220 I. DOI: 10.1016/j.ijporl.2020.110220.

5. Borzov YeV. Laryngological pathology in children. *Novyny otorynolaryngoholohii i loropatohii*. 2014;1(29):8. (In Ukrainian)

6. Dykewicz MS, Hamilos DL. Rhinitis and sinusitis. *J Allergy Clin Immunol*. 2010;125 (2 Suppl 2):S103-15. PMID 20176255. DOI: 10.1016/j.jaci.2009.12.989.

7. Bousquet J, Khaltaev N, Cruz AA, Denburg J, Fokkens WJ, Togias A et al. Allergic Rhinitis and its Impact on Asthma (ARIA) 2008 update (in collaboration with the World Health Organization, GA (2) LEN and Allergen). *Allergy*. 2008;63;86:8-160.

8. Caparroz FA, Gregorio LL, Bongiovanni G, Izu SC, Kosugi EM. Rhinitis and pregnancy: literature review. *Braz J Otorhinolaryngol*. 2016;

82(1):105-11. PMID 26601995. DOI: 10.1016/j.bjorl.2015.04.011.

9. Colavita L, Miraqlia Del Giudice M, Stroschio G et al. Allergic rhinitis and adenoid hypertrophy in children: is adenoidectomy always really useful? *Journal of Biological Regulators & Homeostatic Agents*. 2015;29(2);1:58-63.

10. Sin B, Togias A. Pathophysiology of allergic and nonallergic rhinitis. *Proc Am Thorac Soc*. 2011;8 (1):106-14. PMID 21364228. DOI: 10.1513/pats.201008-057RN.

11. Adebola SO, Abidoye B, Ologe FE, Adebola OE, Oyejola BA. Health-related quality of life and its contributory factors in allergic rhinitis patients in Nigeria. *Auris Nasus Larynx*. 2016; 43(2):171-175.

12. Vyshneva EA, Namazova-Baranova LS, Aleksieieva AA, Efendiieva KYe, Levina YuH, Voznesenska NI. et al. Modern principles of allergic rhinitis management in children. *Pediatrychna farmakoholohiia*. 2014;11(1):6-14. DOI: 10.15690/pf.v11i1.889. (In Ukrainian)

13. Watelet JB, Van Cauwenberge P. Applied anatomy and physiology of the nose and paranasal sinuses. *Allergy*. 1999;54;57:14-25. PMID 10565476.

14. Jones N. The nose and paranasal sinuses physiology and anatomy. *Adv Drug Deliv Rev*. 2001;(1-3):5-19. PMID 11516776.

Надійшла до редакції 02.12.2021 р.

Прийнята до друку 16.12.2021 р.

Електронна адреса

для листування

lxalex@gmail.com

УДК 616.36-002.1-007.232-06:616.381-001]-089-072.1

DOI 10.54229/2226-2008-2021-6-2

Б. С. Запорожченко, І. Є. Бородаєв, К. В. Кравець, І. Г. Холодов, М. Б. Запорожченко

МІСЦЕ ЛІФТИНГОВИХ ЛАПАРОСКОПІЧНИХ ВТРУЧАНЬ У ХІРУРГІЧНОМУ ЛІКУВАННІ ДЕСТРУКТИВНИХ ФОРМ ГОСТРОГО ХОЛЕЦИСТИТУ, УСКЛАДНЕНОГО ПЕРИТОНІТОМ

Одеський національний медичний університет МОЗ України, Одеса, Україна

УДК 616.36-002.1-007.232-06:616.381-001]-089-072.1

DOI 10.54229/2226-2008-2021-6-2

Б. С. Запорожченко, І. Є. Бородаєв, К. В. Кравець, І. Г. Холодов, М. Б. Запорожченко

МІСЦЕ ЛІФТИНГОВИХ ЛАПАРОСКОПІЧНИХ ВТРУЧАНЬ У ХІРУРГІЧНОМУ ЛІКУВАННІ
ДЕСТРУКТИВНИХ ФОРМ ГОСТРОГО ХОЛЕЦИСТИТУ, УСКЛАДНЕНОГО ПЕРИТОНІТОМ

Одеський національний медичний університет МОЗ України, Одеса, Україна

Вступ. Захворюваність на гострий холецистит в Україні, як і в цілому світі, за останні роки зросла і становить у середньому 6,27 на 10 тис. населення.

© Б. С. Запорожченко, І. Є. Бородаєв, К. В. Кравець та ін., 2021

